This is a digital copy of a book that was preserved for generations on library shelves before it was carefully scanned by Google as part of a project to make the world's books discoverable online.

It has survived long enough for the copyright to expire and the book to enter the public domain. A public domain book is one that was never subject to copyright or whose legal copyright term has expired. Whether a book is in the public domain may vary country to country. Public domain books are our gateways to the past, representing a wealth of history, culture and knowledge that's often difficult to discover.

Marks, notations and other marginalia present in the original volume will appear in this file - a reminder of this book's long journey from the publisher to a library and finally to you.

Usage guidelines

Google is proud to partner with libraries to digitize public domain materials and make them widely accessible. Public domain books belong to the public and we are merely their custodians. Nevertheless, this work is expensive, so in order to keep providing this resource, we have taken steps to prevent abuse by commercial parties, including placing technical restrictions on automated querying.

We also ask that you:

+ *Make non-commercial use of the files* We designed Google Book Search for use by individuals, and we request that you use these files for personal, non-commercial purposes.
+ *Refrain from automated querying* Do not send automated queries of any sort to Google's system: If you are conducting research on machine translation, optical character recognition or other areas where access to a large amount of text is helpful, please contact us. We encourage the use of public domain materials for these purposes and may be able to help.
+ *Maintain attribution* The Google "watermark" you see on each file is essential for informing people about this project and helping them find additional materials through Google Book Search. Please do not remove it.
+ *Keep it legal* Whatever your use, remember that you are responsible for ensuring that what you are doing is legal. Do not assume that just because we believe a book is in the public domain for users in the United States, that the work is also in the public domain for users in other countries. Whether a book is still in copyright varies from country to country, and we can't offer guidance on whether any specific use of any specific book is allowed. Please do not assume that a book's appearance in Google Book Search means it can be used in any manner anywhere in the world. Copyright infringement liability can be quite severe.

About Google Book Search

Google's mission is to organize the world's information and to make it universally accessible and useful. Google Book Search helps readers discover the world's books while helping authors and publishers reach new audiences. You can search through the full text of this book on the web at `http://books.google.com/`



Digitized by Google

Digitized by Google

Digitized by Google

Digitized by Google

Digitized by Google

REVUE
DE CHIRURGIE

Digitized by Google

COULOMMIERS
Imprimerie PAUL BRODARD.

Digitized by Google

REVUE
DE CHIRURGIE

PARAISSANT TOUS LES MOIS

DIRECTEURS : MM.

F. TERRIER
Professeur de clinique chirurgicale
à la Faculté de médecine de Paris,
Chirurgien de la Pitié,
Membre de l'Académie de médecine.

A. PONCET
Professeur de clinique chirurgicale
à la Faculté de médecine de Lyon,
Ex-chirurgien en chef de l'Hôtel-Dieu de Lyon,
Correspondant de l'Académie de médecine.

P. BERGER
Professeur de clinique chirurgicale
à la Faculté de médecine de Paris,
Chirurgien de l'hôpital Necker,
Membre de l'Académie de médecine.

E. QUÉNU
Professeur
à la Faculté de médecine de Paris,
Chirurgien de l'hôpital Cochin.

RÉDACTEUR EN CHEF : **M. F. Terrier.**

VINGT-SEPTIÈME ANNÉE

XXXVI

(JUILLET A DÉCEMBRE 1907)

Avec 72 figures dans le texte.

FÉLIX ALCAN, ÉDITEUR

108, BOULEVARD SAINT-GERMAIN, 108

PARIS, 6e

1907

Digitized by Google

BOSTON MEDICAL
APR 23 1908
LIBRARY.

CATALOGUED
APR 23 1908
E. H. B.

Digitized by Google

10146

BOSTON MEDICAL LIBRARY
APR 23 1908

ANATOMIE CHIRURGICALE
DE LA RÉGION HYO-THYRO-ÉPIGLOTTIQUE

PAR MM. LES DOCTEURS

Paul POIRIER et **Robert PICQUÉ**

Professeur à la Faculté de médecine de Paris.

Professeur agrégé au Val-de-Grâce.

L'usage ayant prévalu, en anatomie topographique, de diviser la partie antérieure du cou en régions sus et sous-hyoïdiennes, l'espace compris entre l'os hyoïde et le bord supérieur du cartilage thyroïde s'est trouvé englobé dans l'étude de cette dernière; partant, sa description propre a quelque peu souffert.

Or, il nous apparaît, par la clinique comme par l'anatomie, que cet espace mérite d'être individualisé en une région distincte.

Certaines affections caractérisent, en effet, sa pathologie : phlegmons, kystes.

Bien plus, c'est à la langue, dans la cavité buccale ou le pharynx, qu'il nous faut chercher l'origine de ceux-ci; c'est aussi vers ces mêmes cavités que nous verrons se dessiner leur propagation; si donc nous devions rattacher la région thyro-hyoïdienne à l'une des régions contiguës, c'est au territoire sus-hyoïdien qu'elle devrait ressortir.

Mais alors un conflit se crée entre les termes.

L'hyoïde, repère superficiel, se montre donc trop conventionnelle et insuffisante frontière; et c'est, par ses limites profondes, qu'il faut dénommer la région. Nous proposons de l'appeler région *hyo-thyro-épiglottique*, terme que la description nous permettra de justifier.

Historique.

Richet et Tillaux mentionnent l'existence d'un tissu cellulo-graisseux entre la face postérieure de la membrane thyro-hyoïdienne et la face antérieure de l'épiglotte insérée plus bas.

Digitized by Google

Richet remarque que l'opération proposée par Malgaigne, sous le nom de laryngotomie sous-hyoïdienne, constitue en réalité une pharyngotomie.

Mais ces auteurs ne décrivent ni ne figurent les limites supérieures et latérales de l'espace ainsi formé.

Pour la 1re fois, Brousses et Brault décrivent isolément, sous le nom de *loge glosso-thyro-épiglottique*, la partie profonde et essentielle de cette région, et y localisent une variété spéciale de phlegmon du cou (*Rev. Chir.*, 1893).

Daireaux, dans une bonne thèse de Lyon (1897) complète cette description par la dissection de 6 sujets.

Nous voulons aujourd'hui, nous appuyant sur 40 dissections, présenter une étude d'ensemble de cette région, modifiant en certains points les descriptions de ces auteurs.

Elle comprendra deux chapitres : d'une part, l'étude de la *région thyro-hyoïdienne*, voie d'accès; — d'autre part, l'étude de la *loge hyo-thyro-épiglottique*.

I. — La voie d'accès.

Région thyro-hyoïdienne. — Morphologie et limites.

La *région thyro-hyoïdienne* répond à la partie supérieure, évasée, du cône saillant, que forme au-devant du cou le conduit laryngo-trachéal.

L'angle droit, que forment les téguments, dans l'attitude normale de la tête, en se réfléchissant du cou vers le menton, répond assez bien au niveau de l'os hyoïde, c'est-à-dire à la limite supérieure de la région; en bas, c'est la saillie de la pomme d'Adam, qui en marque la frontière sur la ligne médiane.

Latéralement, elle est bordée par les deux vallées carotidiennes, divergeant vers l'angle mandibulaire.

Très variable suivant l'état d'embonpoint ou de maigreur, cette morphologie extérieure suffit mal à préciser les limites de la région.

Le doigt, au contraire, perçoit facilement, en haut, le relief régulièrement transversal de l'os hyoïde; en bas, celui du bord supérieur du thyroïde, plus accidenté; échancré sur la ligne médiane, d'où un creux recevant la pulpe d'un index, ce bord se relève vite, pour ne plus laisser entre lui et l'hyoïde qu'une gouttière transversale non

Digitized by Google

dépressible; puis, sur les côtés, nouveau creux où le doigt s'enfonce plus à l'aise; et enfin, en arrière, sur les confins, la gouttière carotidienne, au fond de laquelle, chez les sujets amaigris, peuvent être senties les grandes cornes du thyroïde.

En somme, large comme l'os hyoïde, l'espace thyro-hyoïdien est variable en hauteur suivant les points.

D'autre part il subit l'influence des mouvements du larynx et sa raison d'être ne semble point autre que de favoriser ceux-ci.

En effet, le pouce et l'index, placés de chaque côté de l'espace thyro-hyoïdien, au moment où l'on provoque un mouvement de déglutition, perçoivent bien une légère ascension de l'os hyoïde; mais celle-ci se fait plus grande du côté du thyroïde, en sorte que le bord supérieur de celui-ci s'emboîte sous le corps de l'hyoïde de diamètre supérieur et que l'espace thyro-hyoïdien disparaît.

La peau et les peauciers.

1er Plan. — La peau qui couvre la région est doublée par les *peauciers*, dont les bords antérieurs épais, unis au menton, mais tombant de là obliquement vers le tronc, s'écartent au-devant du cou à la façon de deux rideaux, laissant deviner dans leur écartement la saillie de l'hyoïde, l'échancrure du thyroïde.

Cependant, là où cesse le muscle, une aponévrose continue d'assurer la protection; en effet, le peaucier écarté, nous nous trouvons en présence de l'*aponévrose superficielle*, qui, frêle au moment où elle quitte le sterno-mastoïdien et recouvre les parties latérales de la région, se condense sur la ligne médiane et se charge de graisse en s'unissant à l'aponévrose moyenne sous-jacente.

2e Plan. — En effet, sous ce rideau musculo-aponévrotique superficiel, un deuxième plan de parties molles extrinsèques masque encore l'abord de la région thyro-hyoïdienne, *différent en avant et sur les côtés.*

A. — *Les muscles sous-hyoïdiens extrinsèques.*

En avant, les *muscles sterno* et *omo-hyoïdien*, descendant du bord inférieur de l'os hyoïde, dont la partie moyenne reste, en général, privée d'insertion, laissent ainsi, comme le peaucier, entre leurs bords

Digitized by Google

verticaux ou légèrement obliques en dehors, un intervalle; intervalle dont la résistance n'est pas amoindrie, grâce à la coalescence des gaines musculaires, dont le feuillet antérieur surtout. plus épais, contribue à former là la partie supérieure de l'aponévrose cervicale moyenne solidement fixée au milieu du bord inférieur de l'os hyoïde.

Les *veines jugulaires antérieures* suivent le plus souvent les bords de cet espace, laissant accès sur la ligne médiane. Mais Theile a décrit une anastomose préhyoïdienne (fig. 1, 10, 10'). D'autre part, il arrive qu'en dehors elles reçoivent des veines thyroïdiennes supérieures un affluent sillonnant transversalement la région thyro-hyoïdienne, le plus souvent sous le bord inférieur de l'hyoïde.

Sur les côtés, les insertions de l'omo-hyoïdien atteignent à peine les limites du corps de l'os hyoïde et le bord postérieur du muscle, à peine divergent, ne dépasse pas la partie moyenne de l'espace hyo-thyroïdien.

Au niveau de ce bord, le feuillet antérieur de sa gaine se réfléchit bien sur sa face postérieure, mais non sans adhérer à la face antérieure du muscle thyro-hyoïdien sous-jacent, pour se continuer de là sur les côtés vers la gouttière des vaisseaux.

B. — L'espace thyro-hyoïdien vasculaire latéral.

Si donc, passé le muscle, l'aponévrose moyenne cesse d'exister en tant que feuillet résistant, fibreux, elle n'en persiste pas moins sous forme d'un voile celluleux facilement isolable, qui laisse deviner à son travers la région thyro-hyoïdienne latérale proprement dite.

Cet espace se présente comme une petite surface quadrangulaire intéressante à esquisser topographiquement (fig. 1).

1° *Ses limites. — a*) De ces *limites*, nous connaissons la *supérieure*, constituée par les grandes cornes de l'os hyoïde, débordé, souvent par le bord inférieur de la sous-maxillaire, comme Ricard l'a précisé.

L'os hyoïde limite à ce niveau le triangle de Béclard, ou triangle externe de la linguale; un rameau du grand hypoglosse (1) le croise, se rendant aux muscles sous-hyoïdiens (2).

b) *En avant,* le bord postérieur de l'omo-hyoïdien superficiellement, celui du thyro-hyoïdien plus profondément, limitent l'espace.

Il est en effet inexact de figurer ces deux muscles juxtaposés; ils

Digitized by Google

sont imbriqués non seulement en bas, où le fait est évident, puisque l'un des muscles meurt sur le thyroïde, alors que l'autre commence sa distension vers le scapulum, en haut même, à l'os hyoïde; les insertion osseuses du thyro se continuent, toujours plus ou moins,

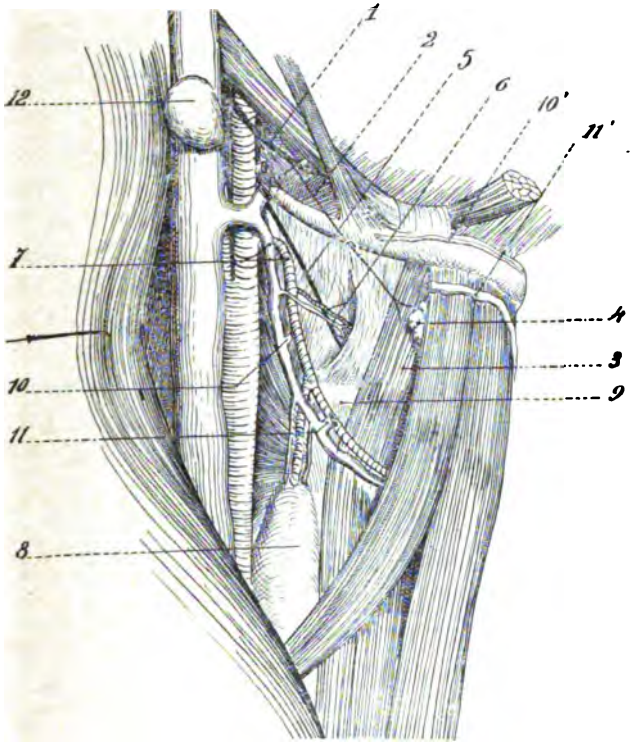

Fig. 1. — 1, N. Gr. Hypoglosse; 2, Son rameau pour le thyro-hyoïdien; 3, Muscle thyro-hyoïdien; 4, Peloton graisseux de glissement; 5, N. Laryngé supérieur (branche interne); 6, A. et V. laryngées supérieures; 7, A. et V. thyroïdiennes supérieures; 8, Corne supérieure du corps thyroïde; 9, Bord supérieur du cartilage thyroïde; 10, 10', Anastomose préhyoïdienne de Theile; 11, 11', Anastomose jugulaire antérieure; 12, Hauptganglion.

en avant sous celles de l'omo : ce qui donne l'apparence d'une juxtaposition, c'est le sacrifice artificiel par le scalpel de l'aponévrose moyenne, permettant aux fibres longues de l'omo de se relâcher et de se rétracter, pendant que celles du thyro restent, par suite de leur brièveté même, étalées sur leur feuillet celluleux.

Mais, même alors, l'existence très fréquente, à la face antérieure du thyro-hyoïdien, au niveau du bord supérieur du cartilage, d'une frange graisseuse s'insinuant sous le bord postérieur de

Digitized by Google

l'omo-hyoïdien, n'est-il pas l'indice frappant de la friction qui s'exerce entre les deux muscles (4)?

L'aponévrose ménagée, la superposition est presque complète en bas, les insertions supérieures seules du thyro continuant à déborder l'omo.

c) *En bas*, le bord supérieur du corps thyroïde, engagé en avant sous le muscle sterno-thyroïdien, laisse d'abord à découvert, en arrière de celui-ci, le bord supérieur et une partie de la face externe du cartilage thyroïde libre de toute insertion; puis, attirée en haut et en arrière par son pédicule vasculaire supérieur, la glande forme parfois ce que l'on appelle sa corne supérieure (8), masquant les insertions du constricteur inférieur du pharynx, qui se font à ce niveau, sur le cartilage.

d) Mais, en suivant ce pédicule thyroïdien supérieur, nous nous trouvons conduits sur les confins de la région *en arrière*; là, elle est bordée et débordée par les vaisseaux carotidiens, dont elle contribue pour un moment à former la gouttière : *débordée*, car, sur le vivant, jugulaire et carotide primitive en état de réplétion et recouvertes elles-mêmes par le bord antérieur du sterno-mastoïdien, empiètent largement sur les flancs de l'espace thyro-hyoïdien; *bordée*, car le rapport est immédiat avec la carotide primitive, et surtout en dedans et un peu en arrière de celle-ci, avec les artère et veine thyroïdienne supérieure (7).

Ainsi donc se trouve délimité l'espace thyro-hyoïdien latéral : *en haut*, bord inférieur des grandes cornes de l'os hyoïde; *en bas*, échancrure latérale du bord supérieur du thyroïde, et grandes cornes revêtues du constricteur inférieur; *en avant*, bord postérieur du thyro-hyoïdien; *en arrière*, vaisseaux thyroïdiens supérieurs.

e) *Le fond*, c'est la membrane thyro-hyoïdienne. A nu, dans la moitié antérieure de l'espace latéral, en sorte que sa minceur laisse deviner la graisse sous-jacente, elle est surtout remarquable, en arrière, par le paquet vasculo-nerveux qui émane de la région carotidienne, l'aborde et disparaît sous elle, constitué par les vaisseaux et nerfs laryngés supérieurs.

2° *Son contenu.* — Il est classique de lire que le trajet transversal des vaisseaux et nerf laryngés supérieurs répond à l'union du tiers inférieur et des deux tiers supérieurs de l'espace thyro-hyoïdien; et tout est dit.

Digitized by Google

Or, la situation et les rapports de ce paquet sont éminemment intéressants à fixer au point de vue chirurgical. Précisons donc.

Nés des vaisseaux thyroïdiens supérieurs immédiatement contigus, les vaisseaux laryngés supérieurs se rendent au larynx par le plus court chemin, c'est-à-dire presque transversalement, non sans présenter sur cette direction générale des flexuosités en rapport avec la mobilité de l'organe irrigué. Il sont, de plus, superficiels. Préciser les rapports de l'artère et de la veine est sans intérêt; la veine laryngée supérieure, en effet, subissant dans une certaine mesure les variations de la thyroïdienne supérieure, sa mère, se trouve, le plus souvent sus-jacente et superficielle, parfois sous-jacente, et aussi un peu postérieure, lorsque, à son origine, elle croise la face profonde de l'artère thyroïdienne supérieure.

Le *nerf laryngé supérieur*, au contraire, naît haut du pneumogastrique, sous les vaisseaux; sa branche supérieure, qui vient à l'espace thyro-hyoïdien, doit donc, après avoir doublé les grandes cornes, cheminer obliquement en bas et en avant pour rejoindre ses vaisseaux satellites. Merkel le représente fort bien. Souvent, la jonction est rapide; alors, le nerf les croise, et, conservant en général sa situation rétro-vasculaire initiale, reparait au-dessous, parfois bifurqué déjà, pour traverser avec eux la membrane.

Il suit donc de là qu'en arrière, les deux tiers supérieurs de la membrane thyro-hyoïdienne ne sont pas, en règle absolue, vierges de tout contact important, puisqu'au contraire c'est le nerf lui-même qui se trouve le plus exposé par son trajet en écharpe.

La voie d'accès vers le pharynx proposée par Malgaigne, ou pharyngotomie transversale sous-hyoïdienne, doit donc être restreinte au voisinage même du bord inférieur de l'os hyoïde, ne sacrifiant ainsi que le rameau thyro-hyoïdien de l'hypoglosse.

Il serait d'ailleurs préférable, opérant méthodiquement, de repérer, avant incision de la membrane, le paquet vasculo-nerveux, au point où il traverse la membrane, afin de pouvoir, sous le contrôle de l'œil, le récliner sous un crochet, et éviter la blessure du laryngé supérieur. Or, ce point est facilement repérable, avant même la section des muscles hyoïdiens, puisque, contrairement à l'opinion de certains auteurs, qui font cheminer vaisseaux et nerfs thyro-hyoïdiens entre le muscle et la membrane thyro-hyoïdienne, nous n'avons jamais vu ceux-ci franchir la limite antérieure de

Digitized by Google

l'espace thyro-hyoïdien rétromusculaire et accessible que nous venons de décrire. Ce n'est pas à dire que l'aire transversale de cet espace soit constante; bien au contraire, elle varie avec l'angle d'ouverture du thyroïde; à un angle voisin de l'angle droit, comme c'est normalement le cas dans le sexe masculin, répond en général un espace thyro-hyoïdien latéral quadrilatère que perfore le paquet vasculo-nerveux vers le milieu de son axe horizontal; l'angle est-il obtus, les muscles s'étalent sur les faces antérieures du thyroïde élargies aux dépens de l'espace latéral; mais encore n'atteignent-ils au plus que le point où la membrane se laisse perforer par les vaisseaux.

Le paquet laryngé supérieur appartient donc en propre à cet espace thyro-hyoïdien latéral, rétro-musculaire et accessible, et l'importance de l'un justifie la description précise de l'autre.

Signalons enfin, au travers de cet espace, une anastomose que la veine thyroïdienne supérieure jette à la jugulaire antérieure, gagnant obliquement en haut et en avant le bord inférieur de l'os hyoïde, où nous l'avons déjà rencontrée.

C. — *Les muscles thyro-hyoïdiens et la bourse de Boyer.*

Les muscles omo et sterno-hyoïdiens, relevés et sectionnés au ras de leur insertion hyoïdienne, les vaisseaux latéraux réséqués, l'étude de la région peut se continuer, sur le larynx isolé avec le pharynx, le plancher de la bouche et la langue.

La membrane thyro-hyoïdienne n'est plus masquée que par les fibres en écharpe du thyro-hyoïdien; mais les bords antérieurs de ces muscles, obliques en dehors, s'écartent de la ligne médiane de presque toute la largeur des précédents.

Est-ce à-dire que la membrane soit directement accessible entre eux?

On décrit, depuis Boyer, une large cavité séreuse, unique et médiane, placée au-devant de la membrane et créée pour ou par les mouvements incessants du larynx.

Or les résultats de nos recherches se trouvent en opposition assez absolue avec cette affirmation.

Rien n'est moins constant que la bourse de Boyer.

Dans les deux tiers des cas, si l'on soulève délicatement le bord anté-

Digitized by Google

rieur des muscles thyro-hyoïdiens, on voit, à travers le feuillet postérieur de leur gaine, mince et transparent au point de se perforer sous la plus légère traction, un espace virtuel pré-membraneux, se continuant, jusque sur la ligne médiane, sous les feuillets réunis de la gaine musculaire; mais il est impossible d'isoler la moindre paroi propre à cet espace. D'aspect séreux, il se montre cloisonné par des tractus, les uns celluleux, en forme de membranes incomplètes, très

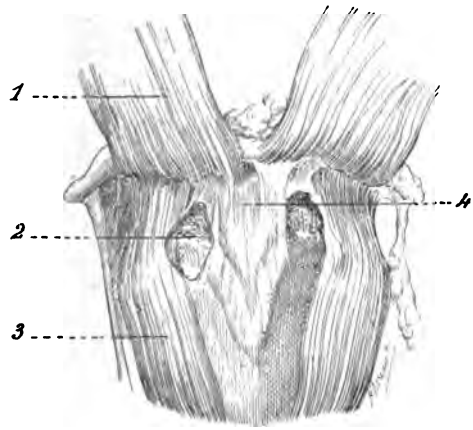

Fig. 2. — 1. Muscle sterno-hyoïdien; 2, Espace celluleux; 3, Muscle thyro-hyoïdien; 4, Ligament thyro-hyoïdien médian.

minces, ou de cordons filiformes, les autres fibreux descendant de l'os hyoïde et saillants sur la membrane, simples expansions du ligament thyro-hyoïdien que nous décrirons dans un instant; deux, assez constants, placés de chaque côté du tubercule hyoïdien, limitent un récessus médian remontant à la face postérieure de l'os hyoïde, jusqu'à l'insertion de la membrane thyro-hyoïdienne; enfin, il faut signaler comme très fréquente une ébauche de cloisonnement médian, due à l'adhérence du feuillet antérieur avec le ligament thyro-hyoïdien.

Ce qui caractérise cette disposition en espace pré-membraneux celluleux cloisonné, d'aspect séreux, la plus fréquente selon nous, c'est ce fait qu'en poussant le décollement du muscle sur le cartilage, l'on passe sans transition aucune, à un tissu celluleux absolument banal (fig. 2).

Lorsqu'au contraire la bourse séreuse existe, il est possible d'isoler une paroi propre; la cavité, plus libre de cloisonnements, présente

Digitized by Google

un aspect franchement séreux, et la réflexion de sa paroi, de la face profonde du muscle sur la membrane ou le cartilage, est nette.

Le cas est rare; et tous les intermédiaires existent entre l'espace celluleux cloisonné, très fréquent, et la bourse séreuse parfaitement distincte, exceptionnelle.

D'ailleurs, lorsqu'elle existe, cette bourse est très variable comme étendue; en haut, elle s'étend, surtout en arrière du tubercule hyoïdien, jusqu'au voisinage des insertions de la membrane à son

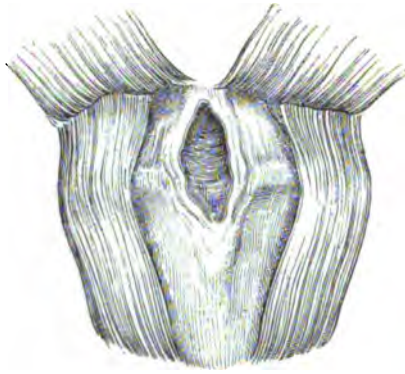

Fig. 3. — Bourse de Boyer.

bord postéro-supérieur; en bas, elle ne dépasse pas en général les bords de l'échancrure; dans quelques cas seulement, elle empiète sur la face externe des cartilages; latéralement, elle ne dépasse pas habituellement le bord antérieur des muscles.

Mais, sur la ligne médiane, elle est fréquemment cloisonnée (fig. 3). Dans trois cas même, nous avons pu rencontrer deux bourses distinctes, séparées par toute la largeur de l'échancrure du thyroïde.

En résumé, la bourse de Boyer n'est pas cette large cavité séreuse des auteurs; c'est le plus souvent un large espace celluleux s'étendant sous les muscles et sur la face antérieure des cartilages; ou bien, rarement, c'est une bourse, alors plus limitée, et fréquemment cloisonnée sur la ligne médiane.

L'attribution du développement des kystes thyro-hyoïdiens, eux-mêmes exceptionnels, à cette bourse, a dû contribuer à en exagérer l'importance. Or, l'on sait aujourd'hui que la pathogénie de ces kystes est autre. Notons, en passant, qu'au cours de nos 40 dissections, il ne nous a pas été donné de rencontrer de vestiges embryonnaires à ce niveau; une fois seulement, une pyramide de Lalouette

Digitized by Google

adhérait au bord antérieur de l'hyoïde, par une expansion fibreuse; mais rien au delà.

D. — *La membrane thyro-hyoïdienne.*

Sacrifions les thyro-hyoïdiens et l'espace celluleux : la membrane, désormais, est à nu sous nos yeux; et, libre de toute entrave, son élasticité permet un écartement plus grand entre les os.

Sa constitution se montre essentiellement différente suivant les points; et elle n'est pas cette membrane uniforme, très résistante, longtemps décrite.

Cette résistance ne s'applique qu'à la partie moyenne et aux extrémités, où il ne s'agit plus de membrane, mais de véritables ligaments.

1° Les *ligaments thyro-hyoïdiens* latéraux, englobant des cartilages inconstants, ne présentent rien qui mérite d'attirer ici, à nouveau, l'attention; tendus entre les grandes cornes du thyroïde et l'extrémité postérieure de celles de l'hyoïde, ils limitent la région en dehors et en arrière.

2° Moins bien connu est le *ligament thyro-hyoïdien médian*, trop souvent confondu avec la membrane, par Boyer par exemple; or, la différence est grande entre les deux.

Le ligament s'insère, d'une façon constante, *en haut*, sur toute l'étendue du corps de l'os hyoïde, au niveau du bord postéro-supérieur, laissant ainsi, à la face postérieure de l'os, un récessus où nous avons vu s'insinuer la pseudo-bourse de Boyer. Ce récessus médian est souvent limité sur les côtés par deux ailerons membraneux qui, se détachant des bords du ligament sur son tiers supérieur, se portent de champ, on un peu obliquement en dehors à la façon d'auvents, pour s'appuyer en haut à la face postérieure de l'os hyoïde, et présenter ensuite, au-dessous de lui, un bord concave en avant, libre dans l'espace celluleux ou séreux, qu'ils subdivisent ainsi partiellement, comme nous l'avons vu, en une loge médiane et deux loges latérales.

En bas, l'étendue des insertions est variable; — dans les deux tiers des cas, elles ne dépassent pas les bords de l'échancrure thyroïdienne, et le ligament, rétréci en bas, figure un trapèze à grande base hyoïdienne; dans un tiers des cas, il s'épanouit, au contraire, sur la partie horizontale du bord cartilagineux, parfois jusqu'à 8 ou

Digitized by Google

10 millimètres; la base du trapèze est devenue thyroïdienne, et les bords du ligament, de rectilignes, sont devenus concaves en dehors.

3° La *membrane*, qui leur fait suite sans discontinuité, contraste singulièrement d'aspect; aux fibres résistantes du ligament succède en effet une toile celluleuse, tellement mince qu'elle laisse deviner à son travers les organes sous-jacents; aussi présente-t-elle deux aspects très différents, suivant qu'on la considère en dehors ou en dedans de l'orifice des vaisseaux et nerfs laryngés supérieurs, toujours marqué par un *repli falciforme*, à concavité externe.

En dedans, elle est blanc jaunâtre comme la graisse que nous allons rencontrer au-dessus d'elle; en dehors, elle est rougeâtre, car elle reçoit, à sa face profonde, des expansions du stylo-pharyngien, et aussi, superficiellement, quelques fibres émanées des constricteurs moyen ou inférieur; — elle finit sur le ligament thyro-hyoïdien latéral, auquel elle se fixe; il est inexact, en effet, de dire qu'elle se continue avec l'aponévrose pharyngienne; si un feuillet franchit les limites de la région, il doit être considéré comme le mince fascia d'enveloppe des constricteurs, venant mourir avec eux sur les confins du larynx.

Il résulte de cette description de la membrane thyro-hyoïdienne que ce terme ne doit être appliqué qu'aux parties latérales de l'espace thyro-hyoïdien.

Que le scalpel effondre cette membrane, doublée de fibres musculaires en dehors des laryngés inférieurs, il pénètre directement dans les gouttières pharyngo-laryngées; d'où la résection de la partie postérieure des grandes cornes de l'hyoïde, appliquée par Delbet à la pharyngotomie.

Au contraire, le bistouri, qui ouvre en dédolant le feuillet prévasculaire soulevé par une pince, tombe dans un *amas graisseux*, qui le sépare de l'épiglotte.

Mais la sonde cannelée peut circonscrire cet amas, et délimiter ainsi, à sa périphérie, les contours d'un espace, dont elle ne représente que le contenu.

C'est cet espace, préépiglottique pour ne préjuger de rien, dont la description constitue le point nodal de notre exposé.

Digitized by Google

II. — La loge hyo-thyro-épiglottique.

Or, nous savons que l'épiglotte va s'insérer à la face postérieure du thyroïde, immédiatement au-dessus des cordes vocales supérieures; sa face antérieure présente donc une portion (thyroïdienne) rétro-thyroïdienne, et une portion thyro-hyoïdienne.

Mais, en outre de ses insertions inférieures, elle est unie au ligament thyro-hyoïdien médian par une cloison sagittale, qui, à première vue, semble une simple adhérence, mais qui se montre mieux, si l'on prend soin d'attirer l'épiglotte en arrière; mesurant dans le sens sagittal de 2 à 5 millimètres suivant les cas, elle est complète, c'est à-dire occupe toute la hauteur du ligament, et résistante au point que le stylet, cherchant à faire effraction à son travers, ne peut y parvenir; elle est constante : bien plus, elle ne pourrait manquer, car sa raison d'être est physiologique, en s'opposant à la chute de l'épiglotte en arrière.

C'est l'angle dièdre formé par la rencontre de ces deux plans que viennent combler les masses adipeuses pré-épiglottiques.

1° *Les franges graisseuses pré-épiglottiques* (fig. 4). — Leur aspect est assez particulier, leur rôle assez intéressant pour mériter de fixer l'attention, plus qu'elles ne l'ont fait jusqu'à présent.

Elles figurent en effet, toujours, deux franges situées de chaque côté de la ligne médiane, adhérentes en dedans à la fois à la cloison médiane et à la portion contiguë de l'épiglotte, flottantes, au contraire, en dehors, à la façon de deux ailes de papillon.

L'étendue seule de leur base d'implantation modifie, suivant les cas, leur apparence extérieure.

Tantôt, elles limitent leur adhérence à la partie moyenne de la cloison thyro-hyoïdienne et aux 4 ou 5 millimètres contigus de l'épiglotte, dirigeant de là transversalement leur portion libre, progressivement rétrécie, et terminée par un lobule arrondi en spatule, au voisinage de l'orifice des vaisseaux, c'est-à-dire en un point correspondant profondément aux bords de l'épiglotte.

Tantôt leurs insertions s'étendent jusqu'à l'échancrure du thyroïde et au delà, et, de cette base plus large, elles montent obliquement sur l'épiglotte, semblant émerger de l'espace rétro-thyroïdien.

Mais encore l'extrémité reste libre.

Digitized by Google

Lorsqu'on soulève ces franges, il n'est pas rare de voir, en dehors de leur zone d'adhérence, un délicat méso les reliant à l'épiglotte et charriant le sang qui les nourrit.

Dans d'autres cas, au contraire, de beaucoup les plus rares, 1 sur 10 environ, l'adhérence de la graisse se fait largement à la face anté-

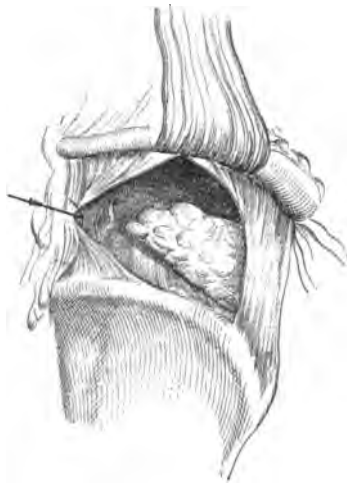

Fig. 4. — Franges graisseuses préépiglottiques.

rieure de l'épiglotte; il n'existe plus de franges, mais une masse étalée.

C'est au niveau de cette graisse pré-épiglottique, dont ils ont précisé la topographie, sans cependant avoir vu sa systématisation en franges, que MM. Brousses et Brault ont placé l'origine du phlegmon spécial qu'ils ont décrit.

L'étude des rapports de cette graisse, en même temps qu'elle va nous permettre de préciser la *constitution de la loge* qui la reçoit, nous fera aussi comprendre la solution de ces suppurations.

2° *Les parois de la loge* (fig. 5). — A) *Parois antérieure, postérieure et interne.* — L'étude de ces franges nous a suffisamment renseignés sur les parois *antérieure*, *postérieure* et *interne*, membrane thyro-hyoïdienne, face antérieure de l'épiglotte, cloison sagittale médiane.

B) *Bord inférieur.* — *En bas*, des tractus celluleux unissent le bord inférieur de l'épiglotte à la face postérieure du cartilage thyroïde, peu au-dessous de son bord supérieur; mais une graisse fluide et non plus organisée en lobule, dissocie ce tissu conjonctif, et

Digitized by Google

la sonde peut, sans rencontrer grand obstacle, descendre ainsi latéralement jusque sous la muqueuse des ventricules. La limite est donc imprécise en bas.

C) *Bord externe.* — *En dehors*, la loge ne dépasse pas les bords de l'épiglotte; au delà de ceux-ci, en effet, la coalescence de la mem-

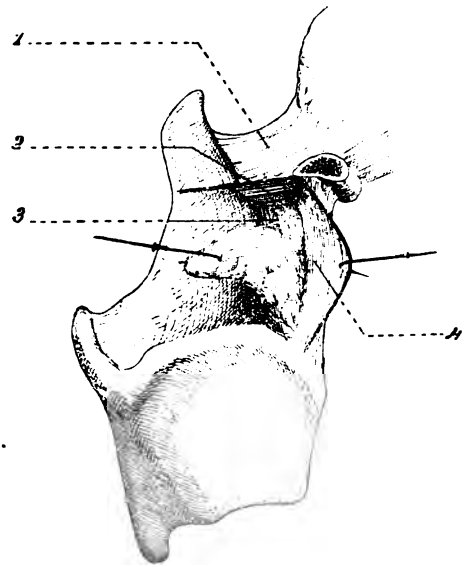

Fig. 5. — 1, Repli glosso-épiglottique médian; 2, Membrane hyo-épiglottique; 3, Cloison sagittale sous-hyoïdienne; 4, Ligament thyro-hyoïdien médian.

brane thyro-hyoïdienne avec la muqueuse des gouttières pharyngo-laryngées la clôt d'elle-même.

Mais il n'est pas impossible qu'une suppuration décolle les feuillets pour aller sous la muqueuse jusqu'à la fosse amygdalienne.

D'autre part, cette limite externe correspond au point où les vaisseaux laryngés supérieurs perforent la membrane; rien n'est plus facile à saisir que la propagation d'un phlegmon de la loge thyro-épiglottique à la région carotidienne.

d) *Plafond : La membrane hyo-épiglottique* (fig. 6). — Quant au *plafond* de la loge, que nous pouvons dès maintenant dénommer hyo-thyro-épiglottique, il semble que sa délimitation ait quelque peu dérouté les auteurs, qui se sont le plus attachés à la description de cette région.

α) *Vue d'en bas.* Or, examinons d'en bas, comme il convient, au

Digitized by Google

travers de la membrane thyro-hyoïdienne réséquée; il semble à première vue que le fond de la loge soit uniquement représenté par la face antérieure de l'épiglotte, prolongée en haut, au moment où elle accentue son obliquité en arrière, par une membrane allant s'insérer au bord postérieur de l'os hyoïde, immédiatement en arrière de la membrane thyro-hyoïdienne, en sorte que notre loge serait à peine représentée par l'interposition d'un peloton adipeux entre deux membranes, peu distantes en bas, réunies en haut, en un mot, sur une coupe sagittale, fente triangulaire peu large, à sommet hyoïdien.

Il n'en est rien; cette apparence d'accolement est purement cada-

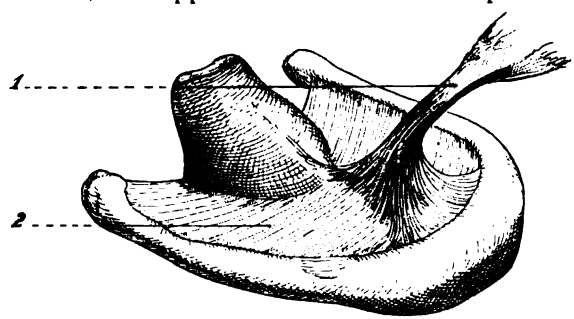

Fig. 6. — 1, Membrane hyo-épiglottique; 2, Membrane hyo-glossienne.

vérique et tient au relâchement de l'épiglotte que n'attire plus en arrière la tonicité musculaire. Attirez au contraire l'os hyoïde en bas, ou, ce qui revient au même, l'épiglotte en arrière, vous voyez très nettement se tendre une membrane horizontalement étendue de l'hyoïde à l'épiglotte, *membrane hyo-épiglottique*, dont il nous faut préciser la configuration, en abordant maintenant par le toit ce plafond de la loge hyo-thyro-épiglottique.

β) *Vue d'en haut*, sur le plancher de la bouche isolé du cadavre avec la langue et le larynx.

Abordons donc l'épiglotte par la portion libre de sa face antérieure et glissons, en la suivant, vers le larynx. Nous reconnaissons les valleculæ, ces deux fosses, souvent profondes, déterminées de chaque côté de la ligne médiane, au-devant de l'épiglotte, entre elle et la face pharyngienne de la langue, par la saillie des replis glosso-épiglottiques médian et latéraux.

La muqueuse se poursuit de la langue à l'épiglotte en tapissant le fond de ces valleculæ; mais sa faible adhérence permet de la dissé-

Digitized by Google

quer facilement, de l'épiglotte vers la base de la langue. Néanmoins, la portion libre de l'épiglotte continue d'être amarrée par sa base à la langue par les trois replis, véritables tendinets élastiques tracteurs de l'épiglotte, expansions du muscle lingual supérieur.

Sectionnons-les; immédiatement, un plan de clivage permet d'attirer la langue en avant, en décollant sa base jusqu'au bord postérieur de l'os hyoïde, sur les côtés tout au moins, car, sur la ligne médiane, elle continue d'adhérer.

Et à quoi adhère-t-elle? en un mot que reste-t-il, au-dessous de la langue, lorsque nous l'avons ainsi réclinée en avant?

Il reste cette membrane transversalement étendue, comme la peau d'un tambourin, de l'hémicercle hyoïdien à la base de la portion libre de l'épiglotte prolongée en dehors par les replis pharyngo-épiglottiques, membrane hémi-circonférentielle par conséquent, c'est la *membrane hyo-épiglottique* : membrane d'épaisseur variable, mais jamais perforée, et toujours existante.

C'est elle qui constitue le plafond horizontal de la loge hyo-thyro-épiglottique.

γ) *Ses rapports avec la base de la langue et la membrane hyo-glossienne.* — Mais quels rapports exacts affecte avec la langue cette membrane hyo-épiglottique, car nous venons de voir que l'adhérence restait intime sur la ligne médiane?

En effet, alors que, sur les côtés, un tissu cellulaire, modérément serré, permet de décoller la langue en quelque sorte, au milieu, au contraire, elle adhère intimement à la membrane par son squelette fibreux.

Celui-ci, on le sait, est constitué par une membrane, qui, fixée au bord postérieur de l'os hyoïde, se porte d'abord en arrière, puis se recourbe en haut et en avant, pour s'épanouir dans le sens frontal sous la muqueuse de la base de la langue à une faible profondeur : c'est la *membrane hyo-glossienne*, continuée vers la portion libre de la langue par le septum sagittal.

Les rapports de la membrane hyo-glossienne avec la membrane hyo-épiglottique méritent d'être précisés; la membrane hyo-glossienne naît de l'os hyoïde, dans l'espace compris entre les petites cornes, par deux piliers para-médians, ou bien par un éventail triangulaire complet, dont les fibres vont d'abord en arrière, se condensant et se rétrécissant au contact de la membrane hyo-épiglottique; puis,

Digitized by Google

après avoir abandonné à l'épiglotte tout ou partie, suivant les opinions, du ligament glosso-épiglottique médian, se recourbent et perdent le contact.

De l'os hyoïde naissent donc contiguës, superposées, mais jamais confondues, deux membranes, l'une horizontale, à destinée épiglottique, *membrane hyo-épiglottique*, l'autre obliquement ascendante et incurvée, à destinée linguale, *membrane hyo-glossienne*; la première, fermant en haut la loge hyo-thyro-épiglottique; la deuxième simplement en rapport avec la face supérieure de la loge.

3° *Vue d'ensemble de la loge.* — A) *Anatomie.* — De la confusion entre ces deux membranes et de l'imprécision de leurs rapports réciproques est né l'imbroglio, qui a compliqué la description de la loge que nous étudions.

En effet, telle que nous venons de la comprendre, c'est une loge pyramidale triangulaire, comprise entre la membrane thyro-hyoïdienne en avant, et l'épiglotte en arrière, son sommet inférieur, répond à l'insertion épiglottique; en haut, là-bas, elle est constituée par la membrane hyo-épiglottique, qui la clôt parfaitement du côté de la langue.

Moins nettement circonscrite en dehors, elle est toujours subdivisée, sur la ligne médiane, en deux compartiments sensiblement symétriques, et contenant chacun une frange graisseuse.

Son nom découle de cette définition même; le seul qui lui convienne est, en effet, celui de : *loge hyo-thyro-épiglottique*; mieux vaudrait dire *les loges*, pour bien accentuer le fait de leur cloisonnement médian, constant et complet.

Suivons, au contraire, Brousses et Brault.

Abordant l'étude de la loge par la bouche, ils considèrent à chacun des compartiments latéraux :

1° Un étage supérieur, que l'on met à nu après incision de la muqueuse et « d'une forte et résistante membrane cellulo-aponévrotique », et qui contient un « tissu cellulaire lamelliforme ».

2° Un étage inférieur, communiquant avec le précédent par « un orifice en forme de croissant », simple « diverticule s'étendant vers l'espace thyro-hyoïdien latéral, et rempli par des pelotons adipeux du volume d'une petite noisette ».

« C'est au niveau des pelotons adipeux que doivent naître les phlegmons de cette région. » La caractéristique de leur description

Digitized by Google

est donc la subdivision en deux étages de chacun des compartiments latéraux.

Or, dans la description de cet étage inférieur, ne reconnaissons-nous pas aussitôt notre loge hyo-thyro-épiglottique, devenue, avec Brousses et Brault, simple diverticule de l'étage supérieur, et pourtant reconnu, par ces auteurs, comme rempli d'une graisse mieux différenciée, et comme origine probable des suppurations.

Quant à l'étage supérieur, il suffit de lire la figure 2, annexée au mémoire de ces auteurs, pour se convaincre qu'il correspond à l'interstice entre les deux membranes hyo-glossienne et hyo-épiglottique.

Et aussi dénomment-ils la région : *glosso-thyro-épiglottique.*

Or, nous avons suffisamment insisté sur la disposition de la membrane hyo-glossienne pour rejeter l'existence de toute loge à son niveau : du tissu celluleux, lamelleux au-dessous d'elle, c'est certain et nécessaire; mais aucune différenciation et aucune limitation, c'est-à-dire pas de loge, et nous avons assez vérifié la constance et la résistance de la membrane hyo-épiglottique, pour repousser tout orifice de communication normal entre la région thyro-hyoïdienne et la base de la langue.

B) *Physiologie.* — Les loges hyo-thyro-épiglottiques sont occupées chacune, avons-nous dit, par une frange graisseuse. Ces franges, qui transversalement s'étendent exactement d'un bord à l'autre de l'épiglotte, qui en hauteur occupent exactement l'espace thyro-hyoïdien, c'est-à-dire un espace incessamment modifié dans sa forme par les mouvements d'ascension et de descente du larynx, et par les mouvements d'ouverture et de fermeture de l'épiglotte, représentent évidemment de véritables *organes séreux de glissement*, analogues à la graisse de l'orbite, à la boule de Bichat, à la graisse ischio-rectale, enfin à cet appareil séro-graisseux que l'un de nous a décrit au-devant du péricarde.

Si, maintenant, nous jetons un coup d'œil d'ensemble sur les éléments fibreux qui contribuent à former cette loge pré-épiglottique, essayant de trouver la raison d'être de leur disposition dans leur rôle physiologique, nous voyons que l'épiglotte, appelée à suivre à la fois les mouvements de la langue et du larynx, se trouve amarrée à ces organes par une sorte de *membrane cruciale*, représentée : dans le sens vertical, par le ligament glosso-épiglottique médian qui l'unit

Digitized by Google

au squelette fibreux et à la musculature de la langue, et par la cloison sagittale thyro-hyoïdienne qui la relie au ligament thyro-hyoïdien médian et de là au larynx; dans le sens horizontal, par la membrane hyo-épiglottique. Or, celle-ci, en la fixant à l'os hyoïde, l'unit en même temps à la langue et au larynx, car, comme le dit Bichat, en des termes d'une précision remarquable : « l'os hyoïde est tellement disposé que, intermédiaire au larynx et à la langue, il est un centre commun nécessaire aux mouvements de la totalité des deux. Il n'a point de fonctions qui lui soient propres; ce n'est point à lui que sont relatifs les mouvements qu'il exécute; il ne se meut que pour faire mouvoir le larynx ou la langue. »

III. — Les rapports de la loge hyo-thyro-épiglottique.

L'étude que nous venons de faire de la loge hyo-thyro-épiglottique nous a montré déjà, en cours de route, ses connexions les plus importantes.

L'accès à la loge nous a appris ses rapports superficiels, en avant, avec la région thyro-hyoïdienne, latéralement avec la gouttière carotidienne.

De même, la description de ses parois nous a fait connaître ses rapports profonds.

En arrière, en effet, par l'épiglotte, elle est contiguë à la cavité du larynx sus-glottique, mais en reste séparée par ce rempart résistant.

Sur les côtés, les confins de la loge répondent aux gouttières pharyngo-laryngées, et plus particulièrement au récessus pyriforme supérieur, limité en bas par le pli du nerf laryngé de Hyrtl; indirectement elle confine à la fosse amygdalienne.

En bas, et sur les côtés du ligament thyro-épiglottique, des tractus fibro-celluleux l'isolent imparfaitement de la muqueuse des cordes vocales supérieures et des cavités ventriculaires.

En haut, enfin, nous savons ses rapports de contiguité, par l'intermédiaire de la membrane hyo-épiglottique, avec les valleculæ, en arrière; plus en avant, avec le squelette fibreux et la base charnue de la langue; très loin d'elle, la loge sublinguale.

IV. — Déductions cliniques et opératoires.

Cette esquisse des rapports de la loge hyo-thyro-épiglottique

Digitized by Google

suffit, en quelque sorte, à tracer par simple déduction anatomique, la symptomatologie du phlegmon observé à son niveau par Brousses et Brault.

Dyspnée, dysphagie et dysphonie intenses le caractériseront dès le début, tant par compression mécanique que par irritation des laryngés.

Tuméfaction thyro-hyoïdienne médiane, ou plus exactement paramédiane, en raison du cloisonnement que nous avons vu constant.

Induration et œdème des valleculæ; soulèvement en masse de la langue, mais sans augmentation de volume de l'organe; pas de tuméfaction sublinguale.

Donc, pas de confusion possible, à la première heure, avec l'angine de Ludwig.

Tendance à la diffusion latéro-laryngienne et latéro-pharyngienne; et c'est, en effet, l'idée d'un phlegmon latéro-laryngien, qui vint la première à l'esprit des auteurs.

Irruption plus tardive, semble-t-il, vers la langue, étant donnée l'existence de la barrière hyo-épiglottique.

Tel fut, en effet, dans son ensemble, l'aspect clinique présenté par le malade de Brousses et Brault.

Si nous en venons, maintenant, à rechercher, dans les dispositions anatomiques, l'origine probable de ce phlegmon, nous voyons la loge hyo-thyro-épiglottique en rapport de contiguité avec des réseaux lymphatiques importants; ce sont : 1° ceux qui, émanés de la base de la langue, cheminent au-dessus de la membrane hyo-épiglottique, et abordent la chaîne jugulaire au-dessus de l'os hyoïde; 2° ceux qui, émanés de la portion sus-glottique du larynx et des gouttières pharyngo-laryngées, se concentrent le long des vaisseaux laryngés supérieurs, perforent avec eux la membrane thyro-hyoïdienne sur les confins de la loge, et, après s'être interrompus dans des nodules thyro-hyoïdiens latéraux, vont à la chaîne jugulaire.

Voisins aussi, les lymphatiques du pilier antérieur.

Cependant, l'existence de lymphatiques, traversant la loge elle-même, n'est point démontrée.

Dès lors, il n'est plus évident qu'un phlegmon puisse se développer initialement dans notre loge hyo-thyro-épiglottique, réduite à l'étage inférieur de la loge glosso-thyro-épiglottique de Brousses et Brault.

Digitized by Google

Il est plus probable que l'infection des ganglions basaux de la langue donne lieu primitivement à un phlegmon sus-hyo-épiglottique; et, en effet, Daireaux reprenant la description de Brousses et Brault, au point de vue anatomique, n'apporte au débat clinique que des cas de phlegmons basaux de la langue, et intitule justement son travail : « De l'abcès rétro-lingual. »

L'existence du phlegmon de la loge hyo-thyro-épiglottique reste donc à démontrer, nous semble-t-il.

L'importance chirurgicale de cette loge n'en reste pas moins grande, car c'est à son travers que le chirurgien pratique la pharyngotomie transversale de Malgaigne, ou transhyoïdienne de Vallas.

Les mêmes incisions conviennent au cas de phlegmon soupçonné de la loge.

Nous conseillerions, en ce cas, la large incision de Malgaigne, et, si le foyer paraissait haut placé, l'incision de Vallas, donnant, par l'écartement de l'os hyoïde, une voie d'écoulement extrêmement large aux produits septiques.

Conclusions.

I. — La *région hyo-thyroïdienne* mérite, en anatomie topographique, une description propre, en raison de l'importance de la *loge hyo-thyro-épiglottique*, dont elle constitue la voie d'accès.

II. — *La bourse de Boyer*, loin d'être constante, n'est représentée le plus souvent que par un tissu celluleux mal différencié, favorisant le glissement des muscles sous-hyoïdiens et le rapprochement du larynx de l'os hyoïde; lorsqu'elle existe, elle reste limitée à l'intervalle des muscles sur la ligne médiane, et ne présente jamais les longues expansions latérales qu'on lui décrit et figure.

III. — *La membrane thyro-hyoïdienne* uniforme et résistante, que l'on décrit encore parfois, n'existe pas; il faut, en effet, distinguer :

1° Une portion ligamenteuse, résistante, le ligament thyro-hyoïdien médian, qui ne dépasse jamais l'espace laissé libre par les muscles.

2° Une portion membraneuse, celle-ci très mince et plutôt celluleuse, la plus étendue, puis qu'elle occupe tout le reste de l'espace jusqu'aux ligaments thyro-hyoïdiens latéraux, simples cordages qui le ferment en arrière.

Digitized by Google

IV. — L'épiglotte est reliée au larynx et à la langue par une véritable membrane cruciale, représentée :

1° Dans le plan horizontal, par la *membrane hyo-épiglottique*, constante et formant un plan continu entre l'os hyoïde et l'épiglotte.

2° Dans le plan sagittal :

a) Par le ligament glosso-épiglottique médian, qui la relie, au-dessus de la membrane hyo-épiglottique, à la membrane hyo-glossienne, squelette fibreux de la langue.

b) Par la cloison sagittale, toujours complète, qui, au-dessous, l'unit au ligament thyro-hyoïdien médian.

V. — La loge, décrite par Brousses et Brault, entre la membrane thyro-hyoïdienne et l'épiglotte, sous le nom de loge glosso-thyro-épiglottique, doit être en réalité limitée à la membrane hyo-épiglottique qui la ferme, *toujours et complètement* en haut, et mérite de ce fait le nom de *loge hyo-thyro-épiglottique*.

La cloison sagittale sous-hyoïdienne la subdivise *toujours et complètement*, en deux compartiments latéraux, dont chacun représente une loge prismatique triangulaire à arête inférieure et à base supérieure.

VI. — Chacune d'elles contient une frange graisseuse, presque toujours bien différenciée (anciennes glandules de Morgagni), véritable organe séreux de glissement, pré-épiglottique, analogue aux franges graisseuses pré-péricardiques.

VII. — C'est dans ces loges que se développerait le phlegmon de Brousses et Brault, dont l'identité reste cependant à démontrer.

VIII. — L'incision transversale de Malgaigne, large et précoce, conviendrait à son traitement; en cas d'évolution vers la base de la langue, l'incision transhyoïdienne de Vallas permettrait une large mise à l'air.

Digitized by Google

TRAUMATISMES ET APPENDICITE

ÉTUDE PATHOGÉNIQUE ET MÉDICO-LÉGALE [1]

PAR MM.

Emile JEANBRAU et **Jean ANGLADA**

Professeur agrégé à la Faculté de médecine de Montpellier.

Interne des hôpitaux de Montpellier.

Un ouvrier reçoit un choc sur la fosse iliaque droite ou fait un effort violent : il éprouve une douleur vive au point de Mac Burney ; et une appendicite évolue, dont l'existence est vérifiée à l'intervention ou à l'autopsie. Quel rôle a joué l'accident?

Trois hypothèses viennent à l'esprit : 1° le traumatisme ou l'effort a-t-il provoqué une appendicite chez un homme sain? 2° l'accident a-t-il seulement amorcé une crise aiguë chez un appendiculaire latent? 3° enfin, troisième hypothèse, le traumatisme a-t-il simplement aggravé une appendicite qui avait déjà provoqué plusieurs crises?

Cette question était sans intérêt pratique il y a quelques années. Elle a pris de l'importance, depuis que la loi de 1898 indemnise les conséquences de tous les accidents survenus au cours du travail. Elle peut être aussi l'origine de litiges difficiles à résoudre au point de vue des accidents soumis à la juridiction du droit commun, puisqu'un piéton, heurte par une automobile et atteint par la suite d'appendicite, peut intenter une action en dommages et intérêts au chauffeur qui l'aura blessé!

Le médecin-expert, qui voudrait se documenter, ne trouverait pour discuter un cas de ce genre aucun mémoire sur cette question.

C'est pourquoi nous avons pensé qu'il y avait un certain intérêt à réunir les faits publiés sous le titre d'appendicite traumatique et à en dégager des notions pratiques pour interpréter le rôle du traumatisme dans la pathogénie de l'appendicite.

1. Mémoire rapporté à la Société de Chirurgie ; par M. Picqué, séance du 20 mars 1907.

Digitized by Google

Le plan de ce travail est le suivant :

1° Historique de la question et délimitation du sujet;

2° Exposé des faits cliniques;

3° Interprétation du rôle pathogénique du traumatisme et de l'effort *a*) sur un appendice sain; *b*) sur un appendice malade;

4° Interprétation clinique;

5° Interprétation médico-légale.

I. — Historique de la question et délimitation du sujet.

Dans son ouvrage bien connu sur « l'origine traumatique des maladies internes », Stern a rapporté deux statistiques intéressantes : celle de Borchardt, qui a trouvé trois cas d'appendicites traumatiques sur 150, et celle de l'armée prussienne (1893-1894), portant sur 533 appendicites. Sur ces 533 cas, 13 fois la crise avait paru provoquée par un choc sur l'abdomen et 17 fois par un saut, un effort, ou un autre accident sans contusion directe. Malgré ces quelques faits, où il est vrai de dire que le témoignage du malade avait suffi pour faire accepter l'origine traumatique des accidents, Stern concluait nettement : il ne croyait pas à la possibilité d'une appendicite traumatique chez un individu sain.

En 1900, Neumann écrit le premier mémoire sur cette question : il appuie ses conclusions sur 13 cas, empruntés à différents auteurs et que nous avons résumés dans nos tableaux. Sur ces 13 observations, 3 sont sans valeur, parce qu'elles sont incomplètes. Quant aux 10 autres, notons dès à présent qu'elles se rapportent, à l'exception de 2, à des appendicites calculeuses que Neumann considère d'ailleurs comme primitives, interprétation reconnue aujourd'hui inexacte.

Cet auteur, ayant dépouillé les recueils d'observations de la clinique de Halle, trouva, sur 152 cas d'appendicites, 10 faits où le traumatisme, « ayant coïncidé avec la première crise », semblait avoir déterminé l'affection. Ici encore, il s'agissait, exception faite d'une seule observation, d'appendicites calculeuses. De son étude, Neumann tire les conclusions suivantes, que nous montrerons erronées en partie : 1° un traumatisme direct ou indirect peut produire une appendicite, chez un individu dont l'appendice est normal; 2° dans la majorité des cas, l'appendice contient un calcul ou

Digitized by Google

un corps étranger; 3° le calcul ne perfore pas toute l'épaisseur de l'appendice contusionné; il produit seulement sur la muqueuse une déchirure qui ouvre une porte d'entrée à l'infection; 4° le traitement de l'appendicite traumatique est celui de l'appendicite en général.

Erdheim battit en brèche ces conclusions en 1902, dans un article sur « la coïncidence de l'appendicite avec les traumatismes ». Son expérience lui avait fait adopter les idées, d'ailleurs absolues, de Sonnenburg. Erdheim les résumait ainsi : « Un appendice sain ne peut aboutir du fait d'un trauma, de quelque importance qu'il soit, à l'inflammation, à la perforation et à la gangrène; et les cas de prétendues appendicites traumatiques ne sont que des crises aiguës au cours d'appendicites latentes ». Partant de ces principes, Erdheim recommandait avec raison de rechercher dans les antécédents des blessés, non seulement s'ils n'ont jamais eu de crise nette de typhlite, mais encore « ces troubles vagues, perte d'appétit, nausées et vomissements après les repas qui sont pris bien souvent pour des manifestations d'embarras gastrique et ne sont en réalité que les seuls symptômes d'une appendicite latente ».

Et cet auteur ajoutait avec raison : « Dans tous les cas où on a observé des symptômes d'appendicite immédiatement après un traumatisme, on a toujours trouvé soit dans les antécédents, soit au cours de l'opération, la preuve que l'appendice était déjà malade avant l'accident. » Erdheim terminait en disant que « l'appendice calculeux est un organe malade puisque, d'après notre conception actuelle de la pathogénie de l'appendicite, les calculs sont le produit de l'inflammation de la muqueuse appendiculaire ».

Nous verrons que les idées soutenues par Erdheim demeurent vraies aujourd'hui. C'est donc cet auteur qui a eu le premier la conception nette du rôle du traumatisme dans la pathogénie de l'appendicite.

En 1902, Jüngst et Münsch publient chacun une observation que nous avons résumée plus loin. Rinne, puis Henning, reviennent sur le même sujet deux ans plus tard à propos de faits personnels et combattent les conclusions de Neumann. Enfin, en 1905, Southam réunit plusieurs cas publiés à l'occasion d'un fait observé par lui et insiste sur le rôle du calcul et de l'effort dans la rupture des adhérences chez un appendiculaire.

Digitized by Google

En France, on trouve peu de renseignements sur cette question dans les ouvrages classiques, au chapitre de l'appendicite, ou dans les monographies consacrées à cette affection. C'est ainsi qu'en relisant les thèses d'Anghel, de Dubarry, de Mlle Gordon, les articles de Jalaguier, de Guinard, de Legueu, de Brun, nous avons trouvé quelques cas où le traumatisme était considéré comme ayant provoqué une crise d'appendicite. En revanche, la thèse fort intéressante de Beaussenat nous a permis d'appuyer sur des faits expérimentaux des conceptions logiques, mais auxquelles on aurait pu reprocher d'être exclusivement théoriques.

Les ouvrages français sur la pathologie des accidents du travail nous ont fourni quelques notions intéressantes. Ollive et Le Meignen, après avoir adopté les idées de Stern, de Sonnenburg et d'Erdheim, rappellent les deux observations de Brun; mais ces deux faits se rapportent non à des appendicites, mais à des contusions de l'abdomen avec rupture de l'appendice. Ils ajoutent immédiatement : « En tout cas, nous n'avons nulle part trouvé l'intégrité de l'appendice notée chez des adultes, dans les cas analogues ».

MM. Ollive et Le Meignen concluent : « *En réalité, il n'y a pas d'appendicites traumatiques; mais il y a des appendicites aggravées par le traumatisme* ».

Le Prof. Brouardel cite un fait observé à la Morgue, sans autres détails que ceux-ci : « J'ai pratiqué l'autopsie d'un enfant de douze ans, qui, après un coup de pied dans la fosse iliaque, avait fait une inflammation du cæcum, de l'appendice et une périthyphlite ». L'absence de renseignements plus précis ne nous permet pas d'utiliser cette observation.

Enfin, M. Vibert a rapporté l'observation d'un enfant mort de péritonite généralisée, après avoir reçu un coup de pied dans le ventre. La laparotomie faite à la fin du deuxième jour montra « que l'appendice avait été fortement contusionné et que sa muqueuse avait été décollée par un épanchement sanguin très abondant ». Donc il ne s'agit pas ici d'appendicite à proprement parler et nous éliminerons de cette étude tous les cas de contusion abdominale avec ou sans ruptures viscérales qui ont été suivies de péritonite. Les deux cas de Brun, où l'appendice fut trouvé complètement *sectionné* et non pas perforé ou gangrené, le cas de M. Vibert, ne rentrent donc pas dans le cadre de notre étude. Nous voulons seu-

Digitized by Google

lement chercher à préciser dans ce mémoire : 1° si l'appendicite vraie peut être créée par une contusion ou par un effort; ou, 2° si elle est seulement révélée par l'accident qui détermine simplement une crise aiguë toujours imminente en cas d'appendicite latente.

II. — Exposé des faits cliniques.

Nous allons d'abord résumer, pour n'avoir plus à y revenir, quelques observations, qui n'ont aucune valeur scientifique parce qu'elles ne contiennent pas de vérification opératoire ou nécropsique. Ces faits, sur lesquels les auteurs ont cru pouvoir s'appuyer pour invoquer le traumatisme parmi les causes occasionnelles de l'appendicite, sont trop brièvement rapportés pour servir de base à une discussion.

Observations publiées sous le titre d'appendicites post-traumatiques, sans valeur scientifique.

Tiplady, thèse de Mlle Gordon, 1897, p. 39.

Enfant de six ans. Renversé sous le poids d'un camarade. Vives douleurs, symptômes d'appendicite perforante grave.

Marsch, *eodem loco*, p. 39.

Enfant de sept ans. Coup de pied dans le ventre. Mort de périty phlite.

Soltman, Mlle Gordon, p. 39.

Enfant. Violente douleur dans la région appendiculaire pendant un exercice de gymnastique. Mort de périty phlite.

Fabre, thèse de Mlle Gordon, p. 39.

Fillette. En posant par terre un lourd paquet de linge, elle éprouve une douleur atroce dans la région appendiculaire. Morte de périty phlite.

Mlle Gordon, *loc. cit.*

Enfant de quatorze ans. Longue course à bicyclette. Symptômes d'appendicite. Opération : on trouve une appendicite localisée. Pas d'autres lésions signalées au cours de l'intervention.

Korte, statistique citée par Borchardt, *Die Behandlung der Appendicites*, 1899.

Homme. Ayant appuyé violemment un vilbrequin contre son flanc droit, il ressentit de légères douleurs. Symptômes de péritonite localisée. On se contente de ponctionner.

Dubarry, thèse de Paris, 1900.

Chute sur un guidon de bicyclette. Douleurs vagues d'abord, généralisées bientôt à tout l'abdomen. Au bout de deux jours, les phénomènes douloureux se localisent dans la région appendiculaire. Le traitement médical fut suffisant. Le malade eut d'autres crises dans la suite.

Digitized by Google

FOWLER.

En jouant au foot-ball, un homme éprouve une vive douleur dans la région appendiculaire ; dans la suite, symptômes d'appendicite. Pas d'autres renseignements.

HALLE, cité par Neumann, 1900.

H. de quarante ans. En sautant plusieurs fois d'une charrette à foin, il éprouve une violente douleur dans la région appendiculaire. On se contenta de drainer un foyer de péritonite localisée.

SOUTHAM, *Lancet*, 1905.

Enfant de sept ans. En jouant il tomba sur le ventre et éprouva aussitôt une vive douleur dans la fosse iliaque droite. On trouva une péritonite généralisée et on draina, sans rechercher l'appendice.

SOUTHAM, *eod. loc.*

Enfant de douze ans. En voulant plonger dans un bassin, il tombe à plat ventre sur l'eau. Symptômes d'appendicite qui cédèrent au traitement médical.

Nous pourrions multiplier le nombre de ces faits, dont le seul intérêt tient dans la diversité du traumatisme observé. Mais ce serait sans aucun profit pour la question.

Voici maintenant les observations qui contiennent un examen opératoire ou nécropsique de la région iléo-cæcale. La première classification qui vient à l'esprit est la suivante :

1° Observations dans lesquelles l'accident a déterminé une crise aiguë chez un appendiculaire ayant eu des crises antérieurement.

2° Observations d'appendicites provoquées par un traumatisme chez un individu sans antécédents appendiculaires.

Malheureusement on ne peut utiliser cette classification, qui permettrait de conclure d'une manière précise sur le rôle créateur, ou seulement révélateur de l'accident. Même les observations des auteurs comme Neumann, Münch, Erdheim, Rinne, Jungst, Henning, Macdonald, Southam, Schottmuller, qui ont écrit sur les appendicites « post-traumatiques » sont incomplètes ; il y manque la relation détaillée des antécédents pathologiques du blessé. Quelques rares cas mentionnent le passé appendiculaire du malade. Ce sont ceux de Dubarry, Chapon, Henning.

OBSERVATION DE DUBARRY, thèse de Paris, 1901. — Homme de trente-un ans. En avril, attaque d'appendicite qui cède au traitement médical. En octobre, *nouvelle crise* consécutive à un traumatisme direct dans la région abdominale. Laparotomie : appendice complètement gangrené, pas de calcul appendiculaire.

Digitized by Google

Observation de Chapon, thèse de Paris, 1900-1901. — Homme de vingt-neuf ans qui, en octobre 1898, a une crise avec vomissements et fièvre ; en janvier 1899, seconde crise qui dure quatre jours avec persistance d'un point douloureux ; le 19 juillet 1899, il court pour rejoindre un omnibus, et il est pris d'une violente douleur qui lui permet pourtant de rentrer chez lui. On pratique l'opération le 26 : l'appendice est perforé, mais ne contient pas de calcul. Mort le 1er août.

Observation de Henning, publiée en 1904 sous le titre de « péritonite par perforation appendiculaire post-traumatique ». — Il s'agit d'un sous-officier affirmant n'avoir jamais été malade jusque-là qui reçoit, le 1er novembre 1903, dans la région épigastrique, un coup de pied de cheval. Après une syncope de courte durée, il reprend son service. Il remonte à cheval le 4 novembre lorsqu'il éprouve de violentes douleurs avec point maximum dans la région traumatisée. Il entre à l'hôpital le lendemain avec des phénomènes de péritonite généralisée. On l'opère à sept heures du soir.

Après avoir incisé un hématome du grand droit (ceci, dit Henning, est important au point de vue médico-légal, puisque la peau ne présentait aucune trace de contusion), on trouve un appendice turgescent, violacé, accolé au psoas iliaque. Il a la grosseur d'un petit doigt et il est coudé sur lui-même à angle droit. Près de la partie sectionnée, on trouve une ulcération des dimensions d'un pfennig ; dans la cavité appendiculaire, il y a deux calculs de la grosseur d'un noyau de datte ; la muqueuse est amincie, gangrenée par places ; la tunique musculaire est très hypertrophiée. « La sténose de la cavité appendiculaire, l'épaississement de la paroi indiquent bien une lésion ancienne, dit Henning, et anatomiquement l'hésitation n'est plus permise : c'est un réveil d'appendicite. »

D'ailleurs, en interrogeant ce sous-officier, il avoua qu'il était fréquemment sujet à des maux de ventre, et qu'il avait souvent des périodes de diarrhée. Il donnait donc la preuve clinique d'une affection intestinale ancienne qui avait constitué peu à peu les lésions appendiculaires auxquelles l'accident avait donné un coup de fouet.

Enfin, le cas publié par Southam est comparable aux précédents, avec cette différence que l'accident se réduisit à un effort et que l'intervention ne permit pas de trouver l'appendice.

Southam, *Lancet*, 1905. — Garçon de quinze ans. Neuf mois avant le traumatisme, il a eu deux attaques assez légères de douleurs abdominales. Étant à la pêche, il saute dans un bateau en faisant un effort violent. Douleur dans la fosse iliaque droite. Puis péritonite généralisée. Laparotomie : abdomen plein de pus ; on ne peut trouver l'appendice et on n'insiste pas à cause de la gravité de l'état du malade. Southam conclut cependant à une appendicite.

Dans les observations dont nous allons maintenant donner le résumé, avec les seuls détails qui ont de l'importance pour la

Digitized by Google

question qui nous occupe, l'auteur n'a pas indiqué les antécédents pathologiques de son malade. On commettrait de graves erreurs, si on les considérait comme se rapportant à des appendicites développées à la suite de l'accident chez un individu sain : la preuve la plus nette se trouve dans ce fait que, sur ces 43 observations, il s'agissait 24 fois d'une appendicite calculeuse, c'est-à-dire d'une appendicite ancienne remontant à plusieurs années ou au moins à plusieurs mois. Aussi avons-nous divisé les faits que nous avons réunis en deux grandes classes : les appendicites calculeuses, et les non calculeuses. Chacune de ces classes est subdivisée en deux groupes, suivant que l'accident a consisté dans un traumatisme direct ou dans un effort, plus exactement dans un « accident », sans contusion abdominale.

A. — Observations d'appendicites non calculeuses révélées par un traumatisme direct sur l'abdomen [1].

1. Mlle Gordon, thèse de Paris, 1896. Cas de Moriarta.

H., quatorze ans. Coup de poing dans le flanc droit. Le lendemain, symptômes d'appendicite. Appendice perforé par une épingle incluse dans la paroi. L'épingle avait été avalée un an avant.

L'épingle nous paraît avoir joué le rôle prépondérant. Il est permis de penser qu'en son absence le coup de poing n'aurait déterminé aucun accident sérieux.

2. Mlle Gordon, cas personnel.

Enfant de huit ans. Reçoit, le 18 septembre, un coup de pied dans la région de l'appendice. Douleur. Dans la nuit, symptômes de péritonite. Le 22 septembre, autopsie. Abcès multiples. Appendice perforé en deux endroits.

3. Legueu, *Œuvre médico-chirurgical*, 1897.

Enfant. Reçoit un coup de pied dans le flanc droit ; il tombe par terre. Le lendemain, douleur dans la fosse iliaque. Péritonite. Laparotomie. Perforation de l'appendice.

Cette observation nous paraît probante. Malheureusement il manque les antécédents morbides du malade. N'avait-il jamais eu de crise appendiculaire ?

4. Guinard, *Traité de Le Dentu et Delbet.*

H., dix-huit ans. Coup de pied de cheval dans la fosse iliaque droite. Trois crises d'appendicite successives. *Deux ans après*, intervention. Appendice turgescent, rigide. La muqueuse boursouflée est ecchymotique.

1. Ces observations étaient dans notre manuscrit groupées en tableaux dont la dernière colonne contenait une interprétation pathogénique. La dernière phrase de chaque observation résume donc notre interprétation personnelle.

Digitized by Google

Il nous paraît impossible d'affirmer qu'il y ait eu dans ce cas une appendicite « traumatique ». Le réveil d'une appendicite latente paraît plus vraisemblable.

5. Hume, *British med. Journal*, 11 avril 1891.

H. Choc violent au niveau du flanc droit par un wagon. Douleurs dans la région appendiculaire. Après 9 mois pendant lesquels il y a de nombreuses récidives, laparotomie. Appendice épaissi, relié par de nombreuses adhérences à la vessie, à l'intestin grêle, au cæcum.

Même interprétation.

6. Körte. Statistique citée par Borchardt, *Die Behandlung der Appendicitis*, 1889.

H. Contusionné au niveau du flanc droit par un rail de chemin de fer. Symptômes d'appendicite. Laparotomie : appendicite complètement gangrené.

7. Moty, *Écho médical du Nord*, 1900.

Soldat, vingt et un ans. Renversé il y a quatre ans, par un chariot de ferme qui lui tomba sur le flanc droit. Alité pendant un mois. Depuis conserve une douleur très vive au point de Mac Burney à la pression, le forçant parfois à s'aliter. Laparotomie : appendice replié, adhérent à la face du cæcum. Il est oblitéré au niveau de la courbure, sa partie terminale est très atrophiée.

La durée des accidents après le traumatisme nous paraît constituer un argument important pour admettre le rôle étiologique du choc et de la pression violente subis quatre ans avant.

8. Jungst, *Beiträge für klin. Chir.*, 1903.

F. Écrasé par la chute d'un rocher; contusion de la moitié droite du bassin, luxation ischiatique. Deux ans après, sans cause apparente, péritonite et perforation appendiculaire. Jungst pense que l'ancien traumatisme avait déterminé une altération chronique de l'appendice, devenue aiguë deux ans plus tard.

La relation entre le trauma et l'appendicite n'est pas démontrée. Il n'est pas permis, après un silence de deux ans, de penser à une appendicite traumatique.

B. — Appendicites non calculeuses révélées par un accident sans contusion abdominale.

9. Page, *Lancet*, 1894.

H. Vingt-huit ans. En soulevant un fardeau, il éprouve une vive douleur dans la région appendiculaire, crise d'appendicite. En huit ans, 4 récidives. Laparotomie : appendice raide, turgescent, comme sous tension. Sténose de la cavité par épaississement de ses parois. Pas de perforation.

Sans valeur.

10. Page, *loc. cit.*

F. Trente-quatre ans. Douleurs violentes consécutives à des efforts de déféca-

Digitized by Google

tion. Intervention après deux jours d'expectative sans que l'on pense à une appendicite. Laparotomie : appendice perforé au niveau du méso-appendice.

Il s'agit sans aucun doute d'une appendicite chez laquelle des efforts de défécation ont produit la rupture d'adhérences.

11. Mlle GORDON, Thèse de Paris, 1896, obs. de Homans.

Fille de huit ans. Elle fait une chute en sautant. Le lendemain, symptômes d'appendicite. Laparotomie : perforation de l'appendice.

Même interprétation.

12. Mlle GORDON.

Enfant de onze ans. Après avoir monté et descendu de nombreux escaliers, douleurs violentes dans l'abdomen. Localisation des douleurs à la région appendiculaire. Laparotomie : appendice perforé à son extrémité.

Même interprétation.

13. Mlle GORDON.

Enfant de treize ans. Purgation avec huile de ricin. Consécutivement, violentes douleurs dans la fosse iliaque droite. Puis péritonite généralisée. Autopsie : fausses membranes, appendice baignant dans du pus et perforé à son extrémité.

14. Mlle GORDON.

Enfant de neuf ans et demi. Renversé brusquement en arrière par un de ses camarades. Douleur dans l'aine droite. Puis symptômes d'appendicite. Laparotomie à froid. Appendice épaissi, replié sur lui-même, fausses membranes épaisses.

15. MACDONALD, *Med. Record*, 1906.

H., chute sur le périnée et contusion du testicule droit. Quelques jours après, orchite aiguë. Douleurs sur le trajet du cordon, jusque dans la vessie, mais rien d'appendiculaire. Les douleurs appendiculaires n'apparaissent que deux jours après avec vomissements et péritonite. Intervention : on trouve un appendice de coloration violacée très adhérent à la vessie. On le résèque. L'examen des adhérences montre que l'on avait affaire à une altération déjà ancienne, alors que l'appendicite semblait cliniquement primitive.

Ce cas n'a donc aucune valeur : la chute sur le périnée n'a joué qu'un rôle secondaire. Il est même possible que l'orchite aiguë, préparée par le choc, ait été déterminée par propagation de l'inflammation de l'appendice au cordon.

16. *Statistique sanitaire de l'armée prussienne*, 1890-1897.

Soldat. Surmenage pendant une période de manœuvres. A l'intervention, lésions banales d'appendicite, sans perforation ni calcul.

Sans valeur.

17. *Idem*.

Soldat. Saut violent. A l'intervention, lésions banales d'appendicite, sans perforation ni calcul.

Il s'agit d'un appendiculaire latent.

Digitized by Google

18. MACDONALD, *Medical Record*, juin 1906.

F. Vingt-quatre ans. Au cours d'un violent effort, douleur intense dans la région appendiculaire qui se propage à tout l'abdomen. La malade porte une ovarite chronique qu'elle fait remonter à un traumatisme reçu il y a deux ans. Intervention deux jours après. On trouve un appendice gangrené à son extrémité, présentant de nombreuses adhérences avec l'ovaire et le cæcum. Macdonald pense que le premier traumatisme a déterminé l'ovarite, puis l'inflammation a gagné spontanément l'appendice et, sous l'influence du second traumatisme, l'appendicite latente s'est révélée par une crise aiguë.

L'interprétation de Macdonald est assez logique, bien que l'ovarite traumatique soit sujette à caution. Nous pencherions plutôt pour une ovarite d'origine utérine.

19. MACDONALD, *Medical Record*, juin 1906.

Un malade saute violemment de voiture, et il éprouve quelques douleurs abdominales. Deux jours après, vomissements avec exacerbation des phénomènes douloureux. Le toucher rectal permet de sentir une masse indistincte. Intervention : on trouve une invagination intestinale avec inflammation de l'anse invaginée. L'appendice est pris entre les deux boudins d'invagination, il est gangrené et présente à son extrémité une perforation.

Il s'agit certainement d'un appendiculaire.

C. — Observations d'appendicites calculeuses révélées par une contusion abdominale.

20. PAGE, *Lancet*, 1894.

H. Trente ans. En portant une corbeille de 15 kilos, il tomba sur le flanc droit. Douleurs, vomissements. Entré neuf jours après avec symptômes de péritonite généralisée. Mort. A l'autopsie : appendice turgescent et enflammé. Ulcération et perforation. Dans le pus où baigne l'appendice, on trouve un *calcul* de la grosseur d'un haricot.

Cette observation, ainsi que les onze suivantes, soulève les mêmes objections : l'existence de calculs prouvant que l'appendicite préexistait à l'accident, celui-ci ne peut avoir joué qu'un rôle purement occasionnel.

21. Mlle GORDON, thèse de Paris, 1897.

Enfant, six ans. Tombe le 9 avril sur une chaise. Douleurs abdominales rapidement localisées à l'appendice. Le 26 avril, laparotomie. Perforation à l'extrémité de l'appendice. Un *calcul*.

22. Mlle GORDON, *loc. cit.*, 1897.

Enfant, cinq ans. Chute sur un tas de pierres. Douleurs abdominales dans la soirée. Rapidement symptômes de péritonite. Mort. Autopsie : appendice ulcéré, nombreuses perforations. Volumineux *calcul* de forme cylindrique.

23. Mlle GORDON.

Enfant, neuf ans. Violent coup de poing dans le flanc droit. Le lende-

Digitized by Google

main, péritonite généralisée. Mort. Autopsie : appendice perforé à son extrémité. A l'intérieur, un *calcul*.

24. STERN, *Traumatismes et affections internes*, Iéna, 1900.

Directeur de mine. Choc d'une benne sur le flanc droit. Il continue ses occupations. Le lendemain, symptômes de périty phlite. Laparotomie. Abcès péri-appendiculaire. Six à huit petits *calculs* dans l'intérieur de l'appendice.

25. KÖRTE, cité par Neumann.

Enfant, quatorze ans. Etant couché, reçoit sur le ventre le poids de son petit frère qui a sauté sur lui. Quatre jours après, péritonite. Laparotomie : perforation appendiculaire correspondant à un *calcul* logé dans l'appendice. Adhérences nombreuses.

26. *Statistique sanitaire de l'armée prussienne*, 1890-1897.

Soldat de vingt et un ans. Reçoit un coup de baïonnette dans le flanc droit. Symptômes d'appendicite et de péritonite généralisée. Laparotomie : abcès péri-appendiculaire, avec un *calcul* baignant dans le pus.

Cette observation manque de précision : le coup de baïonnette a-t-il déterminé une péritonite comme les plaies par armes blanches? *En ce cas, le calcul trouvé dans le pus prouverait que le blessé avait une appendicite calculeuse.*

27. SCHOTTMULLER, *Epityphlitis traumatica*, 1900.

Garçon, dix ans. Un brancard de voiture heurte sa fosse iliaque droite. Douleur très violente, symptômes de péritonite localisée. Laparotomie : appendice épaissi, nécrosé. Un *calcul* dans son intérieur.

28. SCHOTTMULLER.

Garçon, sept ans. Deux coups de pied dans la fosse iliaque droite. Douleur très violente le forçant à s'aliter. Symptôme de périty phlite. Laparotomie. Appendice épaissi, violacé, gangrené en un point. Perforation correspondant comme situation à un *calcul* ovale, dur, de couleur grise. Au centre du calcul, il y a un pépin « comme un œuf dans sa coque ». L'auteur admet que la nécrose de la muqueuse produite par le calcul était antérieure au traumatisme.

29. NEUMANN, *Archives de Langenbeck*, 1900.

Enfant, douze ans. Une corbeille dont l'extrémité est pointue lui heurte violemment le flanc droit. Douleur aiguë. Symptômes de péritonite localisée. Opération : on se contente d'inciser et de drainer. Dans le premier pansement, on trouve un *calcul* de la grosseur d'un noyau de cerise certainement de nature appendiculaire.

30. NEUMANN.

H. Vingt-trois ans. Il pesait un cochon, lorsque l'animal l'a renversé et lui est tombé sur le ventre. Douleur légère. Le lendemain, il part en voiture et la douleur reparaît. Il peut alors marcher pendant sept heures. Puis il présente des symptômes de péritonite par perforation. Laparotomie : appendice épais, nageant dans du pus. Perforation comme un petit pois ; dans le pus, un *calcul* des mêmes dimensions.

31. SOUTHAM, *Lancet*, 1905.

Enfant, neuf ans. Il reçoit des coups sur le ventre en se battant avec

Digitized by Google

des camarades. Douleur dans la région de l'appendice avec vomissements. Laparotomie : appendice très enflammé, adhérences multiples, paroi amincie en un point, presque perforé; à l'intérieur, des *calculs*.

D. — Appendicites calculeuses révélées par un accident sans contusion abdominale.

32. Mlle GORDON, Thèse de Paris, 1896.

Enfant de onze ans. Chute sur le dos, cinq jours après, symptômes d'appendicite. Mort. Autopsie : appendice allongé et saillant, perforation cæcale. Calcul de la grosseur d'un noyau de datte à côté du cæcum.

Les critiques formulées à propos des appendicites calculeuses réveillées par un choc abdominal sont valables *a fortiori* pour ce cas et les suivants.

33. FOWLER.

H. Quarante-huit ans. En ramassant un bloc de glace volumineux, il éprouve une violente douleur dans le flanc droit. Il continue pourtant son travail avec des symptômes d'appendicite et de péritonite jusqu'à sa rentrée à l'hôpital. Laparotomie : adhérences nombreuses. A un centimètre de l'extrémité libre de l'appendice, une perforation. A cette dernière correspond le bout supérieur d'un *calcul* régulier et de forme ovale.

34. SCHOTTMULLER.

Enfant de neuf ans. Il éprouve en sautant, pendant un exercice de gymnastique, une douleur semblable à une piqure d'épingle, dans la fosse iliaque droite. Le lendemain, à l'école, douleur semblable très violente. Laparotomie : côlon avec petite perforation. Appendice très haut placé contenant un *calcul* de la grosseur d'un noyau de cerise.

35. NEUMANN.

H. de vingt-neuf ans. En soulevant un panier, violente douleur dans le ventre qui s'exagère progressivement. Trois jours après, péritonite. Laparotomie : muqueuse appendiculaire perforée à la base, nécrosée sur l'espace d'un centimètre. Dans l'appendice, trois calculs : l'un d'eux a le volume d'un noyau de prune.

36. NEUMANN.

H. de vingt ans. En soulevant un quartier de veau de 190 livres, il éprouve une vive douleur dans la région appendiculaire, disparaissant après un peu de repos. Le lendemain, nouvelle crise, il se rend à l'hôpital à pied. Symptômes de péritonite. Laparotomie : appendice très épais, rouge vif, de la grosseur d'un petit doigt. En un point grisâtre, il est aminci, prêt à se déchirer. A ce niveau, un *calcul* du volume d'un noyau de cerise et très régulier.

37. NEUMANN, *loc. cit.*

H. Vingt ans. Effort considérable pour soulever un sac de pommes de terre. Le soir, douleur violente localisée à la fosse iliaque droite. Symptômes d'appendicite. Laparotomie : on trouve un moignon d'appendice baignant dans du pus. A côté, un *calcul* gros comme une noisette.

Digitized by Google

38. NEUMANN, *loc. cit.*

H. Quarante et un ans. Après une longue course à bicyclette, très vive douleur dans le ventre. Péritonite diffuse. Laparotomie. Perforation à l'extrémité de l'appendice; à l'intérieur, *calcul* gros comme un noyau de prune. Le mécanisme invoqué est vraisemblable. Un mouvement continué longtemps, le ventre comprimé dans la position couchée peut déterminer une lésion de la muqueuse par frottement sur le *calcul*, une desquamation épithéliale permettant l'entrée des microbes.

39. NEUMAMN, *loc. cit.*

H. Vingt-six ans. En relevant une lourde échelle, il sent comme un « craquement » dans son ventre. Immédiatement, douleur violente de l'ombilic au flanc droit. Quatre jours après, symptôme de péritonite localisée. Laparotomie. Perforation appendiculaire au tiers moyen de l'appendice qui contient un *calcul* de la grosseur d'un haricot.

Cette observation a la valeur d'une expérience : le craquement a traduit cliniquement la rupture des adhérences produite par l'effort.

40. NEUMANN, *loc. cit.*

H. Seize ans. En relevant un sac pesant de pommes de terre, douleur assez forte. Le lendemain symptômes très graves de péritonite. Mort. Autopsie : appendice violacé, perforation de 3 millimètres à sa partie médiane. A ce niveau un *calcul* de la grosseur d'un noyau de cerise renfermant deux cheveux.

Ici encore l'effort paraît avoir provoqué la crise aiguë; mais la perforation est survenue trop rapidement, pour ne pas admettre que la paroi appendiculaire était amincie et prête à se perforer. Il y a eu fort probablement rupture des adhérences qui renforçaient la zone amincie de l'appendice.

41. NEUMANN.

H. Vingt-cinq ans. Porteur d'une hernie inguinale droite réductible. Dans un accès d'épilepsie la hernie est sortie et est demeurée irréductible. On parvient à la faire rentrer non sans effort et avec douleur. Après cette réduction, signes de hernie étranglée. Laparotomie : dans le sac entouré de fausses membranes on trouve un appendice dur, rouge sombre. Au tiers moyen une perforation de la grosseur d'un pois. A l'intérieur, *calcul* jaunâtre ressemblant à un noyau de cerise. La compression seule a joué un rôle, dit Neumann, probablement au moment de la réduction pénible et douloureuse de la hernie; l'appendice était engagé dans l'orifice interne du canal inguinal au moment de l'opération. C'est donc probablement la pression directe sur le *calcul* contenu dans l'appendice qui a lésé la muqueuse.

Ici encore, l'effort paraît avoir provoqué la crise aiguë; mais la perforation est survenue trop rapidement, pour ne pas admettre que la paroi appendiculaire était amincie et prête à se perforer. Il y a eu fort probablement rupture des adhérences qui renforçaient la zone amincie de l'appendice.

42. ANGHEL, Thèse de Paris, 1897.

H. Quarante-huit ans. En portant un petit fardeau, ressent une violente

Digitized by Google

douleur dans le flanc droit. Il avait alors vingt et un ans. Crises d'appendicite répétées sans cesse, le forçant chaque année à rentrer à l'hôpital. *Vingt-sept* ans après, laparotomie. Appendice fibreux, *gros calcul* crétacé à l'intérieur.

Cette observation, rapportée ici parce qu'elle a été donnée comme une preuve du rôle étiologique du traumatisme, n'a aucune valeur.

43. DELORME, *Soc. Chirurgie*, 1898.

Soldat. Reçoit dans la région ombilicale un coup de pied de cheval qui le renverse. Douleurs vives. Le 28, symptômes de péritonite généralisée. Laparotomie. Rien du côté de l'intestin grêle. Mort quatre heures après. Autopsie : intestin grêle indemne. A la base de l'appendice, perforation de 4 à 5 millimètres; à cet endroit la paroi est très amincie. L'appendice est épaissi, turgescent, replié derrière le cæcum. A l'intérieur, *calcul* mou et friable. « L'appendice, dit M. Delorme, dont la paroi était déjà amincie, altérée avant le traumatisme, a dû céder à la pression subite des gaz ou des liquides intestinaux brusquement propulsés de la cavité du gros ou du petit intestin dans son intérieur. »

L'interprétation de M. Delorme est évidemment la vraie.

III. — Interprétation du rôle pathogénique du traumatisme et de l'effort.

a) SUR UN APPENDICE SAIN.

Pour que l'appendice normal soit atteint par une contusion abdominale, il faut : 1° que le corps contondant ait un certain volume (au moins le volume du poing); 2° que la contusion soit violente. Nous nous sommes assurés par des expériences sur le cadavre que l'appendice fuit aisément devant un corps contondant de faible volume comme un manche à balai, par exemple. Par contre, un choc porté par un corps contondant mince comme une barre de fer, mais appliqué obliquement ou transversalement sur la région droite de l'abdomen, contusionne très facilement la région iléo-cæcale.

La contusion doit être assez violente, car l'appendice normal flotte librement entre les anses intestinales qui l'enveloppent comme d'un coussin pneumatique et amortissent le choc. Mais cette condition est soumise à des variations très grandes, suivant la vacuité ou la distension de l'intestin, la contraction ou le relâchement de la paroi abdominale au moment du choc, la position occupée par le blessé. Celle qui nous paraît favoriser plus particulièrement les lésions est la position couchée, le dos reposant sur

Digitized by Google

le sol. C'est ce que réalise l'écrasement par une roue de voiture.

Les recherches expérimentales bien connues de Josué, de Klecki, de Rouville, Beaussenat, qui ont éclairé si nettement la pathogénie de l'appendicite en général, ont fourni sur le point qui nous occupe des données précises. Dans son intéressante thèse de 1897, Beaussenat a relaté les expériences suivantes : sur 6 lapins, auxquels il pratique la laparotomie, il fait dans l'appendice une injection de un ou deux centimètres cubes de culture de coli-bacilles. Chez les uns, il éraille la muqueuse, en froissant l'appendice entre les doigts; chez les autres, il perfore la muqueuse avec la pointe de l'aiguille : tous ces lapins font une appendicite suppurée avec péritonite enkystée ou généralisée. Deux expériences supplémentaires ont clairement mis en relief le rôle du traumatisme expérimental : dans l'expérience XII, Beaussenat fait une injection intra-appendiculaire de un cent. cube de culture de coli; l'animal a de la diarrhée et se remet le lendemain. Six jours après, réouverture du ventre et froissement de la muqueuse par éraillure. L'animal ne présente dans la suite aucun trouble; on le sacrifie le 14e jour et on ne découvre aucune lésion. Le colibacille avait donc perdu sa virulence, lorsqu'on a produit le traumatisme : ce qui explique le résultat négatif.

Au contraire, dans l'expérience XIII, Beaussenat commence par faire un traumatisme léger de la muqueuse appendiculaire. Cinq jours après, il injecte par la pointe de l'appendice, sans traumatisme nouveau (?), un cent. cube de culture de coli-bacille. L'animal, sacrifié dix jours après, présente une ulcération gangréneuse de l'appendice. — Donc, comme le fait observer Beaussenat, dans cette expérience, la lésion traumatique, la première en date, n'étant pas réparée, quand a été faite l'injection de coli-bacille, ce microbe a trouvé une porte d'entrée, s'est inoculé, et l'injection appendiculaire a été réalisée.

Ces résultats expérimentaux sont certainement très intéressants; mais le manuel opératoire et l'inoculation de doses colossales de coli-bacilles dans l'appendice les éloignent trop de la réalité clinique. Elles ne peuvent nous fournir autre chose que des indications utiles pour interpréter le rôle du traumatisme sur un appendice malade, avec inflammation coli-bacillaire, streptococcique ou staphylococcique de ses parois.

Il n'est pas possible de comparer le rôle étiologique d'un choc

Digitized by Google

sur l'abdomen à la double action du froissement de la muqueuse appendiculaire avec les doigts et de l'injection d'un cent. cube de culture pure de coli-bacille. Tout ce que ces expériences peuvent nous permettre de comprendre, c'est comment chez un individu sans antécédents appendiculaires, victime d'une contusion de l'abdomen, la coexistence d'une infection générale (coli-bacillose, staphylococcie, etc.) peut déterminer une localisation du point frappé. Mais nous n'avons trouvé aucun exemple clinique justiciable de cette interprétation pathogénique.

Les expériences de Beaussenat prouvent surtout, ce qui paraissait évident et pouvait se passer de contrôle expérimental, que, chez un appendiculaire latent, un traumatisme, en affaiblissant la vitalité de la paroi appendiculaire malade, ou en déterminant des déchirures qui servent de portes d'entrée à la diffusion des microbes, peut réchauffer une appendicite chronique et être suivi rapidement de péritonite par perforation.

Ces expériences prouvent encore que le facteur traumatisme ne détermine pas forcément une appendicite : s'il a été léger, il peut n'en résulter qu'un endolorissement passager de la fosse iliaque droite. S'il a été violent, on peut observer une péritonite généralisée due à la rupture de l'appendice. Brun a rapporté deux cas de ce genre, dans le *Traité des maladies de l'enfance* de Grancher, Comby et Marfan (1re édition) : « J'ai observé deux cas, dit Brun, où les accidents étaient apparus nettement après un traumatisme (coup de pied dans la fosse iliaque droite); j'ai trouvé, chez ces deux enfants, l'appendice sectionné en son milieu et divisé en deux moitiés qui n'étaient plus reliées l'une à l'autre que par une mince languette de tissu sain ».

Ces deux faits, qui rentrent dans le groupe des contusions abdominales avec lésions intestinales, et n'ont rien à faire avec l'appendicite, permettent cependant de supposer toute une série d'intermédiaires entre la simple contusion de la région iléo-cæcale et la rupture de l'appendice.

Comment interpréter les faits cliniques à l'aide de ces données théoriques et expérimentales? La difficulté est grande; et les observations que nous avons réunies ne nous permettent pas de préciser complètement la question pour plusieurs raisons. D'abord, la plupart de ces observations sont si brièvement relatées qu'elles ne

Digitized by Google

suffisent pas pour conclure d'une façon ferme; les renseignements qui manquent le plus souvent sont les antécédents morbides du blessé. Or, on conçoit qu'en leur absence toute observation est sujette à caution : on n'a pas le droit d'exclure l'hypothèse d'une appendicite chronique préexistante à l'accident[1]. De plus, dans la majorité des observations, l'auteur résume ses constatations opératoires, en disant : perforation de l'appendice, gangrène de l'appendice, ou péritonite généralisée. Aucune de nos observations ne mentionne l'absence d'adhérences résistantes, l'absence d'épiploïte scléreuse : ce qui serait en faveur d'une lésion toute récente. Enfin, nous n'avons pu trouver, à part les deux observations de Brun, qui appartiennent aux contusions abdominales avec rupture de l'appendice, aucun fait où la perforation appendiculaire ait paru secondaire à une contusion. Toutes les observations que nous avons réunies dans nos tableaux, en notant soigneusement les renseignements les plus importants pour cette question, sont calqués exactement sur des faits d'appendicites vulgaires, dont la perforation serait survenue spontanément. Il en était ainsi dans les faits rapportés par Mlle Gordon (obs. 2), Hume (obs. 5), Körte (obs. 6), Jungst (obs. 8). Quant à l'observation de M. Guinard (obs. 4), elle paraît au premier abord vraisemblable : il s'agit d'un jeune homme de dix-huit ans, qui reçoit un coup de pied de cheval dans la fosse iliaque droite. Il a successivement trois crises d'appendicite. Deux ans après, on intervient. L'appendice est turgescent, rigide; sa muqueuse est boursouflée et ecchymotique. Mais, ici encore, nous

1. D'ailleurs dans quelle proportion se trouvent les appendiculaires latents et les individus à appendice histologiquement sain? Ce mémoire était rédigé lorsque nous avons lu, dans la « Presse Médicale » du 6 février 1907, le résumé d'un travail de Kukula intitulé : Typhlite et appendicite; étiologie et pathogénie (*Archives bohêmes de médecine clinique*, 1906, t. VII). Ce mémoire est basé sur l'examen de 10 000 coupes en séries provenant de 141 appendices, dont 115 recueillis à l'autopsie, et 26 extirpés dans les opérations d'appendicite aiguë ou chronique. Voici quelques-unes des conclusions de Kukula : « Presque tous les appendices de l'homme, ceux de la première enfance exceptés, sont atteints d'inflammation chronique et les appendicites aiguës montrent également toujours des signes d'inflammation chronique... L'appendicite aiguë ou subaiguë n'est donc qu'une exacerbation de l'inflammation chronique; l'appendicite chronique serait sous la dépendance de l'action toxique des matières fécaloïdes stagnant dans l'appendice. Ces inflammations chroniques restent, pour la grande majorité des cas, latentes pendant toute la vie. »

Si ces conclusions étaient confirmées, on comprend que la distinction en appendices sains et malades, sur laquelle nous avons basé notre discussion, n'ait qu'un intérêt théorique. Jusqu'à nouvel ordre, nous croyons que nous ne sommes pas tous des appendiculaires latents.

Digitized by Google

n'avons aucun renseignement sur les antécédents du malade. N'était-ce pas un appendiculaire latent, lorsqu'il reçut le coup de pied de cheval? Sans vouloir contester l'intérêt de cette observation, nous croyons que cette objection vient naturellement à l'esprit, et, comme l'observation de M. Guinard ne contient aucun renseignement qui permette de la réfuter, elle garde toute sa valeur. De plus, l'intervention n'a été faite que deux ans après l'accident; c'est beaucoup pour attribuer au traumatisme les lésions observées à l'intervention.

L'observation de M. Legueu semble plus probante : le coup de pied, qui a été assez violent pour renverser l'enfant, a été suivi dès le lendemain de péritonite et l'intervention a montré une perforation de l'appendice. Si nous n'avons aucun renseignement sur les antécédents du blessé, il n'en reste pas moins vrai que le traumatisme a été suivi à bref délai d'une perforation appendiculaire que M. Legueu, à l'intervention, a considérée comme consécutive à l'accident. Or, nous ne pouvons penser qu'un chirurgien de la valeur de M. Legueu ait pu considérer comme produites par une contusion abdominale, survenue deux jours avant, des lésions d'appendicite ancienne « réchauffées » par un traumatisme.

Le fait de Moty semblerait également devoir être interprété comme une appendicite post-traumatique : il s'agit « d'un soldat renversé par un chariot de ferme, qui lui tomba sur le flanc droit. Il s'alita pendant un mois et conserva dans la suite une douleur très vive à la pression au point de Mac Burney, le forçant à s'aliter de temps à autre. La laparotomie, pratiquée quatre ans après, montra que l'appendice était replié, adhérent à la face externe du cæcum, oblitéré au niveau de sa coudure, et que sa partie terminale était très atrophiée ». Malgré le long intervalle de quatre ans écoulé entre l'accident et la laparotomie, est-il permis de penser qu'un traumatisme aussi violent que celui subi par ce soldat et qui a laissé une douleur vive à la pression dans la fosse iliaque droite a pu être l'origine de l'affection?

Mais, si la relation de cause à effet entre le traumatisme et la crise d'appendicite paraît évidente dans les trois observations de Guinard, Legueu et Moty, on ne peut affirmer qu'elles constituent des exemples d'appendicites « créées » par un traumatisme. Il manque des détails cliniques et anatomiques sans lesquels on n'a

Digitized by Google

pas le droit d'affirmer le rôle déterminant de l'accident. Nous pouvons donc conclure que rien ne permet d'affirmer qu'une contusion abdominale puisse provoquer l'inflammation d'un appendice sain, ne contenant ni corps étranger, ni calcul.

En est-il de même pour les cas où l'appendice contient un corps étranger? Par corps étranger, nous entendons seulement ceux qui ont pu pénétrer dans l'appendice, comme les pépins de fruit, les épingles, les arêtes de poisson, les éclats d'émail ou de porcelaine des ustensiles culinaires, les poils de brosses à dents, etc. Nous éliminons pour le moment les calculs formés dans l'appendice, qui sont le résultat d'une inflammation ancienne et ne peuvent se rencontrer dans un appendice sain. Un choc violent sur la fosse iliaque droite, atteignant un appendice habité par un corps étranger, peut contusionner la paroi de l'organe et y faire pénétrer le corps étranger en perforant la muqueuse et même toute l'épaisseur de la paroi. Il en a été probablement ainsi dans le cas de Moriarta (cas 1), rapporté par Mlle Gordon, dans sa thèse : un garçon de quatorze ans reçoit un coup de poing dans le flanc droit; le lendemain, symptômes d'appendicite; à l'intervention, on trouve un appendice perforé par une épingle incluse dans sa paroi. Cette épingle avait été avalée un an auparavant. « Cette épingle était donc restée pendant un an dans l'appendice, dit Mlle Gordon, sans avoir déterminé de phénomènes jusqu'au moment de l'accident. »

Peut-on considérer qu'il s'agisse d'appendicite vraie, dans un cas comme celui de Moriarta? Ne peut-on objecter qu'il y a eu simplement perforation mécanique de l'appendice avec péritonite consécutive? Nous pensons que cette dernière interprétation est la vraie au point de vue scientifique : il n'y pas eu d'appendicite à proprement parler; mais, comme l'accident a produit la perforation et par la suite la péritonite, on doit le considérer comme intégralement responsable de la péritonite. C'est probablement, avec l'éventualité signalée par Brun (rupture de l'appendice sain par contusion), les deux seuls cas où un traumatisme *direct* sur l'abdomen peut être considéré comme responsable d'une perforation appendiculaire. *C'est dire que nous n'avons pas trouvé de preuves que la contusion abdominale pouvait créer l'appendicite chez l'homme sain, même lorsque l'appendice contient un corps étranger.*

Digitized by Google

Reste la question de l'effort. Un effort violent comme celui que nécessite l'acte de charger un lourd fardeau, ou l'action de résister à une chute imminente peut-il déterminer une lésion au niveau de l'appendice normal? Aucun fait d'observation ne permet de le supposer et rien n'autorise à penser qu'il puisse en être ainsi. A plus forte raison ne peut-on admettre l'influence étiologique des efforts de défécation, invoqués dans l'observation de Page (obs. 10), des contractions intestinales provoquées par une purgation (obs. de Mlle Gordon, n° 13), d'un saut (obs. 11, 17 et 19), du renversement du corps en arrière dans une chute (obs. 14). Il s'agit, sans aucun doute, dans toutes ces observations, d'appendiculaires chez lesquels ces efforts ou ces mouvements ont révélé une lésion préexistante. — On a publié des faits de rupture par effort de l'intestin sans lésion antérieure apparente (Vilbert, Thouvenet); mais il s'agit de perforation de l'intestin grêle : ce qui ne permet pas de conclure qu'il puisse en être de même de l'appendice.

Byron Robinson, dans le *Medical Record* de 1895, a invoqué un facteur inattendu dans la pathogénie de l'appendicite : après avoir rappelé les rapports de voisinage du muscle psoas avec l'anse iléo-cæcale, Robinson en conclut que les contractions de ce muscle peuvent déterminer au niveau de l'appendice des froissements mécaniques susceptibles, dans certaines professions, d'amorcer une appendicite. C'est en observant des joueurs de foot-ball que l'auteur a imaginé cette étiologie purement hypothétique, chez des individus sains. Il peut se faire que, chez des appendiculaires latents, Robinson ait observé, après des parties de foot-ball, des crises aiguës dues à la rupture d'adhérences ou même à la perforation d'abcès appendiculaires. En ce cas, il s'agit simplement d'appendicites à froid, « réchauffées » par une gymnastique brutale et prolongée.

Rôle pathogénique du traumatisme et de l'effort

b) Sur un appendice malade.

Il est aisé maintenant de comprendre comment peut agir le traumatisme ou l'effort chez un appendiculaire latent ou chronique. L'appendice malade est en général augmenté de volume, fixé par des adhérences à l'intestin grêle, au cæcum, à l'épiploon, à la paroi postérieure de l'abdomen. Il en résulte deux conséquences au point

Digitized by Google

de vue qui nous occupe : 1° l'appendice ne peut plus fuir devant l'agent contondant en se déplaçant autour de son insertion cæcale et de son méso; 2° un choc ou une pression violente sur la région iléo-cæcale ou même à distance peut entraîner la rupture d'adhérences qui limitent un foyer de péritonite enkystée ou protègent l'appendice contre une perforation imminente.

La position de l'appendice malade constitue également une condition favorable pour le rendre plus vulnérable à l'action d'une contusion même légère de la fosse iliaque droite : il arrive, en effet, quelquefois que l'appendice est placé derrière la paroi, encapuchonné seulement dans le grand épiploon lui-même enflammé et qu'on le sent très nettement par la palpation : on comprend que, dans les cas de ce genre, où l'appendice est sous-pariétal, un choc léger puisse le faire « éclater » s'il est en imminence de perforation ou même seulement si la folliculite suppurée a aminci sa paroi en certains points. La rupture d'adhérences doit être une éventualité encore plus vraisemblable. Les recherches de Beaussenat, rapportées plus haut, réalisent un véritable contrôle expérimental de ces données pathogéniques avec cette différence qu'on ne peut assimiler le rôle traumatique d'un choc sur l'abdomen aux résultats d'un écrasement de l'appendice pris entre les doigts, après laparotomie, ou à l'éraillure de la muqueuse par l'aiguille de Pravaz, comme chez les animaux en expérience de Beaussenat.

Est-il nécessaire que le choc porte sur la région iléo-cæcale? Dans le cas de Delorme, le malade reçut un coup de pied de cheval dans la région ombilicale et mourut le surlendemain de péritonite généralisée, sans qu'une laparotomie ait permis de trouver de rupture intestinale. A l'autopsie, on découvrit une perforation de quatre ou cinq millimètres à la base de l'appendice; à cet endroit, la paroi était très amincie. L'appendice était épaissi, turgescent, replié derrière le cæcum. A l'intérieur, on trouva un calcul mou et friable. Delorme expliqua ce fait de la façon suivante : « Je me suis demandé, dit-il, si l'appendice avait été déchiré directement par le coup de pied de cheval, mais les renseignements du blessé affirmant que le coup de pied avait porté presque certainement sur la région sous-ombilicale et non sur le flanc droit, l'absence d'ecchymose sur la paroi à droite, enfin l'intégrité d'un calcul appendiculaire friable qui aurait été broyé si le coup de pied de cheval avait porté à son

Digitized by Google

niveau, me font plutôt penser que l'appendice, dont la paroi était déjà altérée, amincie avant le traumatisme, a dû céder sous l'influence de la pression subite des gaz ou des liquides intestinaux brusquement propulsés de la cavité du gros ou du petit intestin dans son intérieur. C'est, ajoute M. Delorme, l'hypothèse la plus plausible, car la brusquerie des accidents survenus immédiatement après le traumatisme ne permet pas de s'arrêter un instant à l'idée d'une simple coïncidence entre la perforation appendiculaire et le traumatisme abdominal. »

Cette interprétation du rôle du traumatisme à distance nous paraît exacte; et l'observation de M. Delorme fournit la preuve qu'un choc abdominal violent, comme un coup de pied de cheval, même s'il n'a pas porté sur la région iléo-cæcale, peut déterminer la perforation d'un appendice déjà altéré et aminci par un abcès.

L'observation de M. Delorme nous amène à parler des appendicites calculeuses. Nous en avons réuni 24 cas, dont 12 après une contusion abdominale, et 12 après un effort. Neumann, Sonnenburg, Erdheim et Southam ont insisté sur le rôle des calculs dans l'appendicite « post-traumatique ». Si l'on avait démontré qu'un appendice sain pût contenir un calcul, l'existence de l'appendicite traumatique serait prouvée : car on conçoit parfaitement qu'un choc sur la fosse iliaque puisse contusionner la paroi de l'appendice sur le calcul et, par écrasement de sa muqueuse, ouvrir une porte d'entrée à la pénétration microbienne. Ce mécanisme pathogénique a été réalisé expérimentalement par Beaussenat, avec cette différence que cet auteur injectait dans l'appendice un centimètre cube de culture de coli-bacille. Or il est admis actuellement que le calcul est « fonction de l'inflammation de l'appendice ». Il est le produit, comme le dit Mathieu, d'un « vice de sécrétion de la muqueuse appendiculaire enflammée ». Letulle et Weinberg ont conclu de leurs recherches histologiques si précises : « Le calcul est formé par l'apposition successive autour d'un noyau stercoral desséché de substances minérales dont l'origine doit être attribuée aux modifications sécrétoires de la muqueuse appendiculaire enflammée ».

Beaussenat a donné, ici encore, la preuve expérimentale que le calcul est secondaire à l'inflammation appendiculaire : dans trois de ses expériences, il a trouvé à l'autopsie de ses lapins des bou-

Digitized by Google

lettes fécales durcies dans l'appendice, alors que le contenu du cæcum était presque liquide. Ces concrétions n'existaient pas au moment de la laparotomie faite pour inoculer l'appendice avec des coli-bacilles.

Certains auteurs admettaient encore, il y a quelques années, que le calcul pouvait être primitif, se former dans un appendice sain et constituer dans la suite un facteur d'appendicite. Neumann, en 1901, partait de ce principe, aujourd'hui reconnu inexact, dans son intéressante étude sur les rapports de l'appendicite avec les traumatismes. C'est ce qui explique cette conclusion de son travail : « L'appendicite traumatique est en général une appendicite calculeuse; c'est donc une appendicite primitive ». Mais, dès l'année suivante, Erdheim a soutenu l'opinion contraire, qui est aujourd'hui classique.

Ce point étant résolu, comment un choc sur l'abdomen peut-il réveiller une appendicite calculeuse, ou la dévoiler si elle est demeurée latente? Les considérations exposées au sujet des appendicites non calculeuses nous paraissent applicables. Plus l'appendice est volumineux, plus il est maintenu fixe par des adhérences, plus le choc ou l'effort trouvera des conditions favorables pour déterminer une lésion qui amorcera la crise appendiculaire. Il faut tenir compte aussi du volume, du nombre et de la consistance des calculs.

Deux mécanismes nous ont paru expliquer la plupart des faits que nous avons réunis : 1° l'éclatement ou la perforation de l'appendice distendu et à paroi amincie; 2° la contusion de l'appendice sur le calcul : d'où la production d'une ulcération de la muqueuse qui aboutit à la perforation secondaire.

Le premier mécanisme a été invoqué par Schottmuller pour les trois cas qu'il a observés à la Clinique Saint-Georges de Hambourg : « Il s'était formé dans l'épaisseur même de l'appendice, dit Schottmuller, une sorte de tumeur ne donnant lieu à aucun phénomène réactionnel. Le traumatisme provoqua la perforation et l'issue dans la cavité péritonéale du contenu appendiculaire. » Southam a interprété de la même façon le rôle de l'accident.

Lorsque la personne victime de l'accident n'a jamais eu de crise appendiculaire et qu'elle n'a jamais souffert du bas-ventre, le

Digitized by Google

second mécanisme nous paraît plus vraisemblable : l'appendice est beaucoup moins altéré, puisque son inflammation a pu demeurer absolument latente. La crise aiguë ne peut donc être due qu'à une érosion de la muqueuse malade sur le calcul : cette érosion a permis l'inoculation des agents infectieux dans la paroi appendiculaire. Cette inoculation accidentelle est absolument comparable à celle que réalisait expérimentalement Beaussenat, en froissant entre les doigts un appendice de lapin dans lequel il avait injecté une culture de coli-bacilles.

Quant à l'effort, il intervient par le mécanisme invoqué plus haut, à propos des appendicites non calculeuses : il agit en produisant des ruptures d'adhérences, ou même la déchirure de la paroi appendiculaire amincie et fixée à un organe voisin, épiploon, intestin, paroi abdominale postérieure.

L'effort noté dans les observations varie d'intensité dans des proportions telles qu'il n'est pas besoin d'un autre argument pour n'accorder à ce facteur qu'un rôle purement occasionnel. Si les malades de Neumann ont fait un effort violent, l'un pour soulever « un quartier de veau de 190 livres » (obs. 36), l'autre pour relever une lourde échelle (obs. 39), deux autres pour charger un sac de pommes de terre (obs. 37-40), il n'en a pas été de même pour les malades de Schottmuller (obs. 34; saut dans un exercice gymnastique), de Neumann (action de soulever un panier, obs. 35), longue course à bicyclette (obs. 38), et accès d'épilepsie chez un hernieux (obs. 41). Dans l'observation de Mlle Gordon, le malade avait fait seulement une chute sur le dos (obs. 32).

Au point de vue pathogénique, tous ces cas sont du même ordre : il s'agit d'appendicites calculeuses, révélées tantôt par un effort, tantôt par une chute sur les pieds ou sur le dos, ou même seulement les trépidations prolongées et la fatigue d'une longue course à bicyclette. Au point de vue purement pathogénique, qu'il s'agisse d'un effort violent on d'une succession d'efforts légers ne mettant en jeu que l'élasticité normale des tissus, cela n'a aucune importance; mais nous verrons, à propos de l'interprétation médico-légale, que cette distinction est fondamentale. Car on ne peut considérer comme un « accident » le fait de subir des trépidations, de soulever un léger fardeau, de remuer une échelle. Mais nous allons voir d'abord comment on doit interpréter le rôle des accidents dans

Digitized by Google

la pathogénie de l'appendicite, au point de vue clinique, avant d'en tirer des applications d'expertise médico-légale.

IV. — Interprétation clinique des cas de prétendues appendicites survenues après un accident.

Choc sur le ventre ou effort violent.

L'étude précédente nous a montré que, sauf exception, probablement fort rare, dont nous n'avons trouvé aucun exemple remarquable, publié dans la littérature médicale, *un accident* (choc ou pression sur le ventre, effort violent) *ne crée pas l'appendicite* chez un homme dont l'appendice est sain.

L'accident détermine seulement une poussée aiguë au cours d'une appendicite chronique souvent latente; il peut même déterminer une poussée aiguë avec perforation, péritonite et mort.

Les constatations, faites au cours de 32 opérations pour appendicites précédées d'accident ou de 9 autopsies de malades ayant succombé sans intervention, ne permettent pas d'établir que l'appendice était sain avant l'accident; chez la plupart des malades, il paraissait plutôt être en imminence de perforation.

L'accident n'a donc joué qu'un rôle révélateur et aggravateur.

Sans qu'il soit besoin d'insister davantage, on peut donc résumer la question dans les propositions suivantes.

1° Chez un individu, dont l'appendice est sain et ne contient pas de corps étranger, un choc sur le ventre ou un effort violent ne peuvent déterminer une appendicite, — sauf éventualité très rare que l'opération ou l'autopsie faite *peu de jours* après l'accident peuvent seules vérifier. Nous n'avons pu en trouver aucun fait certain dans la littérature médicale française, allemande et anglaise.

2° Chez une personne ayant eu des crises d'appendicite ou chez un appendiculaire latent, un choc sur le ventre, même assez éloigné de la région cæcale, peut réveiller l'inflammation chronique, et déterminer une crise aiguë avec perforation de l'appendice et risque de mort.

3° Chez un appendiculaire (et l'on entend par ce terme une personne atteinte d'appendicite chronique latente ou ayant eu des crises très nettes), un effort, même peu violent, une chute sur les pieds, ou l'ébranlement prolongé du corps, peuvent amener le

Digitized by Google

même résultat en déchirant soit des adhérences, soit la paroi même de l'appendice prêt à se perforer.

4° Le délai *maximum*, qui permet d'accepter le rôle du traumatisme dans la crise d'appendicite, ne doit pas dépasser deux jours. Si les phénomènes douloureux et péritonitiques ne surviennent qu'après un silence symptomatique *complet* de 48 heures, nous pensons qu'on peut en général rejeter la responsabilité de l'accident.

5° Si le malade guérit spontanément de la crise provoquée par le traumatisme et s'il se produit d'autres crises dans la suite, celles-ci sont sous la dépendance exclusive de l'affection appendiculaire et ne peuvent être imputées au traumatisme.

BOSTON MEDICAL LIBRARY APR 23 1908

V. — Interprétation médico-légale au point de vue de la loi sur les accidents du travail[1] et du droit commun.

L'interprétation pathogénique et clinique précédente nous permet de résumer ainsi les applications médico-légales au point de vue de a loi de 1898 sur les accidents du travail.

A. Si la crise d'appendicite déterminée par l'accident guérit sans opération, l'indemnité temporaire seule est due au blessé. Les phénomènes présentés dans la suite ne peuvent être attribués qu'à l'affection préexistante et ne peuvent pas être considérés comme une cause d'*incapacité permanente*. Le malade n'est donc pas en droit d'exiger une rente.

B. Si la crise d'appendicite déterminée par l'accident a nécessité une opération et que le malade soit guéri, l'indemnité temporaire seule est due au blessé. Un appendiculaire opéré, même après un traumatisme survenu au cours du travail qui a occasionné une crise aiguë, ne peut être considéré comme atteint d'une *incapacité permanente partielle*. Il est dans la situation d'un hernieux dont la hernie s'étrangle au cours du travail : l'accident n'est responsable que de l'étranglement.

1. Nous avons soumis cette interprétation à M. Sachet, président du tribunal civil de Vienne, et à M. Mourral, conseiller à la Cour de Rouen. On sait la compétence de ces deux éminents magistrats dans les questions d'accidents du travail; leurs ouvrages sont entre les mains de tous. MM. Sachet et Mourral ont bien voulu nous donner leur opinion et c'est leur interprétation que nous donnons ici. Nous exprimons à ces Messieurs nos sincères remerciements pour avoir bien voulu sanctionner nos conclusions de leur autorité.

Digitized by Google

Mais il y a cependant une différence avec la hernie : celle-ci est en général guérie définitivement après la cure radicale. L'opération a restitué à l'opéré son intégrité physique et professionnelle. Il ne peut en être de même lorsque l'appendicite, réveillée par l'accident, a été opérée « à chaud ». Le chirurgien est obligé de drainer, quelquefois même de laisser la fosse iliaque largement ouverte. Il en résulte une éventration qu'on devra supprimer par une opération ultérieure. Cette seconde intervention, purement réparatrice, ne comporte d'ailleurs d'autres dangers que ceux de l'anesthésie. Or on sait combien ceux-ci sont devenus rares à l'heure actuelle. Si le malade se soumet à cette seconde intervention, il récupère son aptitude physique antérieure, et il ne lui est pas dû autre chose que l'indemnité temporaire et les frais médicaux. S'il refuse de subir la cure radicale de son éventration, le médecin-expert le considérera comme atteint d'une incapacité permanente partielle de faible degré et évaluera cette incapactité à 6, 8 ou 10 p. 100 environ.

C. Si la mort est survenue et que la réalité d'une appendicite ait été vérifiée soit à l'opération, soit à l'autopsie, doit-on considérer que la mort a été la conséquence de l'accident et indemniser les parents, comme si le blessé avait succombé à une frature du crâne?

A notre avis, il faut distinguer deux cas : *a*) si la crise d'appendicite est survenue après un choc direct sur le ventre, le traumatisme nous paraît responsable de la mort, au point au vue de la loi de 1898, car le malade aurait pu demeurer longtemps encore sans présenter de crise, et la victime aurait même pu se faire opérer et guérir; *b*) mais, si la crise d'appendicite est survenue après un effort ou un traumatisme qui n'a pas porté sur la fosse iliaque droite, il y a lieu d'établir une distinction : 1° l'effort a été léger, normal peut-on dire, et n'a pas dépassé ceux que l'ouvrier était accoutumé à faire au cours de son travail ; dans ce cas, il n'y a pas lieu de le considérer comme un *accident* assujetti à la loi de 1898. Pour que l'appendicite se soit révélée après un léger effort, il fallait que la perforation de l'organe fût imminente et pour ainsi dire inévitable : un effort de défécation aurait pu déterminer le même résultat. Et nous avons vu que des cas de ce genre ont été signalés (obs. 10, cas de Page; obs. 13, cas de Mlle Gordon). Donc, comme le dit M. le Président Sachet, dont on sait la compétence sur les questions d'accidents du travail, l'effort qui ne revêt pas un caractère

Digitized by Google

« traumatique » ne peut être considéré comme responsable de l'appendicite. *La relation de cause à effet doit être rejetée purement et simplement.* Le malade n'a droit à aucune indemnité.

2° L'effort a été violent, anormal, extraordinaire, comme celui qu'on fait pour soulever un fardeau très lourd, dans une position défectueuse, pour éviter une chute sur un sol glissant, pour résister à une brusque poussée vers un endroit dangereux, etc. Dans ces conditions, l'effort n'est pas un acte de la vie professionnelle courante : il constitue un véritable accident; et la lésion qu'il peut déterminer doit être considérée comme une affection d'origine traumatique. Donc, s'il en résulte une crise appendiculaire, cette crise doit être interprétée comme la conséquence de l'effort et les suites doivent en être indemnisées comme si l'affection était primitive et exclusivement sous la dépendance de l'effort. En cas de mort de la victime, la rente sera due aux ayants droit, comme si le blessé était mort d'une fracture du crâne au cours du travail. Il importe peu que le blessé ait eu auparavant des crises d'appendicite et que l'effort ait seulement joué un rôle révélateur et accélérateur. La jurisprudence, basée sur de nombreux arrêts de la Cour de cassation, est formelle : pour réparer les conséquences d'un accident du travail d'après les principes de la loi de 1898, trois conditions seulement doivent être réunies qui, pour le cas particulier, sont les suivantes : 1° il faut qu'il y ait accident; 2° il faut qu'il y ait relation de cause à effet entre l'accident et la crise d'appendicite; 3° il faut que l'effort traumatique se rattache lui-même au travail de la victime par un lien de cause à effet [1]. Mais cette dernière condition est exclusivement du domaine juridique et n'intéresse pas les médecins-experts.

De sorte que les considérations que nous avons développées dans le chapitre précédent sur l'interprétation scientifique du rôle du traumatisme n'ont qu'un intérêt pratique très faible, puisque l' « état antérieur » du sujet n'est pas pris en considération dans les

1. En 1904, Henning (*Deutsche med. Wochenschrift*) concluait ainsi : « En principe, le tribunal ne pourra, s'il y a eu des symptômes d'appendicite jadis, condamner l'assurance à payer une indemnité complète. Celle-ci sera calculée d'après l'atteinte ancienne d'appendicite et sera d'autant plus forte que cette dernière a été légère et a peu gêné le malade dans l'exercice de sa profession ».

Cette interprétation n'est pas admise par la jurisprudence française : la Cour de Cassation a déclaré à maintes reprises que seule devait entrer en ligne de compte la relation de cause à effet entre l'accident et ses conséquences, qu'il n'y avait pas lieu de tenir compte de l' « état antérieur ».

Digitized by Google

litiges soumis à la loi de 1898[1]. Nous avons cependant tenu à exposer tout au long l'état actuel de cette question, parce que si le principe forfaitaire de la loi de 1898 oblige à réparer pécuniairement tous les accidents sans tenir compte des états antérieurs, la juridiction du droit commun n'est pas aussi exclusive. Et des litiges peuvent s'élever où il serait nécessaire, pour établir des conclusions équitables, de les baser sur les notions scientifiques actuellement admises.

A CONSULTER
en dehors des traités classiques et des travaux sur l'appendicite en général.

ANGHEL, *Pathogénie de l'appendicite*, thèse de Paris, 1896-1897.

BEAUSSENAT, *Appendicites expérimentales*, thèse de Paris, 1896-1897, n° 305.

P. BROUARDEL, *Les blessures et les accidents du travail*, 1906, Baillière, Paris.

CHAPON, thèse de Paris, 1900-1901, n° 480.

P. DELBET, Pathogénie et traitement de l'appendicite, *Archives gén. de médecine*, mars 1897.

DUBARRY, *Statistiques d'appendicites*, thèse de Paris, 1900-1901, n° 520.

DELORME, *Bulletin de la Société de Chirurgie de Paris*, 24 juin 1896.

ERDHEIM, Ueber Appendicites und ihren Zuzammenhang mit Trauma, *Wiener med. Presse*, 1902, n° 32.

Mlle GORDON, *Appendicite chez l'enfant*, thèse de Paris, 1896-1897, n° 101.

GUINARD, Article APPENDICITE, in *Traité Le Dentu et Delbet*, tome VII.

HENNING, Péritonite par perforation appendiculaire post-traumatique, *Deutsche med. Wochenschrift*, 22 déc. 1904, pp. 1918-1920.

HAME, *Britisch med. Journ.*, avril 1891.

JALAGUIER, Article APPENDICITE, in *Traité de Chirurgie* de Duplay et Reclus.

JUNGST, Trauma mit Appendicitis chronica, *Beiträge fur klinische Chir.*, tome XXXIV.

LANNELONGUE, *Leçons de clinique chirurgicale*, 1905, Masson, éditeur.

LEGUEU, L'Appendicite, *Œuvre médico-chirurgical*, 1897.

MACDONALD, Appendicite et traumatisme, *Medical Record*, juin 1906.

MÜNCH, En Fall von Appendicitis Perforation in einen Schenkelbruch, *Correspondenzblatt fur schweize Aerzte*, 1902, n° 8.

MOTY, Appendicite traumatique, *Écho médical du Nord*, 1900.

NEUMANN, Ueber Appendicitis und ihren Zuzammenhang mit Traumen, *Archives de Langenbeck*, tome 62, 1900.

OLLIVE ET LE MEIGNEN, *Précis des Accidents du Travail*, Paris, 1905.

PAGE, Étude sur quelques cas d'appendicite, *Lancet*, octobre 1894.

RINNE, Zur Frage der traumatischen Entstehung der Appendicitis, *Deutsche med. Wochenschrift*, 1904, n° 44.

ROBINSON BYRON, Appendicite et psoas, *Medical Record*, New-York, 1895.

SCHOTTMULLER, *Épityphlitis traumatica*, 1900.

SONNENBURG, *Deutsche med. Wochenschrift*, 1901, n° 38.

SOUTHAM, Appendicitis traumatic, *Lancet*, 25 novembre 1905, p. 1530.

STERN, *Ueber traumatische Entstehung der inneren Krankheiten*, Iéna, 1900.

THIEM, *Handbuch der Unfallerkrankungen*, Stuttgart, 1898.

VIBERT, *Les accidents du travail*, 1906, Baillière, Paris.

1. Voir l'excellent traité sur la législation des accidents du travail de M. le Président Sachet, 4e édit., 1er vol., p. 449.

Digitized by Google

LA
GUÉRISON RADICALE DES HERNIES INGUINALES

Par le Dr Enrique J. CORBELLINI

Ex-professeur substitut de clinique chirurgicale de la Faculté de médecine
et de médecine opératoire de l'École de Santé militaire (Buenos-Ayres),
Chirurgien actuel de l'hopital « Rosario ».

I

On doit diviser les hernies inguinales en deux groupes qui, à leur tour, peuvent se subdiviser en variétés secondaires, dont nous n'allons pas nous occuper pour ne pas entrer dans des détails qui entraîneraient la confusion, et pour mieux faire ressortir les différences qui existent entre les deux groupes fondamentaux.

Nous appelons les premières : *hernies intra-inguinales* ou *antérieures*, et les secondes : *hernies rétro-inguinales* ou *postérieures* [1].

Les hernies intra-inguinales sont les hernies inguinales proprement dites, celles dont le sac traverse l'orifice interne du canal inguinal, parcourt tout le trajet du canal, et en sort par l'orifice externe. Ce sont les hernies inguinales externes de Tillaux ou les hernies obliques externes des classiques. Elles comprennent toutes les hernies inguinales congénitales et une grande partie des hernies acquises, surtout des jeunes gens.

Les hernies rétro-inguinales ne sont pas des hernies inguinales proprement dites. Elles ne parcourent pas le canal inguinal, dans l'intérieur duquel elles ne pénètrent pas; elles repoussent la paroi abdominale au niveau du canal inguinal et tendent à sortir par

1. Dans une publication antérieure (thèse du Dr Desinoni, 1904, Buenos-Ayres), nous appelions les hernies rétro-inguinales, *internes*; et les hernies intra-inguinales, *externes*. Mais, les noms d'internes et d'externes ayant été déjà employés par Tillaux, pour indiquer le rapport du sac avec l'artère épigastrique, rapport qui ne nous intéresse pas, et sur lequel, par conséquent, nous ne pouvons nous baser, afin d'éviter toute confusion, nous avons donné la préférence aux noms que nous employons maintenant, lesquels, indubitablement, répondent mieux à la conception qui donne lieu à cette publication.

Digitized by Google

l'orifice externe, sortie qui se fait toujours avec quelque difficulté, parce que le sac doit distendre petit à petit toute la paroi postérieure du canal inguinal. Notre hernie rétro-inguinale, qui est l'équivalent de la hernie interne de Tillaux, et de la hernie directe et oblique interne des classiques, est toujours une hernie acquise; et elle constitue cliniquement ce qu'on appelle un *bubonocèle*, qui ne se forme jamais, comme on l'a cru par erreur, dans les hernies obliques externes des classiques.

La hernie rétro-inguinale ne dilate pas le canal, comme le fait la hernie intra-inguinale; au contraire, elle aplatit le canal, adossant la paroi postérieure, qu'elle repousse, contre l'antérieure. Elle n'a rien à voir avec l'orifice interne du canal inguinal, à l'encontre de la hernie intra-inguinale qui, en traversant cet orifice, le dilate; elle ne passe pas par cet orifice, mais en dedans; et elle le comprime au lieu de le dilater; elle repousse le péritoine des fossettes inguino-péritonéales médiane et interne et elle distend la paroi postérieure du canal inguinal; elle passe entre les bords inférieurs des muscles petit oblique et transverse, et l'arcade de Poupart; et elle tend à sortir par l'orifice inguinal externe. Cette sortie est toujours rendue difficile, parce qu'elle doit vaincre la résistance du *fascia transversalis*, du ligament conjoint, du ligament d'Hessellbach, et même du ligament de Colles, qui se trouve, lui aussi, distendu dans quelques cas. La résistance, opposée par ces organes à la poussée de la hernie, fait que celle-ci reste à l'état de hernie inguino-pubienne ou bubonocèle, sans descendre jusqu'au scrotum.

La hernie intra-inguinale, vulgaire hernie inguinale, accompagne le cordon et a pour enveloppes celles de cet organe. La hernie rétro-inguinale n'accompagne pas le cordon, en dedans duquel elle reste; et elle a pour enveloppes, outre la peau et le tissu cellulaire sous-cutané, toute la paroi postérieure du canal inguinal (*fascia transversalis*, ligament conjoint, ligament d'Hessellbach).

Nous verrons plus loin que, pour arriver au sac de la hernie intra-inguinale, il suffit de disséquer les enveloppes du cordon, tandis que, pour arriver au sac de la hernie rétro-inguinale, il faut ouvrir la paroi postérieure du canal inguinal derrière laquelle se trouve le sac [1].

1. Il est utile de mentionner ici quelques cas de hernies postérieures qui, au lieu de repousser et de distendre la paroi postérieure du canal en la conser-

Digitized by Google

Le sac même de ces deux variétés de hernies diffère dans la plupart des cas. Dans la hernie intra-inguinale, le péritoine du sac n'a habituellement qu'une enveloppe graisseuse très mince, et il est rarement accompagné par la vessie, tandis que dans la hernie rétro-inguinale le sac est habituellement précédé d'un lipome, dans lequel est presque toujours comprise la vessie.

En outre, le sac de la hernie rétro-inguinale manque habituellement de col.

II

La guérison radicale des hernies inguinales comprend deux temps fondamentaux :

1. La supression du sac ;
2. La réparation de la paroi abdominale.

Chacun de ces temps demande des manœuvres différentes, selon qu'il s'agit d'une hernie intra-inguinale ou d'une hernie postérieure.

1. *Supression du sac.* — On fait une incision longitudinale qui suit la direction de l'arcade de Poupart, ou une incision droite ou courbe, transversale, sur la même arcade, au-dessus de l'orifice externe du canal.

L'incision transversale a l'avantage d'éviter la blessure de l'artère sous-cutanée abdominale, de pouvoir se cacher dans le mont de Vénus ou dans la pli sus-pubien des femmes, et de rester éloignée des bourses, où les enfants peuvent laisser tomber leur urine.

On met à découvert l'aponévrose du grand oblique, de façon à bien voir les piliers antérieurs de l'orifice inguinal externe, on accroche avec l'index tout ce qui sort par le dit orifice, et on cherche le sac. Quand il s'agit d'une hernie intra-inguinale, il suffit de quelques coups de ciseaux, maniés à la facon d'une spatule le long des enveloppes du cordon, afin de faire apparaître le sac. Quand il s'agit d'une hernie rétro-inguinale, il faut ouvrir la paroi postérieure du canal inguinal, afin de trouver derrière elle le sac herniaire.

Dans les deux cas, une fois le sac trouvé, on doit le disséquer. Si la hernie est intra-inguinale, on doit disséquer jusqu'au-dessus du

vant comme enveloppe, perforent cette paroi, et, après être sorties par l'orifice externe, deviennent sous-cutanées. Nous appelons celles-ci *trans-inguinales.*

Digitized by Google

collet du sac; si elle est rétro-inguinale, n'ayant habituellement pas de collet, on doit disséquer aussi haut que possible.

Dans la presque totalité des cas de hernies antérieures, la dissection haute du sac est parfaitement possible. Dans les cas rares où la vessie ou le contenu du sac limitent cette dissection, nous employons le point de Barker.

Au contraire, dans la plupart des cas de hernies rétro-inguinales, la dissection haute du sac se trouve gênée par la présence de la vessie qui fait presque toujours partie de la hernie. Il résulte de cela deux inconvénients simultanés, qui sont deux causes de récidive : 1° que la suppression du sac herniaire n'a pu être totale; et 2° que la vessie est restée constituant une espèce de deuxième sac qui, n'ayant pas été réséqué, aura toujours une tendance bien marquée à sortir de nouveau. On doit éviter ces inconvénients au moyen d'une occlusion rationnelle de la paroi abdominale.

Pour toutes les manœuvres que nous venons d'indiquer, on n'a absolument pas besoin de pratiquer l'incision de l'aponévrose du grand oblique, que nous ne justifions que dans les hernies étranglées et dans les hernies interstitielles.

2. *Réparation de la paroi abdominale.* — C'est ici surtout que la conduite à suivre doit être bien différente, selon qu'il s'agit d'une hernie antérieure ou d'une hernie postérieure.

Dans la hernie intra-inguinale ou antérieure, nous procédons de la façon suivante : quand il s'agit d'une hernie qui a très peu dilaté le canal, et dont le sac, comme il arrive habituellement dans cette variété de hernie, a pu être disséqué jusqu'au-dessus de son collet et complètement extirpé, nous ne faisons aucune manœuvre de réparation. Cela est possible souvent chez les petits enfants et chez les jeunes gens porteurs de petites hernies congénitales ou récemment acquises.

L'aponévrose du grand oblique, forte et tonique, des enfants et des jeunes gens, que nous laissons intacte, suffit pour préserver de la récidive, pourvu que le sac ait été bien réséqué.

Dans les hernies inguinales de plus grand volume, qui ont distendu le canal et dilaté ses deux orifices, nous procédons en général de la façon suivante : après avoir réséqué le sac, sans couper l'aponévrose du grand oblique, nous plaçons quelques points de suture qui accrochent les bords inférieurs du petit oblique et du

Digitized by Google

transverse, en faisant pénétrer notre aiguille à travers l'aponévrose du grand oblique à 15 ou 20 millimètres au-dessus de l'arcade, de Poupart et en la faisant sortir au-dessous de cette arcade, après l'avoir fait passer devant le cordon. En nouant les deux bouts de fil, il résulte qu'on a fait un pli à l'aponévrose de l'oblique et qu'on a rapproché les bords inférieurs des muscles petit oblique et tranverse de l'arcade de Poupart. On placera autant de points qu'il sera nécessaire, pour ne laisser que la place suffisante pour le passage du cordon.

Dans les hernies de grand volume, quand les parois de l'abdomen sont flasques, chez des sujets de plus de soixante ans, nous pratiquons la castration, surtout quand il s'agit de prostatiques, en fermant totalement la paroi abdominale.

Dans les hernies rétro-inguinales, pour comprendre le pourquoi du procédé que nous allons recommander, il faut avoir bien présente l'anatomie pathologique.

Nous avons dit que la hernie postérieure produit une distension de la paroi postérieure du canal, qui sépare les bords inférieurs du petit oblique et du transverse de l'arcade de Poupart, et qui dilate l'orifice externe du canal inguinal; l'orifice externe et la paroi antérieure du canal ne souffrent aucune altération dans les hernies de petit et moyen volume, qui sont celles que nous opérons le plus souvent. Nous avons dit que, pour arriver au sac, dans ces sortes de hernies, il faut traverser la paroi postérieure du canal.

Pour opérer, donc, correctement et efficacement, il faudra restaurer la paroi postérieure du canal, approcher les bords du petit oblique et du transverse de l'arcade de Poupart et rétrécir l'orifice externe du canal, tout cela sans détruire ni intéresser l'orifice interne ni la paroi antérieure que la hernie a laissés intacts.

Pour cela, après avoir passé à travers la paroi postérieure du canal, afin d'arriver jusqu'au sac et le réséquer aussi haut que possible, sans avoir coupé l'aponévrose du grand oblique, nous procédons de la façon suivante : nous passons une aiguille à travers l'aponévrose du grand oblique et nous accrochons les bords du petit oblique et du transverse; nous faisons ressortir cette aiguille au-dessous de l'arcade de Poupart, après l'avoir fait passer derrière le cordon. L'index, introduit dans le canal, aide à la manœuvre. En enfilant l'autre extrémité du fil, nous faisons repasser l'aiguille

Digitized by Google

à travers l'aponévrose du grand oblique, exactement par le même petit trou où nous l'avons fait passer la première fois; nous conduisons l'aiguille derrière cette aponévrose et devant les bords inférieurs du petit oblique et du transverse; nous la faisons passer derrière le cordon, afin de la faire ressortir au-dessous de l'arcade de Poupart, à quelques millimètres de distance du point de sortie de la première aiguille. Le fil ainsi passé embrasse le bord supérieur du canal inguinal et l'arcade de Poupart, et reste placé derrière le cordon. En nouant les deux bouts, il résulte, donc, qu'on a suturé les bords inférieurs du petit oblique et du transverse avec l'arcade de Poupart, laissant l'aponévrose du grand oblique parfaitement intacte, et conservant le cordon devant la suture.

Il faut deux ou trois points semblables à ceux-ci pour arriver à la hauteur de l'orifice externe du canal, ayant commencé la suture au niveau de l'orifice interne.

Une fois arrivés là, nous écartons le cordon en avant et en dehors, afin de suturer au-dessous de lui ce qui reste de la paroi musculo-aponévrotique avec des points simples qui accrochent les trois piliers de l'orifice externe et ferment complètement la paroi derrière le cordon. Le premier de ces points doit être placé avec tout le soin nécessaire afin de ne laisser que l'espace indispensable pour le passage du cordon, espace qui doit être pourtant suffisant pour que le cordon ne soit pas étranglé.

On a opéré ainsi la hernie en reconstruisant la paroi postérieure qu'elle détruit, et en rétrécissant l'orifice externe qu'elle dilate, tout en respectant la paroi antérieure et l'orifice interne qui n'étaient pas altérés. En même temps nous restons à l'abri de la récidive à laquelle nous exposait la dissection insuffisante du sac ou la cystocèle concomitante, parce que nous opposons à ces inconvénients un plan de tissus puissants.

Quand il s'agit de hernies postérieures qui ont grandement altéré le canal et distendu aussi la paroi antérieure, il n'est pas possible d'obtenir un résultat aussi parfait. Dans ces cas nous nous contentons de la méthode de Postempski, qui, bien qu'elle supprime le canal et qu'elle laisse un point faible au niveau de l'orifice interne protège bien au niveau de l'orifice externe; ce qui est le plus intéressant dans la hernie rétro-inguinale.

Quand la hernie, non seulement est très volumineuse, mais s'est

Digitized by Google

formée chez un sujet de plus de soixante ans, et à plus forte raison s'il s'agit d'un prostatique, nous supprimons le cordon et nous fermons complètement la paroi.

Donc :

Il n'est pas possible d'opérer toutes les hernies inguinales d'après une seule méthode, parce que toutes les hernies ne sont pas semblables.

Ce serait commettre une erreur indiscutable que d'appliquer à toutes une conduite systématique, comme on le fait souvent.

Sans entrer dans des subdivisions qui auraient entrainé la confusion, nous croyons avoir démontré la nécessité d'agir de manières bien différentes au moins dans les deux groupes fondamentaux que nous avons établis.

En résumant la conduite à tenir dans ces deux groupes, nous dirons :

Soigner la paroi antérieure en défendant l'orifice interne, et rétrécir le canal et l'orifice externe, dans les hernies intra-inguinales;

Réparer la paroi postérieure en protégeant bien l'orifice externe et laisser intacte la paroi antérieure et l'orifice interne, dans les hernies rétro-inguinales;

Voilà la conduite à tenir dans toutes les hernies qui n'ont pas dépassé le volume moyen.

Quand elles sont très grandes, on ne peut plus établir de différences entre les deux groupes de hernies et l'on procède d'une façon semblable dans le deux cas, comme on l'a vu ci-dessus.

Outre les méthodes que nous venons d'expliquer, nous ferons, au sujet de quelques méthodes de différents auteurs, les annotations suivantes, qui résultent de la pratique d'un millier d'opérations et de la logique que l'anatomie pathologique nous impose.

On peut employer utilement, pour opérer les hernies intra-inguinales, les méthodes de Just Championnière, Mugnay et Aguilar. Toutes ces méthodes réparent bien la paroi antérieure, rétrécissent le canal et protègent ses orifices; mais elles ont toutes l'inconvénient de couper systématiquement l'aponévrose du grand oblique : ce qui non seulement n'est pas nécessaire, mais encore affaiblit la paroi antérieure et amoindrit la défense de l'orifice interne.

La méthode de Felizet est parfaitement utile dans les hernies

Digitized by Google

intra-inguinales des enfants et des jeunes gens; l'usage du ballon de Felizet n'est pas nécessaire.

La méthode de Bassini est aussi utile, quoique, comme celles de Championnière, Mugnay et Aguilar, elle coupe l'aponévrose de l'oblique et qu'en outre elle s'attache plus à la partie postérieure qu'à la paroi antérieure, laissant faible la défense de l'orifice interne.

La méthode de Postempski est tout à fait contre-indiquée dans cette variété de hernies, parce qu'elle ne protège, ni bien ni mal, la paroi abdominale au niveau de l'orifice interne du canal.

On peut employer, pour opérer les hernies rétro-inguinales, les méthodes de Bassini et Postempski, parce qu'elles reconstruisent bien la paroi postérieure, surtout au niveau de l'orifice externe; mais la première a l'inconvénient d'affaiblir la paroi antérieure, et la seconde, celle de la supprimer totalement en laissant sans aucune protection l'orifice externe.

Les méthodes de Championnière, Mugnay et Aguilar sont tout à fait contre-indiquées dans les hernies rétro-inguinales, parce que, ne réparant pas la paroi postérieure et laissant l'orifice externe sans protection, elles semblent tout à fait illogiques et elles donnent, dans ces sortes de hernies, un grand pourcentage de récidives.

Digitized by Google

DU DIASTASIS

DE L'ARTICULATION TIBIO-PÉRONIÈRE INFÉRIEURE

Par E. QUÉNU

Professeur agrégé à la Faculté de médecine de Paris,
Chirurgien des hôpitaux.

(*Suite et fin* [1].)

ÉTIOLOGIE.

Nous avons déjà au cours de notre exposition touché à la question de fréquence; nous avons cité cette opinion de Chaput que « les déplacements légers sont fréquents » et qu' « on les observe une ou deux fois sur dix ». Comme cette observation est venue à la suite d'une discussion sur les fractures du péroné, faudrait-il en conclure qu'un diastasis tibio-péronier s'observe une fois sur dix fractures du péroné? Nous voyons là une énorme exagération, à moins que nous ne parlions pas des mêmes choses. Comment établir la proportion des fractures du péroné avec ou sans diastasis? Il faudrait pour cela radiographier toutes les fractures du péroné; or généralement sont radiographiées seulement celles qui en valent la peine, c'est-à-dire qui se distinguent par quelque particularité clinique appréciable [2]. Le pourcentage des diastasis par rapport aux fractures du péroné serait déjà vicié pour cette raison.

Dans la collection de radiographies de Tuffier, nous notons :

Fractures de jambe au-dessous du quart inférieur	12
— sus-malléolaires	3
— de la malléole interne seule	1
— de l'extrémité inférieure du péroné	60

comprenant des fractures de la malléole externe seule, des fractures

1. Voir le numéro de juin.
2. Il existe infiniment peu, parmi celles que nous avons consultées, de radiographies relatives à de simples fractures du péroné par arrachement.

Digitized by Google

bimalléolaires et des fractures de Dupuytren. Sur cet ensemble, nous n'avons relevé qu'un seul exemple de diastasis, très modéré du reste.

Dans la collection du prof. Terrier à la Pitié, nous avons examiné

Fractures basses du tibia	4
— de la malléole interne	1
— du péroné	38

Nous n'avons découvert aucun exemple de diastasis.

Dans la collection de la Salpêtrière, nous avons passé en revue plus de 400 clichés; nous avons examiné :

Fractures de jambe au quart inférieur ou au-dessous	40
— sus-malléolaires	3
— de la malléole interne seule	4
— de l'extrémité inférieure du péroné	49

dont 12 fractures de Dupuytren et 9 fractures bimalléolaires.

Nous avons eu la chance de découvrir 4 exemples de diastasis, l'un avec une fracture oblique du cinquième inférieur du tibia, trois avec fractures de l'extrémité inférieure du péroné.

Dans notre service, sur une vingtaine de fractures du péroné, nous avons un diastasis avec fracture de l'extrémité supérieure du péroné. Notre second cas de diastasis coexiste en effet avec une fracture de l'extrémité inférieure du tibia sus-malléolaire. La majeure partie de nos fractures du péroné n'a pas été soumise à la radiographie, à cause des difficultés de transport, puisque l'hôpital Cochin manque d'un laboratoire de radiographie.

Il est certain, par suite, que la proportion que nous obtiendrons sera encore trop élevée; mais prenons-la telle quelle. Nous trouvons, sur 167 fractures du péroné, 5 diastasis; sur 58 fractures de l'extrémité inférieure du tibia, 2 diastasis [1].

Parmi nos documents inédits, qui sont au nombre de 11, le diastasis existe 2 fois avec une fracture du tibia et 9 fois avec une fracture du péroné.

Les fractures du tibia se décomposent en fracture sus-malléolaire, 1; fracture oblique de l'extrémité inférieure, 1.

1. Nous ne tenons pas compte des deux diastasis communiqués par Souligoux, puisque nous n'avons pas la proportion des fractures du péroné qu'il a observées; depuis nous avons examiné dans le service de M. Routier les radiographies de 4 fractures du péroné et de 5 fractures du tibia; pas de diastasis.

Digitized by Google

Les fractures du péroné comprennent : fractures de Dupuytren 7 ; fracture au niveau de l'articulation tibio-péronière 1 ; fracture du quart supérieur 1.

Ainsi nos documents, encore en trop petit nombre, je le reconnais, nous mènent à cette conclusion : c'est que, loin d'être l'apanage des fractures de l'extrémité supérieure du péroné, le diastasis tibio-péronier inférieur semble plus rare dans ces fractures que dans les fractures de Dupuytren. En totalisant les observations anciennes cités déjà et nos propres observations, nous obtenons 28 faits incontestables de diastasis tibio-péronier [1].

Parmi ces 28 observations, celles de Nélaton et de Dupuytren manquent de renseignements quant à l'existence de la fracture concomitante, ou quant à son siège. Les 24 autres se cataloguent de la façon suivante :

Dans 2 observations (2e de Desault et Obs. de Tillaux), il n'y aurait eu aucune fracture.

Dans 15, il y avait diastasis avec fracture de Dupuytren : 6 inédites et Obs. de Desault, Richard, Cheyne, Polaillon, Nélaton, Hennequin, Chaput, Demoulin.

Dans 5, il y avait diastasis avec fracture haute du péroné (type Maisonneuve) : Obs. Potherat, Sieur, Routier, Schwartz et une personnelle.

Dans 2 (1 inédite et 1 d'Ollier), la fracture du péroné paraît avoir siégé au niveau même de l'articulation tibio-péronière.

Dans 1, diastasis avec fracture sus-malléolaire.

Dans 1, diastasis avec fracture au quart inférieur du tibia et au quart supérieur du péroné.

Il n'est guère possible d'insister sur les circonstances traumatiques dans lesquelles s'est produite la fracture avec diastasis, car la pauvreté de nos documents est trop grande encore.

Le malade de Tillaux descendait à reculons d'un omnibus en marche ; son pied sur lequel portait tout le poids du corps se trouva pris entre deux pavés et l'homme tomba en avant.

Notre malade (Obs.) avait fait une chute en descendant un escalier et il lui avait été impossible de donner aucun autre renseignement.

Le malade de Routier est tombé le pied étant dans l'extension et il y aurait eu rotation en dehors de la pointe du pied.

1. Non compris celui de Stimson, qu'on trouvera plus loin.

Digitized by Google

Notre second malade avait fait une chute du haut d'une échelle sur un buisson de groseiller, dans lequel le pied resta empêtré.

Dans l'observation de Nélaton que j'ai citée, mais que je n'ai pas voulu faire rentrer dans les enclavements de l'astragale entre les deux os, il semble bien s'agir d'un diastasis tibio-péronier inférieur, puisqu'il est dit que la malléole externe se trouvait presque en contact avec le bord externe du tendon d'Achille; dans ce cas la malléole aurait été directement repoussée par une roue de voiture, passant obliquement sur la partie inférieure de la jambe. Mais l'observation, selon les remarques de Malgaigne, est obscure et prête bien à critique.

Dans une note très brève et que je donnerai tout entière, un peu plus loin, à propos du mécanisme, Stimson rapporte l'histoire d'un homme, « qui était sur un genou, le pied reposant sur les orteils en hyperextension, lorsqu'il fut renversé de telle sorte que ses fesses vinrent appuyer sur la cheville et la forcèrent en dedans, amenant l'abduction de l'extrémité antérieure du pied ».

Enfin je relève dans la première observation de Desault que sa malade avant de tomber avait la plante du pied nettement tournée en dedans; on verra plus loin que ce fait cadre bien avec la pathogénie que j'adopte.

Au point de vue de l'âge, nous trouvons cinquante-quatre ans (Ollier), cinquante ans (Schwartz), trente ans (obs. personnelle), trente ans (Routier), soixante-quatre ans (observation personnelle). Le diastasis a été observé dans les deux sexes mais plus fréquemment chez l'homme (observations et renseignements inscrits sur les radiographies).

Mécanisme.

La question du mécanisme du diastasis tibio-péronier inférieur est celle qui a été le plus étudiée; je dirais volontiers que c'est presque le seul chapitre qui ait donné lieu à une étude quelconque.

Les premières recherches furent entreprises par Maisonneuve et publiées en 1840 dans son mémoire des *Archives de Médecine* sur les fractures du péroné.

Étudiant les fractures, dites de Dupuytren (fractures par abduction), Maisonneuve fit jouer, le premier je pense, un rôle important

Digitized by Google

aux ligaments tibio-péroniers dans la détermination des lésions observées.

La fracture de Dupuytren se produit quand les ligaments tibio-péroniers résistent; mais, s'ils se brisent, le premier effet de la déviation du pied en dehors est une diastase, un écartement plus ou moins considérable des deux os.

Dans ses cliniques[1], Maisonneuve insiste sur les conditions différentes qui peuvent résulter de l'état d'extension ou de flexion du pied : « Si, dit-il, dans le mouvement d'abduction qu'on imprime à la pointe du pied, on maintient en même temps cette pointe fortement étendue ou abaissée, l'astragale, au lieu de presser sur les deux malléoles de manière à les briser, se dégage de sa mortaise par son côté interne, rompt les ligaments latéraux correspondants et tend à se déplacer; sa face interne s'incline en bas; mais cette position de la pointe du pied ne doit presque jamais se rencontrer sur le vivant. Le poids du corps s'y oppose et ramène au contraire le pied dans la flexion ». Or, dans la flexion le mouvement d'abduction de la pointe amène ce qui suit : « l'astragale fortement enchassé dans sa mortaise où le retiennent encore les muscles fléchisseurs n'a aucune tendance à s'échapper par en bas; tout l'effort qu'il supporte réagit au contraire sur les deux malléoles pour les écarter. » Plus loin, Maisonneuve ajoute : « Quand les ligaments tibio-péroniers sont rompus, ce n'est pas un simple mouvement d'écartement en dehors qui produit la fracture, mais bien un mouvement combiné d'abduction et de propulsion en arrière : l'os est alors comme tordu sur lui-même. »

J'ai tenu à citer textuellement Maisonneuve, parce que, je le répète, il est incontestablement le premier qui ait introduit, dans l'histoire des fractures du péroné, la notion du diastasis tibio-péronier. Qu'il ait pu difficilement fournir des documents autres que des documents expérimentaux, nous nous l'expliquons aisément; mais en réalité les critiques aussi ironiques qu'acerbes de Malgaigne ne seraient plus justifiées aujourd'hui.

Après Maisonneuve, Tillaux est le chirurgien qui s'est le plus efforcé par l'expérimentation de jeter un peu de lumière sur la pathogénie des traumatismes malléolaires. Pour mieux assujettir la

1. *Cliniques de Maisonneuve*, 1863, t. Ier.

Digitized by Google

jambe sur laquelle il expérimentait, Tillaux[1] « la plaçait sur une table de menuisier, dont le bord était dépassé par le pied du cadavre ; il fixait cette jambe au moyen d'une planchette transversale sur laquelle appuyait un varlet solidement assujetti à coups de maillet ». De plus Tillaux n'envisage pas les mouvements anormaux du pied comme étant des mouvements simples. Dupuytren ne considérait que les mouvements d'adduction et d'abduction de la plante du pied. Maisonneuve mettait au premier plan les mouvements de rotation de la pointe du pied, autour d'un axe vertical passant par le tibia.

Tillaux associe ces mouvements, et, pour lui, porter le pied en dedans, c'est communiquer un mouvement complexe qui comprend tout à la fois et un mouvement de rotation autour de l'axe antéro-postérieur et un mouvement de rotation autour de l'axe vertical.

Donc, en portant le pied en dedans, Tillaux a réussi à produire quatre variétés de fracture[2] :

« 1° Une fracture simple de la malléole externe.

« 2° Une fracture de cette même malléole avec arrachement partiel des ligaments péronéo-tibiaux et quelquefois arrachement simultané de leurs insertions au tibia.

« 3° Une fracture simultanée de la malléole externe par arrachement et de la malléole interne par une sorte d'inflexion à laquelle l'a soumise la pression de l'astragale.

« 4° Une fracture du péroné au-dessus des ligaments tibio-péroniers, et, dans certains cas, où l'intégrité de ces derniers est conservée, une fracture transversale concomitante de l'extrémité supérieure du tibia (fracture sus-malléolaire de Malgaigne). »

Je relève dans cet exposé que le mouvement forcé en dedans amène parfois dans les expériences de Tillaux une rupture des ligaments tibio-péroniers.

Que produisent maintenant, selon lui, les mouvements forcés en dehors?

1° Le simple arrachement du ligament latéral interne.

2° L'arrachement de la malléole interne sans fracture du péroné (contrairement à Maisonneuve qui considérait cet arrachement comme consécutif à la fracture du péroné).

3° La fracture du péroné au-dessus des ligaments péronéo-tibiaux

1. *Rapport de Gosselin à l'Académie de médecine*, 30 avril 1872.
2. Toute cette description est empruntée au rapport de Gosselin.

Digitized by Google

consécutivement à celle de la malléole interne. Le déplacement résulte de l'intégrité ou de la rupture des ligaments tibio-péroniers.

Sont-ils intacts? le fragment inférieur du péroné ne peut se porter bien loin en dehors, et en conséquence celui de la malléole interne ne s'éloigne pas beaucoup du supérieur.

Sont-ils déchirés? le mouvement d'abduction se prolonge et le fragment inférieur du péroné se porte en dehors en basculant pendant que la malléole interne est entraînée en dedans.

Ainsi Tillaux s'occupe de la rupture des ligaments tibio-péroniers; il les observe dans les mouvements forcés, aussi bien en dedans qu'en dehors; il étudie leur influence sur le déplacement des os fracturés; dans le mouvement forcé en dedans, leur intégrité a plutôt des inconvénients, puisqu'elle permet la fracture sus-malléolaire; dans le mouvement forcé en dehors, c'est au contraire leur rupture qui a tous les inconvénients, puisqu'elle commande la déviation des fragments malléolaires. Mais, chose étonnante, Tillaux n'en déduit rien et n'observe rien, relativement aux rapports réciproques du tibia et du péroné, à leur écartement ou diastase.

En Angleterre, je n'ai guère à signaler de recherches expérimentales sur le diastasis tibio-péronier. Hamilton [1] n'en dit rien et Stimson [2] n'en parle qu'incidemment. « Si, dit-il, le renversement est le seul ou principal mouvement, la force s'exerce par l'intermédiaire du ligament latéral interne et brise la malléole interne à sa base; alors elle presse la malléole externe en dehors, *rompt les ligaments tibio-péroniers*, et brise le péroné au-dessus de la malléole. Quelquefois, au lieu d'une simple rupture des ligaments tibio-péroniers, il y a un arrachement de la portion du tibia à laquelle ils s'insèrent, en avant ou en arrière ou les deux. Ces lésions sont rares et peuvent être produites expérimentalement. Si, d'autre part, l'abduction de l'avant-pied est le principal mouvement, au lieu d'une fracture transversale de la malléole interne à sa base, il se produit une fracture oblique presque marginale de sa portion antérieure, ou plus communément une rupture de la portion antérieure du ligament latéral interne. Alors suit la *rupture du ligament tibio-péronier*, et, comme ce mouvement continue, la torsion du péroné produit une fracture oblique dont l'extrémité supérieure se trouve

1. Hamilton, traduct. de Poinsot, édit. 1884.
2. Stimson, *A practical treatise on fractures and dislocation*, édit. 1901.

Digitized by Google

à trois ou quatre pouces au-dessus du sommet de la malléole. Si le mouvement est arrêté à temps une fracture du péroné peut survenir. Expérimentalement, cela peut facilement se reproduire; cliniquement ce ne peut être démontré aussi clairement, car le patient peut rarement donner des détails sur la manière dont il a été blessé. Toutefois, chez un de mes malades, le mécanisme était évident. Pendant que le patient était sur un genou, le pied reposant sur les orteils, en hyperextension, il fut renversé en arrière de telle sorte que ses fesses vinrent appuyer sur la cheville et la forcèrent en dedans, amenant l'abduction de l'extrémité antérieure du pied. Stimson ajoute simplement ceci : « La lésion essentielle est la diastase tibio-péronière, la rupture de ces ligaments et, comme conséquence, l'élargissement de la mortaise astragalienne ». J'ai reproduit intégralement le texte de Stimson; mais, somme toute, son abduction de l'avant-pied n'est que la rotation de la pointe du pied de Maisonneuve. L'observation reste vague et aucune radiographie ne vient confirmer l'écartement péronéo-tibial.

En Allemagne, on découvre également peu de documents sur la diastase tibio-péronière.

Hoffa, dans son récent traité des fractures et luxations, ne fait que reproduire les conclusions de Maisonneuve sans y ajouter rien.

A retenir cependant cette observation de Volkmann publiée dans les *Beiträge für Chirurgie* [2]. « Un homme de trente-huit ans tombe d'une hauteur de 13 pieds; le pied gauche étant en valgus extrême, le bord externe relevé, l'extrémité inférieure du tibia perfora la peau à la partie interne du pied et lacéra même la bottine; la plaie était articulaire; il existait une fracture dont le trait bien oblique de haut en bas et de dehors en dedans avait détaché un fragment cunéiforme [3]; on fit secondairement une résection de l'astragale.

L'auteur a observé plusieurs cas de fractures cunéiformes du tibia [4];

1. *Lehrbuch der Frakturen Luxationen*, Stuttgart, 1904.
2. 1875, p. 105.
3. Voy. fig. 29.
4. Bien antérieurement à Volkmann, en 1866, Laborie avait apporté à la Société de Chirurgie un exemple d'arrachement cunéiforme du tibia. Un malade, s'étant fracturé le péroné dans une chute d'un trottoir, mourut deux mois après d'accidents typhoïdes. On constata à l'autopsie : 1° une fracture du péroné à 5 centimètres de la malléole; 2° une fracture verticale d'un coin du tibia : le fragment avait la forme d'une pyramide de 2 centimètres de haut dont la base, large de 1 centimètre et demi, répondait à la face articulaire. Ce fragment adhérait au péroné par le ligament péronéo-tibial.

Digitized by Google

la grandeur du coin détaché étant du reste sujet à variation. Dans quelques cas le coin englobe toute la surface articulaire, de sorte que le trait de fracture court tout près de la malléole interne. Dans un cas, au contraire, l'auteur a vu un fragment prismatique de la grosseur d'un pois adhérant au péroné[1]; on peut avec l'arrachement cunéiforme observer en même temps l'arrachement de la malléole interne.

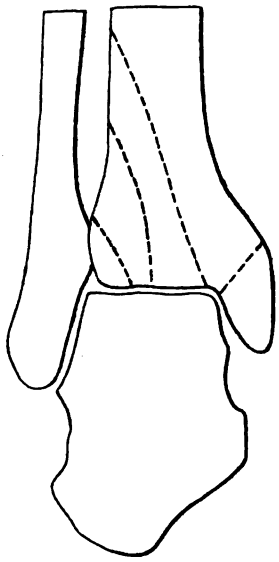

Fig. 29.

Tels sont les faits observés; l'auteur interprète ainsi le mécanisme de ces lésions : « Dans un mouvement de pronation[2] et d'abduction forcée du pied ou bien l'appareil ligamenteux qui unit en bas le tibia et le péroné peut se rompre, les deux os peuvent se séparer, accident qui doit être décrit sous le nom de diastasis de ces deux os et qui peut avoir comme suite éventuelle l'enclavement de l'astragale entre les deux os, dans l'espace interosseux; ou bien l'appareil ligamenteux est plus solide que l'os, et la malléole externe continuant à se porter en dehors et en haut, arrache du tibia un fragment qui lui reste attaché, nous *avons alors une diastase* située en plein tissu osseux au lieu de l'avoir comme précédemment dans l'appareil ligamenteux.

En résumé, d'après ces observations, le mouvement forcé en dehors[3] n'est pas seulement susceptible de produire, comme l'écrivait Tillaux, un arrachement de la malléole interne ou du ligament latéral interne et ensuite une fracture du péroné sus-tibio péronière, et, comme l'a dit Maissonneuve, une fracture de Dupuytren ou un diastasis tibio-péronier, ou encore une fracture totale oblique du tibia. Il peut déterminer encore un arrachement d'un coin de tibia variable comme épaisseur, puisqu'il va de l'épaisseur totale à la

1. « Le fragment cunéiforme relâché paraît être facilement sujet à la nécrose totale. Dans 2 cas où il faisait la résection, l'auteur a trouvé un fragment libre dans une articulation purulente. »

2. Rotation de la plante en dehors.

3. Qu'il s'agisse d'un renversement de la plante en dehors ou de la rotation en dehors de la pointe du pied.

Digitized by Google

grosseur d'un pois. Dans ce cas la diastase se fait, suivant l'heureuse expression de l'auteur allemand, dans l'épaisseur de l'os. En d'autres termes le mouvement forcé en dehors (je ne spécifie pas avec intention) arrache toujours quelque chose au tibia : son ligament interne, sa malléole, un fragment cunéiforme, l'épiphyse totale ou enfin les insertions des ligaments tibio-péroniers. L'arrachement de ces derniers n'est qu'une variante des effets d'une force qui tend à séparer le tibia du péroné.

Hönigschmied[1] a publié en 1877 le résultat de ses expériences sur les fractures malléolaires. Les effets de la rotation forcée en dehors ont été tantôt un simple déchirement ligamenteux, tantôt une fracture de l'extrémité inférieure du péroné avec ou sans déchirure ligamenteuse, tantôt enfin une diastase des 2 os de la jambe.

Les expériences ont été au nombre de 22. 8 fois on observa la diastase des deux os de la jambe; les deux os de la jambe étaient écartés à leur extrémité inférieure, le ligament tibio-péronier antérieur était arraché du tibia, et souvent il avait arraché un fragment triangulaire plus ou moins grand de cet os; une fois seulement le ligament tibio-péronier postérieur était presque tout à fait arraché de son insertion tibiale. Le ligament interosseux était dans presque tous ces cas arraché avec le périoste de la surface externe du tibia jusqu'au milieu de la jambe; le ligament deltoïdien est resté intact une fois; dans les autres cas, il était plus ou moins complètement arraché de son insertion. Dans ces cas, où à la suite de la torsion en dehors du pied il survint du diastasis, 6 fois on observa une fracture du péroné, 2 fois à 45 mm., 2 fois à 70 mm., au-dessus de l'extrémité inférieure. Une fois le tibia était fracturé, et la fracture semblait se continuer en spirale du péroné au tibia qui semblait fracturé par torsion presque au milieu de la jambe.

L'auteur cite ensuite les recherches de Maisonneuve et il ajoute après en avoir adopté les conclusions : « Je dois dire que, dans des cas isolés, le mécanisme invoqué par Maisonneuve n'est pas tout à fait juste; ce sont ceux où ne se brise, à la suite de la torsion en dehors, que la pointe de la partie postérieure de la malléole externe, parce que ces points ne sont pas du tout pressés par l'astragale; cette

1. J. Hönigschmied, Leichenexperimente über die Zerreissungen der Bander in Sprunggelenk mit Rüchsicht auf die Entstehung der indirecten Knöchelfracturen, *Deutsche Zeitschrift für Chirurgie*, 1877, p. 239.

Digitized by Google

dernière fracture est un véritable arrachement exercé par les ligaments astragalo-péroniers postérieurs sur la malléole externe.

Somme toute, ces expériences d'Hönigschmied confirment celles de Maisonneuve; elles apportent aussi un nouvel appoint aux observations de Volkmann concernant l'arrachement d'un coin du tibia. La fracture cunéiforme du tibia peut être considérée comme une lésion équivalente de la déchirure tibio-péronière.

Cet arrachement osseux mérite encore d'attirer l'attention, non seulement au point de vue de la lumière qu'il peut jeter sur le mécanisme des lésions, mais encore en raison de son rôle dans les suites éloignées et dans le rétablissement de la fonction. Verneuil avait depuis longtemps noté l'arrachement d'un fragment tibial dans l'entorse tibio-péronière; et, au cours d'un rapport à la Société de Chirurgie sur « la résection tibio-tarsienne dans les fractures de l'extrémité inférieure de la jambe[1] », son élève Nepveu remarque que, lorsque le tibia se luxe en dedans, il se sépare en deux portions : l'une, le fragment bien connu qui fait saillie en dedans; l'autre qui se détache de la face articulaire et continue à adhérer au péroné par les ligaments péronéo-tibiaux. Souvent au cours des observations ce fragment est désigné sous le nom de pièce intermédiaire.

Il se fait, dit Verneuil dans la même séance, « une fracture verticale du tibia; le fragment externe est entraîné en dehors et en haut et forme un os intermédiaire entre le tibia et le péroné soudé aux deux; on est obligé de fracturer cette pièce osseuse pour réduire le pied ».

Jusqu'ici l'expérimentation nous a montré la possibilité du diastasis tibio-péronier et les quelques conditions dans lesquelles il peut se produire; elle a suggéré cette notion que le diastasis a pour équivalent une fracture cunéiforme du tibia, notion qu'ont vérifiée des observations faites au cours d'opérations pratiquées pour des fractures vicieusement consolidées. J'apporterai plus loin un fait démontrant qu'il a aussi pour équivalent certaines fractures obliques du péroné.

Enfin des expériences ayant pour but de reproduire sur le cadavre le diastasis tibio-péronier inférieur ont été reprises en 1878 par Dunand, élève de Tillaux. L'auteur essaya successivement divers

1. 25 juin 1882.

Digitized by Google

mouvements forcés. Dans les mouvements d'adduction et de rotation du pied en dedans, il n'obtint jamais de diastasis.

Dans les mouvements d'abduction et de rotation du pied en dehors, il obtint une seule fois un diastasis léger (le pied avait été solidement fixé et la jambe fortement renversée en dehors).

Dunand modifia alors les conditions de l'expérience. Avant de porter la jambe en dehors, il détruisit en partie les ligaments latéraux internes ou encore arracha la malléole interne; alors le mouvement forcé en dehors permit d'une manière constante d'obtenir le diastasis. Cette diastase s'obtiendrait encore quand on exécute des mouvements alternatifs d'adduction et d'abduction, mais à la condition de commencer par l'adduction; les mouvements alternatifs en commençant par l'abduction ne produisent pas de diastase. En résumé, c'est bien dans le renversement du pied en dehors que se produit le diastasis, mais à la condition que préalablement les ligaments aient été tiraillés, affaiblis ou rompus par un mouvement d'adduction forcée.

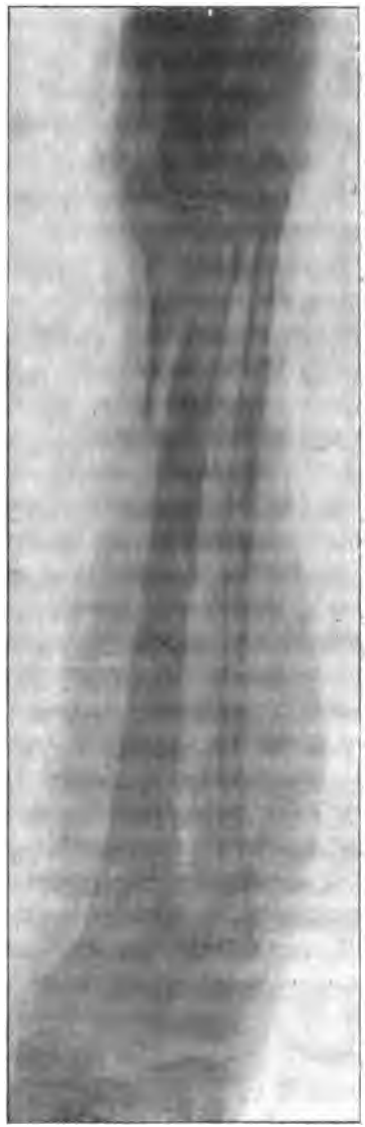

Fig. 30.

Je relève dans ces conclusions une certaine contradiction, car d'abord à lire que, « si avant d'appuyer sur le tibia on a détruit en

Digitized by Google

partie les ligaments latéraux internes, ou si la malléole interne a été arrachée, le diastasis se produit d'une manière constante », on serait porté à conclure que ce qui favorise la production du diastasis c'est la destruction préalable des moyens d'union internes de l'articulation tibio-tarsienne; or, plus loin, nous voyons qu'on peut remplacer cette destruction par un mouvement forcé « d'adduction », c'est-à-dire par un mouvement qui rompt les moyens d'union externes; il en résulte donc qu'il serait indifférent que la rupture intéressât d'abord les uns ou les autres et pourtant l'auteur conclut que les mouvements alternatifs ne produisent pas de diastasis, si on commence par l'abduction.

A mon tour j'ai tâché de me rendre compte, à l'aide de recherches anatomiques et expérimentales, des conditions dans lesquelles est susceptible de survenir la diastase tibio-péronière. Ces recherches ont été faites à l'amphithéâtre des hôpitaux.

Nous avons d'abord repris l'étude de l'appareil ligamenteux qui réunit normalement les extrémités inférieures du tibia et du péroné.

Nous avons vérifié l'exactitude des descriptions de Poirier relativement aux ligaments péronéo-tibiaux antérieur et postérieur; l'antérieur est formé de beaux trousseaux fibreux, nacrés, insérés d'un côté au bord antérieur du péroné, tandis que de l'autre ils s'attachent au tibia en *empiétant sur la face antérieure.*

L'importance et la solidité de ce ligament antérieur n'approchent en rien de celles du ligament postérieur qui mesure près d'un centimètre d'épaisseur[1]; j'ajoute que ce ligament déjà si épais et solide, est encore renforcé par une bandelette[2] fibreuse étendue sur la face postérieure de l'articulation tibio-tarsienne de la malléole interne à l'externe, et surtout par le très solide direct et épais ligament péronéo-astragalien postérieur qui prolonge en bas l'action de résistance à une tentative d'écartement du péroné d'avec le tibia, *se produisant* d'arrière en avant.

Quant au ligament interosseux, il n'a aucunement l'importance des deux précédents; il est composé de trousseaux fibreux, entremêlés de graisse, étendus obliquement du péroné au tibia et pénétrant peu l'os au niveau de leurs insertions, de telle sorte qu'en décollant le périoste tibial on détache assez facilement le ligament

1. Poirier, *Traité d'Anatomie.*
2. Elle est représentée dans la figure 568 de l'*Anatomie* de Poirier.

Digitized by Google

de ses insertions osseuses; les fibres ne m'ont pas paru descendre jusqu'au niveau du plateau tibial, mais s'arrêter au-dessus du prolongement inter-tibio-péronier de la synoviale (celui-ci remonte à environ 4 à 5 millimètres du plateau). De même que les fibres de l'aponévrose interosseuse, les fibres du ligament interosseux descendent obliquement du tibia vers le péroné[1].

Avant de chercher à réaliser la rupture des ligaments tibio-péro-

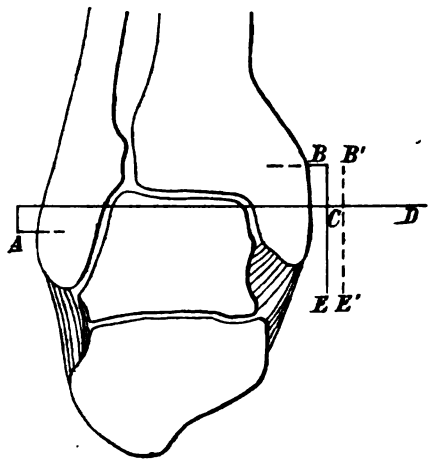

Fig. 31.

niers, j'ai voulu observer quels mouvements forcés agissent le plus fortement pour tendre et tirailler les divers ligaments qui unissent le péroné au tibia.

D'abord est-il vrai, comme le répètent la plupart des anatomistes, que, dans un mouvement de flexion du pied sur la jambe, il se produit un léger écartement des deux malléoles et qu'il y ait une sorte de diastasis physiologique? Il semble bien que cet écartement ait été théoriquement déduit d'un fait anatomique incontestable, à savoir la plus grande largeur de la poulie astragalienne à sa partie antérieure.

1. Quain décrit à tort le ligament interosseux comme tres fort; il le figure homogène, tandis qu'en réalité les faisceaux sont entrecoupés de pelotons graisseux. Gegenbaur nous paraît plus près de la vérité quand il dit : « Le ligament interosseux de la jambe se comporte d'une manière analogue à celui de l'avant-bras; à l'extrémité inférieure, les fibres sont tapissées de graisse, de telle sorte que, au-dessus de l'articulation tibio-péronière inférieure, le ligament est plus gros, mais moins résistant.

Digitized by Google

Le pied étant fixé sur une table, un fil de fer coudé AD est enfoncé en A dans la malléole externe. Un autre fil de fer coudé également à angle droit B E, mais perpendiculaire au précédent, antéro-postérieur par conséquent et non transversal, vient couper le précédent en C (fig. 31).

Le pied étant dans l'extension, on fait en C un petit trait à la lime sur AD. Alors si on fléchit bien dans l'axe on voit le fil BE s'écarter, mais très peu du trait. L'écartement s'accentue si on ajoute à la flexion un léger mouvement de torsion tournant la face antérieure du tibia en dedans; il peut alors dépasser un millimètre.

D'autre part nous avons simplement observé ce qui se passe sur une série de cous-de-pied disséqués (les deux os étant coupés au milieu de la jambe), lorsqu'on fléchit fortement le pied sur la jambe. Il nous a paru que non seulement le tibia s'écartait un peu du péroné, mais que surtout il glissait sur le péroné d'arrière en avant, qu'il se portait en avant, par conséquent. Immédiatement au-dessus des ligaments tibio-péroniers, l'interstice tibio-péronier, qui était virtuel dans l'extension, atteignait 2 à 7 millimètres dans la flexion forcée et le ligament péronéo-tibial antérieur devenait tendu.

Si on vient alors (le pied étant toujours en flexion) à porter la pointe du pied en dehors, en abduction forcée, le ligament péronéo-tibial antérieur se tend un peu plus, mais sans excès.

Dans l'extension du pied ou dans une flexion modérée, les mouvements forcés du pied ne modifient que peu la tension du péronéo-tibial antérieur. La première conclusion qu'il est possible de tirer de ces observations, c'est qu'une flexion forcée du pied nous paraît nécessaire pour agir efficacement sur l'articulation tibio-péronière. Désormais les expériences ont donc été faites le pied en flexion forcée.

Nous conformant aux conditions d'expérience de Tillaux et de Maisonneuve, nous avons alors successivement recherché l'action de l'abdution de la pointe du pied (Maisonneuve), celle de la rotation de la plante en dehors, celle de la rotation de la plante en dehors combinée avec l'abduction et celle de la rotation de la plante en dedans combinée avec l'adduction (Tillaux). Il est remarquable en effet que les expérimentateurs se sont toujours crus obligés, quand ils exécutaient un mouvement combiné, d'allier l'abduction à la rotation en dehors. Cette grande division des mouvements forcés

Digitized by Google

est la base même de la classification des fractures malléolaires.

Or il est possible de faire d'autres combinaisons de mouvements, d'allier par exemple un mouvement de rotation de la *plante en dedans* avec une rotation de la *pointe en dehors*.

C'est précisément ce double mouvement forcé qui nous a paru avoir le plus d'action sur l'écartement péronéo-tibial. Si on sectionne le ligament antérieur ou si on a préalablement obtenu son arrachement, on observe, en pratiquant ce mouvement combiné, que le péroné s'écarte du tibia, qu'il se porte en avant et en dehors en subissant une sorte de torsion et en amenant le diastasis tibio-péronier. Le degré d'écartement est naturellement d'autant plus prononcé qu'on vise un point plus élevé du péroné et on comprend que le maximum de l'effort puisse se porter à la partie supérieure de l'os.

Je n'ai parlé jusqu'ici que de la rupture du ligament péronéo-tibial antérieur : c'est qu'en effet je n'ai jamais pu obtenir celle du ligament postérieur. Le ligament interosseux cède bien après rupture de l'antérieur; mais le postérieur résiste.

Le ligament postérieur nous a, somme toute, présenté une résistance à toute épreuve; mais nous n'en avons pas moins obtenu la diastase tibio-péronière. C'est là, en effet, un point sur lequel je me permets d'insister : la rupture complète des ligaments tibio-péroniers n'est pas nécessaire pour obtenir l'écartement tibio-péronier; celle des ligaments antérieurs et interosseux suffit.

Sur une pièce dont on a sectionné l'antérieur et rompu l'interosseux, on voit très bien qu'un mouvement combiné d'abduction et de rotation de la plante en dedans tord le péroné en le portant en avant et en produisant l'élargissement des malléoles.

Bien plus le diastasis tibio-péronier s'observe non seulement après la conservation du ligament postérieur, mais encore avec l'intégrité des ligaments postérieurs et interosseux.

Sur un sujet homme à ligaments bien développés nous avons sectionné les deux os de la jambe à la partie moyenne, désarticulé l'astragale et disséqué les ligaments antérieur et postérieur de l'articulation tibio-péronière.

L'espace intermalléolaire mesurait intérieurement 40 millimètres à la pointe; nous sectionnons le ligament tibio-péronier antérieur seulement, l'espace atteint 50 millimètres; l'écart atteint donc 1 cen-

Digitized by Google

timètre. Nous sectionnons alors le ligament postérieur, les deux os n'étant plus joints que par le ligament interosseux; nous ne gagnons qu'un demi-centimètre, l'écartement malléolaire atteignant à peine 54 à 55 millimètres. Lorsque les moyens d'union sont réduits au ligament interosseux, souvent on rompt assez facilement ce dernier par un mouvement de torsion des deux os l'un sur l'autre ou plutôt on décolle le périoste tibial qui suit le ligament. C'est là un détail intéressant, sur lequel nous aurons à revenir plus tard.

Nos observations anatomiques et nos expériences nous amènent donc aux trois conclusions suivantes :

1° Le mouvement forcé qui a le plus d'action sur l'écartement tibio-péronier est un mouvement d'*abduction* de la pointe combiné à un mouvement de rotation *en dedans* de la plante.

2° L'arrachement du ligament tibio-péronier postérieur doit être relativement rare; nous n'avons pu l'obtenir expérimentalement.

3° La rupture des ligaments antérieur et interosseux et même celle du seul ligament antérieur suffit à permettre la diastase tibio-péronière.

Comparons ces résultats avec ceux des expérimentateurs qui nous ont précédé.

Ni Maisonneuve, ni Tillaux, ni Hönigschmied n'ont eu l'idée de combiner deux mouvements inverses de la pointe et de la plante du pied; et cependant cette combinaison est expérimentalement possible et il est par suite permis de supposer qu'elle peut accidentellement se réaliser.

Rieffel [1] avait judicieusement noté « que, s'il est difficile de comprendre un déjettement de la pointe en dedans sans renversement simultané du pied du même côté, il n'en est pas ainsi pour la déviation externe de la pointe qui peut exister très bien, sans que, nécessairement, la plante soit en même temps dirigée en dehors ».

Les expériences de Dunand, dans lesquelles il obtint la diastase avec des mouvements alternatifs d'adduction et d'abduction, mais en commençant par l'adduction, confirment notre manière de voir. Une confirmation non plus expérimentale mais clinique nous est donnée par la première observation de Desault dans laquelle la rotation de la plante en dedans est nettement indiquée comme pré-

1. Rieffel, *Traité de Chirurgie*, Le Dentu et P. Delbet, t. II, p. 480.

Digitized by Google

cédant la chute. On peut admettre qu'à ce premier mouvement a succédé l'abduction.

Ni Maisonneuve ni Tillaux n'ont spécifié dans l'exposé de leurs résultats que tel ou tel ligament tibio-péronier s'est rompu ; il semble à les lire que la rupture comprenne toujours « tous les ligaments tibio-péroniers » ; seul Hönigschmied a fait la distinction. Ses expériences ont été au nombre de 22 et 8 fois il observa la diastase. Or, dans ces derniers cas, il observa toujours la rupture du ligament tibio-péronier antérieur (avec ou sans arrachement d'un coin tibial). *Une fois* seulement il observa que le ligament tibio-péronier postérieur était *presque* tout à fait arraché de son insertion tibiale.

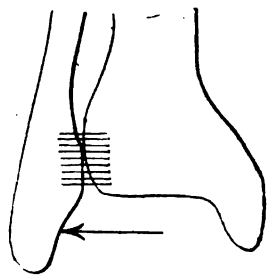

Fig. 32.

Ainsi, d'après le compte rendu même de l'auteur allemand, l'arrachement du ligament postérieur n'a été observé expérimentalement par lui qu'une seule fois, et encore il était incomplet. J'en conclus que dans les 7 autres cas le ligament postérieur était intact. J'en tire encore une autre conclusion que ne met pas en lumière Hönigschmied, c'est que, puisqu'il y avait diastase, l'arrachement du ligament postérieur n'est pas nécessaire à la production du diastasis.

Les expériences d'Hönigschmied sont donc en tout point confirmatives de mes deux dernières conclusions.

D'autres mécanismes que ceux que j'ai cités déjà au cours de ce mémoire ont été invoqués ou pourraient l'être pour expliquer la diastase tibio-péronière.

Ne pourrait-on supposer que, dans un mouvement d'abduction ou de rotation de la plante en dehors, le pied, ayant arraché le ligament latéral interne ou la malléole interne, vienne peser directement sur la face cartilagineuse de la malléole péronière pour l'écarter du tibia? Je doute beaucoup qu'une force agissant normalement à la malléole puisse amener un autre résultat que sa fracture basse; il est possible cependant que ce mécanisme ait été réalisé chez le malade dont la radiographie figure plus haut.

Une autre hypothèse a été émise : on a dit que, dans une chute d'un lieu élevé, l'astragale peut faire coin et écarter le tibia du

Digitized by Google

péroné. Nous trouvons trace de cette théorie dans cette note de Fr. Poncet (Article JAMBE, *Nouveau Diction. de médecine et de chirurgie pratique*). « La pression verticale poussée à sa dernière limite amène la diastase de l'articulation, la pénétration de l'astragale entre les deux malléoles brisées comminutivement et peut-être la fracture du péroné à la partie supérieure si la malléole est conservée. »

L'examen des radiographies pourrait au premier abord apporter un certain appui à cette hypothèse.

On voit, en effet, dans quelques cas de fractures avec diastase, l'astragale déplacé en dehors et incliné de manière à présenter le bord externe plus saillant de la poulie à l'interstice tibio-péronier agrandi. Sur les figures qui ne sont en somme que des projections, ce bord semble bien un coin qui s'insinue entre le péroné et le tibia, mais ce n'est là qu'une apparence illusoire; même, si on suppose une fracture de la malléole interne, ou un arrachement de tous les faisceaux ligamenteux internes, l'astragale incliné mais fixé par les ligaments externes qui collent sa face externe contre la facette articulaire du péroné ne peut exécuter aucun mouvement ascensionnel qui lui permette d'exercer le moindre effort sur l'interligne tibio-péronier et faire office de coin. Nous nous en sommes assurés par une série d'expériences. On peut constater aussi que sur les radiographies le sommet du coin astragalien répond toujours au même niveau de la malléole externe. Il faudrait, pour que ce mécanisme fût possible, que préalablement l'astragale eût été libéré de toute attache avec les deux malléoles. Même incliné l'astragale appuie sur le plateau tibial en même temps que sur l'interligne tibio-péronier; il ne peut faire office de coin, et, s'il arrivait qu'on le trouve entre les deux os, sa présence n'y serait que secondaire à l'écartement, conséquence et non cause de la rupture des ligaments péronéo-tibiaux. J'ai essayé du reste à maintes reprises d'obtenir un diastasis en insinuant un instrument solide tel qu'un ciseau à froid entre le tibia et le péroné par la face inférieure; même avec un bras de levier assez grand, on écarte difficilement les surfaces; on casse plus facilement le péroné.

Je conclus que la diastase par interposition du bord externe de la poulie astragalienne faisant office de coin n'est qu'une hypothèse trop facilement acceptée, qui n'est confirmée ni par les faits ni par

Digitized by Google

l'expérience. Si l'astragale est incliné et d'apparence coinçante dans les figures 16, 18 et 20, il garde sa direction normale dans les figures 10, 19 et 25.

Le gros argument à invoquer en faveur de ce mécanisme simpliste, ce sont quelques faits, comme ceux de Schwartz, Ollier, dans lesquels l'astragale a été trouvé enclavé entre les deux os; mais il est aussi facile d'expliquer cet enclavement en le considérant comme secondaire au diastasis.

Le mouvement de torsion du pied sur la jambe fixée par le poids du corps ou de la jambe sur le pied fixé entre deux pavés, rails, etc. commence toujours par provoquer des déchirures dont la direction oblique, quand il s'agit des os (péroné, tibia, coins tibiaux, etc.), indique bien le sens suivant lequel s'exerce la violence. L'écartement produit, les ligaments ou les os arrachés, on comprend aisément que la violence non encore satisfaite insinue le pied entre les os disjoints. Dans l'hypothèse que nous combattons, les lésions observées du côté du tibia devraient être des lésions de tassement, d'écrasement, de pénétration et non d'arrachements cunéiformes. Aucune expérience, enfin, n'a démontré l'action coinçante de l'astragale.

Je ne crois pas davantage démontrée cette idée que la diastase précède la fracture et que celle-ci en soit la conséquence; cette théorie est précisément l'origine de l'appellation de Maisonneuve « fracture par diastase ». En réalité, c'est le même mouvement forcé qui produit la diastase et les arrachements et il serait tout au moins plus prudent de dire fracture avec diastase que par diastase. Je sais bien qu'on pourrait invoquer, à l'appui de la diastase primitive, les observations de Tillaux et de Desault où cliniquement il n'y avait aucune fracture; mais nous savons que la clinique est souvent impuissante à déceler certaines fractures ou fissures sans déplacement. On peut très bien supposer que le même mouvement forcé en tordant le péroné en détermine la fracture, en même temps qu'il arrache le ligament tibio-péronier antérieur par exemple et cela sans produire de vraie diastase permanente. Comment expliquer autrement les fractures peu rares du quart supérieur du péroné sans diastasis apparent et sans lésions malléolaires?

Digitized by Google

Diagnostic.

Le diastasis tibio-péronier doit être recherché dans toutes les fractures qui intéressent le quart inférieur du tibia et du péroné, et non pas seulement dans les fractures de l'extrémité supérieure du péroné.

Voilà une première vérité qui ressort de tout ce que nous avons exposé jusqu'ici.

On doit le rechercher spécialement dans les fractures de Dupuytren; mais aussi dans les fractures sus-malléolaires et dans les fractures au quart inférieur du tibia; il est moins utile de s'en préoccuper dans les fractures bi-malléolaires vraies.

Un certain nombre de signes peuvent mettre sur la trace du diastasis; tels sont : l'élargissement du cou-de-pied, l'écartement malléolaire, les mouvements de latéralité, la douleur vive siégeant au niveau de l'interligne péronéo-tibial; mais, sauf ce dernier, tous ces signes sont communs à la fracture de Dupuytren ou à la fracture bi-malléolaire. La fracture de Dupuytren est seule à retenir, le diastasis manquant dans les bi-malléolaires; l'élargissement est plus considérable en cas de diastasis, puisque l'écartement du diastasis se surajoute à la bascule de Dupuytren : c'est donc l'exagération de l'élargissement du cou-de-pied qui servira d'indice[1]. Dans l'exploration des mouvements de latéralité on peut parfois, comme l'a fait Routier, apprécier que la malléole externe s'éloigne *en totalité* du tibia, subit un mouvement de translation et non de bascule. Chez le malade de Tillaux, on observait en plus une mobilité anormale et très étendue dans le sens antéro-postérieur, et une sorte de grosse crépitation comme celle que donnent les surfaces cartilagineuses. La plupart de ces signes, sauf peut-être la constatation d'une mobilité du péroné sur le tibia, que le gonflement ne rend pas toujours possible, sont incertains, et ne peuvent qu'attirer l'attention et faire soupçonner le diastasis; c'est à la radiographie qu'il appartient d'en établir la réalité certaine : c'est pour cette seule raison que les observations de diastasis sont rares; et c'est pour cela même qu'il importe, qu'il *est nécessaire* que la plupart des traumatismes du cou-de-pied soient radiographiés. Voici un exemple montrant bien

1. La mensuration se fait assez commodément avec l'instrument qui sert aux cordonniers à prendre mesure des chaussures.

Digitized by Google

l'impossibilité de prendre comme base unique les signes cliniques. Sur la figure 30, on lit une fracture oblique du quart inférieur du tibia, on note l'élargissement du péroné et du tibia; mais on voit que cet élargissement résulte non d'une séparation interosseuse, mais d'une fracture longitudinale du péroné laissant en dedans un fragment adhérent au tibia par ses attaches tibio-péronières normales, et laissant en dehors un fragment pointu arrivant à quelques millimètres de la pointe malléolaire; on peut dire qu'ici la diastase s'est faite non dans le tibia, comme dans les cas de Verneuil et Volkmann, mais dans le péroné.

Lorsqu'on veut apprécier le degré de diastasis d'après une radiographie, il est bon d'avoir bien présente à l'esprit la situation normale des deux os du cou-de-pied.

Dans les radiographies de face, les linéaments tibial et péronier ne sont pas contigus; ils empiètent l'un sur l'autre de telle sorte que si cette contiguïté est constatée, on peut déjà en inférer la diastase.

Pronostic.

Il est vraisemblable qu'un pronostic établi sur les cas de diastasis que j'ai rassemblés serait par trop pessimiste. J'admets que certains diastasis temporaires passent inaperçus et que l'écartement permis par la rupture plus ou moins complète des ligaments tibio-péroniers disparaît d'ordinaire avec la réduction de la fracture et sans manœuvre spéciale; nous pouvons adopter pour ces cas ordinaires l'opinion de Desault « que le diastasis des os de la jambe à leur partie inférieure n'est pas une très facheuse complication des luxations du pied ». Le malade de Potherat, auquel on avait appliqué un simple appareil plâtré, quitta le service en bon état et marchant bien; il en a été de même du blessé de Sieur.

La radiographie dans le cas de Tuffier, démontra la bonne réduction du diastasis qui était léger; il n'en fut pas de même pour le malade de Souligoux, chez lequel un certain écartement persiste; il est probable que ces cas légers sont assez fréquents; il est possible qu'ils correspondent à une déchirure incomplète des moyens d'union tibio-péroniers, par exemple à la déchirure du ligament tibio-péronier antérieur avec intégrité du ligament interosseux;

Digitized by Google

mais, à côté de ces cas favorables, il en est qui se prêtent moins à la réduction et au rétablissement complet des fonctions.

Prenons par exemple le malade de Tillaux, qui a été immédiatement examiné et traité par un chirurgien qui connaissait ces fractures, s'y intéressait et savait les soigner. Or, au bout de 100 jours, « le cou-de-pied est encore plus gros qu'à l'état normal », et, si la marche est « assez facile », la fatigue se fait encore vite sentir.

Et pourtant, chez ce malade, il n'y avait aucune fracture malléolaire, aucun traumatisme grave apparent de l'articulation tibio-tarsienne. Desault, qui émettait un pronostic optimiste pour ce genre de traumatisme, relate pourtant dans son observation première que le 60e jour le malade marche sans appui, mais avec un peu de peine et il est perdu de vue ensuite; le malade de Nélaton marche assez bien 40 jours après son accident, mais « en prenant certaines précautions ».

Le résultat a été mauvais dans les cas de Cheyne et d'Ollier, puisqu'on a dû ultérieurement intervenir et pratiquer des opérations sanglantes. Il en a été de même dans deux de nos observations.

Dans la première, les soins avaient été immédiats et donnés par un médecin; un appareil plâtré avait été appliqué immédiatement; et pourtant la réduction n'avait pas été obtenue et les suites furent déplorables.

Dans la deuxième observation, les plaies infectées de la peau du cou-de-pied retardèrent l'application de l'appareil plâtré et le chirurgien qui me remplaçait conseilla l'anesthésie générale pour cette application; le malade refusa et quitta l'hôpital; il refusa également toute intervention ultérieure, le déplacement avait été insuffisamment corrigé par la gouttière et l'infirmité persista. On peut accuser ici l'indocilité du malade. Dans l'observation de Hennequin[1] (service de Nélaton), l'axe prolongé du tibia aboutissait au bord interne du premier métatarsien. Nélaton put, avec une simple ostéotomie du péroné, corriger la déviation.

Sans doute il est difficile de faire la part dans ces mauvaises réductions de fractures, de ce qui appartient à la négligence ou à l'insuffisance du chirurgien d'une part et à la nature de la lésion

1. Hennequin, *Revue de Chirurgie*, 1892. « La mortaise tibio-péronière élargie permet d'imprimer à l'astragale un mouvement de translation d'une malléole à l'autre ».

Digitized by Google

d'autre part; mais il est incontestable qu'un certain nombre de fractures même dans de bonnes mains laissent des résultats insuffisants. Dupuytren n'a pas craint de faire connaître 3 ou 4 cas où la réduction faite par lui-même a été suivie d'un résultat défavorable. Si on veut bien se reporter aux Bulletins de la Société de Chirurgie de 1880 on verra un chirurgien comme Nicaise déclarer, au sujet d'une fracture de Dupuytren, qu'il ne pût d'emblée obtenir la réduction complète, et qu'il dût faire les jours suivants une série de réductions successives. Labbé n'hésite pas à dire qu'il est des fractures contre lesquelles les meilleurs appareils échouent et il cite un exemple personnel dans lequel le malade garda une déviation du pied malgré l'emploi du chloroforme. Marc Sée apporte une observation de fracture de jambe confirmative de celle de Labbé; et, dans tous ces faits, il s'agit de fractures avec déviation du pied en dehors. Dans la même séance, Polaillon communique l'histoire avec autopsie d'une fracture de Dupuytren mal réduite; malgré l'obscurité de la description le diastasis tibio-péronier paraît en ressortir; il est dit en effet à propos de cette fracture du péroné qui traverse l'articulation tibio-péronière[1] que « les deux fragments du péroné forment un angle aigu ouvert en bas dans lequel le bord externe de la poulie astragalienne est venu se loger. L'astragale, en effet, a complètement abandonné la facette articulaire du tibia; il a été lancé en dehors et aussi un peu en arrière de manière que sa poulie se trouve en contact avec le fragment supérieur du péroné ».

L'irréductibilité ou mieux la difficile réduction de certaines fractures du cou-de-pied et spécialement de certaines fractures de Dupuytren a frappé beaucoup de chirurgiens; elle a inspiré une série de thèses[2] et de mémoires; et tout dernièrement elle a donné lieu à nouveau à une discussion intéressante à la Société de Chirurgie, à la suite de la communication de Chaput sur « le pronostic des fractures bimalléolaires »[3]. Notre collègue Chaput signale que certaines conditions anatomiques aggravent spécialement le pronostic, telles que le diastasis péronéo-tibial inférieur, dont la répara-

1. Le trait commence à 5 centimètres au-dessus de l'extrémité inférieure de la malléole et se termine en avant à 2 centimètres au-dessus d'elle.

2. Je citerai en particulier une thèse de Junot, inspirée par Duplay (1893, P.); une de Servant (P., 1903-4); une thèse de Baudet (Lyon, 1901), etc.; Kirmisson, Leçons cliniques sur l'appareil locomoteur; Morestin, *Bull. Soc. Anat.*, 1902.

3. *Bull. Soc. Chir.*, 14 nov. 1906.

Digitized by Google

tion est particulièrement difficile »; il cite un cas personnel : « dans une de nos radiographies en outre de la fracture des 2 malléoles il existe un diastasis péronéo-tibial inférieur avec arrachement osseux par le ligament interosseux articulaire; l'écartement pourrait admettre le doigt, l'astragale ne répond plus qu'à la moitié externe de la mortaise; il est basculé de telle sorte que le bord externe de sa trochlée s'est introduit dans le diastasis », et il termine en disant « que le diastasis ne se réduit jamais complètement et souvent l'écartement se comble par des ossifications de nouvelle formation ».

Je ne puis que souscrire aux propositions de Chaput et dans l'observation que j'ai présentée à la Société de Chirurgie, à la séance suivante, la radiographie donne une disposition des parties osseuses analogue à la précédente.

Le 28 novembre Demoulin, passant en revue les causes qui rendent malaisée la réduction des fractures de Dupuytren, rappelle le cas malheureux de Polaillon, et, confirmant ce que j'avais dit sur la part qui revient au diastasis tibio-péronier, communique une radiographie qui montre bien cette disposition : il s'agit d'une femme de quarante-quatre ans, dont le pied était luxé en arrière et en dehors et dans une légère extension; je n'ai pu sans sommeil que corriger légèrement la luxation du pied en arrière; ce n'est que sous l'anesthésie chloroformique que je suis arrivé à une réduction que je crois complète, mais qui n'a eu lieu qu'après plusieurs tentatives de redressement. M. Sieur accorde également une part dans les mauvais résultats au large diastasis et à l'interposition fibreuse qui en résulte, les ligaments de l'articulation tibio-péronière arrachant souvent leur implantation sur le tibia.

J'ai rappelé à propos du mécanisme l'histoire de l'arrachement cunéiforme du tibia : Laborie (1866), Volkmann (1875), Verneuil et son élève Nepveu (1882), etc. Kirmisson[2] nous a donné plus récemment la description nécropsique d'un de ces cas chez un vieillard atteint de fracture de Dupuytren : la réduction fut très difficile et le déplacement se reproduisit à plusieurs reprises. A l'autopsie on put constater une fracture très oblique du péroné remon-

1. Chaput fait rentrer la fracture de Dupuytren dans les fractures bimalléolaires.
2. *Loc. cit.*

Digitized by Google

tant à plus de 6 centimètres de la malléole externe; une esquille détachée de cette fracture était adhérente au tibia.

L'interposition entre le tibia et le péroné d'un fragment osseux (appelé souvent os intermédiaire) détaché soit du tibia, soit du péroné, telle paraît être, d'après un grand nombre d'observateurs, une des causes importante sinon principale, de la difficile réduction ou contention de certaines fractures de Dupuytren; or de même qu'au point de vue du mécanisme l'arrachement cunéiforme du tibia est l'équivalent de l'arrachement des ligaments tibio péroniers, et qu'il constitue, suivant l'heureuse expression de Volkmann, une sorte de diastase intraosseuse, de même, au point de vue des conséquences, l'arrachement des ligaments tibio-péroniers et du périoste péronéal ou tibial au niveau de l'articulation tibio-péronière, crée une interposition possible entre les deux os au même titre, bien qu'à un moindre degré, que l'arrachement d'un coin osseux; nous partageons à ce point de vue l'opinion de Sieur [1].

L'irréductibilité des fractures compliquées d'un certain degré de diastasis ne peut que rapidement s'accentuer à mesure qu'on s'éloigne de l'accident. Les fragments interposés [1] adhèrent aux parties voisines; mais en outre il intervient une complication nouvelle qui est des plus manifestes sur la radiographie de notre première malade, c'est la formation autour des points arrachés et tout spécialement entre les deux os de productions osseuses, de véritables ostéomes semés par l'arrachement périostique; non seulement ces ostéomes augmentent encore l'écartement du cou-de-pied; mais ils rendent difficile et même impuissante l'action chirurgicale qui désormais ne pourra que se borner à la correction des axes. Dans les diastases extrêmes enfin, ce n'est plus seulement l'ossification intertibio-péronière ou l'interposition d'un coin tibial qui s'oppose à toute réduction, c'est la pénétration secondaire au diastasis de l'astragale libre de connexions malléolaires ou encore rattachée à la malléole externe.

Nous avons montré au cours de cette longue discussion que le diastasis joue un rôle considérable dans les difficultés de réduction des fractures du cou-de-pied : les observations de Dupuytren, d'Ollier, de Cheyne, de Nélaton, de Polaillon, Chaput, Demoulin,

1. Cela s'applique aussi aux ligaments atéraux internes ou à la malléole interne interposés.

Digitized by Google

Sieur, nos observations personnelles concordent et forment avec les résultats de l'expérimentation un bloc déjà solide qu'étaye encore par ses analogies le rôle reconnu des fractures parcellaires du tibia.

Traitement.

Le traitement du diastasis est basé sur la reconnaissance précoce de l'arrachement tibio-péronier par la radiographie. L'application immédiate d'un appareil plâtré, après la réduction du déplacement du pied, nous paraît la meilleure pratique à recommander; seulement nous croyons important de surveiller l'articulation tibio-péronière et de refaire une radiographie au bout d'une dizaine de jours quand la diminution et la disparition du gonflement ont créé un vide entre le plâtre et le cou-de-pied; la tendance du diastasis à se reproduire nous est déjà attestée par l'observation de Desault. Dans les cas où cette tendance s'accuserait par trop, on peut se demander si le serrage de l'articulation tibio-péronière, à l'aide d'un fil traversant perpendiculairement le péroné et le tibia et boulonné à ses deux extrémités, ne serait pas de mise. Je pense qu'en général un bon appareil plâtré renouvelé doit suffire.

Les difficultés du traitement sont tout autres quand il s'agit de cas anciens : la section du péroné a pu suffire chez le malade de Nélaton; elle demeurera insuffisante dans la plupart des cas, même complétée par la résection du plateau tibial; c'est ce qui est arrivé chez notre opérée : nous avons pu redresser un peu l'astragale, corriger la direction de l'axe du pied, mais nous n'avons rien obtenu quant à l'élargissement du cou-de-pied et quant à l'écartement des deux os de la jambe. Il est certain que pour gagner quelque chose de ce côté l'opération eût dû s'adresser à l'articulation tibio-péronière et, à en juger par les difficultés que nous avons rencontrées, ce n'eût pas été une besogne facile. En cas de pénétration de l'astragale entre deux os, l'astragalectomie partielle ou totale nous paraît l'opération la plus rationnelle; l'excision partielle a été faite par Cheyne.

Malgré les difficultés auxquelles je viens de faire allusion, l'excision du tissu ou de l'organe interposé entre les deux os de la jambe, telle me paraît être la formule la plus générale qu'on puisse

Digitized by Google

donner pour le traitement des diastasis graves et anciens de l'articulation tibio-péronière inférieure.

La difficulté du sujet et la dispersion des matériaux parmi des chapitres très divers de pathologie nous ont obligé à une analyse incessante de ces matériaux. Peut-être ne sera-t-il pas inutile de résumer notre mémoire dans quelques conclusions.

CONCLUSIONS.

1° Le diastasis tibio-péronier inférieur n'est pas spécial à une variété de fracture du péroné. Il peut se rencontrer :

A, avec la fracture du péroné au quart supérieur (fracture par diastase de Maisonneuve, que j'appelle type Maisonneuve).

B, avec la fracture de Dupuytren.

C, avec une fracture de l'extrémité inférieure du péroné intra-tibio-péronière.

D, avec une fracture sus-malléolaire du tibia;

E, avec une fracture oblique du tibia au quart inférieur;

F, peut-être même sans aucune fracture.

2° La fracture haute du péroné, plus commune qu'on ne l'a dit, peut s'observer sans aucune autre lésion osseuse et sans diastasis permanente; il ne faut donc pas conclure de la constatation d'une fracture haute, indirecte du péroné, à une fracture type Maisonneuve.

3° La fracture de Dupuytren paraît être celle qui s'accompagne le plus souvent de diastasis tibio-péronier inférieur.

4° Au point de vue du mécanisme, nos observations anatomiques et nos expériences nous conduisent aux conclusions suivantes :

A, le mouvement forcé qui a le plus d'action sur l'écartement tibio-péronier est un mouvement d'abduction de la pointe combiné avec un mouvement de rotation en dedans de la plante du pied;

B, l'arrachement du ligament tibio-péronier postérieur doit être relativement rare et ne se rencontrer que dans les grands diastasis;

C, la rupture des ligaments antérieur et interosseux et même celle du seul ligament antérieur suffit à permettre la diastase tibio-péronière.

D, la pénétration de l'astragale entre les deux os qu'on observe dans des cas extrêmes est effet et non cause du diastasis.

Digitized by Google

5° Le diastasis tibio-péronier inférieur doit être recherché par la radiographie dans toutes les fractures qui intéressent le quart inférieur du péroné et du tibia et non pas seulement dans les fractures de l'extrémité supérieure du péroné.

6° Le pronostic d'une fracture avec diastasis important doit être réservé.

A, dans les cas de diastasis non réduits, la gravité du pronostic dépend essentiellement de l'interposition entre les deux os, soit d'un fragment osseux (arraché du péroné et surtout du tibia), soit des parties périostiques et ligamenteuses.

B, l'irréductibilité peut être absolue dans les cas anciens, malgré une intervention opératoire portant sur le péroné et sur le plateau du tibia; cette irréductibilité est essentiellement due à des ossifications, développées entre les deux os.

7° A, Le traitement précoce a pour but de rapprocher les deux os par un appareil; jusqu'ici il n'a été que prothétique et jamais opératoire.

B, le traitement tardif doit varier, suivant l'étendue des lésions reconnues par la radiographie depuis la simple ostéotomie du péroné jusqu'à la résection tibio-tarsienne, et jusqu'à la résection plus ou moins complète de l'astragale.

C, peut-être dans certains cas serait-il possible de s'attaquer directement à la cause inter-tibio-péronière de l'irréductibilité.

Digitized by Google

VOLVULUS DE L'INTESTIN GRÊLE

ET DE LA PARTIE INITIALE DU GROS INTESTIN

Par M. GUIBÉ

Chef de Clinique chirurgicale à la Faculté de médecine de Paris.

(*Suite et fin* [1].)

Tels sont les résultats que nous fournit la détorsion : n'y aurait-il pas moyen de les améliorer encore? Le problème se résume en deux points : empêcher l'absorption des toxines, et faire éliminer le plus tôt possible par l'organisme celles qu'il a pu absorber et cela surtout dans le cas où il n'aurait pas été possible de s'opposer à leur absorption.

Il y a plusieurs moyens de s'opposer à l'absor ption des toxines. Le plus simple et le plus rapide consiste à évacuer le contenu de l'intestin aussi complètement que possible.

On peut le faire tout d'abord par les voies naturelles : il arrive d'ailleurs parfois spontanément que la détorsion provoque l'apparition immédiate d'une selle sur la table d'opération même (Faltin). Pour aider cette évacuation, Littlewood pratiqua la dilatation de l'anus. Enfin on a essayé d'obtenir cette évacuation en chassant méthodiquement par des pressions le contenu de l'intestin vers l'anus (Z. von Manteuffel, Preindlsberger).

Enfin on a proposé, sinon exécuté, de vider le contenu de l'intestin ou mieux du cæcum à l'aide d'une longue sonde rectale introduite par l'anus et que la main du chirurgien s'efforcerait de guider jusqu'au cæcum (Z. von Manteuffel, Wanach, Grandberg). Cette sonde permettrait encore de pratiquer des lavages. Du reste, il sera ordinairement bon, après la détorsion, de faire des lavages d'estomac et des grands lavages d'intestin.

Au lieu des voies naturelles, on peut chercher à évacuer artifi-

1. Voir le numéro de mai.

Digitized by Google

ciellement le contenu de l'intestin. La première manière consiste à pratiquer des ponctions de l'intestin. Ces ponctions, presque unanimement rejetées par les auteurs, peut-être à tort, sont assez recommandées par Kocher. Cette méthode n'a guère été employée jusqu'ici. L'incision de l'intestin suivie d'une évacuation aussi complète que possible et de la suture de la plaie intestinale est regardée actuellement comme la méthode de choix lorsqu'on veut vider l'intestin de son contenu (Madelung, Mikulicz, Terrier, Bœckel, Michaux). Cette méthode expose fortement à la souillure du péritoine ou du champ opératoire, car il n'est pas toujours facile de régler à son gré l'issue des matières liquides qui souvent, au début, s'échappent en jet de l'anse distendue.

L'entérotomie ne donnant jamais qu'une évacuation incomplète, on peut avoir recours en pareil cas à l'entérostomie qui permet une évacuation plus lente, mais aussi plus complète de l'intestin.

Parfois on a recours à une voie détournée pour amener l'évacuation de l'intestin : l'entéro-anastomose. En réalité, celle-ci ne mérite guère de nous arrêter, s'il s'agit simplement d'un moyen d'accélérer l'évacuation; mais elle peut être nettement indiquée pour permettre cette évacuation quand, par exemple, il existe sur le trajet de l'intestin un obstacle qui ne peut être enlevé sans faire courir au malade de trop grand danger ou même quand l'état du malade ne permet pas de faire davantage.

Un autre mode d'évacuation est la résection de l'intestin tordu. C'est la méthode idéale, puisqu'on enlève ainsi absolument tout le contenu septique de l'intestin, et qu'on supprime même cette paroi intestinale imprégnée de toxines. Malheureusement la résection est très souvent une opération de la plus haute gravité par suite de l'étendue d'intestin qu'il faudrait sacrifier : mais elle est parfois rendue nécessaire par l'état de sphacèle de la paroi intestinale.

On peut encore s'opposer à l'absorption des toxines, par une méthode détournée. Il est peut-être possible d'empêcher cette résorption en dirigeant le courant osmotique, non plus vers le sang, mais vers l'intestin par l'emploi des purgatifs. Cette méthode, en admettant qu'elle agisse par ce mécanisme, présente encore une double action favorable; elle accélère ou excite les contractions de l'intestin, toujours plus ou moins paralysé, et, par là, contribue à la plus rapide évacuation de son contenu; en outre elle agit par

Digitized by Google

l'hypersécrétion intestinale qu'elle produit comme un véritable émonctoire et contribue ainsi à l'élémination des toxines absorbées.

L'emploi des purgatifs a été d'abord préconisé par quelques chirurgiens dans le traitement des péritonites généralisées (Mac Cosh, Mac Burney, Lennander); on employait soit les purgatifs salins, soit le calomel à doses réfractées. De là à l'utiliser dans le traitement de l'occlusion intestinale, il n'y avait qu'un pas.

La méthode peut s'appliquer de différentes façons. Le plus simple est sans contredit d'administrer aussitôt après l'opération un purgatif par la voie buccale. Comme il est probable qu'ainsi administré le purgatif serait immédiatement vomi, il y a lieu de pratiquer tout d'abord le lavage de l'estomac : on profitera de la sonde stomacale pour introduire directement le purgatif. Pour les raisons que nous venons de dire, on préfèrera les purgatifs salins aux purgatifs huileux.

Dans bien des cas, il y a même intérêt à agir d'une façon plus énergique ou au moins plus rapide. Au cours de l'opération, surtout s'il était nécessaire de ponctionner l'intestin pour obtenir la réduction de l'intestin dans l'abdomen, on pourrait, sans inconvénient, imitant en cela la conduite de Mac Cosh et de Sahlberg, ponctionner l'intestin et injecter directement dans la cavité une dose purgative de sulfate de soude ou de magnésie.

Quoi qu'il en soit, il y a là une méthode qui mérite attention, surtout si on remarque qu'elle a été déjà utilisée un certain nombre de fois : 11 fois [Grandberg (4 fois), Faltin (4 fois), Sahlberg, Coombs et Littlewood]. Or, sur ces 11 cas, un seul s'est terminé par la mort et encore ici s'agissait-il d'une gangrène tardive d'un intestin dont la paroi était certainement déjà trop altérée au moment de l'opération et qui n'aurait pas dû être réduit ainsi. Il convient d'ajouter que, dans tous ces cas, il s'agissait seulement de volvulus du cæcum.

Voici donc une série de moyens pour éviter ou diminuer l'intoxication. Mais, une fois les toxines introduites dans la circulation, notre rôle devient bien faible. Nous emploierons tous les médicaments habituels pour combattre les phénomènes toxiques, et nous essaierons d'obtenir le plus rapidement possible l'élimination des toxines absorbées.

Entérostomie. Typhlostomie. — Habituellement, à la suite de la détorsion, l'intestin tordu vide immédiatement son contenu dans la

Digitized by Google

portion sous-jacente et que le cours des matières ne tarde pas à reprendre comme auparavant. Mais il n'est pas rare de voir l'intestin tordu ayant perdu toute tonicité; quand on le craint, il est assez fréquent de voir les chirurgiens chercher à faciliter l'évacuation du contenu de l'intestin en pratiquant un anus artificiel, destiné à n'être que temporaire et à permettre à l'intestin de se vider plus promptement que par la voie des côlons.

Cet anus a été établi suivant les cas ou bien sur l'intestin grêle, lorsqu'il s'agissait d'un volvulus portant sur cet organe, ou sur le cæcum. En outre l'entérostomie peut être primitive ou secondaire. L'entérostomie primitive est celle qui est faite immédiatement au cours de l'opération et dans laquelle l'intestin est incisé immédiatement pour livrer passage aux matières. L'entérostomie secondaire est celle qui est faite un temps plus ou moins long après l'opération parce que les phénomènes d'obstruction persistent quoique l'obstacle soit levé ou que l'évacuation par l'anus se fait trop incomplètement ou trop lentement.

Voyons les résultats obtenus par ces différentes méthodes :

Entérostomie primitive.....	22 cas.				
Entérostomie.....	14 —	Morts.	13	Guérison.	1
Typhlostomie.....	7 —	—	7	—	0
Appendicostomie.....	1 —			—	1
Entérostomie secondaire....	6 —				
Entérostomie.....	1 —	—	1	(4 jours après la détorsion).	
Typhlostomie.....	5 —	—	2	—	3

Ces 5 cas ont été opérés : 1 au bout de 1 jour, 3 au bout de 2 jours après la détorsion.

L'époque à laquelle ont été opérés les cas d'entérostomie primitive s'échelonne à peu près régulièrement de 1 à 8 jours.

Signalons que, dans 3 cas, on eut recours à un procédé complexe; dans un cas l'intestin fut lié sur un tube de Paul destiné à porter les matières loin de la plaie; dans les deux autres cas, la fistule fut établie une fois par le procédé de Kader, l'autre fois par le procédé de Witzel.

Comment nous expliquer cette mortalité effrayante de près de 95 p. 100 dans l'entérostomie primitive, d'autant que l'entérostomie est une opération facile, rapide et qui n'ajoute rien à la gravité de la détorsion. Le nombre des cas est trop considérable pour qu'il soit possible d'admettre une simple série malheureuse. Il faut donc penser qu'il s'est agi là de cas particulièrement graves, et que c'est

Digitized by Google

justement en raison de leur gravité, qu'on n'a pas cru devoir se contenter de la détorsion.

Entéro-anastomose. — L'entéro-anastomose a été pratiquée comme opération primitive en l'absence de toute détorsion dans trois cas.

Dans un cas de Cavaillon (volvulus du cæcum), on crut trouver le cæcum aplati et collé contre la fosse iliaque droite, le côlon ascendant vide; toutes les anses grêles dilatées et injectées. On fit une iléo-sigmoïdostomie au bouton sur une anse distendue. Dans un cas de Delbet (torsion de l'intestin grêle autour de son mésentère), on fit une entéro-anastomose entre deux anses grêles. De même dans le cas de Julliard; mais ici, la bouche ne fonctionnant pas, on dut recourir à toute une série d'opérations successives qui n'amenèrent pas la guérison : il s'agissait d'une torsion de l'intestin grêle par tumeur du mésentère.

Nous ne pouvons à cet égard que répéter ce que nous avons dit à propos de l'entérostomie sans détorsion : c'est une opération fatalement vouée à l'impuissance, quel que soit le point où on établit l'anastomose. Et, de fait, les trois malades sont morts.

Dans 5 autres cas, l'entéro-anastomose fut pratiquée après détorsion, parce qu'il persistait des lésions qui permettaient de craindre pour la perméabilité de l'intestin et qu'on ne crut pas devoir enlever immédiatement par résection.

Dans le cas de Bergmann (volvulus cæci), il existait de telles adhérences du côlon ascendant qu'on établit une anastomose entre le cæcum et l'S iliaque. Le malade mourut. Dans le dernier cas de Philipowicz, il existait sur la terminaison de l'intestin grêle des lésions cicatricielles et des adhérences telles qu'on craignit pour la perméabilité de l'intestin; anastomose entre l'iléon et le côlon transverse, mort. Dans deux cas, Simon pratiqua une entéro-anastomose au bouton de Murphy au-dessus de l'anse tordue qui, gangrenée dans un cas, lésée et déchirée dans l'autre, dut être abouchée à la peau. Les deux malades moururent.

Enfin le dernier cas concerne un nouveau-né atteint de volvulus cæcal dès sa naissance et opéré le 15e jour par Muscatello qui lui fit un anus iliaque sur le cæcum détordu et pratiqua en outre une anastomose entre l'iléon et le côlon transverse. La mort survint deux jours plus tard.

Résection. — Un certain nombre de décès sont dus à l'évolution ultérieure de lésions intestinales existant au moment de l'opération et aboutissant à la gangrène du cæcum, à la perforation de l'intestin, etc. Le maximum des lésions répond au point tordu, mais avec moins de netteté que les lésions du collet dans les hernies.

Digitized by Google

Dans aucun cas il ne suffira de constater que la torsion a disparu; mais il faudra s'assurer minutieusement de l'état de l'intestin tordu et, s'il y avait quelque doute sur sa vitalité, on le traiterait en conséquence : d'où la résection d'une étendue plus ou moins considérable d'intestin.

Mais l'indication de la résection ne se borne pas aux cas de volvulus sphacélés. Sans parler des cas où, en extirpant un kyste ou une tumeur du mésentère ayant déterminé un volvulus, on a réséqué la partie correspondante d'intestin, nous devons indiquer ici une deuxième indication constituée par les lésions traumatiques de l'intestin. Il arrive parfois qu'au cours des interventions, surtout lorsqu'il s'agit de libérer des adhérences ou en cas d'intestin surdistendu, on détermine des ruptures ou des perforations de l'intestin. La suture de ces lésions est parfois difficile et plusieurs chirurgiens se sont déterminés d'emblée pour la résection de la partie malade.

Il existe enfin une dernière classe de faits, à peu près spéciaux au cæcum où la résection a paru à plusieurs chirurgiens absolument indiquée. Après détorsion d'un volvulus du cæcum, celui-ci se présente sous forme d'un énorme sac flasque, sans aucune tonicité, presque incapable de se vider et risquant par suite de provoquer la stase des matières intestinales en décomposition. En pareil cas on a souvent eu recours à l'entérostomie; cependant certains chirurgiens, en particulier Zœge von Manteuffel et les chirurgiens de son école, préfèrent recourir à la résection du cæcum malade.

La résection a été pratiquée 41 fois avec 31 morts et 10 guérisons, soit une mortalité globale de 76 p. 100, mortalité bien inférieure à celle que nous a donné l'entérostomie.

La résection a porté sur divers segments intestinaux.

Côlon ascendant	1 cas.	Mort. 1	
Cæcum	12 —	— 8	Guérison. 4
Intestin grêle et gros intestin	2 —	— 1	— 1
Intestin grêle	26 —	— 21	— 5

La longueur d'intestin grêle réséquée a varié dans d'assez grandes limites; elle nous est connue dans 15 cas :

Moins de 50 centimètres	5 fois.	Mort. 5	
50 centimètres à 1 mètre	6 —	— 4	Guérison. 2
1 mètre à 1 mètre 50	5 —	— 3	— 2
2 mètres	1 —	— 1	
2 mètres 50	2 —	— 2	
3 mètres, 3 mètres 65 et 5 mètres 50, chacun	1 —	— 3	

Digitized by Google

Quant au mode de réunion des extrémités de l'intestin, 25 fois la continuité de l'intestin a été rétablie immédiatement : 16 fois par des sutures, 9 fois à l'aide de bouton.

Dans 12 autres cas les deux bouts ou au moins le bout supérieur ont été abouchés à la peau en anus artificiel; or, sur ces 12 cas, 2 ont guéri : soit une proportion de morts de 84 p. 100, bien inférieure à celle de l'entérostomie sans résection (95 p. 100).

C'est presque toujours la gangrène de l'anse tordue, gangrène partielle ou totale, gangrène réelle ou soupçonnée, qui a été la cause de la résection (37 cas). Une seule fois la cause était l'existence d'une poche cæcale trop flasque (Zœge von Manteuffel), cas d'ailleurs suivi de mort. Enfin, dans deux cas, il s'agissait de lésions traumatiques de l'intestin (cæcum), ces deux cas également terminés par la mort.

Il ne faut pas croire que ces opérations sont des opérations tardives, comme on pourrait le supposer *a priori*, puisqu'il s'agit d'opération pour gangrène. Nous trouvons 9 cas opérés le premier jour avec 3 guérisons, 5 cas le 2e jour, 2 guérisons, 10 cas les 3e et 4e jours, 1 guérison, 6 cas du 8e au 13e jour, 1 guérison.

Cas complexes.

Outre ces diverses opérations, nous devons encore signaler quelques cas où des opérations plus complexes furent exécutées.

Dans un cas (Philipowicz), on pratiqua la résection de l'appendice et la détorsion du cæcum : l'appendice était adhérent à la paroi abdominale et maintenait un volvulus du cæcum de 180° autour de son axe. Guérison.

Dans un autre cas (Nikolaysen), une anse distendue et mal colorée d'intestin grêle, était tordue de gauche à droite de 180° : l'appendice entraîné avec elle formait une corde tendue au niveau du point tordu. Détorsion, résection de l'appendice. Guérison.

Cas compliqués de tumeurs du mésentère. — Dans un certain nombre de cas (7), le volvulus était dû à la présence d'une tumeur du mésentère; dans ces cas une intervention portant sur celle-ci est le complément de toute intervention.

Sur ces 7 cas, nous trouvons :

Un cas d'ablation du kyste, sans que la torsion fût reconnue....	1 Mort.
Un cas d'énucléation de la tumeur avec détorsion.....	1 Guérison.
3 cas d'excision de la tumeur avec résection de la portion correspondante d'intestin.....	3 Guérisons.
Un cas d'extirpation incomplète de la tumeur avec détorsion....	1 Mort.

Digitized by Google

Un cas d'abord entéro-anastomose, puis résection sans toucher à la tumeur..... 1 Mort.

En somme, sur 7 cas, 4 guérisons et 3 morts; soit 57 p. 100 de guérisons. Cette forme semble donc relativement bénigne. On commencera par extirper la tumeur; mais il ne faut pas hésiter à pratiquer la résection du segment intestinal adhérent à la tumeur, si celle-ci n'est pas facilement extirpable sans lui. On s'occupera ensuite du volvulus. Si le volvulus persiste, il n'y aurait qu'à pratiquer la détorsion, comme si toute l'opération se bornait à cela.

Enfin nous trouvons signalés un certain nombre de cas où le diverticule de Meckel jouait dans le volvulus un rôle plus ou moins important et où on dut le réséquer au cours de l'intervention.

Méthodes ayant pour but d'éviter la récidive.

Une chose semble assez extraordinaire, après ce que nous avons dit des antécédents des malades où se rencontrent fréquemment des causes atténuées d'occlusion qu'on doit probablement mettre sur le compte de volvulus incomplets, c'est que les sujets opérés de volvulus n'aient pas été exposés au retour de semblables torsions. Or, cela est tout à fait exceptionnel; et nous n'en avons pas rencontré un seul cas, alors que les récidives ont été signalées dans le volvulus de l'S iliaque.

Quelques auteurs ont voulu se prémunir contre semblables faits; et pour cela un certain nombre de procédés ont été imaginés.

La résection, l'entéro-anastomose ont été plusieurs fois employées, mais suivant des indications tout autres que d'éviter le retour du volvulus. Dans un cas, Riedel a pratiqué la section de brides fibreuses mésentériques.

Le raccourcissement ou le plissement du mésentère n'a jamais été pratiqué à ma connaissance. Seule la fixation a été plusieurs fois employée dans le but déterminé d'éviter une récidive; ce n'est d'ailleurs presque jamais que sur le cæcum qu'on y a eu recours. Cependant, dans un cas, Chlumsky, ayant rencontré une torsion de l'intestin grêle avec invagination d'une portion d'intestin grêle, du cæcum et du côlon ascendant, réduisit la lésion, sutura la partie inférieure de l'intestin grêle au côlon ascendant, et, après avoir raccourci le méso-cæcum et le méso-côlon ascendant, il fixa ces intestins à la paroi abdominale antérieure.

Digitized by Google

La typhlopexie a été pratiquée nettement comme telle dans 8 cas. Deux fois le cæcum fut fixé à la paroi abdominale antérieure, une fois à la paroi abdominale latérale. Enfin le point de fixation est mal indiqué dans deux cas; le cæcum mobile fut probablement fixé à sa place normale dans la fosse iliaque droite. Dans ces cas la typhlopexie fut en quelque sorte le complément de la détorsion; dans un cas cependant, Faltin pratiqua une petite incision le long du bord externe du muscle droit dans le but exprès de faire cette fixation.

Traitement des nœuds de l'intestin.

Les nœuds intestinaux doivent être opérés le plus tôt possible : étant donnée la gravité toute particulière de l'affection, le seul traitement de mise est la laparotomie.

Leichtenstern a prétendu que les nœuds intestinaux peuvent se dénouer d'eux-mêmes; mais, pour ceux qui en ont vu, rien n'est moins probable; ces nœuds sont toujours extrêmement serrés : vouloir les défaire tels quels aboutit fatalement ou à un échec ou à une déchirure de l'intestin. Mais, lorsqu'on a vidé l'intestin de son contenu, il devient très facile de faire sortir du nœud l'anse qu'on vient de vider et le plus souvent le nœud se défait en quelque sorte de lui-même.

Voici donc la technique à employer en pareil cas.

1° Laparotomie suffisamment large pour explorer convenablement l'abdomen et les lésions, et permettre ensuite de défaire le nœud. C'est faute d'avoir rempli ces conditions qu'Heiberg a échoué, car il pratiqua une ponction à travers une toute petite incision de la paroi : s'il avait pu mieux y voir, il aurait sans doute reconnu le nœud et l'aurait pu dénouer après évacuation.

2° Reconnaissance des lésions. Cela est assez facile, lorsque le nœud ne comprend que des anses petites; lorsqu'elles sont un peu longues et que l'intestin sus-jacent est distendu, il peut être très difficile de s'y reconnaître. Voici ce que Ekehorn dit à cet égard et ce qu'on devra s'attendre ordinairement à trouver :

L'S iliaque fortement distendu se trouve à droite dans l'abdomen appliqué à la paroi abdominale antérieure et en grande partie non recouvert par d'autres anses : il a souvent une direction ascendante à peu près comme cela est dans le volvulus de cet organe. On doit donc s'attendre à tomber sur lui dès l'ouverture de l'abdomen. Dans la majorité des cas, on

Digitized by Google

arrivera facilement à le reconnaître et on l'attirera sans peine, pourvu qu'on fasse à la paroi une incision suffisamment longue. Ensuite, surtout si l'S iliaque a été vidé, on voit qu'à la hauteur des dernières vertèbres lombaires il s'engage dans un étroit passage, disparaissant au-dessous et en arrière d'un repli mésentérique tendu, semble-t-il. Quand on observe ces dispositions, on doit continuer à chercher s'il n'existerait pas un nœud intestinal.

3° Le nœud reconnu, il faut vider les anses distendues pour pouvoir le résoudre.

L'évacuation peut se faire par ponction, ou par entérotomie. Ekehorn fait remarquer que les anses étranglées sont ici en grande partie remplies de gaz et ne contiennent qu'une quantité très insignifiante de matières liquides. La ponction suffirait ainsi à l'évacuation et éviterait mieux les souillures.

En fait on eut recours à la ponction dans deux cas (Heiberg, Ekehorn), et à l'entérotomie dans deux autres cas (Reali, Z. von Manteuffel.)

Dans le cas de Martinoff, l'S iliaque fut vidé; mais on n'indique pas comment.

Le plus ordinairement l'évacuation porte sur l'intestin grêle. Lorsque le nœud est formé entre l'iléon et l'S iliaque, le choix peut être discuté.

L'iléon fut presque toujours choisi, parce que, le plus souvent, c'est lui le plus apparent et peut-être aussi le plus distendu. Cependant, dans le cas de Martinoff, ce fut l'S iliaque qui fut vidé.

Pour Ekehorn, c'est ce qui doit être fait habituellement lorsqu'on le peut, parce que l'S iliaque est constitué par une anse unique et il semble que son évacuation suffise à la détorsion.

L'intestin noué étant vide, le plus habituellement la résolution du nœud se fait d'elle-même. Mais on aura alors à traiter l'intestin comme le mérite son état. Zœge von Manteuffel dût réséquer une anse gangrénée.

Les résultats de ces interventions sont peu brillants. Si nous mettons à part le cas de Reali, cas très ancien et sur lequel manquent des détails circonstanciés, nous ne trouvons qu'un cas de guérison dû à Goebell.

Il s'agissait d'un nœud assez inextricable formé uniquement par des anses grêles qui s'étaient enroulées autour d'une autre anse passée au travers d'une déchirure mésentérique. On put arriver à pratiquer la réduc-

Digitized by Google

tion; mais tel était l'état de l'intestin qu'une résection de 3 mètres de longueur fut pratiquée avec implantation iléo-côlique du bout supérieur. Guérison.

En revanche, tous les autres cas non opérés ou opérés se sont terminés par la mort.

Traitement des volvulus herniaires.

Dans les cas où le volvulus débute par les signes d'un étranglement herniaire, parfois le diagnostic est délicat. Aussi presque toujours l'opération a commencé par une herniotomie.

En cas de hernie avec volvulus et étranglement dans le sac, le diagnostic est facile : une fois le sac ouvert, on trouve l'intestin et on voit qu'au lieu de présenter sa disposition normale, il est tordu sur lui-même et présente parfois des lésions accentuées.

Le diagnostic est moins facile quand le sac contient une portion d'intestin tordu. L'incision ordinaire pratiquée et le sac herniaire ouvert, on tombe sur de l'intestin qui présente une coloration foncée rouge-noirâtre, parfois même sur de l'intestin sphacélé. Se portant vers l'anneau herniaire, on voit que celui-ci ne serre pas l'intestin, que par conséquent l'obstacle à la circulation intestinale doit être cherché plus haut dans l'intérieur de la cavité abdominale. Ou bien il existe un véritable étranglement au niveau du collet de la hernie; cet étranglement est levé suivant les règles ordinaires; mais ensuite, quand on veut examiner les sillons d'étranglement de l'intestin, on s'aperçoit en attirant celui-ci dans la plaie que ses lésions ne s'arrêtent pas au niveau du point étranglé, qu'elles se continuent plus haut : ce qui oblige à sortir de plus en plus d'intestin jusqu'à ce que l'obstacle soit trouvé, ou plus souvent à agrandir l'incision pour mieux examiner le contenu de l'abdomen.

Dans les deux cas, il est bien évident qu'il s'agit d'un étranglement intra-abdominal. Pour s'en assurer et le lever, une laparotomie est indispensable. Certains chirurgiens se sont contentés de prolonger leur incision sur la paroi abdominale, de faire en quelque sorte une hernio-laparotomie et ils ont souvent réussi de la sorte à lever la torsion. Il n'en est pas moins vrai qu'au cas où on penserait avoir affaire à un volvulus abdominal, il vaudrait mieux pratiquer une véritable laparotomie médiane, après avoir ou non refermé l'incision de herniotomie, suivant que l'état de l'intestin trouvé dans le sac le permet ou non.

Digitized by Google

Il est au contraire exceptionnel que ce soit au cours d'une laparotomie qu'on s'aperçoive à la fois de l'existence du volvulus et de celle d'une hernie étranglée qu'on aurait méconnue à l'examen externe. C'est ce qui était arrivé dans notre cas où une toute petite hernie inguinale propéritonéale ne pouvait certainement pas être cliniquement diagnostiquée, étant donné le ballonnement considérable de l'abdomen.

Nous trouvons ainsi surtout des hernies inguinales (17 cas), pour 6 hernies crurales et 5 ombilicales. Nous pourrions encore y ajouter d'autres hernies telles que 3 cas de hernie duodénale; mais cela ne présente aucun intérêt, car, dans ces cas, il a toujours fallu commencer par pratiquer une laparotomie avant de reconnaître ou même de supposer l'existence de la hernie.

L'étranglement siégeait 5 fois dans l'intérieur du sac, 21 fois dans l'abdomen au-dessus du collet et 4 fois seulement il s'agissait d'une véritable hernie étranglée; le plus ordinairement il y avait seulement des signes simulant ceux de la hernie étranglée; mais le sac ouvert, on trouvait l'anneau herniaire libre et n'enserrant nullement l'intestin qui y passait.

Presque toujours on se contenta d'agrandir l'incision d'herniotomie pour examiner par là l'abdomen (10 cas); mais parfois aussi on fit une laparotomie médiane (4 cas), dont un assez remarquable de Riese.

La kélotomie fit constater que le sac était rempli de pus, semblant provenir de la cavité abdominale; on prolongea l'incision abdominale et on trouva du pus dans le ventre : prolongeant l'incision dans le flanc droit, on alla à la recherche de l'appendice qui était sain; on fut alors tout surpris de trouver l'S iliaque sous le cæcum. Pratiquant une laparotomie médiane, on trouva l'intestin grêle et son mésentère tordus et l'intestin perforé origine du pus péritonéal.

Dans cinq cas, on pratiqua la réduction pure et simple dans l'abdomen, espérant que, par suite du changement de conditions, le volvulus pourrait disparaître de lui-même, espoir vain, car les 4 malades succombèrent : il est vrai que c'est surtout à cause de la gravité de leur état qu'une autre opération plus radicale ne fut pas tentée.

La détorsion fut pratiquée le plus souvent 12 fois avec 5 succès seulement.

Digitized by Google

Deux fois à la détorsion on joignit l'entérostomie : deux morts. Une fois l'entérostomie fut faite seule sans détorsion : mort. Enfin l'état de l'intestin souvent gangrené ou perforé nécessita parfois la résection qui fut pratiquée 8 fois avec trois succès seulement. Dans un cas enfin, la cause de l'étranglement ne fut pas reconnue et par conséquent pas levée : mort.

En somme, nous trouvons 32 cas et 7 guérisons seulement; soit une mortalité de 73 p. 100, bien supérieure à celle des volvulus sans hernie.

OBSERVATION

Observation inédite personnelle.

Homme 34 ans, toujours en bonne santé auparavant. Jamais de troubles gastriques, ni intestinaux. Pas de hernie.

Début il y a 8 jours par des douleurs vives, d'abord périombilicales, puis généralisées à tout l'abdomen : en même temps arrêt absolu des matières et des gaz. Vomissements alimentaires, jamais bilieux, ni fécaloïdes. Ballonnement du ventre assez marqué.

C'est dans cet état que le malade entre à l'hôpital Lariboisière dans la journée du 30 décembre 1902. On porte le diagnostic d'occlusion intestinale. Un lavement électrique reste sans résultat, sans améliorer, ni aggraver l'état du malade. Le chirurgien de garde, M. Thiéry, appelé, diagnostique appendicite et refuse d'intervenir en prescrivant d'appliquer de la glace sur le ventre.

Le 31 décembre au matin, état toujours identique. Pas de matières, ni de gaz. Gêne de la respiration par suite de la distension de l'abdomen. Douleurs abdominales revenant par crises sous forme de coliques. Pas de nausées, ni de vomissements. P. 108, bien frappé. Urines normales. Langue rouge, à peine blanchâtre.

A l'inspection, abdomen fortement ballonné, assez régulièrement avec peut-être maximum au centre et à la région épigastrique. A la palpation, abdomen uniformément tendu, résistant, mais sans contracture généralisée, ni localisée. Palpation à peine douloureuse ; un peu de douleur dans la partie droite de l'abdomen, surtout le long du bord externe du grand droit de l'abdomen depuis en dessous du point de Mac Burney jusque près du rebord costal et à gauche un peu dans la fosse iliaque. Rien aux anneaux herniaires. Toucher rectal ne donne aucun renseignement. A la percussion tympanisme généralisé. Matité en arrière dans la région des deux flancs.

Diagnostic. Occlusion intestinale de cause inconnue.

M. Michaux se décide à intervenir immédiatement. Incision commençant au-dessus de l'ombilic et se terminant au pubis. Écoulement de liquide citrin en assez grande abondance. Éviscération de l'intestin grêle qui permet de reconnaître un étranglement dans une fossette propéritonéale au niveau

Digitized by Google

de l'anneau inguinal profond à gauche : la réduction s'obtient très facilement par simple traction sur l'anse. Écoulement dans l'abdomen du liquide sanglant contenu dans le sac. L'intestin est en partie rosé, en partie rouge noirâtre; la portion d'intestin étranglée (pincement latéral) est noire, mais saine. En faisant l'éviscération, une anse a été perforée : on l'incise et on vide par expression les anses voisines.

On remarque alors que l'ensemble du paquet intestinal est tordu autour du mésentère. Ouverture d'une deuxième anse, qui est ainsi vidée; puis, les anses étant revenues sur elles-mêmes, détorsion de l'intestin, réduction, suture des deux incisions intestinales.

Suture des parois abdominales avec drainage.

Le malade meurt dans la journée.

Il s'agissait d'un volvulus de 360° environ dans le sens des aiguilles d'une montre.

BIBLIOGRAPHIE

Ahlfeld, *Archiv für Gynaekologie*, Bd. V.

Albeck, 1902. Experimentelle und klinische Untersuchungen über die Todes ursachen bei Dünndarmstrangulationen, *Archiv für klin. Chirurgie*, Bd. 65, S. 569.

Alexeieff, Un cas de torsion complète d'une anse d'intestin grêle, *Vratchebnaïa Viedomosti*, n° 11.

Alglave, 1906. De l'occlusion intestinale par volvulus de l'intestin grêle, *Presse médicale*, p. 581.

Aschoff, in Danielsen.

Ashby, 1891. Volvulus, *British medical Journal*, I, p. 413.

Avery, 1850. Obstruction of the bowels from displacement and twisting of the cæcum and ascending colon; operation for artificial anus, *Patholog. Soc. Transact.*, vol. 2, p. 222.

Baratynski, 1900. *Lietopis rousskoï chirurgii*. Anal. in *Hildebrandts' Jahresbericht für 1900*, S. 687.

Saint-Bartholomew's Hospital Reports, 1903, vol. 39. Statistique, p. 181 et 182.

E. G. Bassinot, 1900, *De l'occlusion intestinale par torsion totale du mésentère*, Thèse de Paris, 72 p.

Benissovitch et Glasstein, 1898. Pathologie et traitement de l'occlusion intestinale aiguë, *Chirurghia*, t. III, p. 120, obs. 5.

Bennecke, 1897. Ileus durch Mesenterialcysten, *Berlin. klin. Wochensch.*, n° 30.

L. Bérard et X. Delore, 1899. De l'obstruction intestinale par torsion du mésentère (6 observations), *Congrès français de Chirurgie*, p. 410-427.

P. Berger, 1891. *France médicale*, 20 mars.

A. von Bergmann (Riga), 1900. Zur Diagnose und Behandlung der Darmocclusion, *Archiv für klin. Chir.*, Bd. 61, S. 885.

Billroth, 1861, *Archiv für klin. Chir.*, Bd. I, S. 485.

Blecher, 1902. Ueber Ileus, bedingt durch seltenere Formen von Volvulus, *Deutsche Zeitschrift für Chirurgie*, Bd. 64, S. 48-63.

Von Bornsdorff, 1897. Om operativ behandling vid recidiverande appendicit, *Finska läkares. handling*, Bd. 39.

Borus, 1898. Volvulus, Operation, Heilung, *Kœnigl. Aerzte Verein Budapest*. Anal. in *Hildebrandt's Jahresbericht*.

Borszecky C. et Genersich. A., 1902. Beiträge zur Localdiagnose der inneren Darmocclusion und zur Frage der Autointoxication, *Beitr. zur klinische Chirurgie*, Bd. 36.

Braun G., 1885, *Wiener med. Wochensch.*, S. 761.

Digitized by Google

Braun H., 1905. Ueber den durch Lage und Gestaltsveränderungen des Colon bedingten vollkommenen Darmverschluss, *Deutsche Zeitsch. für Chir.*, Bd. 76.

Braun W., 1905. Zur Pathologie und Therapie des Darmverschlusses, *Beitr. z. klin. Chir.*, Bd. 41.

Briddon, 1893, *Annals of Surgery*, vol. 17.

Brown, 1899, *Annals of Surgery*, vol. 30.

Bruhns, 1883, *Saint Petersburg. med. Wochensch.*, S. 321.

Bryant, 1888. A case of chronic intestinal obstruction, right lumbar colostomy, followed by right inguinal enterotomy (Nelaton's operation). Relief. Volvulus of the cæcum, *Clinical Soc. Transact.*, vol. 31, p. 142-146.

Bryant J. H., 1901. A case of volvulus of the ilium with severe internal haemorrage, *Transact. Clinic. Soc. London*, vol. 34, p. 144-148.

R. Budberg-Boeninghausen und W. Koch, 1896. Darmchirurgie bei ungewöhnlichen Lagen und Gestaltungen des Darmes, *D. Zeitschr. f. Chir.*, Bd. 43, S. 120.

Buddee, 1897. Achsendrehung des Dünndarmes und des gehörigen Mesenteriums, *Deutsche med. Wochensch. Ver. Beil.*, S. 146.

M. Buch, 1905. Ein Fall von Cæcum-volvulus, *Archiv für Verdauungskrankheiten*, Bd. 11, S. 158-161.

Burgess, 1902. Volvulus of the small intestine, *Lancet*, vol. II, p. 1690.

Cabot, *Boston medical and surgical Journal*, vol. 57, p. 137.

Cario, 1891. Zwei bemerkenswerthe Fälle von Ileus von und nach der Laparotomie, beide mit Ausgang in Heilung, *Archiv für Gynaek.*, Bd. 39, S. 291.

Castellani, 1898, *Annals of Surgery*, vol. II, p. 709.

Cavaillon et Debroye, 1906. Le volvulus du cæcum; étude clinique et thérapeutique, *Revue de Gynécologie et de Chir. abdominale*, t. X, p. 59-101.

Célos, 1902, Thèse de Paris, obs. 106, p. 309.

Cestan et Wiart, 1895. Cas rare d'occlusion intestinale, *Bulletins de la Soc. Anatom. de Paris*.

L. Championnière, 1901, *Bull. de la Soc. de Chir. de Paris*, p. 547.

H. Chiari, 1887. Zur Kasuistik der Darmocclusion, *Prager med. Wochenschr.*

Chlumsky, 1901. Zwei Fälle von Achsendrehung des Caecums, *Wiener klin. Rundschau*, n° 33.

— 1902. Quatre cas d'occlusion intestinale, *Przeglad Lekarski*, n° 31.

Clément, 1905. Volvulus de l'intestin grêle avec sténose secondaire du gros intestin chez un nouveau-né, *Bull. de la Soc. Anat. Paris*, p. 737.

Coats, 1880. On twisting of the intestine as a cause of obstruction, *Glasgow med. Journal*, vol. 13, p. 445.

Colle, 1896. Occlusion intestinale par volvulus d'une anse d'intestin grêle au cours d'une péritonite tuberculeuse, *Bulletin médical*, p. 987.

Coombs, 1899. Volvulus of the cæcum, *Medical Record*, vol. 56, p. 685.

Corner and Sargent, 1905. Volvulus of the cæcum with an account of rare and possibly common cases, *Annals of Surgery*, vol. 41, p. 62-76.

Cripps, 1880. Volvulus of the ileum, *Lancet*, I, p. 768.

Curschmann, 1894. Topographische Studien. Die Anomalien der Lage, Form und Grosse des Dickdarms und ihre klinische Bedeutung, *Deutsches Archiv für klin. Mediz.*, Bd. 53, S. 1-32.

Curl H. C., 1905. Combined volvulus and hernia through a recent mesenteric slit; résection of 5 1/2 feet of intestines; death on ninth day, *Annals of Surgery*, vol. 42.

Clarke J. J., 1893. A case of retroperitoneal hernia, *Transact. Path. Soc. London*, vol. 44, p. 67-69.

Dalziel, 1898. Congenital cyst of the mesentery, *Glasgow medical Journal*, vol. 49, p. 192-194.

Danielsen, 1906. Ueber den Volvulus des ganzen Dünndarms und aufsteigenden Dickdarms, *Beitr. zur klin. Chir.*, Bd. 48, S. 100-118.

Debrie, 1900. Occlusion intestinale par torsion du mésentère, *Arch. de méd. et de pharmac. militaires*, t. XXXVI, p. 324-331.

Digitized by Google

Delbet Pierre, 1898. Occlusion intestinale par torsion de la totalité de l'intestin grêle et de son mésentère. *Bullet. de la Soc. de Chir. de Paris.* t. XXIV, p. 658-664 (Rapport de Routier), et in *Leçons de clinique chirurgicale.*

Debroye E., 1905. *Volvulus du cæcum*, Thèse de Lyon.

Dittel, 1879. Axendrehung. Laparotomie. Tod. *Stricker's med. Jahrbücher*, Heft 2, S. 227-236.

S. Dobrucki et A. Majewski, 1904. Contribution à la chirurgie de l'étranglement interne, *Przeglad chirurgiczny*, t. V, cas 26.

Doerfler, 1893. Zur Frühoperation des Ileus, *Münch. med. Wochensch.*, S. 966.

Dohrn, 1868. *Jahrb. für Kinderheilkunde*, Bd. 1.

Dreesman, 1899, *Berlin. klin. Wochensch.*, n° 16.

Dubar, 1898. Occlusion intestinale par volvulus dans une hernie inguinale interstitielle acquise, *Écho médical du Nord*, p. 447.

Duchaussoy, 1860, *Archives générales de médecine*, t. I, p. 324.

C. Dun, 1904, *Lancet*, vol. I, p. 1207.

Durante, 1901. Occlusions congénitales de l'intestin, *Bull. Soc. Anat. Paris*, t. LXXVI, p. 593.

Duvergey, 1900. *Journal de médecine de Bordeaux*, n° 21.

— 1900, *Gazette hebdomadaire des Sciences médicales de Bordeaux.*

Edgren, 1901. Volvulus Flexuræ sigmoïdeæ, *Akadem. Afhandling Helsingfors.* An. in *Nord. med. Ark.*, Bd. 35, Litter, S. 15.

Von Eiselsberg, 1905. *Arch. für klin. Chir.*, Bd. 76, S. 522.

G. Ekehorn, 1904. Die anatomische Form dei Volvulus und Darmverschlusses bei beweglichem Cæco-colon ascendens, *Arch. f. klin. Chir.*, Bd. 72, S. 512.

1905, *Arch. f. klin. Chir.*, Bd. 76, S. 707-712.

1903. Ueber die gewöhnlichsten durch Verknotung verursachten Formen von Ileus mit besonderer Rücksicht auf den Mechanismus der Knotenbildung, *Arch. f. klin. Chir.*, Bd. 71, S. 333-394.

E. Eliott, 1899. Observations upon volvulus with report of three cases submitted to operation, *Annals of Surgery*, vol. 30, p. 46-61.

J. W. Elliott, 1894. Strangulation of Meckel's Diverticulum caused by volvulus of the ileum, *Boston med. and surg. Journal*, vol. 130, p. 586-587.

F. Elosu, 1900. *De l'occlusion intestinale par torsion du mésentère*, Thèse de Bordeaux (26 p.).

Eppinger, 1873, *Prager Vierteljahrsschrift für die prakt. Heilkunde*, Bd. 117.

Epstein und Soyka, 1878. Zur Kasuistik der Darmimpermeabilität bei Neugeborenen, *Prag. med. Woch.*, S. 469.

Von Erdberg-Caudan, 1901. Ein Fall von Achsendrehung des Cæcums, *St-Petersb. med. Wochensch.*, Bd. 24, n° 20.

Esau, 1875. Ueber Achsendrehung des Darms, *D. Arch. f. klin. Med.*, Bd 16, S. 474-499.

Eustis, 1904. Report of two cases of volvulus of the intestines, complicating typhoid fever, *New Orleans med. and surg. Journ.*, vol. 57, p. 816-822.

Fabre, 1898. *De l'occlusion intestinale par torsion du mésentère*, Thèse de Lyon, 53 p.

Fagge, *Guy's Hospital Reports*, vol. 14.

Falkenberg A. A., 1892. Un cas d'étranglement interne, *Vratch.*, p. 65.

Faltin R., 1902. Beiträge zur Kenntniss des Volvulus cæci, *Nord. med. Arkiv.*, Bd. 35 et 36.

1904. Kasuistische Beiträge zur Pathologie und Therapie des Volvulus des Cæcum, *D. Zeitsch. für Chir.*, Bd. 71, S. 355-381.

1906. Kasuistische Beiträge zur Kenntniss der Knotenbildung des Darmes, *D. Zeitsch. für Chir.*, Bd. 84, S. 477-488.

Fertig, 1900. Ueber Achsendrehung des Dünndarmes infolge von Mesenterialcysten, *D. Zeitsch. für Chir.*, Bd. 56, S. 46.

Finney, 1906. Postoperative Ileus. *Annals of Surg.*, vol. 43, p. 870-906.

Firth Ch., 1882. Case of intestinal obstructions and abdominal sections, *Brit. med. Journ.*, vol. II, p. 166.

Digitized by Google

Fischer G., 1891. Angeborene Verengerung des Darmes mit Incarceration durch Axendrehung, *D. Zeitsch. für Chir.*, Bd. 31, S. 441-445.

Fowler, 1883. Case of intestinal obstruction from volvulus treated by abdominal section, with remarks on the operation, *Lancet*, vol. I, p. 1119.

Frœhlich, 1901. Deux observations d'occlusion par vice de position de l'intestin, *Bull. Soc. de Chir. Paris*, t. XXVII, p. 542.

Fromme, 1903. Ueber Achsendrehung des Dickdarmes unter der Geburt, *Münch. med. Wochenschr.*, S. 1814.

Gayet, 1906. Occlusion intestinale, *Soc. de Chir. de Lyon*, 26 avril.

Genersich, 1897. Chyluscyte in Mesenterium; Ileus, *Orvosi Hetilap.*, Bd. 51. Anal. in *Hildebrandt's Jahresbericht.*

Gfeller, 1902. Beitrag zur Casuistik der angeborenen Darmcysten, *D. Zeitsch. für Chir.*, Bd. 65, S. 330-360.

Gibson Ch. L. 1900. A study of one thousand operations for acute intestinal obstruction and gangrenous hernia, *Annals of Surgery*, vol. 32, p. 486.

Gille, 1885. Volvulus och Peritonitis, *Hygiea*, Bd. 47, p. 276.

Gœbell R., 1905. Erfolgreich Resektion von 3 m. Ileum wegen Volvulus und innerer Einklemmung, *D. Zeitsch. für Chir.*, Bd. 77, S. 608-613.

1906. Ein Beitrag zur Pathologie und Therapie des inneren Darmverschlusses, *D. Zeitsch. für Chir.*, Bd. 82, S. 416-549. Obs. 8.

Goltdammer, 1889. Ueber Ileus, *Berlin. klin. Wochenschr.*

Gottsched. 1869. *Ueber Ileus bei Schwangeren*, Kœnigsberg, Inaug. Dissert.

Grawitz, 1876, *Virchow's Archiv.*

Gruber, 1863. Ueber die Darmverschlingung und Incarceration durch Knüpfen eines Knotens (Schleife) zwischen der unteren Ileumportion und der Flexura sigmoïdea, *Virchow's Archiv*, Bd. 26, S. 377.

— 1863. Ueber eine neue Variante der Darmverschlingung und Incarceration durch Knüpfen eines Knotens zwischen der unteren Ileumportion und der Flexura sigmoïdea, *Œsterreich. Zeitschr. für prakt. Heilkunde*, Bd. 9, S. 705.

— 1868. Ueber Darmverschlingung und Incarceration durch Knüpfen eines Knotens zwischen derunteren Ileum portion und der Flexura sigmoïde, *Œsterreich. Zeitschr. für prakt. Heilkunde*, Bd. 14, S. 5.

— 1869. Ein von einer grossen Ileumportion und einer kleinen Schlinge der Flexura sigmoïdea geknüpfter Knoten, *Virchow's Archiv*, Bd. 48, S. 468.

— 1881. Darmschlingenknoten durch Knüpfung der Flexura sigmoïdea mit drei Dünndarmsclingenpaketen, *Virchow's Archiv*, Bd. 86, S. 41.

Hagen-Thorn J. E., 1902. Kyste du mésentère à contenu chyleux, comme cause de torsion et d'occlusion intestinale, *Rousskoï Vratch*, p. 36.

Hahn, 1887, *Berlin. klin. Wochensch.*

Hausmann, 1900. Beitrag zu den Lageanomalien des Darmes. *Centralblatt für Chir.*, Bd. 27, S. 1.

Hausmann, 1900. Ein Fall von chronischem (angeborenem) Volvulus Cæci, *Centr. bl. f. Chir.*, Bd. 27, S. 1053.

Hausmann Th., 1904. Das Cæcum mobile, *Berlin, klin. Wochenschr.*, 31 oct.

Hawkins, 1893, *Med. Soc. Transact.*, vol. 16, p. 18.

Hedenius, 1870. Fall af hämmad mesenterial utveckling och volvulus, *Upsala Läkareför. Förhandl.*, Bd. 6, S. 301.

Heiberg, 1872. Ueber innere Incarcerationen, *Virchow's Archiv*, Bd. 54, S. 30.

Heidenhain, 1898. Beiträge zur Pathologie und Therapie des Darmverschlusses, *Archiv für klin. Chir.*, Bd. 55 et 57.

— 1902. Ueber Darmverschluss und Enterostomie bei Peritonitis, *Arch. f. klin. Chir.*, Bd. 67.

Heller, in Bokelmann, Kiel, Inaug. Dissert., 1889.

Helmsmüller, 1898. *Ein Fall von Achsendrehung des gesammten Dünndarms und aufsteigenden Dickdarms*, Kiel, Inaug. Dissert.

Hepner C., 1902. Zur Diagnostic und Therapie des inneren Darmverschlusses, *Beitr. zur klin. Chir.*, Bd. 36, S. 293-339.

Digitized by Google

Heusner, 1887. Ueber Darmverschluss, *Deutsch. med. Woch.*, S. 790.
O. Hohlbeck, 1900. Drei Fälle von Darmocclusion durch Merkel'sche Divertikel, *Archiv für klin. Chir.*, Bd. 61.
Homans, 1898, *Boston Med. and Surg. Journal*, sept.
Hunter, 1899. Four cases in which the symptoms and signs suggested volvulus of the transverse colon, *Lancet*, vol. II, p. 483.
Hutchinson, 1906, *Clinical Society London*, 23 fév.
Huttenbrenner, 1872, *Jahrb. f. Kinderheilkunde*, Bd. 5, S. 419.
Johnson, 1899, *Annals of Surg.*, vol. 30, p. 101.
Handfield Jones, 1872, *Medic. Times and Gazette*, vol. I, p. 3.
Julliard, 1904. Sur un cas d'hémangiome du mésentère compliqué d'occlusion intestinale, *Revue de Gynéc. et Chir. abdom.*, p. 227.
Kader, 1892. Beitrag zur Frage des lokalen Meteorismus bei Darmocclusion, *D. Zeitsch. für Chir.*, Bd. 33.
Kahler, 1879. Contribution à la statistique des occlusions intestinales aiguës. Volvulus de la partie supérieure du jéjunum diagnostiqué pendant la vie, *Prager med. Woch.*, n° 38.
Kaiser, 1900. Volvulus Cæci mit Incarceration in einer Leistenhernie, *D. Zeitsch. für Chir.*, Bd. 55, S. 443.
Karczluski, 1904. Volvulus Cæci, *Medycyna*, 10-11.
Kertesz J., 1903. Zur Frage vom Mechanismus der Darmstrangulation, *D. med. Woch.*, S, 404.
—1904. Der Mechanismus der inneren Darmstrangulationen, *Berlin. klin. Woch.*, 26 déc.
Key Axel, 1873. Fall af volvulus of cæcum och colon ascendens, *Hygiea*, p. 137.
Kirchmayr L., 1902. Ein Beitrag zur Aetiologie des Dünndarmvolvulus, *Wien. klin. Woch.*, s. 1138.
Kirmisson E., 1898. Occlusion intestinale par torsion complète du mésentère, *Bull. de la Soc. de Chir. Paris*, t. XXIV, p. 681-684.
Kirmisson E. et Küss G., 1899. Occlusion intestinale par torsion totale du mésentère de gauche à droite (sinistrorsum), *Bulletin medical*, p. 423.
Kleinwächter, in Epstein et Soyka, *loc. cit.*
Knaggs, 1900. A case of strangulated femoral hernia in which gangrene was precipitated by an intraabdominal volvulus, *Lancet*, vol. I, p. 1726.
— 1900. On volvulus in association with hernia, *Annals of Surg.*, vol. 31, p. 405-431.
Kocher, 1899. Ueber Ileus, *Mitt. aus den Grenzgebiet. der Med. u. der Chir.*, Bd. 4.
G. Kolischer, 1889. Zur Frage des Volvulus im Bruchsack, *Allgem. Wien. med. Zeitung*, Bd. 34, S. 545.
Körte, 1899. Demonstration eines Praeparates von Achsendrehung des Ileums und Cæcums, *Deutsche Chirurg. Kongress.*
Koschny, 1844, *Casper's Wochensch. Berlin*, n° 4. Anal in *Journ. de médecine*, p. 189.
Koudriachoff, 1896. Echinocoque de l'épiploon ayant déterminé une occlusion de l'intestin grêle, *Vratch*, p. 469.
Kouliabko-Koretzki, 1897. Cas rare de torsion des intestins, *Ejenedelnik.*, n° 48.
Kraft, 1900. Ein Paar Fälle von Ileus infolge Missbildung des Mesenteriums, *Nord. med. Arkiv.*, n° 13.
Kraske P., 1903. Ueber Beckenhochlagerung und ihre Gefahren, *Arch. f. klin. Chir.*, Bd. 71, S. 453-461.
Kredel, 1903. Volvulus im Säuglingsalter, *Deutsche Zeitsch. f. Chir.*, Bd. 69, S. 90.
Kukula, 1899. L'étiologie des entérorragies consécutives à l'étranglement des hernies, *Annales de la Soc. belge de Chirurgie.*
Kümmell, 1886. Ueber Laparotomie bei innerer Darmeinklemmung, *Deutsche med. Woch.*, S. 191.

Digitized by Google

Küttner, 1868. Ueber innere Incarcerationen, *Virchow's Archiv*, Bd. 43, S. 478-512.
Labatz, 1895, Dorpat Inaug. Dissert.
Laugier, 1859. *Bull. Chir.*, t. I, p. 237.
Leconte, 1905. Complete intestinal obstruction from a band and volvulus of the ileum, *Annals of Surgery*, vol. 41, p. 148-150.
Le Dentu A., 1905. Un cas de torsion du mésentère après l'extirpation d'un kyste de l'ovaire attribuable à la position de Trendelenburg, *XVIII*e *Congr. franç. de Chir.*, p. 837-839.
Le Fort R., 1904. Amputation spontanée de l'appendice et greffe péritonéale du segment amputé. Brides péritonéales et coudures de l'intestin. Occlusion intestinale aiguë par torsion du mésentère un demi-siècle plus tard. Laparotomie. Mort. *Bull. de la Soc. de Chir. de Paris*, t. XXX, p. 380-383. Rapport de Lejars.
Legueu F., 1897. Deux cas d'occlusion intestinale, *Bull. de la Soc. de Chir. Paris*, t. XXIII, p. 498.
Leichtenstern, 1876. Verengerungen, Verschliessungen und Lageveränderungen des Darmes, *Ziemmsen's Handbuch d. spec. Pathol. und Therapie*, Bd. 7.
Lennander K. G., 1891. Volvulus du mésentère avec gangrène de l'intestin et du sac dans une hernie inguinale congénitale droite. *Upsala läkaref. Förhandl.* Bd. 26, S. 423.
— 1906. Akute Magenerweiterung bei angeborenem (?) zu engem Pylorus und Drehung der distalen zwei Drittel des Dünndarms, *D. Zeitschr. für. Chir.*, Bd. 85, S. 151-165.
— 1906. Ein Fall von Dünndarmvolvulus mit einem Meckelschen Divertikul nebst einigen Wörten über « subakuten Ileus » und über Gastrotomie bei Dünndarmparalysie, *D. Zeitsch. f. Chir.*, Bd. 86, S. 1-18.
Lerda G., 1905. Sopra un caso di torsione totale del tenue sul suo mesentere, *Progresso medico*, 10 juin.
Lévêque E., 1885. *De l'occlusion intestinale produite par les rotations de l'intestin, en particulier, par celles de l'intestin grêle*, Thèse de Paris.
Linhart, 1852. Ueber die Schenkelhernie. Erlangen, p. 53.
Littlewood, 1899. Seven cases of volvulus treated by abdominal section; three recoveries, *Lancet*, I, p. 428.
Lutier A., 1900. Occlusion intestinale par hernie interne et volvulus de l'iléon dans l'aire mésentérique de Trèves, *Bull. de la Soc. Anat. de Paris*, t. LXXV, p. 639.
H. Mackenzie, 1890, *Transact. Patholog. Soc. London*, p. 127.
Makins, 1893. Torsion de l'intestin dans le sac d'une hernie ombilicale; gangrène; anus contre nature, *Lancet*, 29 avril.
Makins, 1904. Seven cases of intestinal obstruction, *Lancet*, I, p. 156.
Martel, 1893. Note sur un cas de hernie inguinale étranglée et de hernie propéritonéale avec torsion du mésentère, *Arch. provinc. de Chirurgie*, t. II, 47-54.
Martinoff A. V., 1898. Occlusion intestinale de l'intestin, *Chirourghia*, t. III, p. 146.
Mathieu A., 1894. Occlusion intestinale chronique par pincement d'une anse de l'intestin grêle dans la cicatrice d'une hystérectomie, *Soc. médic. des hôpitaux de Paris*.
Maunder, 1867. Intestinal obstruction by volvulus and band. Exploratory operation, *Medic. Press and Circular*, vol. 3, p. 388. An. in *Gaz. hebdom.*, p. 415.
Maunoury, 1819. Thèse de Paris, p. 30.
Maunsell R. C. B., 1906. Volvulus of the cæcum treated by reduction and appendicostomy with remarks upon the operation of appendicostomy, *Lancet*, 28 avril.
A. von Meer, 1901. Ueber wiederhohlte Einklemmung in Foramen obturatorium sinistrum (Darmwandhernie) combinirt mit Volvulus Iléi, *D. Zeitsch. f. Chir.*, Bd. 60, S. 583.
Mignon, 1896, *Gazette des hôpitaux*.
Von Mikulicz, 1900. Ueber Ileus. *Therapie der Gegenwart*, Heft 10.

Digitized by Google

Moehring, 1905, *Deutsche med. Woch.*, n° 7.
Monod Ch., 1898, *Bull. de la Soc. de Chir. de Paris*, t. XXIV, p. 686-689.
Monkevitch, 1902. Étranglement intestinal interne, *Rousskoï Vratch*, p. 115.
Morestin H., 1900. Occlusion intestinale opérée 24 heures après l'accouchement, *Bull. Soc. Chir. de Paris*, t. XXVI, p. 706-710.
Muller, 1903. Occlusion intestinale par torsion; laparotomie; guérison, *Lyon médical*, t. C, p. 129.
Muscatello, 1904. Retroposition congénitale du côlon; volvulus du cæcum, *17e Congrès de la Société Ital. de Chir., Rome.*
Narath A., 1903. Zur Pathologie und Chirurgie der Hernia duodeno-jejunalis, *Archiv f. klin Chir.*, Bd. 71, S. 911.
Naumann L., 1904. Volvulus Cæci, *Göteborgs läkares. forhandl.*, p. 58. Anal. in *Nord. Med. Arkiv.*, 1905, Bd. 38.
Naunyn B., 1895. Ueber Ileus, *Mitt. a. d. Grenzgebiet*, Bd. 1.
Van Nes, 1877. Der Volvulus der Kinder, *Hannover Annalen.*
Neumann, 1897, *Deutsche Zeitsch. f. Chir.*, Bd. 47, S. 476.
Nichtingale, 1897. Case of intestinal obstruction complicated with malposition apparently congenital of the colon, *Lancet*, 3 july.
Nikolaysen, voir Vaughan.
Norton, 1878. Twisting of the mesentery including five feet of small intestine, *London med. Press and Circular*, vol. II, p. 249.
Nothnagel, 1889. Zur medicinischen Behandlung des Ileus, *Wiener med. Blätter*, n°s 12 et 13.
— 1898. Die Erkrankungen des Darms und des Peritoneum, *Spezielle Pathol. und Therapie*, Bd. 17.
Obalinski, 1889, Ueber den Bauchschnitt bei inneren Darmverschluss, *Archiv für klin. Chir.*, Bd. 38, s. 249-269.
1894. Laparotomie bei innerem Darmverschluss auf Grund eigener 110 Fälle, *Arch. f. klin. Chir.*, Bd. 58, S. 1-54.
R. von Oettingen, 1888. *Ueber Enterostomie und Laparotomie bei acuter Darmocclusion, bedingt durch Volvulus, Strangulation und Inflexion*, Dorpat Inaug. Dissert.
O. Olsson, 1899. Volvulus et gangraena cæci et colonis ascendentis, *Hygiea* Bd. 61, S. 280.
Ovion, 1888. Volvulus de l'intestin grêle; péritonite généralisée. Laparotomie. Mort, *Bull. de la Soc. Chir. Paris*, t. XIV, p. 26. Rapport de Berger.
Panas Ph., 1871. Cas d'occlusion intestinale produite par le renversement d'une anse d'iléon sur elle-même, *Bull. de la Soc. Chir. Paris*, p. 128.
Parker, 1845. Case of intestinal obstruction : Sigmoïd flexure strangulated by the Ileum, *Edinburg Med. and Surg. Journ.*, vol. 24, p. 306.
Parker W., 1894. Case of strangulated femoral hernia complicated by volvulus, *Lancet*, I, p. 1010. Trans. of Clin. Soc. London, vol. 27, p. 189.
Pennington, 1894, *Annual of the Univers. Med. Sc.*, vol. 3.
Pescatore M., 1902. Ein Fall von Volvulus bei einem 19-tägigen Säugling, *D. Zeitsch. f. Chir.*, Bd. 68, S. 185.
Petit Raym, 1895. Volvulus congénital, *Bull. Soc. Anat. Paris.*
Philipowicz W., 1903. Mitteilungen über inneren Daarmverschluss mit besonderer Berücksichtigung des Volvulus der Flexura sigmoïdea, *Arch. f. klin. Chir.*, Bd. 70, S. 902-915.
— 1905. Zur Kasuistik und Aetiologie des Dünndarmvolvulus, *Arch. f. klin. Chir.*, Bd. 71, S. 943-961.
Pitt N., 1891. Acute intestinal strangulation due to volvulus in a newly born infant., *Trans. Pathol. Soc. London*, vol. 42.
Polienoff A. L., 1905. De l'occlusion intestinale aiguë, *Lietopis rousskoï chirourghii*, t. XX, p. 898.
Pollock, 1870. Obstruction from twist, *Holme's System of Surgery*, vol. 4, 2 Ed., p. 604.

Digitized by Google

Preindlsberger, 1899. Zur operativen Behandlung des Ileus, *Wien. klin. Woch.*, S. 47-54.

Prutz, 1900, Mitteilung über Ileus, *Arch. f. klin. Chir.*, Bd. 60, S. 322.

Quénu E., 1906. Deux cas de cæcum mobile, *Bull. Soc. Chir. Paris*, t. XXXII, p. 634-641.

Rambold, 1865. Ein Fall von Achsendrehung des Duodenum, *Œsterr. Zeitsch. f. prakt. Heilkunde*, n° 6.

Reali, 1845. Histoire d'un cas de volvulus guéri par la gastrotomie, *Gaz. méd. de Paris*, t. XIX.

Reid, 1899. A case of volvulus of the small intestine. Laparotomy. Recovery, *Lancet*, II, p. 889-890.

Reynier P., 1898, *Bull. Soc. Chir. Paris*, t. XXIV, p. 684-686.

Richet A., 1860, *Bull. Soc. Chir. Paris*, vol. I, p. 75.

Richter, 1901. *Ueber operative Behandlung der Achsendrehung des Dünndarmes*, Giessen, Inaug. Dissert.

Riedel, 1897. Ileus bedingt durch Schrumpfung des Mesenterium vom Cæcum samt unterem Ileumende des gleichen vom Mesenterium S. romani, *Mitt. a. d. Grenzgebiet*, Bd. II, S. 528-548.

— 1897. Ileus infolge von äussergewöhnlichen Strangbildungen, Verwachsungen und Achsendrehungen, sowie von Darmsyphilis, *Mitt. a. d. Grenzgebiet*, Bd. II, S. 482.

Riese, 1901, *Freie Vereinigung der Chirurgen Berlins.*

Ringel, 1906. Ueber akuten mechanischen Ileus, *Mitt. a. d. Grenzgebiet*, Bd. XVI, S. 248-260.

Roberts J. B., 1906. Volvulus of the small intestine in typhoïd fever simulating perforation, *Annals of Surg.*, vol. 44, p. 242-249.

Robson Mayo, 1895. Varieties of intestinal obstruction dependant of gall stones, *Medico-Chirurg. Transact.*, vol. 78, p. 117-127.

Rogers J., in Vaughan.

Rokitansky, 1836. Sur les étranglements internes des intestins, *Med. Jahrbücher des Œsterr. Sc.*, Bd. 179, traduit in *Arch. gén. de Medec.*, 1837, 2e sie, t. XIV, p. 202.

— *Bericht aus dem k. k. allgem. Krankenhaus in Wien.*, 1858, p. 59; 1862, p. 46; 1865, p. 214; 1866, p. 143; 1868, p. 157.

Rolleston, 1890. Volvulus of the Ileum, *Pathol. Soc. Trans. London*, p. 127.

Romm. 1895. Volvulus Cæci. Laparotomie an 16 Tage. Heilung, *D. Zeitsch. f. Chir.*, Bd. 41.

Rosenheim, 1897. Demonstration eines Praeparates von multiplen chylösen Mesenterialcysten, *D. med. Woch.*, n° 10, *Vereinsbeilage.*

Roser, 1883. Zur Operation des Volvulus. *Centr. bl. f. Chir.*, S. 681.

— 1886. Zur Laparotomie bei Ileus, *Deutsche med. Woch.*, S. 69.

A. Routier, 1898, *Bull. Soc. Chir. Paris.*

Roux, 1894. Zur Verhütung de Recidivs bei Volvulus, *Centr. bl. f. Chir.*, S. 865.

Rutkowski, 1901. Sur l'ileus mécanique avec 156 cas. Denkschrift an weiland Pr Obalinski, Krakau, S. 187-253. An. in *Centralbl. für Grenzgebiet.*

Sacquépée E., 1899. Volvulus de la terminaison de l'intestin grêle par péritonite chronique d'origine appendiculaire, *Bull. Soc. Anat. Paris*, année 74, p. 182.

Saltzmann, 1882. Om laparotomi vid tarmokklusion, *Helsingfors.*

Sands, 1882, *New York Med. Record*, vol, 31, p. 427.

Schauta, 1892. Ueber die Beckenhochlagerung bei gynaekologischen Operationen, *Wien. med. Woch.*, S. 51.

Schiemann O. G., 1899. Zur Diagnose der Achsendrehungen bei bestehenden Mesenterium ileo-cæci commune, *St Petersb. med. Woch.*, n° 2.

Schlange 1889. Zur Ileusfrage, *Arch. f. klin. Chir.*, Bd. 39.

— 1894. Ueber den Ileus, *Samml. klin. Vortr.*, n° 101.

Benno Schmidt, *Pitha Billroth's Handbuch. Die Unterleibsbrüche*, S. 179.

Schramm. Die Laparotomie bei inneren Darmverschlusse, *Arch. f. klin. Chir.* Bd. 30.

Digitized by Google

Schreiber, 1899. Zur Casuistik der Achsendrehung des Darmes, *Zeitsch. f. klin. Mediz.*, Bd. 38, S. 426-433.

Schwartz, 1901, *Bull. de la Soc. de Chir. de Paris*, p. 548.

Scudder C. L., 1905. Volvulus of the jejunum, *Annals of Surg.*, vol. 41, fév.

Selenkine V. A., 1901. Cas d'occlusion de l'intestin, *Chirurghia*, t. X, p. 241-243.

Sencert, 1904. Hématome du mésentère consécutif à une torsion partielle du mésentère, suivie d'occlusion intestinale, *Archives provinc. de Chirurgie.*

Shepherd I. J.; in Vaughan.

Sherren, 1906, *London Clin. Soc.*, 23 févr.

Sieur, 1899, *Bull. de la Soc. de Chir. de Paris*, p. 328 (c'est le cas de Sacquépée).

Simon O., 1905. Ueber operative Behandlung des kompleten inneren Darmverschlusses, *Beitr. zur klin. Chir.*, Bd. 45, S. 506.

Sjövall, 1898. Ein Fall von Mesenterialcyste mit Symptomen der inneren Einklemmung, *Hygiea*, Bd. 50.

Greig Smith J., 1897. A case of intestiual obstruction through a hole in mesentery associated with volvulus and haemorrage into the abdominal cavity; operation; recovery, *Brit. med. Journ.*, I, p. 1022.

Souligoux Ch., 1899. Occlusion intestinale par volvulus consécutif à des adhérences dues à une appendicite ancienne, *Bull. de la Soc. Anat. de Paris*, t. LXXIV, p. 364.

Staveley. *Medic. Societ. Transact.*, vol. 16, p. 19.

Stoianoff, 1902. Trois cas d'occlusion intestinale. *Meditzinski Napredak.* An. in *Hildebrandt's Jahresbericht.*

Strahle F. L., 1901. Tarmoklusioner observerade vid länsojukhuset i Abo, *Finska läkaresalls. handl.*, Bd. 43, S. 601.

Streubell, *Schmidt's Jahrbücher*, Bd. 101, S. 325.

Sundberg, 1897. Hernia Bursae omentalis mit Bruchpforte in Mesocolon transversum und secundären Durchbruch des Bruches durch das Omentum minus, *Upsal läkareför. Forhandl.*, Bd. 2.

Sutton, 1881. Intestinal Obstruction; frequent recurrence of symptoms for many years; death, *Brit. med. Journ.*, vol. I, p. 848.

Symonds Ch. J., 1889, *Guy's Hospital post-mortem Reports*, n° 335.

— 1893, *Guy's Hospital post-mortem Reports*, n° 100.

Tavel, 1903. Diagnostic du siège de l'occlusion dans l'iléus, *Revue de Chirurgie*, t. XXVIII, p. 174.

Taylor, 1871. Intestinal Obstruction from a knot in the lower part of the ileum, *Brit. med. Journ.*, II, p. 119.

Tendrich, 1900. Ueber Darmverschluss während der Schwangerschaft, *D. Zeitsch. für Chir.*, Bd. 56, S. 610.

Theremin, 1877. Kongenitale Darmocclusionen, *D. Zeitsch. für Chir.*, Bd. 8, S. 65.

Tissier et Mercier, 1897. Volvulus congénital, *Soc. Obstétr. et Gynécol. Bulletin médical*, p. 1087.

Tonge, 1862. Obstinate constipation for 6 days; fœcal vomiting; abdominal section by Fergusson. Death; Autopsy, *Med. Times and Gazette*, vol. II, p. 435.

Touchard, 1892. Note sur un cas d'obstruction intestinale avec diarrhée, absence de vomissements fécaloïdes et de ballonnement du ventre, *Progrès médical*, p. 83.

Trèves, 1899. Intestinal obstructions, *London.*

Troianoff, 1902. Cas de torsion de l'intestin, *Vratch*, p. 785.

Tscherning, 1883. Ileus bei einem erwachsenen Mann infolge angeborener Anomalie des Mesenteriums, *Nord med. Arkiv.*, Bd. 15.

Turner, 1893. Traumatic volvulus of small intestine treated by abdominal section, *Med. Soc. Transact.*, vol. 16, p. 16.

Vaughan, 1903. Volvulus of the small intestine; its relations to hernia; Torsion

Digitized by Google

of the entire mesentery. Report and Résumé of cases, *Amer. J. of the Med. Sc.*, vol. 125, p. 799-821.

Verneuil, 1870. Deux cas d'obstruction intestinale, *Bull. Soc. Anat. Paris*, t. LV, p. 411.

Vladislavleff, 1897. Cas d'étranglement interne : Cas de volvulus de l'intestin grêle, *Vratch*, p. 1075.

A. Wachsmuth, 1862. Ileus und Enterotomie, *Virchow's Archiv*, Bd. 28.

E. von Wahl, 1889. Die Laparotomie bei Axendrehungen des Dünndarmes, *Arch. f. klin. Chir.*, Bd. 38, S. 233-249.

— 1889. Ueber der klinische Diagnose der Darmocclusion durch Strangulation oder Achsendrehung, *Centr. bl. f. Chir.*, n° 9.

Walsham, 1888. A case of intestinal obstruction : Nelaton's operation; death : volvulus of the cæcum : malposition of the ascending colon, *Trans. Clin. Soc. London*, vol. 31, p. 139-142.

Wanach, 1900. Zur Kasuistik der Achsendrehungen des Blinddarms, *St-Petersb. med. Woch.*, n° 32-33.

O. Wandel, 1903. Ueber Volvulus des Cæcum und Colon ascendens, *Mitt. a. d. Grenzgebiet*, Bd. 11, S. 39-80.

Ward, 1856. Fatal intestinal obstruction in consequence of a twist in the mesentery and the falling of some folds of intestine over a true diverticulum, *Transact. of Pathol. Soc. London*, vol. 7, p. 205.

Warren J. C., in Vaughan.

Weinreich, 1898. Ein geheilter Fall von Achsendrehung des Cæcums, *Centrbl. f. Chir.*, Bd. 25, S. 986.

Whipham, 1876, *Medical Times and Gazette*, II, p. 33.

Whiting A. D., 1904. Report of two cases of volvulus of the entire mesentery, *Amer. J. of the Med. Sc.*, vol. 127, p. 1072-74.

Wickerhauser, 1897. Un cas compliqué d'iléus, *Liečnički Viestnik*. An. in *Centrbl. f. Chir.*, Bd. 24, S. 1304.

Williams, in Vaughan.

C. Mac Williams, 1906. Resection of gangrenous intestine due to a volvulus, following a second attack of appendicitis; intestinal obstruction caused by unoperated appendicitis, *New-York Med. Journ.*, vol. 81, 4 mars.

Wilms, 1983. Mechanismus der Strangulation des Darmes, *Deutsch. med. Woch.*, S. 78 et 771.

— 1903. Wie entstehen Axendrehungen (Volvulus) des Dünndarmes, *Arch. f. klin. Chir.*, Bd. 69, S. 1030-1048.

— 1903. Mechanismus der Knotenbildung des menschlichen Darmes, *Arch. f. klin. Chir.*, Bd. 69, S. 795-842.

J. Wilson, 1879. A case of torsion of the ileum, *Am. J. of the Med. Sc.*, July p. 78-85.

A. C. Wood, 1905. Volvulus of the cæcum and ascending colon, *Am. J. of the Med. Sc.*, déc.

Wolff und Friedjung, 1902. Dünndarmvolvulus um eine Mesenterialcyste, *Wien. med. Blätter*, Bd. 25, S. 541.

Zeidrer, 1900. Beitrag zur Pathologie und Therapie der akuten Darmverschlusses, *Mitt. a. d. Grenzgebiet*, Bd. 5, S. 580.

Zoege von Manteuffel, 1891, *Archiv für klin. Chir.*, Bd. 41.

— 1898. Ueber den Volvulus des Cæcums, *Kongress der Deutsch. Gesellsch. für Chirurgie Berlin.*

— 1898. Die Achsendrehung des Cæcums, *Archiv für klin. Chir.*, Bd. 57, S. 841.

— 1899. Volvulus Cæci, *Samml. klin. Vorträge*, n° 260.

O. Zuckerkandl, 1889. Volvulus und Strangulation in einem Schenkelbruche *Wien. klin. Wochensch.*, S. 11.

Digitized by Google

LES LUXATIONS SOUS-ASTRAGALIENNES

PAR MM.

Amédée BAUMGARTNER et **Alphonse HUGUIER**

Prosecteur à la Faculté de médecine de Paris.

Chirurgien adjoint de l'Hôpital Saint-Joseph.

(*Suite* [1].)

§ III. — *Luxations sous-astragaliennes du pied en arrière.*

1° Données fournies par les observations cliniques.

Toutes ces luxations sont de cause *indirecte*. Elles résultent le plus souvent d'une *chute violente sur le pied étendu, avec renversement du corps en arrière :* ce qui exagère encore l'extension forcée du pied. Dans le cas de Thierry (obs. 81), chute sur la pointe du pied; dans le cas de Myrhofer (obs. 80), le blessé tombe sur le bord d'une balle de coton, la concavité de la voûte plantaire reposant seule sur ce bord, et le corps tombant en arrière; même mécanisme dans le cas de Bertelsmann (obs. 75), chute sur la concavité du talon, le pied en extension, la pointe étant retenue par des planches; même mécanisme encore dans le cas de Macdonnel (obs. 79) : le prof. Carmichaël était à cheval, sa monture s'abat; il se rejette en arrière, étendant la jambe et le pied; la pointe heurte le sol par l'extrémité du premier métatarsien.

2° Données fournies par l'expérimentation.

Les *expériences* sont difficiles à réaliser. Nous avons, sur plusieurs pièces, essayé l'extension forcée du pied, le talon reposant sur la table, la jambe inclinée en arrière, tandis que d'une main on appuyait sur l'avant-pied; jamais nous n'avons pu réaliser une luxation sous-astragalienne. Les déchirures ligamenteuses se faisaient dans l'articulation tibio-tarsienne ou dans la médio-tarsienne; le ligament

1. Voir le numéro d'avr

Digitized by Google

interosseux astragalo-calcanéen résistait. Rognetta[1] admettait que toutes les luxations latérales étaient d'abord antérieures : la luxation antérieure se fait par extension forcée du pied. « Dans cette luxation, le tibia fait l'office d'un levier de premier genre, dont la *puissance* est appliquée à son extrémité supérieure, la *résistance*, sur l'astragale, et le *point d'appui* sur le calcanéum; c'est sur ce dernier os en effet que le bord postérieur du tibia repose, dans une forte extension réciproque du pied et de la jambe. » Mais il avoue : « Je n'ai jamais pu réussir à rompre complètement ce ligament (ligament interosseux sous-astragalien) par la simple action du levier[2] ».

L'échec de l'expérimentation ainsi conduite s'explique par ceci que, dans cette luxation, *ce n'est pas l'extension du pied qui produit la luxation; l'extension du pied est l'attitude nécessaire pour que la luxation puisse se produire.* Nous avons déjà montré comment, dans les luxations latérales, *la force représentée par le poids du corps* jouait un certain rôle pour déterminer le déplacement sur un pied en position d'abduction ou d'adduction. Ce rôle est *essentiel* dans les luxations sagittales. En effet, le poids du corps est d'autant plus nécessaire, dans le mécanisme de la luxation en arrière, que le ligament interosseux résiste dans toute son étendue; alors que, pour les luxations latérales, il se déchire d'abord par ses fibres latérales; — d'autant plus, que dans la luxation en arrière, le ligament dorsal astragalo-scaphoïdien résiste en même temps que le ligament interosseux, alors que, dans les luxations latérales, ce ligament se déchire après le ligament interosseux; — d'autant plus enfin, que, dans la position d'extension, l'astragale n'est maintenu dans la mortaise que par les faibles ligaments antérieurs de l'articulation du cou-de-pied, en même temps que le col de l'astragale, comme l'a indiqué M. Quénu[3], est puissamment bridé sur le pied par le ligament frondiforme.

L'extension du pied est l'attitude nécessaire pour que la luxation se produise, car l'extension abaisse le scaphoïde, fait saillir la tête de l'astragale, et prépare la déchirure du ligament dorsal astragalo-scaphoïdien.

1. *Loc. cit.*, p. 497.
2. *Loc. cit.*, p. 500.
3. *Loc. cit.*, *Soc. de Chir.*

Digitized by Google

Broca[1], cependant, n'admettait pas que le déplacement direct en avant fût possible, à cause du « mur » formé par le scaphoïde; « pour que le déplacement puisse s'effectuer, il faut que le pied éprouve en même temps un certain degré d'abduction et de torsion, et que le scaphoïde, refoulé en dehors, laisse un passage pour la tête de l'astragale ». Quoi qu'il en soit, sur le pied retenu en extension, pointe du pied heurtant le sol, ou concavité du talon reposant sur un corps saillant, une *force violente* agit par l'intermédiaire du tibia, pour *chasser l'astragale en avant*. Rochet[2] a imaginé un dispositif expérimental, permettant d'agir sur le pied dans cette attitude; un choc brusque, représentant le poids du corps, sur les plateaux du tibia, lui a permis de réaliser la luxation double de l'astragale en avant; cette luxation se fait d'après cet auteur en deux temps successifs, le premier temps étant précisément un début de luxation sous-astragalienne en avant (nomenclature de Malgaigne); en effet, « par le fait de l'extension exagérée du pied, l'astragale ne presse pas directement sur le calcanéum, et ne tend pas à le broyer; il est au contraire sollicité à glisser sur la face supérieure devenue oblique en avant de cet os, et à être chassé en avant... Dans *un premier temps*, la tête astragalienne s'échappe au-dessus du scaphoïde, après avoir rompu les ligaments dorsaux astragalo-scaphoïdiens. Qu'arrive-t-il en effet? L'arête postérieure de la mortaise péronéo-tibiale, par le fait de l'extension forcée du pied, appuie énergiquement sur la partie postérieure de la poulie et le bord postérieur de l'astragale, de façon à faire basculer, saillir en haut et en avant la tête de l'os, qui presse alors de bas en haut sur la partie dorsale de la capsule astragalo-scaphoïdienne; si le choc est brusque et intense, celle-ci se rompt et l'astragale s'échappe par-dessus le scaphoïde. C'est alors que commence le deuxième temps de la luxation complète... »

Il est facile de supposer qu'une fois rompu le ligament dorsal atragalo-scaphoïdien, une fois la tête saillante au-dessus du scaphoïde, deux lésions peuvent se produire : ou bien la déchirure des ligaments qui unissent l'astragale à la jambe, puis la déchirure du ligament interosseux, c'est-à-dire la luxation double de l'astragale, ou

1. *Loc. cit.*, p. 589.
2. *Loc. cit.*, p. 284 et fig. 281.

Digitized by Google

bien la déchirure du ligament nterosseux seul, c'est-à-dire la luxation sous-astragalienne.

Le cas de Destot (obs. 76), vérifié par la radiographie, montre l'attitude réciproque des os à la fin de la luxation; col de l'astragale enclavé sur le bord supérieur du scaphoïde, extrémité postérieure de l'astragale butée contre la facette postéro-supérieure du calcanéum. — Comme l'indique Wendel [1], les axes sagittaux de l'astragale et du pied restent parallèles; il n'y a pas de torsion, il n'y a pas de déplacement latéral; le seul déplacement est le recul du pied sous l'astragale.

CONCLUSIONS. — *a*) *Mécanisme.*

La luxation sous-astragalienne du pied *en arrière* se produit sous l'action d'une force violente, qui vient surprendre le pied en position d'*extension forcée.*

1er TEMPS. Le ligament astragalo-scaphoïdien dorsal distendu se déchire, le scaphoïde s'abaisse devant la tête de l'astragale et

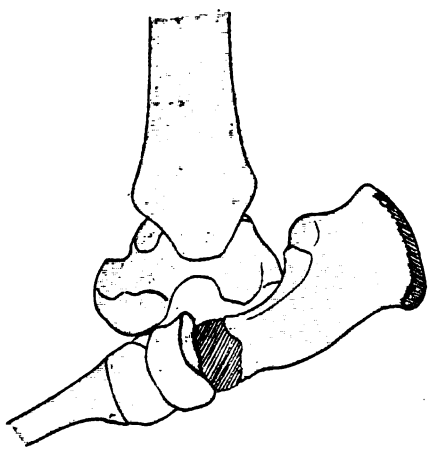

Fig. 25. — Luxation sous-astragalienne du pied en arrière.

découvre sa surface articulaire antérieure. Il y a *entorse* antérieure.

2e TEMPS. Le bord postérieur du tibia vient appuyer sur l'extrémité postérieure de l'astragale; le ligament interosseux se déchire. L'astragale glisse sur la facette articulaire postérieure du calcanéum, fortement inclinée en avant, pendant que le calcanéum et le

1. *Loc. cit.*

Digitized by Google

scaphoïde reculent sous l'astragale. La luxation s'achève avec le déplacement des os.

b) *Caractères anatomiques* (fig. 25).

Le calcanéum est déplacé en arrière sous l'astragale, peu ou pas déplacé latéralement, ni incliné sur une de ses faces. Les axes sagittaux du pied et de l'astragale restent parallèles. Le col de l'astragale repose sur le bord supérieur du scaphoïde; l'extrémité postérieure de cet os est sur la rainure calcanéenne, calé contre la facette postérieure du calcanéum; la tête est entre les tendons du jambier antérieur et de l'extenseur commun. Les ligaments astragalo-scaphoïdien dorsal et interosseux sont déchirés.

§ IV. — *Luxations sous-astragaliennes du pied en avant.*

1° Données fournies par les observations cliniques.

Ces luxations sont de cause *indirecte*. Dans les deux cas de Müller (obs. 84) et de Parise (obs. 85), le pied fut pris dans un *éboulement*; Parise note que son blessé eut le pied fortement fléchi, le corps étant renversé en avant. Dans les deux cas de Gungerich (obs. 83) et de Broca (obs. 82), la luxation survint à la suite d'une *chute* d'un lieu élevé. La chute eut lieu sur le *talon* chez le blessé de Broca. — Nous retiendrons de ces courtes notions la *violence* du traumatisme, surprenant le pied en *flexion forcée*.

2° Données fournies par l'expérimentation.

Rochet[1] a obtenu des énucléations de l'astragale en arrière par un mécanisme analogue aux luxations doubles en avant. Quand le pied en flexion forcée repose sur le talon, et qu'on fait tomber un corps pesant sur la partie supérieure de la jambe, pour simuler le poids du corps dans une chute, la luxation se produit sans fracture du calcanéum, car « l'effort porte seulement sur le ligament interosseux du sinus du tarse, et non sur la face supérieure du calcanéum, l'astragale tendant à glisser sur cette face supérieure, maintenue, par la position du pied, oblique en bas et en arrière ». C'est là en effet le mécanisme probable, répondant aux données cliniques, de la luxation sous-astragalienne du pied en avant; s'il doit y avoir

1. *Loc. cit.*, p. 290 et fig. 2.

Digitized by Google

luxation double de l'astragale en arrière, les ligaments unissant l'astragale à la jambe se déchireront ensuite.

Les expériences de Rochet nous paraissent mieux conduites que celles plus récentes de Deetz[1] : « Je fis sur le bord externe du pied une petite incision, en regard du sinus du tarse, incision par laquelle je pus arriver à sectionner le ligament interosseux. En fléchissant alors violemment le pied, la jambe étant fixée, j'ai obtenu dans trois cas une fracture de malléole avec déplacement du pied en avant. Il en résulte, comme l'a vu également Hueter, que la force traumatique n'agit pas seulement dans l'articulation sous-astragalienne, mais encore toujours dans l'articulation tibio-tarsienne...

Nous répéterons ce que nous avons dit plus haut des luxations du pied en arrière : Ce n'est pas la flexion du pied qui produit la luxation, mais : *étant donné un pied en flexion forcée, le traumatisme déterminera une luxation sous-astragalienne du pied en avant.* Dans la luxation du pied en arrière, le « mur » scaphoïdien empêche la projection de l'astragale en avant, si le pied n'est au préalable étendu; dans la luxation du pied en avant, le plan incliné en avant, que forme la facette postérieure et supérieure du calcanéum, empêche la projection de l'astragale en arrière, si le pied n'est au préalable fléchi.

Dans deux cas, ceux de Müller (obs. 84) et de Güngerich (obs. 83), il y avait *fracture du col de l'astragale.* « L'astragale a été trouvé, dans toutes nos expériences, fracturé au niveau de son col, et partagé ainsi en deux moitiés... », dit Rochet[2]; en effet « l'arête antérieure de la mortaise tibiale presse sur le col astragalien lui-même, l'écrasement presque constant de cette arête à la suite de la luxation le prouve nettement ». Le choc porte sur le col; « aussi cette portion rétrécie se fracture-t-elle, et en réalité c'est le corps de l'astragale seulement qui se luxe en arrière ».

La luxation achevée, la rainure de la face inférieure de l'astragale repose sur le bord supérieur, saillant de la facette articulaire postérieure du calcanéum, comme le montre clairement la radiographie du cas observé par Müller[3]. Cet auteur trouva à l'opération le ligament péronéo-calcanéen et le ligament inter-osseux rompus.

1. Ueber Luxatio Pedis sub Talo nach vorn mit Talus-fract., *Deutsche Zeits. f. Chir.*, 1904, t. LLXIV, p. 589.
2. *Loc. cit.*, p. 292.
3. *In Deetz, loc. cit.*

Digitized by Google

CONCLUSIONS. — *a*) ***Mécanisme.***

La luxation sous-astragalienne du pied *en avant* se produit sous l'action d'une force violente, qui vient surprendre le pied en position de *flexion forcée*.

Le bord antérieur du tibia vient appuyer fortement sur le col de l'astragale; le ligament interosseux se déchire. L'astragale glisse

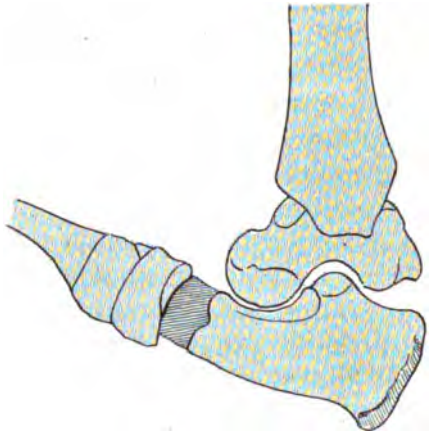

Fig. 26. — Luxation sous-astragalienne du pied en avant.

sur la facette articulaire postérieure du calcanéum inclinée en arrière. La luxation s'achève avec le déplacement des os.

b) *Caractères anatomiques* (fig. 26).

Le calcanéum est déplacé en avant sous l'astragale, peu ou pas déplacé latéralement, ni incliné sur une de ses faces. Les axes sagittaux du pied et de l'astragale restent parallèles. Le rebord supérieur de la facette articulaire postérieure du calcanéum est engagé dans la rainure de la face inférieure de l'astragale. Le ligament interosseux est déchiré.

IV. — DE L'IRRÉDUCTIBILITÉ PRIMITIVE DANS LES LUXATIONS SOUS-ASTRAGALIENNES.

I. LUXATIONS DU PIED EN AVANT. — Sur les quatre observations que nous rapportons, deux seulement ont trait à des luxations récentes; l'une fut réduite par Broca; dans l'autre, Müller ne put réduire qu'après arthrotomie. Il est difficile d'indiquer quelle fut dans ce dernier cas la cause de l'irréductibilité. La radiographie montre que

Digitized by Google

le bord supérieur saillant de la facette postérieure du calcanéum était engagé dans la rainure de la face inférieure de l'astragale. Il est probable que la contraction du triceps surral maintenait les os solidement en contact, et que là résidait la cause de l'irréductibilité. On comprend, par ce fait, que Broca, dans le cas qu'il réduisit, dut saisir le pied et le porter en bas, mouvement qui tendait à dégager le calcanéum de la gouttière sous-astragalienne (fig. 26).

II. Luxations du pied en arrière. — L'irréductibilité est rare dans cette variété de luxation, puisque, sur 6 cas, nous ne la trouvons qu'une fois (cas de Thierry, obs. 81); encore Broca et Malgaigne, qui rapportent le fait, ne disent-ils rien sur la manière dont les essais de réduction ont été conduits. — Dans l'observation du prof. Carmichaël rapportée par Mac Donnel (obs. 76), la réduction fut difficile, et nécessita de puissantes tractions.

Malgaigne[1] signale les opinions qui avaient cours à son époque sur les difficultés de réduction. Desault incriminait l'*étroitesse de l'ouverture capsulaire*; il la constata sur un opéré, où seule la section de cette capsule, par arthrotomie, put permettre la réduction; il nous est difficile de comprendre comment la tête de l'astragale peut se ménager une boutonnière dans la mince et courte capsule astragalo-scaphoïdienne, dont le seul renforcement, le ligament dorsal, a nécessairement été déchiré au cours de la luxation. D'ailleurs l'observation de Desault a trait à une luxation double de l'astragale, et ne rentre pas dans le cadre de notre travail. — D'autres ont accusé la *striction exercée par les tendons sur le col de l'astragale.* Mais, ajoute Malgaigne, cette boutonnière tendineuse se rencontre particulièrement dans les luxations obliques en dedans. Nous avons distrait plus haut les luxations obliques du groupe des luxations sagittales; aussi traiterons-nous plus loin de l'irréductibilité par le tendon; nous ne voyons au reste aucune boutonnière tendineuse, qui puisse être cause d'irréductibilité dans le déplacement de l'astragale en avant.

« Lorsque l'astragale s'est porté à 2 ou 3 centimètres en avant, Dupuytren a signalé une difficulté plus redoutable encore, due à l'engrènement des os; *l'onglet presque tranchant qui termine l'astragale en arrière s'engage dans la rainure qui sépare les deux facettes articulaires du calcanéum,* et il faut une forte traction pour l'en

1. *Loc. cit.*, p. 1034.

Digitized by Google

dégager. » — Cet enclavement de l'onglet a été constaté à l'opération ou à l'autopsie dans des cas de luxations latérales, s'accompagnant de déplacement du pied en arrière, cas que nous signalerons plus loin. M. Quénu[1] repousse cette cause d'irréductibilité; il trouve l'onglet fracturé sur la pièce anatomique qu'il a disséquée et retenu au calcanéum par des ligaments : « ce qui, ajoute-t-il, paraît porter un coup sérieux à la théorie de l'enclavement de l'onglet ». Mais une autre cause d'irréductibilité peut alors s'observer, que Destot (obs. 76) a vérifiée à la radiographie : *l'extrémité postérieure de l'astragale vient buter contre le plan incliné formé par la surface articulaire postérieure du calcanéum.* Le triceps surral, contracturé, maintient solidement l'enclavement des os, et rend la réduction difficile, tellement qu'on a précisément proposé la section du tendon d'Achille pour faciliter la réduction. Destot ajoute encore aux causes rendant la réduction difficile *l'engagement du bord supérieur du scaphoïde dans la rainure de la face inférieure de l'astragale.* Voici comment cet auteur, sous le contrôle radiographique, a dirigé les manœuvres de réduction : « Par l'extension de la partie antérieure du pied, en même temps que par l'abaissement total, on dégageait le col de l'astragale du scaphoïde; l'apophyse postérieure ne venait plus buter contre la facette calcanéenne; l'espace astragalien devenait libre, et les pressions sur l'os devaient le faire réintégrer dans sa cavité ».

Il nous semble que, pour ce qui concerne le *déplacement du pied en arrière*, la théorie de l'enclavement de l'onglet, vérifiée anatomiquement, doit être maintenue. A défaut d'onglet, c'est le heurt de l'extrémité postérieure de l'astragale, vérifié cliniquement, contre la facette calcanéenne, qui intervient comme cause d'irréductibilité de cette variété de luxation (fig. 25).

III. — Luxations du pied en dehors. — Les causes de l'irréductibilité enseignées par les auteurs sont au nombre de deux : l'engagement de l'onglet, et l'étranglement de la tête par le tendon du jambier postérieur.

L'*engagement de l'onglet*[2] a été noté sur la pièce de Nélaton (obs. 67), et dans le cas d'Arnott et Shaw (obs. 52). Nous n'avons rien à ajouter à ce que nous avons dit pour la luxation en arrière;

1. *Loc. cit.*, *Soc. anat.*

2. Roux, sur une pièce qu'il a disséquée, a trouvé, «outre l'arrêt du col sur le rebord du scaphoïde, un autre obstacle, dû à l'engagement de l'onglet postérieur de l'astragale dans la rainure calcanéenne » (Malgaigne, *l. c.*, p. 1044.)

Digitized by Google

l'engagement de l'onglet, ou l'arrêt de l'extrémité postérieure de l'astragale sur la facette calcanéenne, est une cause d'irréductibilité *du déplacement en arrière* du pied, que ce déplacement existe seul ou qu'il accompagne une luxation du pied en dehors. L'irréductibilité d'origine osseuse peut d'ailleurs s'ajouter à l'irréductibilité d'origine tendineuse (cas d'Arnott et de Shaw); mais l'engagement de l'onglet ne doit point être considéré comme cause d'irréductibilité du déplacement en dehors.

Dans le cas précédent, ainsi que dans l'observation 51, l'irréductibilité venait du *tendon du jambier postérieur, étranglant le col de l'astragale en avant duquel il était déplacé*; la section du jambier postérieur fut nécessaire pour la réduction. Nous avons constaté sur notre pièce 7 la réalité de ce fait; en exagérant l'extension du pied, le tendon du jambier postérieur se tendait comme une corde, étranglait l'astragale, et rendait la réduction impossible, *car il s'interposait entre la tête de l'astragale et la cavité articulaire déshabitée.* — C'est bien là la cause d'irréductibilité du déplacement en dehors du pied; c'est une irréductibilité propre à la deuxième variété des luxations en dehors (fig. 24). Le parallèle anatomique entre les luxations en dehors et les luxations en dedans, que nous avons essayé d'établir, se confirme encore ici; nous verrons en effet, plus loin, que l'interposition entre la tête de l'astragale et la cavité articulaire déshabitée, du ligament frondiforme, est la seule cause d'irréductibilité de la deuxième variété des luxations du pied en dedans.

IV. — Luxations du pied en dedans. — Dans cette variété l'irréductibilité par engagement de l'*onglet astragalien* est incriminée par Bertin, de Gray[1]. M. Quénu, avons-nous dit, s'est élevé contre cette cause d'irréductibilité. Nous avons fait remarquer, d'après le cas de Destot, que l'astragale pouvait buter contre le calcanéum, sans que l'onglet s'engage dans la rainure, et la luxation devenir ainsi irréductible. Au reste qu'importe ici cette cause; nous traitons du déplacement en dedans; or, ainsi que nous l'avons établi pour la luxation en dehors, l'engagement de l'onglet n'intervient que pour le *déplacement du pied en arrière*, et non pas pour le déplacement du pied dans le sens latéral, en dehors ou en dedans.

L'*étranglement de la tête luxée par les tendons* a été invoqué par Astley Cooper (d'après Broca). Cette cause est mieux précisée par

1. *Soc. de Chir.*, 1875, p. 768.

Digitized by Google

Desprez (obs. 7). « L'obstacle à la réduction résidait exclusivement dans l'interposition des tendons du jambier antérieur et des extenseurs des orteils, tendus entre l'astragale et le scaphoïde. Ces tendons, bridés par l'aponévrose antérieure de la partie inférieure de la jambe, le ligament annulaire antérieur du tarse et l'aponévrose du cou-de-pied, laquelle était interposée entre le scaphoïde et l'astragale, ne pouvaient être soulevés pour laisser passer l'astragale. Sur cette pièce, la réduction était rendue impossible par la disposition des tendons extenseurs ». Dans la courte discussion qui suivit la présentation de Desprez, Le Fort[1] ajouta : « *L'aponévrose interposée entre la tête de l'astragale et le scaphoïde sur cette pièce est un obstacle invincible à la réduction*; et je le crois plus puissant que la boutonnière formée par les tendons antérieurs et postérieurs [2] ». L'opinion de Le Fort nous paraît absolument juste; les tendons en eux-mêmes ne sont un obstacle que parce qu'ils sont retenus par le ligament annulaire antérieur du tarse, c'est-à-dire par le ligament frondiforme interposé; opinion qui n'est point négligeable au point de vue du traitement; elle conduit en effet à sectionner non pas le tendon, mais le ligament. — C'est le fait qui a été bien établi anatomiquement et démontré expérimentalement par M. Quénu. Il a présenté à la Société de Chirurgie[3] une pièce où le ligament frondiforme interposé avait empêché la réduction : ce qui le conduisit, sur un cas observé plus tard[4], à sectionner le ligament et à éviter ainsi l'astragalectomie. Nous avons réalisé, à l'exemple de M. Quénu, sur nos pièces 2 et 3, l'interposition du ligament frondiforme, et nous avons constaté, comme les auteurs précédemment cités que le ligament interposé était la véritable cause d'irréductibilité des luxations sous-astragaliennes en dedans, — nous ajouterons des luxations du deuxième degré[5] (fig. 17).

1. *Soc. de chir.*, 1872, p. 386.
2. Williams (*Path. Soc.*, London, 1857) aurait constaté l'enclavement de la tête par le ligament annulaire et les tendons des extenseurs. Nous n'avons pu nous procurer ce travail.
3. *Loc. cit.*, 1894.
4. *Loc. cit*, 1904.
5. Wendel (*loc. cit.*, p. 252) a trouvé au cours de l'opération une cause d'irréductibilité qui doit être bien exceptionnelle : « La tête de l'astragale s'était portée sur la partie du calcanéum qui donne insertion au muscle pédieux. Elle avait perforé ce muscle qui étranglait son col. A chaque essai de reposition, le muscle s'interposait entre l'astragale et le scaphoïde et empêchait la réduction ». L'auteur est muet sur la disposition du ligament frondiforme; or cette

Digitized by Google

CONCLUSIONS. — Les causes de l'irréductibilité primitive des luxations sous-astragaliennes sont :

a) *Pour le déplacement du pied en avant* : l'engagement du bord supérieur de la surface articulaire postérieure du calcanéum, dans la rainure de la face inférieure de l'astragale.

b) *Pour le déplacement du pied en arrière* : l'engagement de l'onglet dans la rainure calcanéenne, ou le heurt de l'extrémité postérieure de l'astragale contre la facette postéro-supérieure du calcanéum.

c) *Pour le déplacement du pied en dehors* : l'interposition du tendon du jambier postérieur, entre la face externe de la tête de l'astragale et la cavité articulaire déshabitée.

d) *Pour le déplacement du pied en dedans* : l'interposition du ligament frondiforme, entre la face inférieure de la tête de l'astragale et la cavité articulaire déshabitée.

Si le déplacement est *complexe*, c'est-à-dire si, au déplacement dans le sens latéral, s'ajoute un déplacement dans le sens sagittal, à l'irréductibilité par interposition tendineuse ou ligamenteuse peut s'ajouter l'irréductibilité par enclavement osseux. Enfin il est possible qu'une *fracture de l'astragale* soit une cause d'irréductibilité de la luxation, les deux fragments déplacés en sens inverse, venant heurter l'un contre l'autre.

V. — ÉTUDE CLINIQUE

Les luxations sous-astragaliennes s'observent chez les *hommes adultes, vigoureux, exposés aux traumatismes*. Sur 85 observations, nous ne trouvons que 7 femmes. L'âge oscille entre vingt et cinquante ans. Le plus jeune blessé avait quatorze ans (obs. 22), le plus âgé soixante-cinq ans (obs. 8). Le malade de Hildebrand portait sa luxation depuis la première enfance.

En ce qui concerne la *variété* de luxation, les luxations latérales sont de beaucoup plus fréquentes que les luxations sagittales; c'est un fait qui se retrouve dans toutes les statistiques. Dans la nôtre nous relevons les chiffres suivants :

Lux. sous-astr. du *pied* en dedans	48	cas.
— — en dehors	26	—
— — en arrière	7	—
— — en avant	4	—

disposition nous paraît capitale dans le cas particulier, si on se rappelle que le pédieux s'insère précisément entre les deux piliers du ligament frondiforme, et sur le pilier profond.

Digitized by Google

Il serait intéressant de connaître la fréquence réciproque des *différents degrés* de chaque luxation. Cette statistique est impossible. Pour ce qui a trait à la luxation en dedans, nous ne trouvons que quatre cas où la position du ligament frondiforme soit notée (cas de Desprez, deux cas de Quénu et cas de Huguier). Dans ces quatre observations, le ligament était *interposé*. Pour la luxation en dehors la position du tendon du jambier postérieur n'est indiquée que dans six observations (citées plus haut au *mécanisme*; trois en avant, trois en arrière de la tête de l'astragale). — Quant aux luxations *obliques*, il est encore plus difficile d'en établir la fréquence, car nous avons vu que l'état des ligaments latéraux du cou-de-pied était rarement indiqué. Dans l'observation de Carassus (obs. 6) seule, leur intégrité est notée. D'ailleurs la position du pied n'est elle-même décrite d'une façon précise que dans quelques observations; c'est la situation de la tête de l'astragale qui paraît attirer uniquement l'attention. Or, pour déterminer l'obliquité, il faut, comme l'indique avec raison Wendel [1], comparer la situation de la tête de l'astragale sur l'avant-pied, avec la situation du talon sous l'extrémité postérieure de l'astragale. On en pourra ainsi conclure si les axes sagittaux du pied et de l'astragale restent parallèles, ou se croisent en X; s'il y a déplacement latéral, en masse, ou torsion sur un axe vertical passant par un segment des os luxés; s'il y a luxation directe ou oblique, dans le sens où nous l'entendons, avec Malgaigne.

Le calcanéum et l'astragale seuls doivent être pris comme points de repère; en effet l'avant-pied peut se mouvoir sur le tarse postérieur, sans qu'il puisse en être déduit que le sens du déplacement de l'avant-pied corresponde au sens du déplacement du calcanéum.

Nous aurons donc à décrire comme symptômes des luxations sous-astragaliennes :

La situation du calcanéum par rapport à l'astragale : recul ou projection en avant; déplacement en dedans ou en dehors.

L'inclinaison du calcanéum : sur une de ses faces, adduction ou abduction; sur une de ses extrémités, extension ou flexion.

La situation réciproque des axes sagittaux de l'astragale et du calcanéum, en notant la situation de la tête de l'astragale sur le dos du pied, et celle de l'extrémité postérieure du calcanéum par rapport à

1. *Loc. cit.*, p. 256.

Digitized by Google

la face postérieure des os de la jambe et à l'extrémité postérieure de l'astragale.

I. — *Luxation sous-astragalienne du pied en dedans.*

a) LUXATION DIRECTE. — Le calcanéum est déplacé en masse sous l'astragale; il est porté en dedans, et incliné sur sa face externe. Le déplacement en dedans et l'inclinaison sont plus ou moins accentués, suivant les degrés de luxation (comparer les fig. 16 et 18 et v. fig. 8, C, qui est une luxation du deuxième degré). La tête de l'astragale repose, sur le dos du pied, soit sur le cuboïde, soit même sur l'extrémité antérieure du calcanéum. Le talon est en dedans d'un plan vertical et sagittal passant par l'extrémité postérieure de l'astragale. La malléole interne est difficilement perceptible; la malléole externe est saillante sous les téguments; le bord antérieur prolongé du tibia tombe en dehors du bord externe du pied (fig. 8, A). Sur le bord interne du pied, derrière le tubercule du scaphoïde, on tombe dans la cavité articulaire déshabitée de cet os.

L'astragale a conservé ses rapports normaux avec la mortaise; les mouvements de flexion et d'extension y subsistent.

La luxation au *premier degré* (fronde sur le col) se reconnaîtra aux signes suivants : la tête de l'astragale repose sur l'interligne scapho-cuboïdien; cette situation est fixe, *et ne peut en aucun cas être plus externe*, car la fronde limite le déplacement en dehors de la tête. Les tendons extenseurs se réfléchissent sur elle et en dehors d'elle. Le déplacement du calcanéum et l'inclinaison sur sa face externe sont peu accentués, et il est impossible d'augmenter le déplacement. Le plan vertical et sagittal passant par le calcanéum fait avec le tibia un angle obtus ouvert en haut et en dedans.

La luxation au *deuxième degré* se reconnaîtra aux signes suivants : tendons extenseurs en dedans de la tête de l'astragale; déviation du calcanéum pouvant être exagérée (plusieurs chirurgiens en ont profité pour dégager les os, avant de réduire le déplacement); mobilité du segment luxé sur l'astragale. Ce dernier caractère montre qu'aux positions caractéristiques de la luxation directe peuvent s'ajouter : un recul du pied sous l'astragale; une torsion de la pointe du pied en dedans, du talon en dehors.

En règle générale, dans les luxations directes, le pied repose sur le bord externe; le bord interne est relevé; il y a extension du pied

Digitized by Google

sur la jambe. On a décrit une déformation en baïonnette, que représente la fig. 8, D.

b) LUXATION OBLIQUE. — L'axe sagittal du pied fait avec celui de l'astragale un angle aigu à sinus ouvert en avant et en dedans. Le sommet de cet angle est représenté par l'extrémité postérieure de l'astragale, ou par un plan frontal passant par les deux malléoles. Le calcanéum n'est incliné sur aucune de ses faces, et la distance qui sépare la pointe des malléoles de la face correspondante du calcanéum est normale. La tête de l'astragale est sur le cuboïde; la pointe du pied est portée en dedans; il n'y a pas de recul du pied sous l'astragale. — Le tubercule du scaphoïde est rapproché de la malléole interne; entre ces deux saillies on sent la cavité articulaire déshabitée.

II. — *Luxation sous-astragalienne du pied en dehors.*

a) LUXATION DIRECTE. — 1re *variété* (tête de l'astragale en avant du jambier postérieur). Le calcanéum est déplacé en masse sous l'astragale : il est porté en dehors, incliné sur sa face interne, et en retrait sur cet os (fig. 22 et 23). La tête de l'astragale appuie sur la face externe du scaphoïde, qui n'est plus perceptible. Le talon est en dehors d'un plan sagittal et vertical passant par l'extrémité postérieure de l'astragale. La malléole externe est difficilement perceptible, la malléole interne est saillante sous les téguments. Le bord antérieur prolongé du tibia tombe en dedans du bord interne du pied (fig. 1). L'astragale a conservé ses rapports normaux avec la mortaise; les mouvements d'extension et de flexion y subsistent.

1re *variété* (tête de l'astragale en arrière du jambier postérieur). Le calcanéum est déplacé en masse, et porté en dehors de l'astragale; le pied n'a pas subi de mouvement de recul, mais sa pointe est légèrement déplacée en dehors. La tête de l'astragale est inclinée en bas; elle appuie sur la tubérosité interne du calcanéum; en avant d'elle, on sent une dépression, surmontée par la saillie du scaphoïde, qui a perdu ses connexions avec la tête de l'astragale. Les malléoles présentent les mêmes caractères que plus haut (fig. 24).

b) LUXATION OBLIQUE. — Cette variété doit être caractérisée par la déviation de la pointe du pied en dehors, le croisement des axes sagittaux de l'astragale et du calcanéum : ce dernier os n'étant ni déplacé en masse, ni incliné sur une de ses faces.

Digitized by Google

III. — *Luxation sous-astragalienne du pied en arrière.*

Le pied est en retrait sous l'astragale. Les axes sagittaux du calcanéum et de l'astragale restent parallèles. Le pied n'est déplacé ni en dedans, ni en dehors, ni incliné sur une de ses faces ; enfin il est en extension. la pointe reposant sur le sol. La tête de l'astragale est sur le scaphoïde, entre le jambier antérieur et l'extenseur commun. L'avant-pied est raccourci. Le talon fait une saillie exagérée, et le tendon d'Achille dessine sous les téguments une concavité plus accentuée.

(*A suivre.*)

Digitized by Google

REVUE DES SOCIÉTÉS SAVANTES

SOCIÉTÉ DE CHIRURGIE

Du 22 mai au 12 juin 1907.

Traitement des abcès pelviens d'origine appendiculaire (suite de la discussion).

M. Toubert apporte une observation qui vient plaider en faveur de l'incision par le rectum. Il s'agit d'un soldat qui, soigné d'abord pour des coliques hépatiques, puis pour des coliques appendiculaires, présente des phénomènes de dysurie. M. Toubert appelé à ce moment, constate l'existence d'un volumineux abcès occupant le cul-de-sac de Douglas et bombant vers le rectum. Après chloroformisation et dilatation du rectum, il put facilement inciser en croix la paroi rectale antérieure bien exposée, évacuer les trois litres de pus que contenait l'abcès et introduire trois gros drains accolés. Ceux-ci furent supprimés au cinquième jour; il sortit du pus avec les matières pendant deux semaines; puis la guérison fut complète.

M. Poncet rappelle un mémoire publié en 1903 par MM. Bérard et Patel, appuyé sur 44 observations; ces auteurs n'ont noté que des succès par l'incision rectacle. Deux fois seulement il y eut une hémorragie peu abondante que le tamponnement arrêta facilement. L'infection secondaire de la poche n'a jamais été observée. De son côté M. Poncet a toujours vu la guérison survenir aisément et les appendicites basses, ouvertes chirurgicalement par le rectum, rester définitivement guéries, sans qu'on ait eu à faire ultérieurement une appendicectomie.

M. Walther signale également une thèse, soutenue en 1900 par son élève Chevalier, et dans laquelle le traitement des collections pelviennes par l'incision rectale est étudié d'une façon approfondie. L'auteur conclut que l'ouverture rectale est le traitement de choix, toutes les fois qu'elle est possible.

M. Guinard avait *a priori* une répugnance à ouvrir les abcès appendiculaires pelviens par le rectum, quand le hasard le fit assister à une ouverture spontanée produite au moment où il s'apprêtait à faire une incision iliaque. Le malade guérit fort simplement. Depuis lors, il a fait deux fois, avec un plein succès, l'incision rectale pour des abcès bombant fortement de ce côté.

M. Picqué est partisan de la voie abdominale pour ouvrir les abcès appendiculaires, quel que soit leur siège, et il a toujours vu ces abcès guérir complètement et vite par l'incision abdominale et le drainage sus-

Digitized by Google

pelvien. Même dans les cas où l'ouverture spontanée s'est produite dans le rectum, il n'en pratique pas moins l'ouverture abdominale, qui permet de drainer des poches isolées et d'enlever l'appendice. Il cite un cas, dans lequel il suivit cette pratique et trouva, à côté de la poche ouverte dans le rectum, des autres tout à fait indépendantes.

Traitement du tétanos (suite de la discussion).

M. Kummer (de Genève) énonce l'observation d'un homme blessé grièvement à la main par l'explosion d'une mine qu'il bourrait de poudre, et chez lequel, contrairement à son habitude il ne fit pas d'injection préventive de sérum antitétanique, se contentant d'une désinfection soignée de la plaie. Celle-ci subit une évolution régulière vers la guérison ; mais au huitième jour le malade fut pris des symptômes du tétanos, auquel il succomba le lendemain, malgré l'emploi de sérum antitétanique à titre curatif et malgré la section des nerfs médian et cubital au-dessus du poignet. — Comme depuis de longues années M. Kummer a l'habitude de pratiquer des injections préventives de sérum antitétanique et que, pendant ce laps de temps, il n'a pas observé de cas de tétanos, à moins d'admettre une coïncidence surprenante, il faut bien reconnaître que l'apparition du tétanos peut être la conséquence de l'absence du traitement préventif. Or, dans le doute, du moment que les injections préventives n'offrent aucun danger, il ne faut pas hésiter à les pratiquer.

M. Reynier persiste à douter de l'efficacité du sérum antitétanique, au moins dans les conditions où on y a recours sur l'homme. Il invoque, pour fortifier cette opinion, les 41 observations publiées d'insuccès de sérum antitétanique employé prophylactiquement. Ce sont là des faits positifs dont la valeur ne peut être infirmée par les faits négatifs. A l'argument de MM. Bazy et Lieur, qui s'appuie sur cette constation que, depuis qu'ils pratiquent des injections préventives, ils n'ont plus observé de cas de tétanos, M. Reynier oppose les statistiques des services où ces injections ne sont pas pratiquées et où le tétanos n'est pas plus fréquent. — La conviction de M. Reynier n'est pas davantage ébranlée pour ce fait que, dans certains services, l'unique cas de tétanos observé se rapportait à un malade non injecté. On fait une enquête qand le tétanos éclate; mais on omet de la faire quand le malade va bien. Or, M. Reynier est convaincu que la négligence, qui fait que l'injection préventive a été omise chez le malade atteint de tétanos, s'étend à beaucoup de ceux qui sont restés indemnes. — Enfin l'argument tiré des expériences de Nocard n'a aucune portée, attendu que Nocard injectait toujours simultanément la toxine et le sérum destiné à la neutraliser. Or, cette condition n'est jamais réalisée chez l'homme. M. Reynier ne croit donc pas à l'action prophylactique du sérum antitétanique. Par contre, en ce qui concerne son action curative, il ne se laisse pas aller au découragement général. Il estime que le sérum, injecté à doses journalières et assez élevées, en neutralisant les toxines normalement développées, est susceptible d'empêcher l'aggravation de l'intoxication, et devient ainsi un adjuvant très utile au traitement par le chloral. Les six

Digitized by Google

observations de guérison, rapportées par M. Reynier, seraient de nature à confirmer cette opinion.

M. Mauclaire possède une statistique personnelle de quinze cas de tétanos. Cinq de ces malades sont tous antérieurs à l'ère de la sérothérapie et sont morts. Dans deux cas le tétanos s'est développé malgré des injections préventives de sérum antitétanique; un de ces malades a guéri, l'autre est mort. — Au point de vue curatif, le traitement par le sérum a donné : 1° Injections intracrâniennes : cinq cas, dont quatre morts et une guérison dans un cas de tétanos subaigu; 2° Injections intracrâniennes de sérum et intrarachidiennes de sérum et de chloral : un cas, une mort; 3° Injections intracrâniennes de sérum et intrarachidiennes de sérum et de cocaïne : un cas, une mort; 4° Injections sous-cutanées de sérum : trois cas, trois morts.

M. Delorme a vu, dans son existence chirurgicale, un très grand nombre de plaies souillées par la terre ou le fumier, et ne peut citer que trois cas de tétanos, bien que le sérum préventif n'ait pas été employé.

M. Quénu divise sa pratique hospitalière en deux périodes. De 1891 à 1900 aucune injection préventive n'a été pratiquée; il n'y a pas eu de cas de tétanos intérieur. Depuis 1900 on pratique systématiquement les injections préventives pour toutes les plaies; on a observé un cas de tétanos intérieur chez un blessé chez lequel, par suite d'un changement de personnel, l'injection avait été omise. Ce fait, ajouté à tous ceux qui ont été rapportés, ne permet pas de voir là une simple coïncidence. M. Quénu estime néanmoins qu'on n'a pas encore le droit d'être absolu, mais qu'étant donnée l'innocuité de l'injection préventive, il est plus prudent d'y revenir.

M. Legueu n'a observé qu'un seul cas de tétanos survenu chez une malade atteinte d'une forte brûlure. Or c'était précisément aussi une malade chez laquelle l'injection préventive avait été oubliée.

M. Tuffier fait systématiquement les injections préventives et n'a pas observé un seul cas de tétanos. Pour apprécier la valeur de ce traitement préventif il faut une enquête minutieuse sur tous les faits et peut-être la notion de l'anaphybasie, introduite dans la pathologie expérimentale par MM. Richet et Portier, serait-elle de nature à éclaircir certains points obscurs de la question de la sérothérapie du tétanos.

M. Moure (de Bordeaux). — *Sur un cas de mucocèle éthmoïdal.*

Rapport de M. Sébileau.

M. Moure a traité un jeune homme qui se présentait avec une tumeur occupant la partie profonde de la fosse nasale gauche, et faisant saillie dans la région orbito-unguéale, M. Moure pense à un sarcome de la région antérieure du labyrinthe ethmoïdal. Au cours des manœuvres d'extirpation, il s'écoule par la fosse nasale un liquide filant, collant, muqueux. La poche fut extirpée, et la cavité fut bourrée avec de la gaze iodoformée. La plaie guérit par première intention. L'examen histologique montre qu'il s'agisait d'un mucocèle ethmoïdal.

Digitized by Google

Appendicite et traumatisme (suite de la discussion).

M. Guinard croit à l'action du traumatisme sur le développement de l'appendicite et cite, à l'appui de cette opinion, plusieurs observations, dans lesquelles une succession de crises d'appendicite se sont produites à la suite d'un traumatisme et ont nécessité l'ablation de l'organe. Selon lui le traumatisme peut agir de deux façons : 1° exceptionnellement par action mécanique et contusion directe; 2° en provoquant une péri-appendicite, un hématome ou une réaction péritonéale qui englobe l'appendice dans des adhérences et le met dans de mauvaises conditions pour résister ultérieurement aux infections qui provoquent habituellement l'appendicite.

M. Tuffier proteste contre ceux qui veulent voir une relation de cause à effet entre un traumatisme même abdominal et le développement de la maladie « appendicite ». L'écrasement de l'appendice a trait aux contusions de l'intestin et non à l'appendicite.

M. Routier ne croit pas non plus à l'appendicite traumatique, l'appendice iléo-cæcal étant particulièrement bien placé pour échapper aux traumatismes.

M. Guibal (de Béziers). — *Adénite tuberculeuse para-cæcale sans lésions appréciables de l'intestin, survenue à la suite d'une appendicite.*

Rapport de M. Tuffier.

M. Guibal a opéré un enfant de sept ans qui, à la suite d'une crise d'appendicite aiguë, conserva, dans la fosse iliaque droite, une masse assez volumineuse, mais indolente et ne subissant aucune amélioration. Il trouve un appendice augmenté de volume et fixé par des adhérences lâches. La masse, constatée à la palpation du ventre, était constituée par des ganglions mésentériques enfermés dans l'angle ilio-cæcal. Deux seulement de ces ganglions furent extirpés, une alerte chloroformique ayant obligé à terminer rapidement l'opération. M. Guibal avait néanmoins pu s'assurer que le cæcum et tout l'intestin voisin étaient absolument normaux. Les cobayes, inoculés avec ces ganglions, présentèrent tous des lésions tuberculeuses. Quant à l'appendice, examiné histologiquement, il était absolument indemne des lésions tuberculeuses. Ce malade guérit de son opération et est actuellement florissant de santé.

M. Tuffier a opéré, il y a douze ans, une jeune fille atteinte d'une crise d'appendicite franche aiguë. L'opération eut lieu à froid, et l'appendice fut trouvé absolument sain en apparence. Par contre plusieurs ganglions paracæcaux, qui furent enlevés, avaient une apparence caséeuse, or l'appendice, examiné histologiquement, présentait des lésions de folliculite tuberculeuse. La malade guérit et n'a pas présenté depuis trace de tuberculose intestino-péritonéale.

M. Routier a eu l'occasion d'opérer un homme qui, à plusieurs reprises, avait eu des crises d'appendicite. Il enleva un appendice peu malade et quatre gros ganglions caséeux. Ce malade succomba ultérieurement, et l'angle iléo-cæcal fut examiné au microscope; on ne trouve aucune lésion tuberculeuse ni de la muqueuse intestinale ni des parois.

Digitized by Google

M. Delbet fait remarquer qu'il est depuis longtemps démontré que les bacilles tuberculeux peuvent traverser une muqueuse sans laisser aucune trace de leur passage, pour aller coloniser dans les ganglions.

M. Villemin met en doute la fréquence de la tuberculisation des ganglions volumineux qu'on trouve fréquemment dans l'angle iléo cæcal. Il a souvent inoculé à des cobayes et à des lapins les ganglions volumineux d'apparence caséeuse, situés dans cette région, et n'a jamais obtenu chez ces animaux de généralisation tuberculeuse.

M. Tesson (d'Angers). — *Occlusion intestinale par torsion de la totalité de l'intestin grêle et de son mésentère.*

Rapport de M. Delbet.

Le malade de M. Tesson fut pris brusquement de phénomènes d'occlusion intestinale, neuf mois après avoir été opéré d'appendicite. Cette circonstance fit croire à une occlusion par bride. Mais, au cours de l'opération, faite quarante-deux heures après le début des accidents, M. Tesson constate, au-dessous et en dedans du cæcum, une bride épaisse, tendue, sous laquelle on engageait la main comme dans une cavité. Sous cette barre s'échappaient deux anses intestinales, l'une à droite, resserrée, vide, de couleur normale, l'autre à gauche, distendue, congestionnée. Ces constatations lui permirent de reconnaître immédiatement qu'il s'agissait d'une torsion totale de l'intestin grêle. Il fit la détorsion et le malade guérit.

A l'occasion de ce fait M. Delbet étudie la pathogénie, la symptomatologie et le traitement de cet accident, en somme rare, puisqu'il n'en existe que 14 cas publiés. La pathogénie reste des plus obscures. Pour quelques cas il semble qu'on puisse faire jouer un rôle à des adhérences inflammatoires unissant entre elles un plus ou moins grand nombre d'anses intestinales. — Au point de vue symptomatologique, trois signes doivent retenir l'attention, car, s'ils ne sont pas pathognomoniques, leur réunion acquiert une grande valeur pour l'établissement du diagnostic. Ce sont : le ballonnement généralement considérable de l'abdomen, l'existence d'un épanchement abdominal plus ou moins abondant, l'absence de vomissements fécaloïdes. En présence de ces signes, on devra tout au moins penser à une occlusion intestinale par torsion de la totalité ou de la plus grande partie du mésentère, et on saura, le ventre ouvert, dans quel sens il faudra agir pour lever rapidement l'obstacle.

M. Tricot (d'Alger). — *Chute sur le poignet. Luxation du semi-lunaire en avant. Insuccès du traitement conservateur. Ablation finale du semi-lunaire. Résultat satisfaisant.*

Rapport de M. Arrou.

M. Tricot rapporte deux observations de traumatismes du poignet, survenus à la suite de chute sur la main. Dans l'une le diagnostic porté avait été fracture de l'extrémité inférieure du radius, ce qui avait conduit à l'immobilisation du poignet dans un appareil plâtré. Quand, au bout de quinze jours, ce traitement, suivi de séances de massage et de mobilisation,

Digitized by Google

les douleurs et l'impotence fonctionnelle persistèrent, on fit exécuter des radiographies, et on constata qu'il s'agissait d'une luxation du semi-lunaire auquel adhérait un fragment du scaphoïde fracturé. M. Tricot fit alors, par voie postérieure, par une incision parallèle au tendon de l'index, la résection du fragment resté en place du scaphoïde, du pyramidal, d'une bonne partie de la tête du grand os et finalement du semi-lunaire luxé. Le résultat fut très satisfaisant.

La seconde observation est semblable; le diagnostic clinique avait été « entorse du poignet ». La radiographie montre de même une luxation du semi-lunaire. La même opération fut pratiquée, et le résultat fut également satisfaisant.

M. Arrou insiste sur la fréquence des erreurs de diagnostic dans les traumatismes du poignet. Seule la radiographie permet de se rendre compte des lésions véritables. Il existe toutefois un ensemble de signes cliniques qui peuvent mettre sur la voie du diagnostic de la luxation du semi-lunaire.

Ce sont : 1° les styloïdes sont en place, l'externe n'est pas remonté; 2° le gros des lésions siège au-dessous de la ligne qui les unit; il en est autrement dans la fracture du radius; 3° les troubles fonctionnels sont considérables et persistants. La main est clouée en demi-extension, les doigts demi-fléchis et presque impotents; 4° les troubles nerveux manquent rarement. Ce sont des fourmillements, des engourdissements, des transpirations incessantes, de la cyanose, quelques atrophies, et surtout une très pénible sensation de froid aux extrémités des doigts.

M. Brin (d'Angers.) — *Le drainage des voies biliaires principales avec cholécystectomie.*

Rapport de M. Lejars.

M. Lejars rapporte quatre observations de M. Brin et trois observations personnelles nouvelles ayant trait soit à des oblitérations du cholédoque par calculs, soit à des angiocholites calculeuses; dans toutes on obtient la guérison par l'opération de Kehr, c'est-à-dire par le drainage du canal hépatique précédé de l'ablation de la vésicule.

A ce propos M. Lejars discute les indications de drainage des voies biliaires principales combiné à la cholécystectomie. Cette opération n'est plus discutable dans les cas de lithiase diffuse, vésiculaire et canaliculaire, dans l'occlusion calculeuse chronique du cholédoque. Elle est indiscutée également dans la lithiase infectée, dans les angio-cholécystites calculeuses, où elle s'impose souvent comme opération d'urgence. Elle est discutable dans les cas de lithiase vésiculaire isolée, où la cholécystectomie simple peut suffire, à la condition cependant que le processus lithiasique soit dûment éteint depuis longtemps, en particulier dans les cas où la vésicule est remplie d'un liquide clair et contenant un gros calcul isolé.

Un point de technique intéressant est celui qui concerne la durée du drainage hépatique. M. Lejars pense qu'il ne faut pas se hâter de retirer le tube.

Digitized by Google

M. Terrier fait observer que l'opération de Kehr donne d'excellents résultats dans tous les cas de lithiase, parce que les voies biliaires sont dilatées. Mais il est des angiocholites non calculeuses qui s'accompagnent d'une tendance à l'atrophie et au rétrécissement inflammatoire des voies biliaires infectées. En pareil cas le drainage hépatique n'amène pas toujours le désinfection que l'on cherche, et l'on est obligé d'avoir recours à d'autres opérations. En ce qui concerne la durée du drainage hépatique, l'expérience a démontré à M. Terrier que, pour obtenir une asepsie des voies biliaires, il est nécessaire de prolonger ce drainage.

M. Conteaud. — *Traitement esthétique des fractures de la clavicule.*

Le procédé du traitement des fractures de la clavicule, préconisé par M. Conteaud, consiste à maintenir les malades au lit, en faisant porter à faux l'épaule du côté blessé et en laissant pendre le membre verticalement au dehors. Ce traitement, appliqué à six cas, a donné un excellent résultat esthétique.

M. Berger a constaté l'excellence de ce résultat sur un malade traité par M. Conteaud dans son service. Ce traitement a cependant deux gros inconvénients : 1° la nécessité de maintenir le sujet au lit, dans le décubitus dorsal complet pendant quinze ou dix-huit jours ; 2° la gêne et la sensation fatigante qui résultent pendant les premiers jours de la position déclive du membre et qui résultent de la congestion veineuse et surtout de la tension prolongée des ligaments de l'articulation scapulo-humérale et des insertions antérieures du muscles deltoïde.

M. Walther présente un malade chez lequel il a pratiqué une *orchidopexie* par son procédé.

M. Picqué présente un malade chez lequel il a pratiqué une *néphrectomie pour rupture traumatique du rein.*

M. Bazy présente une pièce d'*hydronéphrose intermittente par malformation du bassinet.*

M. Michaux présente une pièce de *grossesse extra-utérine ovarienne.*

M. Bazy présente une malade atteinte de *troubles trophiques et moteurs trois mois après une suture nerveuse, troubles guéris par l'électricité statique.*

M. Faure présente une pièce de *cancer du col de l'utérus.*

M. Morestin présente un malade chez lequel il a pratiqué avec succès *l'extirpation d'un anévrysme poplité.*

M. Faure présente un malade chez lequel il a obtenu une bonne guérison d'une *luxation incurable après chevauchement de l'extrémité externe de la clavicule, grâce à l'appareil de Heitz-Boyer.*

M. Potherat présente une pièce de *tumeur villeuse du rectum.*

Digitized by Google

M. Jalaguier présente un jeune malade chez lequel on a pu pratiquer une *œsophagotomie interne sans œsophagoscopie pour un rétrécissement rebelle de la dilatation.*

M. Potherat présente une pièce de *double kyste dermoïde des trompes utérines.*

M. Michaux présente une pièce de *volumineux épithéliome de la vésicule biliaire.*

SOCIÉTÉ DE CHIRURGIE DE LYON

Séance du 30 mai 1907. — *Présidence de M. Vincent.*

Cancer de l'appendice hernié.

M. Patel rapporte l'observation d'un malade atteint d'une double hernie inguinale, de volume considérable. A droite, on sentait dans la tumeur une petite masse, mobile, dont l'origine ne paraissait pas facile à déterminer.

Or, à l'opération, on vit que cette tumeur était constituée par l'appendice, dont le sommet avait subi une dégénérescence cancéreuse (Paviot). Cette observation s'ajoute aux 30 cas rapportés récemment à la Société de chirurgie de Paris par MM. Hartmann et Lecène. Ces cas sont assez rares, ou tout au moins le paraissent, les examens histologiques n'étant pas toujours pratiqués.

M. Gayet rapporte une observation analogue du service de M. Ollier, qui avait été opérée par M. Chandelux en 1893.

Hypospadias pénien.

M. Cotte présente un enfant opéré par M. Nové-Josserand d'un hypospadias pénien par son procédé spécial pour la cure radicale de l'hypospadias. Voici les principaux points : Tout d'abord, établir une *dérivation urinaire au périnée* par une large uréthrostomie; puis empêcher les urines de passer dans l'urèthre, *en fermant l'orifice uréthral anormal* de l'épispade. Quand cet orifice est définitivement oblitéré, au bout de deux mois environ, on fait un trajet pénien au moyen d'un trocart introduit d'arrière en avant. Ce trajet est tapissé d'une greffe dermo-épidermique.

Ce nouveau canal est dilaté peu à peu, et même, pour obtenir un bon calibre, on y pratique une uréthrotomie interne. Reste, quelques mois après, à fermer l'uréthrostomie.

M. Nové-Josserand cite deux bons résultats. Il insiste sur la nécessité de la dérivation urinaire préalable et de l'oblitération préalable de l'orifice antérieur de l'urèthre hypospade, avant de passer à la reconstitution du canal.

Tumeur de la parotide.

M. Vallas présente une femme à laquelle il a enlevé une volumineuse

Digitized by Google

tumeur de la parotide. Il dut réséquer la jugulaire interne. Il n'y a pas de récidive, au bout de trois mois, bien que la tumeur fût maligne.

Instruments.

M. Bérard présente un bouton anastomotique spécial pour gastro-entérostomie.

Il présente un bistouri spécial pour ponction d'abcès situés profondément.

Perforation opératoire de l'utérus.

M. Gouilloud rapporte un cas de perforation utérine par les bougies d'Hégar, au cours d'un curettage utérin pratiqué contre une métrite hémorragique. La perforation se fit sans effort.

M. Gouilloud pratiqua alors la bascule du corps utérin par le cul-de-sac antérieur. Il vit la perforation, la sutura et établit un drainage. Guérison.

M. Albertin n'emploie plus les bougies d'Hégar, à cause de leurs dangers. Il préfère un dilatateur spécial à 2 branches, longues et flexibles.

En cas de perforation, M. Albertin préférerait la laparatomie, chez une femme non obèse.

M. Durand rappelle les fausses perforations utérines signalées par De Bovis.

M. *Vincent.* L'hystéromètre est, lui aussi, parfois dangereux.

M. Vincent a vu une perforation utérine après un accouchement, et par elle sortait une longue anse d'intestin grêle. La malade refusa la laparotomie et succomba.

M. Bérard. Quelle est la gravité des perforations utérines?

M. Gouilloud. D'ordinaire, les dilatations utérines sont pratiquées trop vite et les déchirures du col ne sont pas rares. Elles sont bénignes.

Dans le cas de perforation péritonéale, il y a danger. Il vaut mieux, malgré l'opinion d'Hégar, intervenir contre la perforation.

Séance du 6 juin 1907. — *Présidence de M. Vincent.*

Dislocations du carpe.

M. Gayet présente un homme atteint de dislocation du carpe, après une chute d'une hauteur de 8 mètres. La main, portée brusquement en abduction, avait été mise aussi dans l'hyperextension forcée.

A l'examen, on voyait bien nettement que les lésions étaient uniquement carpiennes. Il existait des douleurs violentes et une anesthésie complète dans le domaine du médian. De plus, effacement de la tabatière anatomique, tumeur en avant du radius. A la radiographie, fracture du scaphoïde, luxation palmaire du semi-lunaire, et déplacement des 2 rangées l'une sur l'autre. Réduction par hyperextension, assez facile. Guérison progressive. En somme, lésion typique du carpe par un mouvement d'abduction forcée.

M. Destot présente un malade analogue. La lésion du carpe s'était produite également par abduction forcée (inclinaison radiale). Il existe

Digitized by Google

une fracture de deux apophyses styloïdes, une luxation du lunaire, une luxation dorsale du scaphoïde sans fracture, une fracture du pyramidal. Comme la luxation date de deux mois, il ne saurait être question de réduction. Il faut opérer.

Ici, il n'y a pas eu chute, mais seulement de la torsion du poignet. Le mécanisme est très net.

Kyste de l'ovaire.

M. Albertin présente un kyste de l'ovaire enlevé *sans ponction préalable.*

On évite ainsi les greffes de la tumeur dans la paroi, lorsque la tumeur a un certain caractère de malignité.

De plus on évite encore les blessures de l'uretère, soulevé dans les cas de kyste intra-ligamenteux. Dans cette opération, on voyait l'uretère passer en écharpe sur le kyste; on peut ainsi le dégager sans danger. *Il est plus facile de disséquer l'uretère sur une tumeur distendue.*

M. Gouilloud. Dans les cas difficiles, j'emploie souvent la section première du col, qui favorise beaucoup l'ablation.

Résultats éloignés de deux résections de la hanche.

M. Commandeur rapporte l'observation d'une femme réséquée de la hanche, par M. Vincent, douze ans auparavant, pour une coxalgie fistuleuse.

Le bassin était rétréci à 9 centimètres et demi. Toutefois l'accouchement se fit spontanément.

Le membre inférieur avait un raccourcissement de dix centimètres; atrophie de la cuisse. Les mouvements de la hanche étaient parfaits dans toutes les directions. La marche était facile en équinisme, non disgracieuse; la boiterie était, en somme, légère.

Une autre femme fut réséquée de la hanche par M. Rochet, il y a dix ans. Accouchement spontané, bien que le bassin fût rétréci à dix centimètres. Le résultat fonctionnel de la hanche est bon, malgré un raccourcissement de huit centimètres. Tous les mouvements articulaires sont normaux.

En somme, voilà deux résultats éloignés de résection de la hanche qui sont bons. Il y a raccourcissement, atrophie du fémur, mobilité de la hanche, sans attitudes vicieuses. L'opération n'a pas eu d'influence néfaste sur l'évolution du bassin.

M. Vincent croit que l'opération a plutôt empêché les déformations du bassin. Celles-ci sont beaucoup plus considérables, lorsqu'on traite la coxalgie par le traitement conservateur, qui laisse s'établir des attitudes vicieuses de la hanche et des déformations secondaires du bassin.

Il cite plusieurs exemple de résultats éloignés de résection de la hanche, où l'accouchement se fit spontanément.

M. Commandeur n'intervient jamais dans les accouchements chez les coxalgiques; car la sortie de l'enfant est d'ordinaire fort simple, beaucoup plus simple qu'on ne serait tenté de le croire d'après les classiques.

Digitized by Google

Séance du 13 juin 1907. — *Présidence de M. Vincent.*

Dislocation du carpe.

M. Durand, à propos du procès-verbal, dit qu'il a opéré le malade atteint de dislocation du carpe, dont on a parlé dans la dernière séance. Il a vérifié l'existence d'une luxation du semi-lunaire et d'une fracture du pyramidal.

M. Destot attire l'attention sur un mécanisme un peu particulier des lésions du carpe. C'est ainsi qu'il a observé un forgeron, atteint de fracture du semi-lunaire, et de fracture du scaphoïde, à la suite d'un mouvement d'abduction forcée du pouce surpris brusquement. La tabatière anatomique était comblée par une saillie, le poignet raccourci. Six mois après l'accident, l'impotence était absolue après deux heures de travail.

La radiographie révèle ici une fracture classique du scaphoïde, un élargissement du semi-lunaire, écrasé lors de l'accident.

Amputation périnéale du rectum.

M. Rivière présente un homme qui a subi, il y a 29 mois, une amputation périnéale du rectum cancéreux, après un anus iliaque préliminaire.

Du côté de l'anus périnéal, il n'y a pas la moindre trace de récidive. Mais cet opéré revenait parce qu'il était atteint d'un prolapsus côlique au niveau de l'anus iliaque persistant. Il réclamait instamment l'oblitération de cet anus iliaque, source de soucis perpétuels.

Pour y parvenir, on réséqua dix à douze centimètres du côlon iliaque, dont les deux bouts furent réunis au moyen d'un bouton anastomotique. Guérison avec persistance d'une petite fistulette.

Ce malade est un bel exemple de guérison prolongée, après une amputation périnéale du rectum cancéreux. Il montre les ennuis donnés trop souvent par l'anus iliaque. A côté de cela, il est remarquable par le fonctionnement presque parfait de l'anus périnéal. Cet homme va à la selle deux ou trois fois par jour, il n'a pas d'incontinence appréciable et gênante.

Radiographie du mal de Pott et des reins.

M. Gouilloud présente une belle radiographie, faite par M. Arcelin, chez un sujet atteint d'un mal de Pott lombaire. On y voit, avec la plus grande netteté, une échancrure sur le côté gauche de la quatrième vertèbre lombaire; on constate encore, à ce niveau, un affaissement du corps vertébral, dont le côté droit a conservé, au contraire, ses contours normaux.

M. Gouilloud présente également, de la part du même radiographe, des photographies en couleur de reins tuberculeux, obtenues avec les plaques Lumière. Il y a là une application fort intéressante de la photographie; c'est un progrès pour l'instruction des élèves.

M. Arcelin insiste sur le dispositif spécial qui lui a permis d'obtenir de plus belles radiographies des organes abdominaux. Entre le tube de Crooks et la paroi du sujet, il interpose un tube diaphragme, analogue à

Digitized by Google

celui de Schomberg, puis un tambour et un ballon de caoutchouc gonflé d'air.

Il obtient ainsi facilement la netteté des contours des calculs du rein, dans tous les cas; dans la moitié des cas, on reconnaît même le contour des reins, ce qui est un réel progrès de la radiographie. Il a vu aussi deux ou trois fois des calculs de la vésicule biliaire.

M. Destot félicite M. Arcelin. D'après son expérience, le ballon d'air interposé aurait, entre autres avantages, celui de renforcer les rayons X. Il a eu lui-même l'idée de construire un appareil basé sur le même principe.

M. Durand a eu l'occasion d'étudier le jeu du diaphragme sous la radioscopie, chez les sujets atteints d'appendicites ou de salpingites. Il a vu que, dans les appendicites même légères, tout le côté droit du diaphragme est immobilisé. Dans les salpingites, au contraire, les mouvements du diaphragme restent normaux. Il y aurait peut-être là un signe différentiel entre ces deux affections.

Il a pu également, grâce au concours de M. Barjon, déceler l'origine osseuse précise d'un abcès froid iliaque interne. Sur la radiographie, on observait, en effet, une zone raréfiée sur l'os iliaque, au voisinage de l'articulation sacro-iliaque.

Il s'agissait donc d'une sacro-coxalgie, à point de départ iliaque. Le sacrum, la colonne vertébrale étaient sains.

M. Destot ne croit pas que la simple immobilisation du côté droit du diaphragme permette d'affirmer un diagnostic. On l'observe, en effet, très souvent à droite, rarement à gauche, quel que soit l'organe atteint, plèvres, foie, rate, appendice, etc.

Le diaphragme, étudié sous l'écran radioscopique, n'offre pas du tout les mouvements d'élévation et d'abaissement admis par les physiologistes. On y constate toujours des contractions partielles, irrégulières, que les physiologistes ne connaissaient pas. Il faudrait, avec la radioscopie, reprendre toute cette étude.

Déjà la radioscopie nous a démontré que l'œsophage était un tube inerte, largement ouvert pendant la déglutition, réformant ainsi les données classiques. Elle nous montrerait encore que, chez l'homme vivant, les données anatomiques sur les rapports du foie, de la rate, de l'estomac sont souvent fausses. Les rapports changent considérablement selon la position debout ou assise. L'étude sur le cadavre ne saurait fournir des renseignements justes et précis. X. Delore.

ACADÉMIE DE MÉDECINE

Présidence de M. Armand Gautier.

M. O. Lannelongue lit un travail intitulé : *Nouveauté de l'appendicite, sa fréquence. Toxicité urinaire dans cette maladie.* Ce travail comprend deux parties bien distinctes :

Digitized by Google

Dans la première partie, il montre que l'appendicite n'est pas comme on le croit parfois, une maladie nouvelle. C'est une opinion qu'il professe depuis 1883; mais elle n'est bien connue que depuis peu de temps; c'est à l'appendicité qu'il faut rapporter un très grand nombre de cas étiquetés autrefois psoïtis, typhlite, périlyphlite, péritonite, étranglement interne, et même coliques hépatiques et néphrétiques, salpingites, troubles digestifs, etc. Il semble que l'appendicite n'augmente pas de fréquence, et qu'elle n'est point, comme nombre de cas, à ce que sont, additionnées les unes aux autres, les maladies dont elle a pris place.

La substitution d'une espèce unique à une douzaine de maladies journalières suffit donc pour expliquer à la fois la fréquence de l'appendicite et le rang qu'elle occupe dans le cadre nosologique. Elle a remplacé si bien les péritonites, qui étaient jadis la terreur des familles et du public, que dans un relevé de cinq années avant qu'il fût parlé d'appendicites, de 1885 à 1889, il y avait à l'hôpital Trousseau 470 cas de péritonite, et, dans une autre période de cinq années, de 1895 à 1899, où il n'était plus parlé que d'appendicites, on en comptait 443, c'est-à-dire à peu près autant que des péritonites.

Dans l'appendicite aiguë, l'analyse méthodique et minutieuse des phénomènes morbides ne permet pas au clinicien le plus habile de résoudre, dans bon nombre de cas, le problème du degré et de l'intensité de l'infection, et, par suite, de fournir des indications exactes sur la nécessité de l'abstention ou de l'intervention opératoire. M. Lannelongue pense qu'on peut cependant y parvenir par la connaissance de l'*urotoxie*, c'est-à-dire du degré de *toxicité urinaire* chez un sujet atteint d'appendicite aiguë.

Dans la deuxième partie de sa communication, M. Lannelongue montre le parti que l'on peut tirer de l'étude de cette toxicité urinaire pour établir le pronostic de l'appendicite. Chez les adolescents, la toxicité urinaire s'élève, dans l'appendicite aiguë, en raison de la gravité de la maladie, et sa décroissance est en parallélisme avec la désinfection de l'infecté. Ainsi, à l'état normal, cette urotoxie est de 84 centimètres cubes chez les puéri-adolescents, ce qui veut dire qu'il faut injecter cette dose d'urine par kilogramme de poids du lapin dans la veine de cet animal pour le tuer. Or, l'urine des sujets atteints d'appendicite aiguë est, pour le lapin, trois, quatre et jusqu'à cinq fois plus toxique. Et, lorsque le degré de toxicité tombe à 20 ou 25 au lieu de 84, la mort du malade est inévitable si on ne l'opère pas. C'est donc là une indication pressante d'opérer immédiatement.

Enfin la toxicité urinaire permet d'apprécier le degré d'infection de l'organisme dans les appendicites prolongées ou chroniques; elle devient une contre-indication opératoire, réclamant un ajournement, lorsque le malade est encore sensiblement infecté.

La technique expérimentale est d'une très grande simplicité et réalisable en tous lieux.

Un lapin, dont le poids est pris avant l'expérience, est fixé sur sa planche; un tube en caoutchouc, de 3 mètres de long environ et de

Digitized by Google

2 centimètres de large, surmonté d'un entonnoir en verre, et possédant un petit robinet à l'autre extrémité, est fixé le long d'un mur. On adapte au robinet un trocart assez fin pour pouvoir pénétrer dans l'une des veines dorsales de l'oreille du lapin. Après avoir rempli le tube de l'urine à expérimenter, qu'on a pris soin de passer à travers un linge, afin d'arrêter les gros dépôts et les sels en suspension, on stérilise la région et on pique la veine de l'oreille. A l'aide du robinet on laisse passer lentement et graduellement l'urine.

La durée de l'expérience varie entre trente minutes et une heure. Lorsque l'animal est intoxiqué mortellement, il se produit quelques convulsions et la mort survient.

On pourra donc, sur cette simple donnée, conclure à un pronostic fatal si on n'intervient pas. De là une indication opératoire nouvelle et précise.

Cette méthode expérimentale permet encore de connaître le degré d'infection des malades atteints d'appendicite prolongée ou chronique, et de choisir avec précision le moment le plus opportun pour l'opération.

M. Hayem fait observer qu'il est difficile d'établir une comparaison rigoureuse au point de vue de la toxicité entre les urines des malades atteints d'appendicite et celle des sujets sains. Au cours de l'appendicite, la quantité des urines diminue considérablement, leur concentration augmente et par conséquent la toxicité apparente. Il faudrait ramener avant l'injection les urines à l'isotonie ou au moins à la même densité.

M. Lannelongue, pour établir la toxicité normale de l'urine, s'est adressé à des enfants en bonne santé qui étaient à l'hôpital, guéris d'une fracture, d'une conjonctivité légère, etc., qui allaient et venaient et qui étaient soumis au régime alimentaire commun. On enregistrait la couleur, la limpidité, la réaction acide ou alcaline, la densité et le volume de l'urine, en centimètres cubes, dans les vingt-quatre heures. Puis on déterminait la quantité d'urée qui y était contenue par jour et par litre. On recherchait également les éléments anormaux.

On a procédé de la même manière pour les urines des sujets atteints d'appendicite soit aiguë, soit chronique. On y a recherché l'indican, la couleur avec soin, mais on n'a pas fixé le point cryoscopique.

Dans les appendicites aiguës, il est bien certain que le volume de l'urine était moindre et quelquefois pas mal diminué; on était parfois trop heureux de pouvoir recueillir en quelques heures la quantité nécessaire pour en rechercher expérimentalement la toxicité. Cette toxicité indiquait alors la proportion de poisons éliminés par l'organisme en un temps donné, et les résultats différents obtenus d'un jour à l'autre lui paraissent vouloir dire que, lorsque cette élimination est très sensiblement moindre, l'organisme est lui-même moins infecté.

M. Lannelongue conclut en disant qu'une méthode doit être jugée sur les résultats matériels qu'elle procure, car il est rare qu'elle se prête à l'analyse mathématique comme un simple phénomène physique dégagé de toute contingence d'ordre vital.

M. Péraire.

Digitized by Google

NÉCROLOGIE

M. le Dr A. C. BERNAYS (St-Louis, É.-U.).

Un chirurgien américain assez connu en Europe vient de mourir subitement d'apoplexie, le 22 mai 1907, à St-Louis. M. le Dr Augustin-Charles Bernays avait cinquante-trois ans seulement, il était né dans l'Illinois; il fit ses études médicales à l'Université d'Heidelberg (Allemagne), où il fut reçu docteur en médecine en 1876. Il se fit recevoir ensuite membre du *Royal College of Surgeons* d'Angleterre.

Il se fixa, à ce moment, à St-Louis (E.-U.), comme chirurgien et se fit rapidement une situation importante dans cette ville comme opérateur et anatomiste. C'était un des praticiens les plus connus du Sud-Ouest de l'Amérique du Nord.

Homme très intelligent et très doué, il a publié de nombreux mémoires de chirurgie, tous marqués au coin de la plus grande originalité.

Association française de chirurgie

20e Congrès, 7-12 octobre 1907.

Le 20e Congrès de l'*Association française de Chirurgie* s'ouvrira à Paris, à la Faculté de médecine, le *Lundi 7 octobre 1907*, sous la présidence de M. le professeur Paul Berger, membre de l'Académie de médecine, chirurgien de l'hôpital Necker.

Questions mises à l'ordre du jour :

1° *Influence des rayons de Rœntgen sur les tumeurs malignes.*

Rapporteurs : MM. Béclère, de Paris, et Maunoury, de Chartres.

2° *Des transplantations nerveuses, musculaires et tendineuses dans le traitement des paralysies.*

Rapporteurs : MM. Kirmisson, de Paris et Gaudier, de Lille.

3° *Des affections chirurgicales chroniques (Tuberculose et Cancer) dans leurs relations avec les accidents du travail.*

Rapporteurs : MM. Segond, de Paris, et Jeanbrau, de Montpellier.

MM. les membres de l'Association sont priés d'envoyer, avant le 30 juillet, le titre et les conclusions de leurs communications, à M. le Docteur Walther, secrétaire général, 68, rue de Bellechasse à Paris.

Le propriétaire-gérant : Félix Alcan.

Coulommiers. — Imp. Paul BRODARD.

Digitized by Google

DE LA

SUBLUXATION CONGÉNITALE DU POIGNET

MALADIE DE MADELUNG.
RACHITISME TARDIF DES POIGNETS (S. DUPLAY).
LAXITÉ CONGÉNITALE DE L'ARTICULATION RADIO-CUBITALE INFÉRIEURE (A. GUÉPIN).
CARPUS CURVUS (P. DELBET).
SUBLUXATION PROGRESSIVE DU POIGNET (KIRMISSON).
RADIUS CURVUS (GANGOLPHE, A. BROCA). — MANUS VALGA (F. SAUER).

Par E. ESTOR

Professeur à la Faculté de médecine de Montpellier.

Nous entendons par subluxation congénitale du poignet une malformation de cette articulation qui n'est que l'exagération d'une disposition normale. Cette malformation est essentiellement caractérisée par une luxation plus ou moins accentuée du cubitus en arrière et une incurvation à concavité antérieure de l'extrémité inférieure du radius. La subluxation congénitale du poignet est parfois révélée ou aggravée, soit par un traumatisme accidentel, soit par des manœuvres professionnelles qui, par suite de leur répétition, surmènent une articulation congénitalement mal conformée. Dans les cas où les malades invoquent un traumatisme ou des manœuvres professionnelles comme cause de leur difformité, il est assez fréquent de constater une aggravation progressive de la malformation et des désordres fonctionnels, si l'articulation n'est pas mise au repos.

Ce mémoire est basé sur l'observation suivante :

Hélène S., âgée de trente et un ans, est entrée à l'hôpital pour une double salpingite tuberculeuse suppurée dont elle a été opérée le 2 mai 1906. Pendant son séjour à la clinique, on s'est aperçu qu'elle était atteinte d'une curieuse déformation des deux poignets.

Elle nous a raconté que son père présentait la même malformation des deux poignets, plus accentuée, comme chez elle, du côté gauche que du côté droit. Ses parents affirment qu'elle est née avec les poignets déformés

Digitized by Google

et la malade ne se rappelle pas avoir vu ses poignets autrement que ce qu'ils sont aujourd'hui. Elle n'attribue à aucun traumatisme sa double malformation.

Malgré la difformité que nous allons décrire, elle n'éprouve aucune gêne et peut sans ressentir ni douleur ni fatigue se livrer à des travaux pénibles tels que lavages de parquet, lessives.

Examen clinique. — Les deux poignets sont atteints d'une déformation absolument de même ordre, mais la déformation est plus prononcée du côté gauche que du côté droit.

Poignet gauche. — Comme on le voit très nettement sur la photographie ci-jointe, représentant le bord cubital du poignet, l'extrémité inférieure du

Fig. 1.

cubitus fait sur la face dorsale une saillie considérable. Quand on regarde le poignet par son bord radial, il paraît presque normal. Vu par sa face antérieure, il est peu déformé.

Par la pression, on réduit facilement la déformation résultant de la saillie du cubitus, mais celle-ci se reproduit dès que la pression cesse. Il existe assurément un relâchement très notable de l'articulation radio-cubitale inférieure. En palpant la face antérieure du poignet on sent une saillie du talon de la main et au-dessus de cette saillie un enfoncement anormal très net, beaucoup plus accentué du côté du cubitus que du côté du radius. Cette dépression indique que le carpe est subluxé en avant.

L'axe de la main est très légèrement dévié vers le cubitus.

Tous les mouvements sont indolores et présentent leur amplitude normale.

Poignet droit. — Mêmes déformations mais moins accentuées.

Examen radiographique. — *Poignet gauche.* Le carpe présente les particularités suivantes : le grand os est plus volumineux, plus développé surtout dans le sens vertical que sur un poignet normal et il paraît avoir refoulé en haut le semi-lunaire qui, à son tour, a refoulé le radius [1].

L'extrémité inférieure du radius, légèrement infléchie, décrit une courbe à convexité postérieure de sorte que sa surface articulaire n'est plus perpendiculaire à l'axe de l'os mais oblique de bas en haut et d'arrière en avant, c'est là une prédisposition à une luxation du carpe en avant. Le cubitus a perdu ses rapports avec le carpe et avec le radius. Le quart infé-

1. Les anomalies du carpe ont été reconnues par mon excellent collègue A. Imbert qui a bien voulu faire l'examen radiographique.

Digitized by Google

rieur du cubitus est nettement incurvé, comme si une pression s'était exercée pour repousser son extrémité inférieure en dehors et en arrière de l'axe du membre.

Poignet droit. — Mêmes altérations mais moins accentuées.

Les lésions peuvent être ainsi *résumées* : Luxation complète du cubitus en

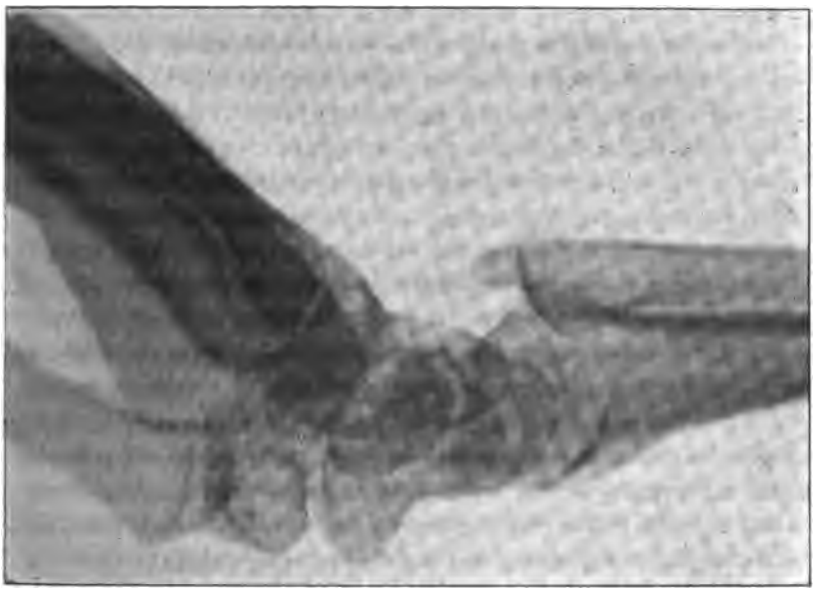

Fig. 2.

arrière ; subluxation légère du radius dans le même sens ; hauteur anormale du carpe résultant d'une hauteur anormale du grand os.

A part la double salpingite tuberculeuse que nous avons mentionnée plus haut et une induration du sommet du poumon droit, Hélène S... ne présente aucune lésion. Le squelette, en particulier, est parfaitement développé et n'offre aucune trace de déformation rachitique.

On pourrait penser qu'il était superflu de faire, à propos de cette observation, un nouveau travail d'ensemble, la question ayant été déjà plusieurs fois traitée et par des chirurgiens tels que Madelung, S. Duplay, Kirmisson, P. Delbet. Cette objection serait justifiée si ce mémoire n'était qu'une simple compilation ; mais nous pensons avoir apporté dans ce travail quelques vues personnelles sur divers points et notamment sur la pathogénie et le traitement de cette curieuse malformation du poignet.

Digitized by Google

II

J'aurais voulu dans cet *historique* établir et différencier des périodes. Il me semblait, en particulier, qu'une division s'imposait entre les faits observés avant la découverte de Rœtgen et les observations publiées après cette découverte. Mais, en réalité, l'intervention des rayons X n'a pas éclairé d'une très vive lumière l'anatomie pathologique du carpus curvus et j'ai dû renoncer à cette distinction que j'avais considérée comme fondamentale. Je me vois donc obligé de passer simplement en revue, dans cet historique, les principaux travaux. Je me garderai cependant de me contenter d'une simple énumération et j'aurai soin de montrer la valeur de chacun d'eux. Cette valeur étant inégale, certains seront simplement mentionnés tandis que j'accorderai aux plus importants quelques développements mettant en valeur les notions nouvelles qu'ils nous ont apportées.

Bien que la difformité qui fait l'objet de ce mémoire porte le nom d'un chirurgien allemand, ce ne sont pas cependant les travaux allemands qui ont le plus contribué à la faire connaître. C'est là une impression qui se dégage de l'étude impartiale des travaux publiés sur la maladie de Madelung. On doit accorder, cet historique en fait foi, une place prépondérante aux travaux des chirurgiens français; la thérapeutique chirurgicale proposée par S. Duplay n'est-elle pas à peu près universellement acceptée?

Il n'est pas sans intérêt de rechercher à quel chirurgien revient l'honneur d'avoir publié la première observation.

Les cas de luxation radio-carpienne en avant, décrits par Bégin[1] en 1825 et considérés par cet auteur comme fréquents[2] chez les hommes qui exercent avec les mains des tractions brusques violentes souvent répétées, tels que les imprimeurs et les apprêteurs de drap, ne me paraissent pas pouvoir être acceptés comme des cas de carpus curvus. La facilité avec laquelle les ouvriers réduisent eux-mêmes

1. Bégin, *Dictionnaire abrégé des sciences médicales*, t. XIII, 1825, p. 493; article RADIO-CARPIEN.

2. Ce cas doit être bien rare, car depuis plus de vingt ans j'en ai vainement cherché d'analogues dans les plus grandes imprimeries de Paris (Malgaigne, *Traité des fractures et des luxations*, t. II, 1855, p. 711).

Digitized by Google

leur luxation, le peu de gêne qu'entraine la lésion, nous indiquent qu'il ne s'agit pas de cas de maladie de Madelung.

Cette affection n'a pas été non plus étudiée par Dupuytren[1] qui, dans ses leçons, a copié textuellement l'article de Bégin.

L'observation de Le Sauvage (de Caen)[2], parue en 1835, est un cas d'arthrite du poignet avec épanchement abondant et ne peut être considérée comme un cas de carpus curvus.

La première observation appartient à Malgaigne[3]. Il s'agit d'un enfant qui s'aperçut, à l'âge de onze ans, que son poignet se déformait. A trente-six ans, ce sujet présentait une luxation du carpe en avant. La déformation avait évolué sans gonflement et sans aucun signe d'arthrite.

La seconde observation, parue quatre ans plus tard, a été publiée par Otto Weber[4], elle a trait à une jeune fille de seize ans.

C'est à tort que l'on cite Nétaton[5] comme ayant observé un cas de carpus curvus; voici ce que l'on trouve à ce sujet, dans les *Éléments de Pathologie chirurgicale* : « Nous devons à M. Boinet une pièce de luxation du poignet en avant, sans aucune fracture. Cette pièce a été trouvée sur un cadavre. Nous manquons totalement de renseignements. »

La première observation vraiment démonstrative a été publiée en mai 1875 par Jean[6] dans les bulletins de la Société anatomique, trois ans avant le travail de Madelung.

Il s'agit d'une femme de soixante-treize ans, atteinte d'une déformation des deux poignets remontant à la plus tendre enfance et que l'auteur dénomme, à bon droit, double luxation congénitale complète du cubitus et incomplète du radius sur les os du carpe. P. Delbet[7] estime qu'en affirmant l'origine congénitale de la déformation, Jean n'a pas noté un fait, mais qu'il s'est livré à une interprétation.

1. Dupuytren, *Leçons orales de clinique chirurgicale*, t. IV, Paris, 1834, p. 209.
2. Lesauvage (de Caen), *Archives générales de médecine*, 1835, 2e série, t. IX, p. 260. Mémoire théorique et pratique sur les luxations dites spontanées ou consécutives et en particulier sur celles du fémur.
3. Malgaigne, *Traité des fractures et des luxations*, t. II, 1855, p. 711.
4. Dr C. Otto Weber, *Chirurgische Erfahrungen und Untersuchungen nefst Zahlreichen Beobachtungen aus der chirurgischen Klinik und dem evangelischen Krankenhause zu Bonn*, Berlin, 1859, p. 231.
5. Nélaton, *Éléments de Pathologie chirurgicale*, t. III, 1874, p. 195.
6. A. Jean, *Bulletins de la Société anatomique de Paris*, mai 1875, p. 398.
7. Pierre Delbet, *Leçons de clinique chirurgicale faite à l'Hôtel-Dieu*, Paris, 1899, p. 185.

Digitized by Google

P. Delbet ne se livre-t-il pas lui-même à une interprétation lorsqu'il affirme la nature rachitique du carpus curvus?

Non seulement nous trouvons dans cette observation une analyse clinique fort bien conduite, mais elle contient aussi une description anatomique basée sur une dissection et elle rapporte le compte-rendu de la première autopsie. P. Delbet a étudié au musée Dupuytren les pièces anatomiques déposées par Jean; il a poussé plus loin leur dissection et a relevé quelques erreurs de détail, notamment au sujet des rapports du radius avec le carpe, mais il n'est pas moins vrai que la description clinique et anatomique que Jean nous a donnée reste vraie dans ses grandes lignes et que son observation constitue un document d'une réelle valeur.

Le mémoire de Madelung [1] a paru en 1878. A cet auteur appartient le très grand mérite d'avoir consacré l'existence et la réalité de la maladie qui porte son nom. Il a, grâce à une réelle puissance d'induction et de généralisation, montré que des cas particuliers appartenaient à une classe et il a apporté à l'existence d'une affection déjà observée avant lui une sanction qui lui manquait pour qu'elle puisse figurer dans le cadre nosologique. Tandis que les travaux allemands se caractérisent généralement par la puissance de l'analyse, le mémoire de Madelung, qui ne contient que des observations peu détaillées et un compte-rendu d'autopsie fort succinct, se caractérise au contraire par la puissance de l'induction et de la synthèse.

En 1884 paraît à Lyon la thèse de J. Félix [2] inspirée par Tripier. C'est un consciencieux travail qui rapporte deux observations inédites fort intéressantes. Malheureusement, l'auteur a recours, pour expliquer la genèse de la difformité, à une théorie qui nous paraît inacceptable et qu'il résume ainsi : « Pour nous, tout semblerait résulter d'une affection nerveuse ». Cette théorie sera réfutée au chapitre de la pathogénie.

S. Duplay a publié, en 1885 [3] et en 1891 [4], deux remarquables

1. Madelung, Die Spontane Subluxation der Hand nach vorne, *Archiv für klinische Chirurgie*, von Dr B. Langenbeck, Berlin, 1878, t. XXIII, p. 395.

2. Joseph Félix, thèse de Lyon, 1884, n° 246.

3. Simon Duplay, De l'ostéotomie linéaire du radius pour remédier aux difformités du poignet, soit spontanées, soit traumatiques. (Courbures rachitiques du radius; fractures vicieusement consolidées de l'extrémité inférieure de cet os). *Archives générales de médecine*, 1885, 7e série, t. XV, p. 385.

4. S. Duplay, Un cas de rachitisme tardif des poignets, *Leçon clinique. Gazette des hôpitaux*, 31 décembre 1891, n° 152, p. 1397.

Digitized by Google

mémoires sur la maladie de Madelung. Ses travaux présentent un très grand intérêt, au double point de vue de la pathogénie et du traitement de cette affection. Pour la première fois, nous trouvons, dans les travaux de S. Duplay, très nettement exposée, la théorie rachitique du carpus curvus; sa première observation est intitulée : Courbure rachitique de l'extrémité inférieure du radius. Pour la première fois aussi, nous trouvons, dans les travaux de Duplay, très clairement formulées, les indications et la technique du traitement chirurgical du carpus curvus. L'ostéotomie du radius qu'il a proposée le premier et dont il a minutieusement règlé le manuel opératoire, est aujourd'hui une opération classique.

Signalons, en 1892, un très intéressant mémoire de Redard[1] qui contient une observation nouvelle très consciencieusement étudiée. Il s'agit d'une déformation double des poignets, plus marquée à droite, survenue chez une jeune fille de quatorze ans, avec incurvation et hypertrophie des extrémités inférieures du cubitus et du radius et légère subluxation du carpe sur l'avant-bras.

La même année, Guépin[2] communique à la Société de biologie une observation du plus haut intérêt, intitulée : Laxité *congénitale* de l'articulation radio-cubitale inférieure et subluxation consécutive de la tête du cubitus en arrière. Pour la seconde fois, nous rencontrons une observation dans laquelle la difformité est considérée comme congénitale. Mais, en affirmant l'origine congénitale de la déformation, Guépin ne se livre pas à une interprétation, il rapporte des faits précis et indiscutables et l'objection que P. Delbet adressait à Jean, à propos de sa communication à la Société anatomique, n'est plus valable dans le cas de Guépin. Il s'agit bien, en effet, dans cette observation, d'une maladie familiale. « J'ai l'honneur, dit Guépin, de faire connaître à la Société de biologie le cas remarquable d'une famille dont presque tous les représentants offrent une laxité congénitale de l'articulation radio-cubitale inférieure et une subluxation consécutive de la tête du cubitus en arrière. » Étaient atteints de la même difformité le père, la mère, les frères et les sœurs de la mère, les neuf frères et sœurs de la malade et les enfants d'une sœur de la malade. Voilà assurément une observation qui présente, au point de

1. P. Redard, Sur une déformation rare du poignet, *Archives générales de médecine*, 1892, 7e série, vol. II, t. XXX, p. 651.
2. A. Guépin, *Société de Biologie*, 2 juillet 1892, p. 627.

Digitized by Google

vue de l'étiologie de la maladie de Madelung, une très grande valeur.

En 1894 paraît la thèse de Malfuson[1], qui nous fait connaître deux observations nouvelles. Ces deux observations sont relatives à la mère et à la fille qui, toutes deux, sont atteintes de la même difformité aux deux poignets. Voilà une troisième observation en faveur de la théorie congénitale.

Nous ne pouvons passer sous silence le très intéressant mémoire de Ch. Féré[2] paru en 1896. Notons tout d'abord que Féré a vu une mère et ses deux filles atteintes de la maladie de Madelung; cette observation est la quatrième en faveur de la théorie congénitale. Mais ce n'est point là le seul intérêt du mémoire de Féré. Il a constaté, et c'est là encore un argument en faveur de la théorie congénitale, la fréquence de la maladie de Madelung chez les épileptiques, individus héréditairement tarés. N'est-il pas permis de penser que c'est dans leur passé héréditaire qu'il faut chercher, en même temps que l'origine des troubles nerveux, l'origine des malformations du poignet. Ce n'est là, nous le reconnaissons, qu'une opinion, qu'une interprétation.

Mais voici une cinquième observation, très curieuse et très scrupuleusement rapportée, qui est absolument favorable à la théorie congénitale. Elle a été publiée en 1897 par Jagot[3] (d'Angers); son mémoire est intitulé : *Sur un vice héréditaire de conformation des deux poignets*. Les antécédents héréditaires de notre malade, nous dit Jagot, sont particulièrement intéressants à étudier. Ils montrent, en effet, cette déformation existant dans *trois générations successives* : la fille, le père, un oncle et vraisemblablement le grand-père.

Hoffa[4], dans son traité d'orthopédie, ne donne pas d'observation nouvelle. Il attribue la déformation à des troubles de croissance. Elle est occasionnée par un effort excessif des muscles nécessité par un travail manuel fatigant. Les fléchisseurs de l'avant-bras, travaillant, dans les occupations journalières, beaucoup plus que les

1. Malfuson, *Déformation du poignet d'origine probablement rachitique*, thèse de Paris, 28 juillet 1894.

2. Ch. Féré, Note sur les difformités de développement du cubitus et de la clavicule, *Revue de Chirurgie*, 1896, t. XVI, p. 398.

3. Jagot, Sur un vice héréditaire de conformation des deux poignets, *Archives médicales d'Angers*, 20 avril 1897.

4. Hoffa (Albert), *Lehrbuch der orthopädischen Chirurgie*, Stuttgart, 1898, p. 512.

Digitized by Google

extenseurs, c'est dans le sens de la flexion que la difformité se constitue. Il adopte la théorie de Madelung.

La plupart des auteurs que j'ai consultés citent J. Jackson Clarke[1]. Cet auteur a consacré en effet une page à la description de la maladie de Madelung, mais il ne rapporte pas d'observation personnelle.

En 1899, la thèse d'Eugène Roger[2] nous fait connaître trois nouvelles observations. Dans l'une d'elles, relative à une jeune fille âgée de seize ans, il est dit que la mère et le grand-père étaient atteints de la même difformité. C'est la sixième observation dans laquelle la maladie de Madelung évolue comme une maladie familiale.

La même année paraissent les cliniques chirurgicales de Pierre Delbet[3]. La dixième clinique est consacrée à l'étude du carpus curvus. Cette leçon est remarquable par sa clarté, par la méthode avec laquelle elle a été composée et il nous sera permis de dire qu'on ne peut vraiment présenter sous une forme plus séduisante et défendre avec plus de talent la théorie de S. Duplay. Quand on a suivi attentivement la démonstration de P. Delbet on a vraiment l'impression que la théorie rachitique est inattaquable. P. Delbet nous rapporte en outre une observation nouvelle et il nous rappelle que S. Duplay a publié deux autres observations. Il nous fait connaître enfin que, depuis 1891, date de la dernière publication de S. Duplay, d'autres cas se sont présentés à la clinique et que cinq moulages ont été conservés.

La même année encore, nous trouvons une communication de Gangolphe[4] à la Société de chirurgie de Lyon. Il est à noter que l'école lyonnaise a fourni de nombreux matériaux à l'étude de la maladie de Madelung. Gangolphe présente une mère et sa fille atteintes toutes deux de radius curvus. Après avoir fait connaître ces deux faits, Gangolphe ajoute, au cours de la discussion à laquelle prennent part Bérard, Nové-Josserand et Fochier, que ce cas est le premier où l'hérédité ait été signalée. Il y a là une petite erreur, en effet, le cas de Gangolphe est le septième dans lequel l'hérédité joue un rôle manifeste.

1. J. Jackson Clarke, *Orthopedic Surgery*, London, 1899, p. 216.
2. Eugène Roget, *Étude sur le radius curvus*, thèse de Lyon, 26 avril 1899, n° 121.
3. Pierre Delbet, *Carpus curvus. Leçons de clinique chirurgicale faites à l'Hôtel-Dieu*, août-septembre 1897, Paris, 1899, p. 161.
4. Gangolphe, *Société de chirurgie de Lyon*, séance du 2 février 1899, et *Lyon médical*, 38e année, tome XC, p. 451.

Digitized by Google

En 1900, nous trouvons, cité par quelques auteurs et notamment par Abadie, Max David[1]. En réalité, cet auteur ne consacre qu'une vingtaine de lignes à la maladie de Madelung. Il la considère comme une affection de la période de développement survenant chez les jeunes filles de la classe pauvre dont les articulations radio-carpiennes sont anormalement relâchées et dont les muscles de l'avant-bras sont soumis à une fatigue excessive. Max David adopte en somme la théorie de Madelung. Il n'apporte pas d'observation nouvelle.

L'année suivante, 1901, paraît le travail de Dekeyser[2] (de Bruxelles). Il contient une observation nouvelle, fort bien étudiée, relative à une mère et à sa fille atteintes toutes deux de carpus curvus. C'est la huitième observation dans laquelle l'influence de l'hérédité est indiscutable.

Nous devons une mention toute spéciale au chapitre consacré, en 1902, par Kirmisson[3] à l'étude du carpus curvus, dans son remarquable livre sur les difformités acquises de l'appareil locomoteur pendant l'enfance et l'adolescence. Il rappelle d'abord une observation personnelle dont, en 1898, il a confié la publication à son interne Guéry[4], puis il décrit la maladie de Madelung à laquelle il donne le nom de subluxation progressive du poignet. Cette dénomination très exacte est basée sur l'évolution de la maladie qui, dans un très grand nombre de cas, présente, sous l'influence d'un traumatisme accidentel ou professionnel, minime le plus souvent, une aggravation nettement progressive.

La même année (1902), Ardouin[5] (de Cherbourg) publie dans la *Revue d'orthopédie* un nouveau cas de maladie de Madelung qu'il intitule : « Un cas de luxation congénitale incomplète du poignet ». Cette observation, très détaillée, est surtout intéressante parce qu'un frère de la malade présentait la même difformité. Voilà donc la neuvième observation où l'on peut, à bon escient, considérer le carpus curvus comme une maladie familiale.

Nous avons consulté l'*Atlas manuel de chirurgie orthopédique* de

1. Max David, *Grundriss der orthopädischen Chirurgie für praktische Ärzte und Studierende*, Berlin, 1900, p. 121.
2. Arthur Dekeyser, *Journal médical de Bruxelles*, 17 octobre 1901, p. 593.
3. Kirmisson, Paris, 1902.
4. Guéry, *Revue d'orthopédie*, 1898, p. 277.
5. Ardouin, *Revue d'orthopédie*, 1902, p. 351.

Digitized by Google

Lüning et Schulthess[1], atlas généralement cité par les auteurs qui se sont occupés de la maladie de Madelung. Cet ouvrage, fort intéressant sur de nombreux sujets et en particulier au point de vue de la scoliose, ne consacre qu'une dizaine de lignes au carpus curvus et ne rapporte pas d'observation nouvelle.

Citons, encore en 1902, une observation de G. Gevaert[2] qui est très favorable à la théorie rachitique. Les cas dans lesquels on trouve, en même temps que la maladie de Madelung, des lésions que l'on peut aussi imputer au rachitisme tardif, sont assez rares pour qu'on ne les passe pas sous silence. Chez le malade de Gevaert, il existait, en outre d'un carpus curvus bilatéral, une scoliose dorsale supérieure à convexité droite et un double genu valgum surtout marqué à droite.

En 1903 paraît le mémoire d'Abadie[3] qui est basé sur une observation de Forgue. Il s'agit d'un homme de trente-huit ans, atteint d'un carpus curvus très accentué du poignet gauche. Ce qui nous frappe le plus dans cette observation fort bien étudiée, c'est le raccourcissement considérable de l'avant-bras gauche. La distance du pli du coude à la racine du carpe est de 17,5 du côté malade et de 26 du côté sain. On expliquerait difficilement cette différence de 8,5 en faisant intervenir le rachitisme ou des troubles de croissance déterminés par le surmenage, et il faut bien avouer que l'hypothèse d'une atrophie congénitale est plus satisfaisante. Ce n'est du reste pas là l'explication admise par Abadie qui croit à un arrêt de développement causé par un décollement épiphysaire; le malade ayant fait une chute à l'âge de neuf ans, cinq ans avant le début de la déformation. Quelle que soit du reste la genèse du cas de carpus curvus décrit par Abadie, son mémoire est fort intéressant, il contient, en outre d'une description très précise de la maladie de Madelung, des indications bibliographiques nombreuses et très exactes.

Paul Berger et S. Banzet, dans leur magistral traité de chirurgie orthopédique, paru en 1904, préconisent l'appareil de Hoffa et l'opération de S. Duplay (p. 223).

1. Lüning et W. Schulthess, *Atlas manuel de chirurgie orthopédique*, 1902, p. 236.
2. G. Gevaert, *Revue d'orthopédie*, 1er septembre 1902, n° 5, p. 336.
3. J. Abadie, De la luxation progressive du poignet chez l'adolescent, *Revue d'orthopédie*, 1903, n° 6, p. 481.

Digitized by Google

En 1904, nous trouvons encore la thèse de Charles Barthès[1] qui nous fait connaître une observation nouvelle. Ce qui fait surtout l'intérêt de cette observation, c'est la réduction du carpus curvus facilement obtenue à ciel ouvert par le professeur P. Berger; cette réduction ne se maintint pas dans la suite.

Plusieurs travaux paraissent en 1905. C'est d'abord une observation d'Albertin et Leclerc[2], relative à une jeune fille atteinte d'un double carpus curvus qui aurait débuté à l'âge de cinq ans. Il s'agirait, d'après Albertin et Leclerc, d'un carpus curvus dû au rachitisme du premier âge, cette jeune fille présentant quelques traces de rachitisme ancien.

Nous trouvons ensuite un important travail de Poulsen[3] qui contient une observation nouvelle. L'intérêt principal de cette observation réside dans l'intervention opératoire (ostéotomie linéaire *oblique* du radius).

Enfin, toujours en 1905, a paru le travail de Schultze[4], qui nous rapporte aussi une observation inédite.

En 1906, citons d'abord une excellente revue générale d'Ernest Gasne[5] et une observation très détaillée de Piollet[6] (de Clermont-Ferrand). Nous accorderons ensuite une mention toute spéciale à l'important mémoire de Sauer[7], qui ne nous apporte pas des vues bien nouvelles mais qui contient quatre observations inédites.

Dans la première de ces observations, nous voyons que plusieurs sœurs de la malade présentaient une déformation analogue. C'est la dixième observation qui nous montre le carpus curvus évoluant comme une maladie familiale.

Je termine cette revue des différents travaux parus sur la maladie de Madelung, en rappelant que dans le cas personnel qui constitue

1. Louis-Charles Barthès, *De la luxation progressive du poignet chez l'adolescent et chez l'adulte*, th. de Paris, 17 juillet 1904, n° 495.

2. Albertin et Leclerc, *Société de chirurgie de Lyon*, séance du 16 mars 1905.

3. Kr. Poulsen, Ueber die Madelung'sche Deformität der Hand, *Archiv für klinische Chirurgie begründet von Dr von Langenbeck*, Berlin, 1905.

4. Schultze, Ein Fall von spontaner Subluxation der Hand nach unten (Dupuytren Madelungscher Subluxation), *Münchner medizinische Wochenschrift*, 1905, p. 1441.

5. Ernest Gasne, *Revue d'orthopédie*, 1er mars 1906, p. 154, et 1er mai 1906, p. 241.

6. Piollet (de Clermont-Ferrand), *Société de chirurgie de Lyon*, 5 juillet 1906, et *Lyon médical*, 18 novembre 1906, p. 799.

7. F. Sauer, Die Madelungsche Deformität des Handgelenkes, *Beiträge zur klinischen Chirurgie*, 1906, p. 179.

Digitized by Google

la base de ce mémoire, cas rapporté dans le premier paragraphe, le père et la fille étaient atteints de la même déformation, ce qui porte à onze les observations dans lesquelles l'influence héréditaire apparaît indéniable.

J'ai, au début de cet historique, émis une considération d'ordre général, relative à l'importance des travaux français, c'est aussi par une opinion basée sur l'ensemble de cet historique que je voudrais le terminer. Je crois que l'importance de l'influence héréditaire se dégage de l'étude impartiale des observations; assurément cette influence n'est pas constante, mais quelle est la maladie congénitale dans laquelle l'hérédité est constante? Son action est évidente, dans un grand nombre d'observations. On a du reste certainement remarqué qu'au cours de cet historique j'ai insisté, avec une certaine complaisance, sur cette notion pathogénique qui, souvent rappelée, en a été comme la note dominante.

III

Nous tenons essentiellement à exposer tout d'abord les lésions que l'on rencontre dans la maladie de Madelung. Celles-ci une fois connues, nous pourrons aborder avec plus de profit l'étude de la pathogénie. Il est en effet logique de bien constater les faits avant de chercher à les expliquer.

Il est actuellement assez difficile de décrire les lésions anatomiques qui caractérisent la maladie de Madelung, car les autopsies sont rares. Si, en effet, cette affection est grave, dans certains cas du moins, au point de vue de la diminution qu'elle apporte dans la capacité professionnelle de l'individu qui en est atteint, dans aucun cas elle ne compromet l'existence.

La première autopsie a été faite en 1875 par Jean, qui a communiqué à la Société anatomique le compte-rendu de ses dissections. L'examen nécropsique pratiqué par Jean a été complété par P. Delbet[1], qui a trouvé et disséqué, au musée Dupuytren, deux pièces fort intéressantes, permettant de préciser l'anatomie pathologique du carpus curvus; ces pièces sont celles qui ont été présentées

1. Pierre Delbet, *Leçons de clinique chirurgicale*, Paris, 1899, p. 184.

Digitized by Google

par Jean à la Société anatomique, dans la séance du 28 mars 1875, et qui ont été déposées par lui au Musée Dupuytren.

Madelung[1] a pu étudier le cadavre d'une femme de vingt ans, morte très probablement d'infection puerpérale, qui était atteinte d'une luxation spontanée très accentuée du poignet gauche. Il a congelé l'avant-bras, et fait deux coupes antéro-postérieures, l'une passant par le radius et l'autre par le cubitus. Malheureusement, il ne nous donne qu'un compte rendu très succinct et fort peu instructif de ses recherches anatomo-pathologiques.

Eugène Roget[2] nous dit, dans sa thèse, que Destot a disséqué, dans le laboratoire d'Ollier, deux cas qui permettent de préciser l'anatomie pathologique du radius curvus. Nous n'avons trouvé nulle part le compte rendu de la dissection de ces deux pièces. Nous l'avons cherché, en particulier, dans le travail que Destot[3] a publié, dans la *Revue de Chirurgie*, en collaboration avec Gallois, sur l'anatomie et la physiologie du poignet et, à notre grand regret, nous ne l'avons pas trouvé.

Enfin, Bérard a présenté à la Société de chirurgie de Lyon une pièce qu'il a disséquée à l'amphithéâtre d'anatomie de la Faculté.

Les renseignements fournis par les examens nécropsiques étant rares et souvent incomplets, nous avons, à plusieurs reprises, été forcé de nous contenter des données résultant des examens radiographiques (ces examens sont au nombre de 11 ; ils appartiennent à Gangolphe, Ardouin, Abadie, Poulsen, Schultze, Piollet, Sauer [4 cas] et à nous-même).

Quant aux constatations faites cliniquement par la palpation du poignet, elles sont à la vérité utilisables pour la description des graves lésions, mais elles ne peuvent être d'aucun secours, quand il s'agit d'entrer dans le détail des altérations anatomiques.

Nous étudierons séparément les déformations du *cubitus*, du *radius* et du *carpe*. Les difformités squelettiques une fois connues, nous rechercherons les lésions des synoviales, des ligaments et des muscles périarticulaires.

Nous exposerons tout d'abord les *déformations du cubitus* qui sont

1. Madelung, *Archiv für klinische Chirurgie von Dr B. von Langenbeck*, Berlin, 1878, t. XXIII, p. 395.
2. Eugène Roget, thèse de Lyon, 26 avril 1899, n° 121, p. 39.
3. Destot et Gallois, *Revue de Chirurgie*, 1898, p. 886.

Digitized by Google

absolument prépondérantes. Ces altérations fort complexes intéressent à la fois la longueur et la forme de l'os. Ces modifications de longueur et de forme entraînent forcément des modifications dans les rapports de l'extrémité inférieure du cubitus avec le carpe. Nous nous attacherons à bien préciser la situation réciproque du carpe et de l'extrémité inférieure du cubitus.

Modifications dans la longueur du cubitus.

Nous ne trouvons que dans sept observations des renseignements sur la longueur du cubitus. Dans une seule observation (Félix), il est spécifié que la longueur du cubitus était normale. Dans les six autres cas, nous voyons que la longueur du cubitus était diminuée d'un demi-centimètre (Dekeyser), de 2 centimètres (Gangolphe, Ardouin, Poulsen), de 3 centimètres (Roget) et de 8 centimètres (Abadie).

Modifications dans la forme du cubitus et ses rapports avec le carpe.

Nous verrons, en étudiant la symptomatologie, que, dans tous les cas, on a observé, sur la face dorsale du poignet, une saillie considérable constituée par l'extrémité inférieure du cubitus. Cette saillie est due, soit à une hypertrophie, soit à une luxation en arrière, soit à l'hypertrophie et à la luxation combinées : « ce qu'on sent surtout à la palpation, c'est l'extrémité inférieure du cubitus un peu hypertrophiée et surtout déviée en haut du côté de la face dorsale » (Kirmisson). La *cupule* articulaire du cubitus semble remplacée par une véritable tête hémisphérique (Ardouin). Tandis que l'hyperostose n'est mentionnée que dans quelques observations (Jean, S. Duplay, Redard, Jagot, Poulsen), la luxation en arrière plus ou moins complète a été constatée dans tous les cas. Dans la plupart des observations, il est dit qu'avec la pulpe du doigt il est facile d'atteindre et d'examiner la surface articulaire du cubitus : la surface articulaire du cubitus est facilement palpable (Madelung); la plus grande partie de la surface articulaire du cubitus est libre et directement perceptible au doigt (Redard); les épreuves radiographiques montrent très nettement les cubitus restés droits et devenus volumineux n'ayant plus aucun rapport avec l'articulation radio-carpienne, si ce n'est peut-être par des ligaments très allongés (Jagot); l'extrémité articulaire inférieure du cubitus est complètement luxée, de façon qu'on peut toucher sa surface articulaire (Sauer). La surface articulaire du cubitus est libre, le pyramidal ne s'articule plus avec elle (P. Delbet).

Digitized by Google

Il est donc incontestable que la saillie observée, dans la maladie de Madelung, sur la face dorsale du poignet est généralement causée non par l'hypertrophie de la tête cubitale, non par une hyperostose, mais par le déplacement en arrière de l'extrémité inférieure du cubitus.

Modifications dans la longueur du radius.

Dans les cas où l'on a observé un raccourcissement du cubitus, on a généralement observé aussi un raccourcissement du radius, ce qui revient à dire, qu'une diminution dans la longueur totale de l'avant-bras n'est pas rare dans la maladie de Madelung. Dans l'observation de Roget, le radius présentait, comme le cubitus, un raccourcissement de 3 centimètres; dans le cas d'Abadie, tandis que le cubitus était raccourci de 8 centimètres, le radius offrait un raccourcissement de 10 centimètres; dans l'observation de Poulsen, le raccourcissement radial était de 3 cent. 5, tandis que le raccourcissement cubital n'atteignait que 2 centimètres. Dans un des cas de Sauer, relatif à une femme atteinte d'un carpus curvus bilatéral, le radius était, des deux côtés, plus court de 3 centimètres que le cubitus. La différence normale entre les deux os de l'avant-bras étant de 1 centimètre à 1 cm. 5, le véritable raccourcissement du radius était donc de 1 cm. 5 à 2 centimètres.

Nous voyons, en somme, que, dans la maladie de Madelung, la diminution de longueur porte généralement sur les deux os de l'avant-bras, mais qu'elle peut aussi n'intéresser qu'un seul de ces os, le radius.

Modifications dans la forme du radius et ses rapports avec le carpe.

L'hypertrophie de l'extrémité inférieure du radius est très rarement signalée. Cependant, dans le cas d'Abadie, le radius présentait une exostose en forme d'éperon. Sur le radius, la déformation dominante est une incurvation à concavité antérieure, intéressant le quart ou le tiers inférieur de l'os. Cette incurvation anormale a pour conséquence un changement d'orientation dans la surface articulaire du radius qui, au lieu de regarder directement en bas, regarde en bas et en avant. Quelques citations montreront la réalité de cette courbure anormale.

L'extrémité inférieure du radius était fortement incurvée en avant (S. Duplay); légère incurvation du radius au tiers inférieur (Redard); le radius se recourbe légèrement dans son quart inférieur et va en

Digitized by Google

s'abaissant du côté du carpe (Malfuson); on constate une très notable incurvation du tiers inférieur du radius (Jagot); l'extrémité inférieure du radius est incurvée en avant (P. Delbet); incurvation en avant de l'extrémité inférieure du radius (Dekeyser); le radius, à sa partie tout à fait inférieure, paraît avoir subi une inflexion qui aurait eu pour résultat une courbure à concavité antérieure; la face articulaire du radius, au lieu de regarder directement en bas, regarderait en bas et un peu en avant (Gevaert); le radius est incurvé en avant à son extrémité inférieure (Abadie); lorsqu'on examine le poignet par son bord radial, on observe une incurvation régulière à concavité antérieure (Poulsen); la diaphyse radiale présente une concavité antérieure au niveau de son tiers inférieur et de la moitié de son tiers moyen (Schultze). Le radius présente une incurvation antérieure localisée à son tiers inférieur et très accentuée (Piollet).

Tandis que la luxation du cubitus est toujours accentuée et souvent complète, la luxation du radius sur le carpe est souvent nulle, parfois incomplète, jamais complète.

Elle est souvent nulle, les citations suivantes le démontrent.

La face dorsale du poignet se continue directement avec la face dorsale de l'avant-bras au niveau du radius dont les rapports avec le carpe ne sont nullement modifiés (Guépin); le radius s'est incurvé pour rester en rapport avec les os du carpe (Jagot); la surface articulaire du radius n'est pas accessible comme celle du cubitus; elle n'a pas perdu ses connexions avec le scaphoïde et le semi-lunaire, on constate par la palpation que les connexions sont normales (P. Delbet); la main semble articulée au radius de façon normale, elle paraît devenue complètement indépendante du cubitus (Dekeyser); le scaphoïde et le semi-lunaire paraissent être restés en connexion normale avec l'extrémité inférieure du radius (Kirmisson); tout le carpe est placé en avant du cubitus mais a gardé ses rapports normaux avec le radius (Ardouin); les os du carpe, qui, du côté interne, paraissent brusquement séparés du cubitus, ont du côté externe conservé leurs rapports avec le radius (Gevaert); le radius semble avoir conservé ses relations avec les os du carpe (Abadie); le carpe n'a pas perdu ses relations avec la surface articulaire du radius (Poulsen); la surface articulaire du radius ne peut pas être perçue par le toucher (Sauer). Dans le compte rendu que donne Delbet, de la dissection faite par lui des pièces déposées par Jean au musée

Digitized by Google

Dupuytren, nous lisons : « les connexions du scaphoïde et du semi-lunaire avec le radius ne sont pas modifiés; il n'y a là aucune trace de luxation. On voit au travers du ligament antéro-externe la saillie formée par la petite crête qui, sur le scaphoïde, sépare la facette articulaire radiale de la facette destinée au trapèze et au trapézoïde. La conception de Madelung est donc absolument inexacte. Il s'est trompé quand il a cru sentir sur la face dorsale une partie de la surface articulaire du radius déshabitée ». Assurément, sur les pièces examinées par P. Delbet, les connexions du radius avec le carpe n'étaient en rien modifiées, mais il ne s'ensuit pas que Madelung se soit trompé, les lésions n'étant pas identiques dans tous les cas de carpus curvus.

La luxation du radius est parfois incomplète : une partie de la surface articulaire du radius est perceptible à la palpation (Madelung); on peut arriver à toucher la moitié postérieure de la surface articulaire du radius (Schultze).

Modifications dans la forme des os du carpe et dans leurs relations avec le squelette de l'avant-bras.

Les observations sont muettes au sujet des altérations des os du carpe. Sur les radiographies de la malade dont nous rapportons l'observation au début de ce mémoire, nous avons constaté, M. Imbert et moi, que le grand os était plus volumineux et plus développé dans le sens vertical que sur un poignet normal. Pareille constatation n'a été faite, à notre connaissance, par aucun autre chirurgien.

Le pisiforme, qui est normalement situé à un centimètre environ au-dessous de l'extrémité inférieure du cubitus, est situé sur le même plan horizontal que cette dernière (P. Delbet).

Quant aux modifications survenues dans les rapports du carpe avec les os de l'avant-bras, nous les avons suffisamment indiquées en décrivant la luxation très accentuée du cubitus et la luxation incomplète du radius.

Les lésions *synoviales* sont à peu près nulles; nous verrons à propos de la symptomatologie que l'épanchement intra-articulaire n'a été constaté que dans de très rares observations.

Quant aux altérations ligamenteuses, les auteurs sont singulièrement brefs et imprécis à leur sujet. Il est hors de doute que la capsule fibreuse de l'articulation radio-cubitale inférieure est singulièrement distendue et étirée dans le sens antéro-postérieur et que le

Digitized by Google

ligament triangulaire, comme l'ont bien montré les dissections de P. Delbet, plus grêle qu'à l'état normal, est en outre modifié dans sa direction qui de transversale est devenue antéro-postérieure. Ce sont là les seules notions que nous possédions, au sujet des altérations causées aux liens articulaires par la maladie de Madelung.

Les lésions musculaires seront décrites avec la symptomatologie, elles sont du reste minimes. Nous ne trouvons en effet ni atrophie ni contractures, ni rétractions, ni insertions anormales, mais une simple hypertension des muscles fléchisseurs. L'examen électrique permet de constater que tous les muscles se contractent également bien (Félix). Leurs rapports ne sont que peu modifiés, cependant P. Delbet a noté, sur les pièces qu'il a disséquées, que le cubital antérieur se réfléchissait sur la tête luxée du cubitus et s'y creusait un sillon (p. 187).

Il nous reste à examiner rapidement les altérations de la main et du membre supérieur.

Nous n'avons pas à étudier ici les déplacements de l'axe de la main. Les modifications observées dans la direction de cet axe seront mentionnées à propos de la symptomatologie, mais nous devons nous demander si dans le carpus curvus, le squelette de la main ne subit aucune altération. « La main elle-même, nous dit P. Delbet[1], n'est pas altérée. Si on désarticulait le poignet, la main enlevée serait normale. » Cette affirmation est-elle absolument exacte? Assurément, dans l'immense majorité des cas, la main est indemne. Nous lisons dans une observation d'E. Roget, relative à une femme atteinte d'un double carpus curvus plus marqué à droite, que la main droite était un peu plus courte que la gauche. L'atrophie de la main a été également constatée dans le cas de Piollet qui a trait à une jeune fille de seize ans, atteinte d'un double carpus curvus plus marqué à droite. Dans ce cas, le radius et le cubitus offraient sensiblement la même longueur, à la vérité le radius gauche était plus court que le droit d'un demi-centimètre, mais en mesurant la distance qui sépare le sommet de l'olécrâne du sommet du petit doigt, on constatait que la longueur de l'avant-bras et de la main mesurait 3 centimètres de moins du côté droit que du côté gauche. Les os de l'avant-bras se trouvant sensiblement égaux, la différence obtenue était due à ce que

1. *Loc. cit.*, p. 162.

Digitized by Google

la longueur de la main droite était inférieure de 2 cm. 5 à la longueur de la main gauche.

Gevaert a constaté une atrophie des muscles interosseux se traduisant par des dépressions entre les métacarpiens.

Enfin, du côté du bras et de l'avant-bras, signalons la déformation du cubitus valgus qui a été observée par Roget et Schultze.

IV

Etudions les conditions étiologiques qui paraissent jouer incontestablement un rôle dans la genèse du carpus curvus. Dans le chapitre suivant, consacré à la pathogénie, nous discuterons la valeur respective de chacun de ces facteurs, contentons-nous pour le moment de nous livrer à un simple travail de calcul, exempt de toute hypothèse et de toute interprétation, qui nous montrera quels sont les facteurs étiologiques principaux et quelle est la fréquence avec laquelle chacun d'eux est intervenu dans les observations que nous avons analysées.

Nous connaissons 85 cas de carpus curvus : Malgaigne (1), Jean (1), Madelung (5), Félix (2), Duplay (2), Redard (1), Guépin (15, fille, père, mère, frères et sœurs de la mère, neuf enfants, un enfant d'une sœur de la malade), Malfuson (2, mère et fille), Féré (25), Jagot (4, fille, père, oncle, grand-père), Roget (5, mère et grand-père), Delbet (1), Gangolphe (2, mère et fille), Dekeyser (2, mère et fille), Kirmisson (1), Ardouin (2, frère et sœur), Gevaert (1), Abadie (1), Barthès (1), Albertin et Leclerc (1), Poulsen (1), Schulze (1), Piollet (1), Sauer (4, plusieurs sœurs), Estor (2, père et fille). C'est de ces 85 cas que nous allons extraire des chiffres qui nous indiqueront la fréquence et par suite l'importance de chaque facteur étiologique. Assurément notre enquête pourrait être plus complète car nous n'avons pas pu trouver les observations de Czerny, de Heischberg et de Langenbeck, mais elle a été suffisamment étendue pour qu'elle puisse offrir une garantie de l'exactitude des chiffres que nous allons donner.

Il est un premier facteur étiologique qui nous paraît présenter une très haute valeur, c'est l'*hérédité*. Déjà, à propos de l'historique et en passant en revue les travaux publiés sur la maladie de Madelung, nous avons attiré l'attention sur l'importance de l'hérédité et

Digitized by Google

nous avons montré que, dans onze observations, l'influence de l'hérédité nous paraissait indéniable. Ce chiffre onze ne donne pas une idée exacte du rôle de l'hérédité. L'observation de Guépin, dans laquelle 15 membres de la même famille étaient atteints de carpus curvus, ne doit pas être considérée comme un seul cas ou l'hérédité a manifestement exercé son action mais bien comme un groupement de 15 cas dans lesquels l'hérédité a exercé une influence indéniable. Lorsque nous disons que nous possédons 85 observations de radius curvus, le chiffre 85 n'indique pas le nombre des mémoires publiés sur la question mais le nombre des cas qu'ils rapportent et si, dans l'historique, nous avons montré que dans onze mémoires on a noté l'influence de l'hérédité, en réalité le nombre des cas dans lesquels elle a nettement manifesté son influence est beaucoup plus considérable.

Nous estimons que l'action de l'hérédité ne peut être contestée : 1° dans les cas où plusieurs membres de la même famille sont atteints de la même affection ; 2° dans les cas où la déformation s'est montrée sans cause connue et dès la première enfance, ce que les malades expriment en disant : « Mes parents m'affirment que mes poignets ont toujours été déformés ».

Ces prémisses une fois admises, nous trouvons que 36 fois sur les 85 cas que nous avons recueillis, la maladie de Madelung était héréditaire ou congénitale.

Les *traumatismes* du poignet exercent-ils une influence notable sur le développement du carpus curvus? Nous ne le pensons pas. Dans nos 85 cas, nous relevons dix fois un traumatisme dans les antécédents personnels des malades (Malgaigne, Madelung, Duplay, Redard, Malfuson, Kirmisson, Abadie, Barthès, Albertin et Leclerc, et Schultze). En réalité, l'action du traumatisme ne peut-être invoquée que dans neuf cas : dans l'observation d'Abadie, en effet, l'accident traumatique était survenu cinq ans avant la déformation du poignet, ajoutons que nous ne connaissons pas les lésions déterminées par cet accident ; « A huit ou neuf ans, N..., perché sur un mûrier assez élevé, fait une chute, tombe sur de gros moellons, s'évanouit et se réveille avec un bras entouré d'un pansement et de planchettes. Y a-t-il eu fracture? Y avait-il une plaie?

1. Abadie, *loc. cit.*, p. 481.

Digitized by Google

Les suites furent-elles longues? le malade l'ignore » (Abadie) [1]. A quatorze ans, il devient apprenti cuisinier et s'aperçoit que son bras se déforme. Dans les neuf autres observations, on invoque trois fois un effort pour soulever un lourd fardeau (Malgaigne, Madelung, Kirmisson). Nous trouvons deux fois mentionnée une chute sur la main (Barthès, Redard); la chute était légère dans l'observation de Redard. Enfin, dans les quatre derniers cas, il s'agit d'un mouvement de torsion : « Il y a cinq ou six ans, en essayant de tourner le bouton d'une porte retenu par une autre personne, la jeune fille qui fait le sujet d'une observation de S. Duplay, éprouva une sorte d'entorse très légère et seulement caractérisée par un peu de douleur dans le poignet gauche, mais sans aucun gonflement. Quelques jours après il n'y paraissait plus quoique aucun traitement n'ait été mis en usage. Sans prétendre que ce petit accident ait eu une influence quelconque sur le développement de la maladie, toujours est-il que l'on s'aperçut au bout d'un certain temps que le poignet gauche devenait le siège d'une déformation qui alla toujours en s'accentuant davantage (S. Duplay) [2]. Nous admettons volontiers l'opinion de S. Duplay et nous pensons avec lui que l'accident minime dont il fait mention n'a pas eu d'influence sur le développement de la maladie, ce qui réduit à huit le nombre de cas où le traumatisme paraît avoir joué un certain rôle.

C'est un mouvement de supination pour recevoir une pièce de m onnaie qui est incriminé dans le cas de Malfuson. Enfin Albertin et Leclerc et Schultze invoquent une torsion violente des deux mains.

Faut-il considérer la maladie de Madelung comme une *maladie professionnelle* résultant de la répétition des mêmes mouvements? Sur nos 85 cas, la profession des malades n'est indiquée que dix-sept fois et nous trouvons : un tisserand, un cuisinier, un berger, un tanneur, un maçon, un cantonnier, une blanchisseuse, trois domestiques, une corsetière, une tisseuse, une giletière, deux brodeuses et deux couturières. Les professions sont, on le voit, extrêmement variées et il n'est pas possible d'invoquer une influence professionnelle dans l'étiologie du carpus curvus.

Deux maladies, le *rachitisme* et l'*épilepsie* ont été considérées

1. S. Duplay, *loc. cit.*, *Archives générales de médecine*, 1885, p. 385.

Digitized by Google

comme jouant un rôle très important dans l'étiologie de la maladie de Madelung. S. Duplay et P. Delbet considèrent le carpus curvus comme étant de nature rachitique et Féré a prouvé par des statistiques qu'il apparaît avec une singulière fréquence chez les épileptiques.

Les malades dont nous avons réuni les observations étaient généralement indemnes de lésions rachitiques, cependant on trouve quatre observations qui paraissent favorables à la théorie rachitique; un malade de Félix présentait un double pied-plat valgus douloureux; dans le cas de Malfuson, il existait une légère scoliose; la scoliose était très prononcée dans les cas de Gevaert, enfin un malade de Sauer était atteint d'un double pied-plat valgus et d'un double genu-valgum. Assurément la scoliose et le genu-valgum des adolescents sont considérés par la plupart des auteurs comme des manifestations du rachitisme tardif, en est-il de même pour le pied-plat valgus, c'est discutable.

Quant à l'influence de l'épilepsie sur la maladie de Madelung ou plutôt à la coexistence de cette affection et de l'épilepsie, on ne saurait la nier, puisque Féré a trouvé le carpus curvus bien développé 25 fois sur 148 épileptiques.

Il nous reste à examiner l'influence de l'*âge* et du *sexe*.

L'âge n'a été mentionné que 34 fois dans les observations que nous avons recueillies. Sur ces 34 cas, 9 fois la lésion s'est montrée dès la première enfance, ce sont les cas de Jean, Félix, Guépin, Malfuson, Jagot, Ardouin. Sauer, Estor (2 cas). Lorsque la malformation n'a apparu qu'au bout de plusieurs années, elle s'est manifestée : à douze ans (Malgaigne), à dix-huit, seize et quatorze ans (Madelung), à quatorze ans (Félix), à huit et quatorze ans (S. Duplay), à treize ans (Redard), à treize ans (Malfuson), à treize, onze et neuf ans (Roget), à douze ans (P. Delbet), à onze et treize ans (Gangolphe), à quatorze ans (Dekeyser), à treize ans (Kirmisson), à quinze ans (Gevaert), à quatorze ans (Abadie), à trente-six ans (Barthès), à cinq ans (Albertin et Leclerc), à douze ans (Poulsen), à neuf ans (Schultze), à douze ans (Piollet), à dix-huit ans (Sauer).

En somme, le cas de Barthès mis à part, on voit que l'âge auquel la maladie de Madelung est apparue est sensiblement le même pour tous les malades, le carpus curvus est une affection de l'adolescence. La malade de Barthès avait trente-six ans quand la déformation a

Digitized by Google

commencé à se montrer, c'est une anomalie et il est permis de se demander si elle était vraiment atteinte de carpus curvus. Quoiqu'il en soit, si l'on prend la moyenne des chiffres que nous venons de reproduire, abstraction faite du cas de Barthès, qui fausserait la moyenne, on voit que dans les cas ou la maladie de Madelung n'existe pas dès la première enfance, elle apparaît entre douze et treize ans.

Le *sexe* a une influence considérable, le carpus curvus est quatre fois plus fréquent chez les filles que chez les garçons.

Disons enfin que la maladie de Madelung est *uni-* ou *bilatérale*. Dans un cinquième des cas elle est unilatérale et elle se montre alors un peu plus fréquemment du côté gauche que du côté droit.

Lorsqu'elle est bilatérale, elle apparaît rarement aussi accentuée des deux côtés (un sixième des cas), elle est plus grave du côté droit dans plus de la moitié des cas.

(*A suivre.*)

Digitized by Google

Travail du laboratoire de clinique chirurgicale du Prof. Jaboulay.

NOTE
SUR UNE TUMEUR MIXTE DE LA JOUE

CONTRIBUTION A L'ÉTUDE DES ANOMALIES FISSURAIRES DE LA FENTE FRONTO-MAXILLAIRE

Par G. GAYET

Agrégé, chirurgien des hopitaux de Lyon.

L'origine et la nature des tumeurs mixtes que l'on rencontre assez fréquemment dans les régions cervico-faciales sont encore des plus controversées. Leur siège le plus habituel étant également celui des glandes salivaires intra- et péri-buccales devait amener les auteurs à un rapprochement tout naturel. Aussi, se faisant l'écho de l'opinion courante, tous nos traités comptent-ils un article sur les tumeurs mixtes des glandes salivaires; c'est là un terme classique de la langue chirurgicale, c'est un diagnostic qui se pose assez souvent et que tout le monde comprend.

Cependant les rapports de ces tumeurs avec les glandes salivaires ont été envisagés par les histologistes de façons très diverses; et, tandis que les uns, surtout en France, tenaient pour une dégénérescence particulière des épithéliums, d'autres, spécialement en Allemagne, défendaient l'origine mésodermique ou vasculaire. On trouverait un résumé très clair de ces discussions dans l'article du Professeur Berger de la *Revue de Chirurgie*, 1897, et depuis dans beaucoup d'autres mémoires tels que ceux de Bosc et Jeanbrau [1], de Vignard et Mouriquand [2], et dans diverses thèses, parmi lesquelles je citerai celles d'Hinglais [3] et de Gontier.

1. Bosc et Jeanbrau, *Archiv. Prov. de Méd.*, mai 1899.
2. Vignard et Mouriquand, *Arch. gén. de Méd.*, 1904.
3. Hinglais, th. Lyon, 1905. — Gontier, th. Toulouse, 1904.

Digitized by Google

Mais déjà depuis longtemps la théorie des germes embryonnaires erratiques, développée par Cohnheim, avait été appliquée par son auteur lui-même aux néoplasmes parotidiens : « Les germes des enchondromes de la région parotidienne sont des particules des parties cartilagineuses de l'arc branchial ».

En Allemagne, cette manière d'expliquer les choses a rallié beaucoup de partisans, entre autres : Klebs, Birch-Hirschfeld, Lücke et Kœnig et surtout Hinsberg [1], qui a étudié le développement simultané des glandes et des arcs branchiaux sur huit embryons humains de la huitième à la quinzième semaine.

En France, Hartmann, Quénu, Pitance [2] défendent cette opinion de l'origine branchiale. Au Congrès International de 1900, Cunéo et Veau concluent ainsi : « Cette origine branchiale explique, sans exception, toutes les particularités histologiques et anatomiques de ces néoplasmes, leur localisation dans la zone cervico-faciale, au niveau des points où peuvent se rencontrer des reliquats des fentes branchiales ou des sillons séparant les différents bourgeons primitifs du massif facial. Elle explique aussi les ressemblances que gardent entre eux tous ces néoplasmes, en dépit de leurs sièges variés.

« Elle donne, enfin, le pourquoi de leur complexité histologique. L'origine branchiale est, en effet, loin d'exclure la participation des éléments conjonctifs à la genèse de ces tumeurs. On sait la multiplicité des tissus qui prennent part à la constitution de l'appareil branchial (cellules épithéliales, tissu cartilagineux, tissu conjonctif jeune). Chacun de ces éléments peut entrer, et entre en fait dans la constitution de ces néoplasmes. Le polymorphisme de leurs formations épithéliales (vésicules colloïdes, globes épidermiques) s'explique par l'activité génétique bien connue du revêtement épithélial des fentes brachiales. »

Citons encore parmi les partisans de plus en plus nombreux de cette théorie Wilms [3], Fredet et Chevassu [4].

Malgré tout, l'accord n'est pas encore fait et les partisans de l'origine salivaire arguent toujours du siège spécial, au niveau des glandes parabuccales, de cette variété de néoplasmes; ils sont

1. Hinsberg, *Deutsche Zeitschr. f. Chir.*, 1899, Bd. 41.
2. Pitance, th. Paris, 1897.
3. Wilms, *Die Mischgeschwulste*, 1899, 1900, 1902.
4. Fredet et Chevassu, *Soc. Anat.*, 1902.

Digitized by Google

portés à admettre une glande accessoire ou aberrante, dès que la tumeur n'est plus exactement renfermée dans la région classique. C'est ainsi qu'ils interpréteraient, par exemple, le cas de Mouriquand et Vignard (tumeur mixte de la joue).

Ayant rencontré et étudié, par un heureux hasard, une petite tumeur d'aspect bizarre qui siégeait bien loin des glandes salivaires et qui cependant présentait le type bien net des tumeurs mixtes, nous avons cru intéressant d'apporter ce fait dans le débat, et d'insister sur le rapport évident de notre néoplasme avec une des fissures de la face, la fente fronto-maxillaire. Il nous a semblé que c'était fournir à la théorie branchiale un argument nouveau et presque sans réplique. C'est dans ce but que nous avons écrit ce court mémoire.

Observation. — G. Joseph, âgé de vingt-sept ans, exerçant la profession de peintre, né à Novare (Italie), demeurant à Lyon, vient nous consulter à l'hôpital de la Croix-Rousse pour une petite tumeur de la face.

Il déclare avoir remarqué seulement il y a trois ans, par conséquent à l'âge de vingt-quatre ans, pour la première fois, un petit bouton vers l'aile gauche du nez ou, pour mieux préciser, dans le sillon naso-génien gauche, au niveau de l'angle inféro-externe de l'os propre du nez. A ce moment le bouton était douloureux, tendu, gros comme un fort grain de blé, avec la pointe blanche. Le malade, croyant à un furoncle banal, le pressa et il en sortit du sang et non du pus; depuis il fit divers traitements, cautérisation avec des acides, etc. Mais en dépit de tout le bouton continua à se développer et devint gros comme un œuf de pigeon; c'est alors que notre jeune homme se décida à venir à l'hôpital pour s'en faire débarrasser.

A l'examen on note que la petite tumeur est réniforme, avec une pointe blanche soulevant la peau amincie et adhérente; elle se déplace avec la peau. A la palpation on observe qu'elle n'est pas fluctuante, mais plutôt dure, avec la consistance d'un fibrome. Cliniquement elle donne l'impression d'un kyste sébacé à contenu calcifié et c'est le diagnostic porté.

On en propose l'ablation qui est acceptée et pratiquée sur-le-champ, sous anesthésie locale à la stovaïne. Cette ablation est très simple et nullement douloureuse. Il n'y a pas de capsule à proprement parler, et dans la profondeur on ne trouve pas de pédicule net, mais simplement une adhérence aux plans fibro-musculaires sous-jacents.

La suture est faite par 3 points au crin de Florence et la cicatrisation parfaite est obtenue en quelques jours.

La tumeur enlevée est coupée par le milieu, et on voit qu'il s'agit d'un tissu homogène, dense et nacré, dur au toucher, ayant l'aspect et la consistance d'un fibrome. Une moitié est conservée pour l'examen histologique.

Digitized by Google

Examen microscopique. — Le fragment a été fixé au Bouin, puis durci par les alcools, inclus dans la paraffine et, une fois coupé, la coloration est faite à l'hématéine éosine.

Étude des coupes (Série E, n° 65 de la collection de la clinique). — A un faible grossissement (Leitz, obj. 1 ou 2) nous distinguons sur les limites de la tumeur une capsule fibreuse, à travées concentriques, envoyant des prolongements vers l'intérieur et esquissant ainsi une lobulation très

Fig. 1. — (Photogr. avec obj. B Zeiss, grossissement 100 diamètres.) On voit à droite de la figure une zone de tissu chondroïde, se continuant insensiblement avec le tissu fibreux ; à gauche, bourgeons adénomateux pleins tubulés, microkystes.

incomplète. En certains points ces cloisons s'épaississent et changent de caractère, elles ne sont plus fibreuses, mais leur aspect décoloré, leurs bords découpés en jeux de patience, avec un pointillé de cellules espacées montrent qu'il s'agit de cartilage hyalin ou d'un tissu très analogue.

Dans l'intervalle de ces zones conjonctives et cartilagineuses se voient des cordons cellulaires très nombreux, dessinant des figures très variées; ici ces cordons sont pleins, là ils se fissurent pour intercepter de longues fentes ou se creusent d'une lumière qui peut devenir considérable et ressembler à celle de véritable kystes glandulaires. Ces lumières et ces kystes ne sont jamais vides, mais bien remplis d'une substance homogène fortement colorée en rose par l'éosine, de façon qui rappelle absolument le contenu colloïde des vésicules thyroïdiennes telles qu'on les voit dans les goitres.

A un fort grossissement (Leitz, oc. 5, obj. 7) on peut étudier les divers tissus dont nous venons d'indiquer la répartition.

Digitized by Google

Le tissu fibreux affecte une disposition lamelleuse, à couches successives sectionnées dans des plans perpendiculaires entre eux; c'est un tissu conjonctif jeune, à noyaux très abondants, et en outre infiltré de cellules lymphatiques mono- et polynucléaires qui indiquent un caractère inflammatoire assez prononcé.

Dans les points qui répondent à des zones cartilagineuses on reconnaît un tissu rappelant le tissu cartilagineux hyalin avec des capsules espacées

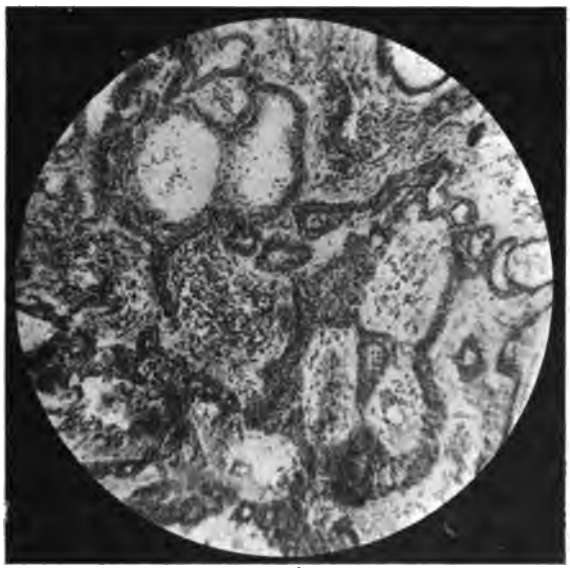

Fig. 2. — (Zeiss. obj. B, oc. à projection, grossissement 230 diamètres.) Boyaux pleins et kystes confluents; leur contour rappelle la substance colloïde, on y voit quelques leucocytes.

à noyau central entouré d'un espace clair; quelques-uns de ces noyaux paraissent en voie de multiplication et certaines capsules possèdent deux noyaux; quelques noyaux présentent aussi l'aspect angulaire du cartilage fœtal. Sur les bords le tissu se fendille, les noyaux se multiplient et l'on passe presque insensiblemrnt du cartilage au fibro-cartilage et au tissu fibreux pur. Au sein du cartilage comme dans les autres parties de la tumeur se voient des boyaux de cellules épithéliales qu'il nous faut maintenant étudier de près.

Prenons d'abord un des bourgeons pleins de tissu épithélioïde qui s'avancent au milieu du tissu conjonctif; il n'y a pas de vitrée qui sépare ces deux tissus, et cependant la délimitation est assez nette; souvent même la rétraction causée par l'alcool détache les cellules épithéliales des couches fibreuses voisines; de plus le protoplasma des premières est beaucoup plus vivement teinté par l'éosine. Cependant à quelque distance du bourgeon, en plein tissu conjonctif, nous voyons une, parfois deux ou trois cellules

Digitized by Google

épithéliales isolées, mais bien reconnaissables; ce sont des pointes d'envahissement et on doit imaginer les bourgeons pleins non comme des cylindres lisses, mais comme hérissés de saillants à la façon d'une coque de châtaigne.

Le protoplasma des cellules est très inégal en abondance; il est du reste souvent difficile d'apprécier les limites de la cellule; certaines se sont détachées des autres avec leur enveloppe protoplasmique, tantôt cubique,

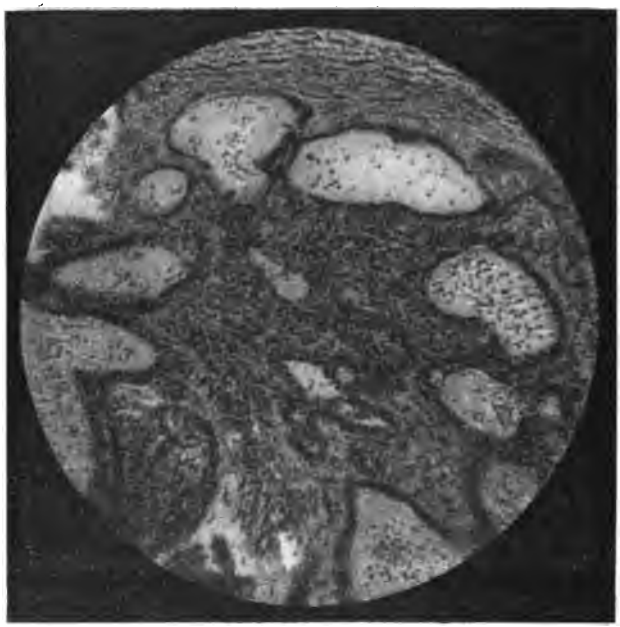

Fig. 3. — (Zeiss, obj. B, oc. Z, grossissement 280 diamètres.) Au centre, nappe diffuse de cellules épithéliales, entourée d'une couronne de grands kystes réduits à deux rangées de cellules.

tantôt allongée en pieds qui répondent à la paroi conjonctive; mais la plupart semblent soudées ensemble ou forment comme un syncytium. Ce protoplasma est granuleux et paraît d'autant plus chromophile qu'on se rapproche du centre du bourgeon où une vague lumière semble s'esquisser. Les noyaux sont remarquables par leur régularité : de forme ovale plutôt qu'arrondie, avec un ou deux nucléoles et un réseau chromatique abondant.

Si nous suivons ce bourgeon, nous le voyons à une de ses extrémités se creuser brusquement d'une lumière par l'écartement de ses cellules qui se rangent en double haie tout autour d'une cavité remplie d'une substance colloïde, homogène, vivement rosée par l'éosine et très analogue au contenu des vésicules thyroïdiennes goitreuses. Insistons sur ce fait que

Digitized by Google

presque toutes les vésicules ainsi creusées sont bordées d'une double rangée de cellules, la rangée externe ayant ses noyaux plus allongés, leur grand axe perpendiculaire à la paroi du kyste; ils sont plus clairs, plus serrés, la rangée interne ayant une forme légèrement plus aplatie, plus cubique, à noyaux plus petits, plus ronds et plus foncés. Certaines vésicules arrivent à prendre les dimensions de véritables kystes. Alors, au sein de la substance colloïde qui les emplit, se creusent quelques vacuoles réfrin-

Fig. 4. — (Zeiss. obj. E, oc. Z, grossissement, 950 diamètres.) A droite, un boyau plein coupé en travers; à gauche, en haut, microkyste à revêtement régulier de cellules cubiques, en bas, kystes moins réguliers; on voit dans leur intérieur des granulations graisseuses et de nombreux polynucléaires.

gentes, graisseuses. On y voit aussi de fort nombreux polynucléaires dont quelques-uns semblent chargés de pigment noir, probablement de pigment sanguin altéré.

Il s'agit en somme d'une tumeur mixte, que l'on pourrait désigner sous le nom d'adéno-fibro-chondrome, pour exprimer les trois variétés de tissu qui s'y rencontrent.

En résumé nous avons bien eu affaire à une tumeur mixte de la face, absolument comparable au point de vue histologique aux tumeurs mixtes bien connues des régions parotidiennes et sous-maxillaires, du voile du palais, etc. Bien entendu nous n'en avions pas fait le diagnostic clinique et ce fut une vraie surprise que nous

Digitized by Google

causa le microscope. Nous ne nous attendions pas, en effet, à trouver ce type de tumeur dans une région de la face où l'on n'a guère l'habitude de le rencontrer.

Si nous avions observé cette tumeur dans les régions où foisonnent les glandes salivaires, nous aurions au contraire très probablement fait le diagnostic exact, tant il est classique d'y penser en pareil cas.

Et cependant notre idée était faite depuis longtemps, en nous basant sur nos observations personnelles, de l'indépendance des tumeurs mixtes vis-à-vis des épithéliums salivaires; nous connaissions les travaux de Bosc et Jeanbrau, de Quénu, de Cunéo et Veau, et nous avions fait soutenir par notre élève Hinglais une thèse combattant l'origine salivaire des tumeurs mixtes de la sous-maxillaire. Nous avons donc été très heureux de rencontrer une preuve nouvelle de notre opinion intime, car hasarder l'hypothèse d'une néoplasie dans une glande parotide aberrante nous paraît absolument inadmissible. Une chose nous frappe au contraire dans le siège de notre tumeur, c'est sa coïncidence avec une des lignes fissuraires de la face qui nous porte à en faire une véritable anomalie fissuraire, branchiale, un branchiome en un mot.

Qu'on nous permette de rappeler ici en quelques mots le développement de cette région, tel qu'on le connaît bien depuis les travaux de His. Sur un embryon humain de quatre semaines on voit au centre de la face une large ouverture limitée en haut par le bourgeon frontal, sur les côtés par la moitié supérieure du premier arc branchial, en bas par la moitié inférieure du même premier arc. Déjà du bourgeon frontal émanent deux saillies, les bourgeons nasaux; entre le bourgeon fronto-nasal et le premier arc une fente allongée et très latéralement placée vient se brancher sur l'ouverture médiane; cette fente s'élargit en dehors pour recevoir la vésicule oculaire. C'est la fente fronto-maxillaire, dont l'extrémité inféro-interne est dite sillon lacrymo-nasal; elle répond, toujours d'après His, à une ligne qui chez l'adulte joindrait approximativement l'angle interne de l'œil au point où l'aile du nez rejoint la lèvre supérieure.

Cette fente va bientôt se combler par le rapprochement et la coalescence des bourgeons naso-frontaux et maxillaires; en même temps par un bourgeonnement ectodermique vers la profondeur, puis par la perforation de ce bourgeon profond va se constituer le canal

Digitized by Google

lacrymal. Chez l'embryon humain de 40 à 45 jours la fente fronto-maxillaire est généralement fermée, comme aussi chez les embryons de batraciens, de reptiles, d'oiseaux et de mammifères; mais chez les Sélaciens une partie de la fente persiste comme fissure permanente réunissant les fosses nasales de chaque côté au bord supérieur de la bouche.

Quand nous aurons ajouté que l'arc maxillaire supérieur fournit encore deux bourgeons, le palatin et le ptérygo-palatin, qui vont constituer par leur union aux bourgeons nasaux internes (commencement du troisième mois) et par leur fusion avec ceux du côté opposé la voûte palatine, nous aurons présentes à l'esprit toutes les données embryologiques nécessaires pour comprendre les anomalies et les vices de développement que l'on peut rencontrer dans cette région.

C'est en premier lieu le défaut de soudure de la fissure fronto-maxillaire qui donne la malformation désignée sous le nom de coloboma facial. Cette malformation plus ou moins complète a été rencontrée par Thomas (de Tours); fente commençant seulement en dehors de la narine pour aller se terminer dans la paupière supérieure.

Michel (de Strasbourg), Kraske ont vu une gouttière superficielle allant de la lèvre à l'angle interne de l'œil.

Citons encore les cas, bien connus et figurés dans tous les traités, de Pelvet, de Guersant, d'Herhold.

En somme ce sont de véritables raretés.

Le chapitre des fistules est encore plus court. Le Dentu, dans son excellent article du Traité de Chirurgie, cite seulement une fistule de la paupière inférieure (Spencer Wells), une autre s'ouvrant à 2 ou 3 millimètres en dehors de l'aile du nez (Lannelongue). Cette dernière nous intéresse plus particulièrement, elle occupe exactement la situation de notre tumeur.

« L'enfant atteint de cette fistule portait en outre plusieurs fibrochondromes congénitaux sur les joues et au voisinage des oreilles, un coloboma peu étendu des deux paupières du côté gauche et un dermoïde de la cornée du même côté. L'orifice fistuleux, situé au niveau même de l'aile du nez, à deux ou trois millimètres en dehors, admettait à peine l'extrémité d'un stylet (Lannelongue). »

On a signalé aussi quelques très rares fistules congénitales du sac

Digitized by Google

et du canal lacrymal (G. Beer, Scarpa[1], Hartridge[2], Agnew[3], Casey Wood[4]).

Nous avons pu recueillir encore quelques cas de fistules de la lèvre supérieure dans la thèse de Clavet[5]; mais sur trois cas rapportés, deux concernent des fistules du frein; une seule est latérale, c'est l'observation de Feurer : jeune homme de vingt ans, fistule borgne à droite de la ligne médiane, allant jusqu'au reflet gingivo-labial.

Après les fistules, nous devons penser aux kystes dermoïdes ou mucoïdes que l'on s'accorde maintenant à rattacher aux vices de développement des fentes branchiales, cervicales et faciales.

Ces kystes, nous les rencontrons très fréquents à l'extrémité toute supéro-externe de notre fente fronto-musculaire. Nous voulons parler des kystes de la queue du sourcil dont les observations ne se comptent plus.

Les kystes de l'orbite doivent aussi s'y rattacher : ceux qui nous intéressent davantage comme se rapprochant du siège de notre tumeur sont les kystes de l'angle interne et surtout ceux qui se rencontrent assez souvent au niveau des premières voies lacrymales : kystes prélacrymaux de Verneuil, kystes sous-palpébraux (Talko et de Wecker), colobomes enkystés (van Duyse), kystes colobomateux (Ewetzki). Dans son Traité des maladies des yeux, Panas porte à 39 le nombre des cas connus de ces kystes. Personnellement il en rapporte une belle observation qu'il avait publiée dans les *Archives d'ophtalmologie* de 1887 et dont l'étude histologique faite par Vassaux présente pour nous un intérêt assez vif. En effet il s'agissait en réalité de deux kystes réunis par un canal creusé dans un tissu fibreux : autour de ce canal se voyaient des *acini glandulaires*, des *leucocytes* et des *ilots de cartilage hyalin*, le tout contenu dans un tissu conjonctif dense.

On le voit, cette structure se rapproche singulièrement de celle de notre tumeur; en supposant que, dans notre cas, deux des petits kystes aient pris un énorme développement on aurait eu une pro-

1. *Traité d'Ophtalmologie*, vol. IV, p. 1103.
2. *Trans. Opht. Soc.*, vol. XII, p. 172.
3. *Trans. Americ. Opht. Soc.*, 1874, p. 209.
4. *Arch. of Opht.*, vol. XXII, p. 25.
5. *Des fistules et des kystes congénit. de la lèvre supérieure*, thèse Bordeaux, 1899.

Digitized by Google

duction pathologique absolument semblable à celle décrite par Panas et Vassaux.

Mais si les kystes congénitaux sont fréquents dans l'orbite, c'est-à-dire à la partie supéro-externe de la fente fronto-musculaire, ces anomalies ont très rarement, d'après nos recherches, été signalées au niveau de l'aile du nez et dans la partie correspondant à l'extrémité inférieure de la fente. Peut-être cependant ces kystes, trouvant un espace propice à leur croissance du côté des fosses nasales ou du sinus maxillaire, s'y sont-ils portés au lieu de faire saillie sous la peau et ont-ils été considérés comme appartenant à ces régions : on a pu alors les ranger parmi les rares kystes dits d'origine dentaire ou paradentaire du maxillaire supérieur ou parmi les nombreuses tumeurs kystiques des fosses nasales.

En tout cas, Lannelongue, qui figure dans son livre les kystes de la région sourcilière, ceux de la fente intermaxilliaire, ceux du dos du nez, etc., ne donne qu'un exemple de tumeur analogue sur le trajet de la fissure qui nous occupe.

C'est le cas d'une enfant de onze ans [1] qui portait à la lèvre supérieure du côté gauche une tumeur qui en modifie la forme. Après extirpation on voit sur une coupe médiane un tissu d'aspect érectile, criblé d'orifices visibles à l'œil nu et présentant çà et là des glandules hypertrophiées.

Sur la ligne médiane de la lèvre, Piéchunet en a signalé un cas (*in* th. de Clavet).

Venons-en aux tumeurs solides. Beaucoup plus rares que les kystes, on en a cependant signalé quelques-unes sur le trajet de la fente fronto-maxillaire.

Hinglais [2] parle d'une observation du Professeur Jaboulay, concernant une tumeur solide de la queue du sourcil. Les coupes histologiques pratiquées par le professeur agrégé Paviot ont montré qu'il s'agissait d'une tumeur mixte absolument comparable à celles des glandes salivaires, et par conséquent à la nôtre.

Voilà donc une observation dans laquelle le siège seul diffère un peu d'avec la nôtre; mais c'est bien toujours sur le trajet de la même fente embryonnaire que la tumeur s'est développée.

Les fibro-chondromes, ces petites excroissances pédiculées si fré-

1. Lannelongue et Achard, 1886, obs. LXXIX.
2. *Loc. cit.*

Digitized by Google

quentes sur la ligne intermaxillaire, surtout au-devant du tragus où elles ont été prises pour des oreilles surnuméraires, n'ont pas été rencontrées sur la fente fronto-maxillaire; du moins Lannelongue n'en rapporte aucun cas (sauf à la lèvre) et nous n'avons pu en retrouver dans nos recherches personnelles.

Cependant des tumeurs bien voisines ont été signalées au niveau de la cornée et de la conjonctive. Citons notamment les cas de Talko [1], qui a observé sur un garçon de quatorze ans un lipo-chondro-adénome congénital de la conjonctive bulbaire ayant le volume d'une amande. Riecke [2] a rapporté de même l'observation d'un chondrome hyalin de la conjonctive.

Au niveau de la lèvre supérieure, Reverdin et Mayor [3] ont vu une tumeur sous-muqueuse qu'ils croient congénitale : une femme de trente-six ans porte depuis son enfance une petite grosseur à la lèvre supérieure; elle est logée sous la muqueuse au-dessus du bord libre, à peu près à égale distance de ce bord et du cul-de-sac gingivo-labial, et occupe la partie moyenne de la moitié droite de la lèvre... Les coupes histologiques montrèrent un tissu conjonctif pénétré de tous côtés par un système de bourgeons épithéliaux, les uns pleins, les autres évidés à leur centre... La lecture détaillée de l'examen ne laisse pas de doutes sur la nature du néoplasme. C'est un fibro-adénome, une tumeur mixte dont les éléments épithéliaux tiennent de l'épiderme (globes cornés). Les auteurs se rattachent nettement à l'idée d'inclusion embryonnaire.

Herrmann (de Toulouse) a décrit dans la thèse de Gontier (*loc. cit.*) une tumeur mixte du maxillaire supérieur qui présente de grandes analogies avec la nôtre. Cette tumeur, opérée par Bousquet (de Clermont-Ferrand), occupait le côté droit de la face, elle avait débuté par la voûte palatine, mais bientôt avait évolué vers le plancher de l'orbite et surtout la paroi antérieure de l'antre d'Highmore. Au point de vue histologique, les boyaux adénomateux, les kystes à contenu coloré en rose par l'éosine, le tissu cartilagineux ou mieux chondroïde, tout s'y retrouve comme dans notre observation. Ce cas est intéressant, car il est situé dans une position intermédiaire entre celle des tumeurs mixtes dites de la voûte palatine, nombreuses, et

1. *Klin. Mbl.*, 1888, p. 20.
2. Riecke, *Arch. f. Augenh.*, XXII, p. 239.
3. Reverdin et Mayor, *Rev. méd. de la Suisse romande*, 1885.

Digitized by Google

celle plus superficielle, très rare, de la nôtre. Autrefois on l'aurait rapporté aux glandes de la voûte. Mais les auteurs ne s'y sont pas trompés et admettent franchement une anomalie de développement.

Si nous rappelons encore les cas de tératomes et de monstruosités que l'on a observés dans la région, tumeurs à tissus très nombreux, organes plus ou moins parfaits, membres plus ou moins reconnaissables appendus à la base du crâne, faisant issue par la fente fronto-maxillaire largement béante, nous aurons donné une idée suffisante des anomalies diverses du développement de cette partie de la face. Notre intention n'était pas d'en dresser le bilan complet dans cette courte étude. Nous n'avons eu pour but que de montrer qu'à ce niveau se rencontrent, quoique plus rarement peut-être, toutes les anomalies de développement que l'on décrit au niveau des autres lignes de soudure de la face et du cou.

Si donc la fissure fronto-maxillaire (et cela était facile à prévoir) présente bien toutes les variétés d'anomalies que l'on a coutume de rencontrer au niveau des fentes branchiales cervicales, on a le droit de lui appliquer le même travail de revision qui, depuis ces dix dernières années, tend à rattacher toutes ces anomalies, fistules, kystes, tumeurs mixtes à une même cause, l'inclusion branchiale; et on ne s'étonnera pas d'y rencontrer des tumeurs absolument comparables aux branchiomes et qui méritent le même nom.

Quand l'on examine les belles planches données récemment par Reynier aux *Bulletins de la Société de Chirurgie*, on est frappé de la ressemblance que présentent ces coupes avec celles de notre tumeur. Il rattache cependant sa tumeur à un goitre aberrant et cherche à faire la distinction d'avec les branchiomes. Mais nous sommes de l'avis de Pierre Delbet : « Appeler une tumeur bran-« chiome ou tumeur thyroïdienne aberrante, c'est employer des « mots différents, mais ce n'est pas exprimer des idées bien diffé-« rentes ».

Il n'est pas étonnant que des tumeurs développées aux dépens des invaginations embryonnaires de même ordre présentent de grandes similitudes d'aspect; les goitres aberrants sont en réalité des branchiomes et les branchiomes ont tous des liens de parenté entre eux.

Digitized by Google

Conclusions.

L'observation que nous rapportons est un sérieux argument en faveur de l'origine branchiale des tumeurs mixtes cervico-faciales.

Le siège de notre tumeur en un point où l'on n'a pas l'habitude d'en trouver de semblables, point très éloigné des glandes salivaires, mais répondant nettement, comme les autres tumeurs mixtes décrites, à une ligne fissuraire, montre bien que ces tumeurs n'ont aucun rapport avec les glandes salivaires, mais en ont un très certain avec les fentes branchiales.

Si l'on admet cette origine qui pour nous ne fait plus de doutes, la discussion déjà ancienne mais toujours ardente sur l'origine épithéliale ou au contraire conjonctive de ce genre de néoplasmes devient oiseuse. Au niveau de ce terrain bouleversé des fentes branchiales, tissu conjonctif, tissu cartilagineux, tissu épithélial voisinent et se confondent sous une forme très embryonnaire, ce qui explique suffisamment la complexité et les difficultés d'interprétation que les histologistes rencontrent dans leur étude.

Digitized by Google

ÉTAT ACTUEL DE LA PHOTOTHÉRAPIE

Par le Dr MALLY

Professeur à l'École de médecine de Clermond-Ferrand.

Par photothérapie nous entendons seulement ici les applications limitées de lumière, faites dans le but de modifier immédiatement les tissus. Ce procédé thérapeutique ne s'applique du reste actuellement qu'au seul lupus de la face, de telle sorte que nous ne nous occuperons ici que de la thérapeutique du lupus de la face, laissant de côté les tentatives plus ou moins suivies de succès que l'on tenta de mettre en œuvre, soit contre des affections limitées de la peau (nævi vasculaires plans), soit en agissant sur toute la surface du tégument externe dans le but indirect d'agir sur la nutrition par l'intermédiaire du système nerveux périphérique.

C'est donc uniquement de la méthode de Finsen qu'il s'agit ici : Finsenthérapie, selon le néologisme qui paraît devoir rester.

Avant de proposer l'action de la lumière pour guérir le lupus, Finsen s'était livré à de patientes recherches biologiques sur l'action des diverses parties du spectre solaire sur les êtres vivants.

Sans entrer dans les détails de cette étude théorique; nous rappellerons brièvement que les recherches modernes sur les infiniment petits ont mis en évidence d'une façon indiscutable l'action de la lumière solaire sur les bactéries, cette action est nettement destructive, à condition que l'éclairement soit suffisant et que les rayons les plus réfrangibles du spectre lumineux ne soient pas interceptés. Cette action paraît être, du reste, un phénomène d'oxydation, elle est renforcée par la présence de l'oxygène et la production d'eau oxygénée lorsque les bactéries sont dans un milieu aqueux. Action bactéricide complexe, en somme, puisque l'on constate, d'une part, des phénomènes d'oxydation au sein du protoplasma microbien et, d'autre part, une suroxydation du milieu de culture.

L'influence de la lumière sur les végétaux est bien connue et la

Digitized by Google

fonction chlorophyllienne paraît être en relation avec les radiations rouge orangé et les radiations violettes.

Sur les animaux l'action de la lumière peut être mise en évidence de bien des façons. Le développement de certains animaux est entravé par la privation de lumière violette; ces radiations semblent, ainsi que le fait remarquer Finsen, de véritables promoteurs de vie et d'énergie.

Le tégument des animaux paraît jouer un rôle protecteur ou modérateur vis-à-vis de cet excitant chimique de premier ordre qu'est la lumière solaire. Le pigment de la peau n'est autre chose que l'organe de défense vis-à-vis des radiations dangereuses par leur intensité.

Enfin, la peau réagit d'une certaine façon vis-à-vis des radiations lumineuses lorsque ces radiations par leur intensité affectent le tégument d'une manière exagérée; c'est le phénomène de l'érythème solaire bien connu, c'est l'érythème électrique, dont la notion est naturellement beaucoup plus récente, et dont l'identité avec l'érythème solaire fut affirmée par des observateurs tels que Terrier, Charcot et beaucoup d'autres. Terrier, lors d'une visite qu'il fit aux usines du Creusot, observa sur lui-même l'érythème photo-électrique en exposant pendant quelques secondes la peau de son avant-bras à la radiation d'un foyer électrique destiné à produire la soudure autogène de deux métaux. Ces lésions, décrites dans la *Revue de Chirurgie*, évoluèrent exactement comme un érythème solaire, l'auteur observa quelque heures après l'exposition un léger prurit, puis de l'érythème cutané limité exactement à la partie de la peau non protégée par les vêtements, puis de la desquamation, le cycle total de cet érythème dura huit jours environ.

C'est en utilisant ces notions que Finsen entreprit ses remarquables travaux sur le traitement du lupus par la lumière solaire ou artificielle. Quelques essais avaient déjà été tentés antérieurement sur le lupus même par Thayer, Lahman et enfin Gebhart [1]. Ces essais ne donnèrent pas de résultats, faute probablement d'une instrumentation appropriée. Finsen eut le grand mérite de réaliser un dispositif tel qu'on pouvait obtenir un éclairage extrêmement intensif de la peau rendu supportable par le malade au moyen d'écrans refroidis-

1. Gebhart, *Die Hülkraft des Lichtes*, Leipsik, 1898.

Digitized by Google

seurs. Ces écrans ne sont autre chose que l'eau pure ou légèrement teintée en bleu par un sel de cuivre; sous une faible épaisseur l'eau pure arrête une partie des radiations rouges du spectre et surtout les radiations infra-rouges, radiations inutiles puisqu'elles n'ont aucun pouvoir irritant spécifique sur les éléments anatomiques, et nuisibles puisqu'elles sont un véhicule de chaleur qui rendrait intolérable l'exposition tant soit peu prolongée. A la vérité ces écrans jouent à ce point de vue un rôle très imparfait : lorsqu'on expose au foyer d'un appareil de Finsen la peau non protégée par un compresseur, la chaleur est encore très appréciable et rendrait l'application intolérable, cependant la lumière émanant de la lampe électrique a traversé une épaisseur d'eau distillée de 20 centimètres environ. On applique au niveau de la peau une petite cuve à eau courante à faces parallèles qui remplit deux indications : elle sert d'une part à comprimer la région traitée, et par son contact intime refroidit d'autre part constamment les tissus; elle enlève et entraine par simple conductibilité la chaleur du foyer à mesure de sa production.

Il est probable que l'expérience conduisit peu à peu Finsen à adopter ce dispositif au fur et à mesure de sa pratique journalière; mais il convient de remarquer qu'en fait de thérapeutique du lupus l'expérience est toujours fort longue et que les idées d'un expérimentateur, pris en particulier, ne peuvent se modifier que très lentement étant donnée l'évolution très longue de la maladie et la durée très longue, elle aussi, du traitement.

Cette circonstance nous explique en partie pourquoi Finsen, amené probablement par les nécessités de sa pratique journalière, peut-être aussi par les conseils de constructeurs, insuffisamment préoccupés de la vulgarisation de sa méthode, adopta un dispositif étrange, dont la justification fut maintenue jusqu'à la fin contre toute logique et contre tout bon sens. Il est inutile de reproduire ici dans ses détails la description de l'appareil de Finsen qui est suffisamment connue. Cet appareillage comporte une lampe à arc de 60 à 70 ampères grâce à laquelle on peut traiter 4 malades simultanément. En effet la lampe à charbons verticaux porte 4 tubes optiques cylindriques de 10 centimètres de diamètre et de 60 centimètres de long inclinés à 45° sur l'axe vertical de la lampe. Ces tubes optiques sont des sortes de collimateurs doubles : terminées par deux lentilles sphériques convexes en quartz, ils sont placés de telle sorte que le foyer

Digitized by Google

de la première lentille tournée vers la lampe coïncide avec le foyer lumineux. Il en résulte que tout le cône lumineux ayant pour base la lentille (10 centimètres) et pour sommet le foyer de la lampe est transmis en totalité, les rayons lumineux qui le constituent de divergents deviennent parallèles entre eux et parallèles à l'axe optique de l'appareil. A l'autre extrémité du tube (60 centimètres) ils traversent ainsi une deuxième lentille sphérique convexe qui les conjugue en un deuxième foyer; dans l'intervalle ils ont traversé une certaine épaisseur d'eau distillée, au niveau de la peau ils ont encore à franchir les deux faces en quartz et la petite couche d'eau courante du compresseur, accessoire mobile tout à fait indépendant de la lampe qui est fixe avec ses quatre tubes concentrateurs. Étant donnée cette disposition et ces diminutions respectives on conçoit facilement que les quatre foyers conjugués de la lampe sont situés à une certaine distance les uns des autres : quatre malades couchés chacun sur un lit horizontal peuvent être disposés à la fois de telle sorte que la région à traiter soit amenée précisément en coïncidence du foyer et perpendiculairement à l'axe optique des appareils. Un aide s'occupe à maintenir cette coïncidence, et à manier le compresseur de telle manière que par une pression excercée avec les doigts les tissus exposés à la lumière soient exsangues et par conséquent aussi perméables que possible à l'agent lumineux. La séance dure une heure entière environ, selon les cas elle peut atteindre une heure et demie. L'image réelle du foyer lumineux recueillie sur la peau présente une dimension superficielle inférieure à celle d'une pièce de un franc.

Pendant toute la durée de la séance le malade n'éprouve aucune sensation désagréable. La chaleur du foyer est imperceptible grâce au courant d'eau froide qui empêche la peau de s'échauffer, l'action irritative spécifique des rayons de la région chimique du spectre est indolore, le malade ne la perçoit pas plus que l'on perçoit le coup de soleil au moment même où celui-ci se produit.

L'érythème solaire et l'érythème photo-électrique indentiques, ainsi que l'observation et l'expérimentation l'ont établi, sont des réactions à distance qui se manifestent plusieurs heures après l'exposition; dans le coup de soleil ordinaire cette réaction est parfois assez pénible lorsque surtout l'étendue de la peau insolée est considérable; ici, cette étendue étant très restreinte la réaction

Digitized by Google

cutanée est toujours, en ce qui concerne les phénomènes subjectifs, insignifiante, les malades ne s'en plaignent point, les enfants les plus pusillanimes n'y font jamais allusion. La réaction objective se traduit d'abord par de la rougeur qui apparaît cinq heures environ après l'exposition, cette rougeur s'accentue pendant vingt-quatre heures, l'épiderme s'exfolie, et, selon l'intensité de l'irritation, selon la susceptibilité de l'individu une phlyctène se forme, se dessèche et disparaît dans l'espace de huit jours environ. La totalité de cette réaction est toujours, il faut le répéter, indolore, étant donnée la petite étendue de sa surface soumise à l'action de la lumière. La méthode de Finsen consiste à répéter cette insolation, cette dermite lumineuse limitée, sur toute l'étendue de la tache lupique et même à revenir sur ses pas aussi longtemps qu'il paraît nécessaire de le faire, jusqu'à complète guérison.

Par ce procédé unique, Finsen affirme obtenir la guérison du lupus vulgaire de la face dans l'immense majorité des cas; il rencontre 5 p. 100 environ de cas réfractaires indéterminés. D'une façon générale le lupus érythémateux guérit moins facilement que le lupus tuberculeux. La durée moyenne du traitement est de six mois, ce qui représente un an et plus de cure, les périodes de traitement pouvant être coupées en périodes de repos.

Finsen donne de ces résultats l'interprétation suivante : Le lupus est une maladie microbienne de la peau, une tuberculose localisée. La lumière agit comme bactéricide, elles se montre supérieure aux autres agents antiseptiques précisément parce qu'elle peut traverser les couches superficielles du derme, pénétrer dans la profondeur des tissus où siègent les bacilles (hypoderme), et grâce à son action germicide détruire la cause même de la maladie. Ainsi se trouve justifiée la supériorité de la photothérapie sur les autres procédés thérapeutiques : seule la photothérapie s'adresse à la cause originelle, seule elle peut logiquement venir à bout de l'infection tuberculeuse.

Ces résultats ont été vulgarisés surtout depuis 1889. A cette époque Finsen avait environ dix ans de pratique thérapeutique, le nombre des cas traités s'élevait à 600. Depuis, la méthode a été mise à l'épreuve un peu partout. L'institut de Copenhague a traité aujourd'hui plus de 1 200 malades, le pourcentage des cas est resté sensiblement le même.

Au dernier congrès de la tuberculose (octobre 1906) on a pu appré-

Digitized by Google

cier les résultats donnés par la photothérapie dans toute l'Europe centrale entre les mains de divers expérimentateurs.

Ces résultats sont les suivants :

Entre les mains de Finsen et de ses assistants la photothérapie donne 95 p. 100 de résultats favorables; il convient de dire qu'à Copenhague les médecins disposent d'un personnel de choix qu'on ne trouve nulle part ailleurs. Finsen a eu la fortune singulière d'intéresser à son œuvre le public riche, et de trouver dans ce milieu des personnes charitables et instruites à la fois qui ont consenti à appliquer elles-mêmes le traitement avec un dévouement absolu.

Wild, de Manchester, indique 75 p. 100 de bons résultats (20 cas).

François, d'Anvers, sur 105 cas obtient un chiffre très voisin, 74 pour 100.

Sequeira, au London Hospital, a traité 216 cas de lupus vulgaire. Möller, à Stockholm, 79 cas; Burgdsdorf, à Kazan, 37 cas; Leredde et Pautier, à Paris, 37 cas; Gastou, Beaudoin et Chatin, 30 cas; Carle, de Lyon, 19 cas; Harisson et Wille, en Amérique, 42 cas; Morris et Dore, 65 cas.

Chez ces différents auteurs les chiffres n'ont qu'une valeur relative, le pourcentage des guérisons varie entre 95 p. 100 et 30 p. 100. La description de la méthode laisse deviner les principales raisons de cette fluctuations, nous allons en analyser quelques-unes d'un peu plus près.

Il est bien certain, d'après ces faits, que la photothérapie en général possède une efficacité remarquable, hors de pair, et qu'aucune autre méthode ne peut soutenir la comparaison.

Aussi a-t-on voulu chercher à justifier cette efficacité en invoquant des propriétés en quelque sorte spécifiques du médicament vis-à-vis de la maladie : pour Finsen et pour la plupart des expérimentateurs qui l'ont suivi dans cette voie, la lumière guérit le lupus parce que seule elle peut traverser la peau et agir directement sur le bacille. Le bacille étant la cause de son mal, il faut de toute nécessité s'adresser directement à cette cause si l'on veut amener la guérison : voilà le langage tenu par Finsen, et voilà la raison de tous les travaux de vérification que l'on a accumulés autour de cette question si importante.

Ainsi posée, il semble ajourd'hui que l'explication, très séduisante par sa simplicité il y a dix ans, ne doit pas nous satisfaire aussi

Digitized by Google

complètement en raison même de sa simplicité. Nous avons déjà protesté ailleurs, et cela non pas pour un simple intérêt doctrinal, mais bien au contraire dans l'intérêt même de l'avenir thérapeutique de la méthode.

Nous avons exposé ailleurs (congrès de 1906) que l'examen des faits ne permettait guère d'accepter sans réserve cette interprétation facile des résultats. Voici les points principaux relatifs à cet examen qu'il nous suffira d'énoncer :

1° La lumière joue un rôle bactéricide à la condition qu'elle soit intense; il n'est pas démontré, malgré les expériences de contrôle, que l'action bactéricide puisse s'exercer *utilement* à une certaine profondeur de la peau. L'utilité évidente de la compression des tissus et la nécessité de rendre exsangues les tissus au cours de l'application lumineuse peuvent s'expliquer autrement.

2° Un grand nombre de méthodes ont donné des résultats curatifs dans le lupus, parmi ces méthodes celles reconnues comme les plus efficaces, les scarifications linéaires quadrillées (Brocq), la cautérisations ignée fine (Besnier), l'électrolyse, etc., ne peuvent invoquer une action bactéricide directe; les agents chimiques (permanganate de potasse, acide azotique, chlorhydrique, acide lactique), tous excellents antiseptiques, n'agissent pas utilement sur les bacilles situés profondément; tous les dermatologistes semblent d'accord aujourd'hui avec Brocq et les chirurgiens pour admettre qu'il est impossible, mécaniquement ou non, de réaliser l'asepsie de la peau saine ou malade.

3° Certains dispositifs ont été indiqués depuis Finsen pour renforcer physiquement l'action bactéricide de la lumière : l'arc au fer de Bang, de Broca-Chatin donne une lumière plus pénétrante que l'arc au charbon de cornue. Dreyer a proposé de sensibiliser la peau vis-à-vis du segment rouge-vert du spectre par l'érythrosine; il avait démontré préalablement que les cultures d'organismes inférieurs sont beaucoup plus sensibles à l'action de la lumière lorsqu'elles sont ainsi sensibilisées à la manière des plaques photographiques.

Le résultat thérapeutique n'a nullement répondu dans ce sens. On peut en dire autant de la tentative de M. Leduc, de Nantes, qui proposait avec juste raison l'emploi d'une source lumineuse exclusivement composée de rayons violets. Si le rôle curateur de la

Digitized by Google

lumière vis-à-vis du lupus résidait uniquement dans une action bactéricide des radiations spectrales, ces différents procédés auraient témoigné en faveur de cette théorie; ce n'est faire une injure à personne que de constater exactement le contraire : tous ces procédés ont été jugés par la pratique comme inférieurs à la méthode de Finsen.

4° Un procédé, postérieur il est vrai aux recherches de Finsen, et d'emploi récent, s'est montré vis-à-vis du lupus d'une efficacité certaine. La nature physique le place aussi près que possible de la lumière ordinaire, ce sont des radiations de Röntgen. Les rayons X agissent favorablement sur le lupus; nous ne retiendrons que le fait pour l'instant. Personne ne propose, que je sache, d'en attribuer le mérite à leur action bactéricide.

5° Si, enfin, l'action thérapeutique de la lumière était surtout bactéricide, on ne s'expliquerait guère comment certaines formes de lupus guérissent plus ou moins facilement, et pourquoi surtout l'action curatrice est si lente. Or, la pratique de Finsen et des autres expérimentateurs nous apprend précisément ceci : les formes les plus virulentes, telles que le lupus tuberculeux ulcéré ou végétant, guérissent le plus facilement ou sont le plus rapidement modifiées par la photothérapie. Les formes les plus torpides, les lésions qui renferment peu ou pas de bacilles, comme l'érythème centrifuge, l'érythémateux fixe et surtout les formes aberrantes demandent un traitement beaucoup plus prolongé, plus opiniâtre, presque désespérant de lenteur. Remarquons en passant que les différences de susceptibilité vis-à-vis de la thérapeutique se retrouvent dans le même ordre lorsque l'on analyse les autres procédés. Le musée de Saint-Louis nous conserve quelques spécimens des triomphes de Vidal, le père de la scarification : ce sont surtout des lupus jeunes et ulcérés qui guérissent admirablement par ce procédé le moins logique, le moins défendable au point de vue bactériologique.

6° En dernier lieu est-il besoin d'ajouter que l'expérimentation permet de faire une contre-épreuve terriblement significative à ce sujet : après une application lumineuse ordinaire, la peau exposée à la lumière n'est pas plus aseptique qu'avant, et des bacilles tuberculeux déposés à la surface de la peau puis réensemencés après la séance retrouvent leur virulence et leur vitalité ordinaires.

Tout ce qui précède prouve selon nous que l'idée théorique sur

Digitized by Google

laquelle repose la méthode de Finsen est fausse, est inacceptable en l'état actuel de nos connaissances. J'ajoute que cela n'enlève rien au mérite du grand physicien danois, la photothérapie restera, nous le pensons, la méthode de choix pour la cure méthodique du lupus.

Nous nous sommes déjà défendus de faire ici un procès de doctrine, il nous reste à montrer que l'interprétation plus rationnelle des faits peut conduire à justifier en bloc la méthode de Finsen et à préciser certains détails qui ont leur importance.

Dans l'appréciation des résultats, on a constaté que Finsen obtient en général un pourcentage de guérisons plus élevé que ses imitateurs; on a coutume d'expliquer ces différences par un détail d'instrumentation. On répète avec Finsen qu'il est indispensable d'employer une source de grande puissance, et que les appareils individuels tels que ceux de Lortet, Genoud, de Marie, de Broca-Chatin, et les autres ne peuvent donner de bons résultats parce qu'ils sont trop faibles. Certains auteurs et, en particulier, Leredde ont accepté et reproduit cette manière de voir, ceci mérite une explication.

Une source lumineuse émet de la lumière variable en quantité et en qualité suivant son éclat et suivant la surface éclairante.

L'éclat d'une source est en général fonction de la température de cette source. Ici il s'agit de l'arc électrique, les travaux de M. Violle semblent démontrer que la température de l'arc électrique est bien définie, qu'elle correspond vraisemblablement à la température d'ébullition du carbone, par conséquent elle est la même pour tous les arcs quelle que soit l'intensité du courant électrique d'alimentation de la lampe. L'éclat de tous les arcs électriques est le même quelle que soit la dimension de la lampe. Les gros arcs donnent davantage de lumière que les petits parce que la surface incandescente des charbons dans le premier cas est plus grande, les qualités spectrales de la lumière sont les mêmes. On résume plus simplement tout ceci en disant que l'éclat d'une source est le quotient de l'intensité lumineuse de cette source, émise normalement, par la surface de cette source.

$$\text{Éclat} = \frac{\text{intensité lumineuse}}{\text{surface de la source}} = \frac{\text{bougie}}{\text{centimètre carré}}.$$

Si l'on considère un cône étroit de rayons lumineux se propageant

Digitized by Google

dans un milieu isotrope, on démontre que la quantité de lumière qui se propage ainsi est constante dans tout l'espace considéré. On définit ainsi le *flux lumineux*, produit de l'intensité de la source par l'angle solide considéré : flux = intensité × angle solide = lumen. Dans l'appareil de Finsen, le flux lumineux serait représenté par le produit de l'intensité de la lampe par l'angle solide, ayant son centre au foyer de l'arc et son contour au niveau de la première lentille. Dans l'appareil de Lortet, le cratère positif regardant directement en avant, grâce à l'inclinaison des charbons, ce cratère étant très rapproché de la lentille, l'angle solide est plus ouvert que dans le cas précédent, par conséquent le flux lumineux est plus considérable. Enfin la quantité totale de lumière reçue par la surface de peau considérée sera représentée par le produit du flux lumineux par le temps. Cette quantité, qui s'appelle *éclairage*, a pour unité pratique en industrie le lumen-heure.

De tout ceci il faut retenir simplement qu'il est difficile de mesurer directement les quantités de lumière, le nombre de lumens-heure absorbés par la peau avec l'appareil de Finsen et celui de Lortet par exemple : il est impossible d'évaluer exactement la surface éclairante, cette surface est de forme complexe et le faisceau de lumière émergeant n'est pas homogène dans les deux cas. Mais, dans l'espèce, il nous suffit de considérer la peau comme réactif, et nous constatons qu'en moyenne on obtient à peu près la même réaction photodermique en un quart d'heure d'exposition avec l'appareil de Lortet ou celui de Marie, qu'en une heure avec celui de Finsen. Il en résulte que l'appareil de Lortet est environ quatre fois plus puissant que celui de Finsen, ce qui paraît très vraisemblable si l'on tient compte des données théoriques indiquées plus haut. Ainsi devrait prendre fin cette légende étrange qui ne saurait résister à l'examen des faits et contre laquelle M. Marie a déjà protesté avec raison.

Cela ne signifie nullement du reste que les petits appareils soient supérieurs aux gros dans la pratique, mais cela ne signifie pas non plus que ceux-ci soient impropres à faire de bonne besogne, sous prétexte qu'ils sont moins puissants, c'est le contraire qui existe.

Nous pensons avoir établi que l'action thérapeutique excercée par la lumière ne s'explique pas pour une action bactéricide. Pour se faire une idée de la façon dont la cure s'opère, il est plus rationnel de

Digitized by Google

ne point faire table rase de ce qui existait avant, et de comparer les résultats donnés par les anciennes méthodes avec ceux dont s'honore à juste titre la photothérapie.

D'une façon générale, nous savons que le lupus abandonné à lui-même guérit parfois spontanément; c'est très rare, mais il est fréquent de rencontrer des lupus, vierges de tout traitement, guéris partiellement, la lésion ayant une tendance à se déplacer. La surface guérie présente l'aspect du tissu de cicatrice généralement décoloré, plus ou moins régulier suivant la nature de la lésion. Les anciennes méthodes donnent des résultats incertains; mais toutes ont à leur actif un certain nombre de guérisons authentiques; toutes reposent sur le même principe de la méthode substitutive, c'est-à-dire qu'elles consistent à superposer à la lésion elle-même une irritation artificielle, dont le résultat paraît être une marche plus rapide du travail de sclérose, une accélération de la tendance naturelle à la guérison.

En ce qui concerne le lupus, le cicatrice thérapeutique présente d'une matière générale les caractères des cicatrices ordinaires; elles sont d'autant plus régulières que la lésion a moins suppuré. Les caustiques chimiques violents déterminent des escarres étendues, longues à guérir, et, lorsqu'elles amènent la guérison du lupus, c'est souvent au prix de cicatrices difformes presque aussi révélatrices que le mal lui-même. Les cautérisations au fer rouge, même celles pratiqués à la lame fine de l'électro-cautère, donnent des cicatrices dures et parfois rétractiles. Les meilleurs résultats esthétiques appartenaient sans conteste à la méthode des scarifications linéaires quadrillées, décrites par Brocq, le continuateur de Vidal. Voici la description qu'en donne M. Brocq : « ... Les incisions doivent toujours être pratiquées perpendiculairement à la surface des téguments, de telle sorte que les tissus ne soient pas obliquement sectionnés. Lorsqu'on a terminé la première série d'incisions parallèles entre elles, séparées par des distances égales, on pratique une deuxième, parfois même une troisième série d'incisions parallèles, croisant les premières à angles plus ou moins aigus, variant de 20 à 35 degrés, de façon à former avec elles des losanges. La profondeur à laquelle doit pénétrer l'instrument, la longueur des incisions, la distance qui les sépare sont d'ailleurs autant d'éléments qui dépendent de la variété du lupus et même de chaque cas particulier,.. Tant qu'on ne divise pas les téguments dans toute

Digitized by Google

leur hauteur, on ne doit pas redouter d'avoir des cicatrices avec les scarifications. Il est remarquable de voir que les incisions les plus rapprochées, les plus multiples, guérissent rapidement par première intention, sans laisser la moindre trace [1]. »

L'auteur, on le voit, fait ressortir nettement le rôle de l'opérateur dans le succès de la cure. Pour obtenir un résultat esthétique satisfaisant, les scarifications doivent être pratiquées méthodiquement par une main soigneuse et exercée ; les incisions doivent guérir par première intention.

Comment agit la lumière sur les tissus malades? Il est difficile selon nous de voir dans l'action lumineuse autre chose qu'une irritation de la peau analogue au fond à l'irritation chimique, à celle du fer rouge ou des scarifications, à l'intensité près. C'est du moins l'opinion qui paraît s'imposer, si l'on tient compte de l'expérience de nos devanciers et si l'on compare la photothérapie aux anciennes méthodes, si l'on tient compte également des tentatives qui ont été tentées sur le terrain photothérapique lui-même.

Par l'exposition de la peau malade aux rayons lumineux de l'arc électrique, on obtient donc une irritation superficielle de la peau ; cette irritation peut être renouvelée aussi souvent que cela paraît nécessaire ; il n'en résulte aucun accident local, aucune intolérance de la peau : ce qui n'a lieu avec aucune autre méthode ; les méthodes basées sur l'irritation provoquée par les substances chimiques sont généralement très douloureuses ; et ce n'est pas sans un certain étonnement qu'on a pu voir au Congrès de la Tuberculose la méthode suivante opposée à celle de Finsen. M. Hallopeau préfère à la photothérapie, trop coûteuse pour le budget de l'Assistance publique de Paris, les applications de permanganate aussi concentrées que la tolérance des malades le permet (au 1/17e) ; les applications de permanganate en poudre agglutinée dans de l'albumine-gélatine, et enfin « le procédé de Danlos qui consiste à réaliser un couple galvanique par application de poudre de zinc et la solution saturée de sulfate de cuivre, malgré l'aspect barbare de cette médication et les douleurs qu'elle provoque, douleurs si vives qu'il faut recourir à l'anesthésie générale, nous paraissent mériter la préférence [2]. »

1. Brocq, *Traitement des maladies de la peau*, Paris, 1892, p. 498.
2. Congrès de la Tuberculose, vol. II.

Digitized by Google

Exposé de la technique de la photothérapie.

Nous avons essayé de démontrer que l'action de la lumière sur le lupus pouvait s'interpréter autrement que par une action bactéricide bien peu vraisemblable, tandis qu'au contraire l'action banale irritative de l'agent lumineux, considérée en elle-même comme facteur de sclérose, nous permettait de comparer la méthode nouvelle aux anciennes en restant sur le terrain de l'expérimentation clinique pure, et de comprendre plus rationnellement et sa raison d'être et sa supériorité.

Sa technique elle-même nous paraît ainsi beaucoup plus simple et débarrassée du même coup de tous les détails d'instrumentation qui ne sont qu'accessoirement de la compétence du médecin. Quel que soit le type d'appareil adopté, on s'efforcera, par des applications quotidiennes, d'amener la région malade à un état de réaction franche, caractérisé par une rougeur vive de la peau, une infiltration nette des tissus malades, et même un léger suintement épithélial. Cet état de réaction, qui n'est pas douloureux, qui n'affecte en rien les malades, doit être entretenu soigneusement à ce degré moyen par des applications quotidiennes convenablement réglées en intensité, sans craindre de déborder franchement sur la peau saine. Notre expérience personnelle nous a conduit à procéder par périodes actives de deux ou trois mois, séparées entre elles par des périodes de repos d'égale durée. Nous avons été guidés dans cette technique par les considérations suivantes : pendant la période de repos le travail de sclérose paraît se continuer encore pendant quelque temps en vertu d'une sorte de vitesse acquise; c'est autant de gagné pour le malade, et, en second lieu, ces cures successives sont mieux acceptées par le public français qu'une claustration ou un assujettissement d'une demi-année à la fois par exemple. En d'autres pays, ou en d'autres milieux, on peut être amené à procéder autrement; nous n'y voyons aucun inconvénient. C'est encore notre expérience personnelle qui nous a amené à rejeter complètement le procédé des séances massives et espacées. Les malades, par exemple, acceptent beaucoup plus facilement d'être traités très énergiquement une fois par semaine, pour conserver leur liberté d'action le reste du temps. Cette manière de faire est absolument à rejeter; elle ne peut amener

Digitized by Google

que des déceptions; par ce procédé on cultive le lupus sur place comme avec les anciennes méthodes, on ne le guérit pas.

Malgré son apparence simple et automatique, la photothérapie réclame au premier chef l'interventien éclairée du médecin; et tous ceux qui ont sincèrement abordé la pratique de la photothérapie reconnaîtront avec nous ici qu'il y a en cette circonstance, comme chaque fois qu'il s'agit de thérapeutique, une éducation personnelle qui est longue à acquérir. En fait de lupus, c'est par années qu'il faut compter lorsqu'il s'agit de vérifier la valeur d'un procédé de traitement; c'est pourquoi certaines assertions avancées au dernier Congrès touchant la valeur ou l'efficacité de la photothérapie nous semblent bien hasardées; certaines ne témoignent visiblement que d'un misonéisme étrange, en tous cas contraire à l'esprit scientifique.

Ainsi présentée, la photothérapie devient une méthode vraiment rationnelle; elle est en quelque sorte l'aboutissant logique des méthodes anciennes; elle mérite de les supplanter pour les raisons suivantes.

Elle est d'une application plus simple. Le médecin n'a plus à se préoccuper que de surveiller son malade; d'après le mode de réaction de la peau, suivant la nature des lésions, on règle l'intensité des séances; la surveillance quotidienne rend cette intervention simple et facile. La technique des scarifications, nous l'avons vu, est beaucoup plus délicate, le maniement du galvano-cautère également; enfin l'emploi des cautérisations chimiques est rendu particulièrement difficile par ce fait bien connu de l'intolérance graduelle de la peau vis-à-vis des substances les plus usuelles, telles que la teinture d'iode.

Il ne suffit pas que chaque médecin puisse se procurer facilement un scarificateur, un galvano-cautère, ou tel produit chimique courant chez son pharmacien, pour que la cure d'un lupus soit chose jugée; l'expérience nous montre au contraire que, dans ces conditions, le lupus s'améliore généralement, mais en réalité ne guérit que très exceptionnellement, même entre des mains exercées.

La raison principale de cette supériorité de la photothérapie tient, nous le croyons, à ce que cette méthode est indolore. Quel que soit le procédé employé, la cure d'un lupus est toujours fort longue. Certains malades pusillanimes refusent de se prêter pendant

Digitized by Google

de longs mois aux scarifications, au fer rouge. Les malades les plus résolus se laissent trop souvent décourager par la longue répétition de souffrances dont ils ne voient pas le terme; ils abandonnent le traitement et la maladie conserve le caractère d'incurabilité qu'elle présentait jusqu'en ces derniers temps. La pratique de la photothérapie ne fatigue en rien les malades; elle ne leur impose nulle souffrance même légère; les malades peuvent persévérer dans leur traitement pendant des années si cela est nécessaire; il n'en résulte aucun inconvénient ni pour leur santé générale ni pour la vitalité des tissus sollicités par l'irritation lumineuse.

Dans la pratique que nous avons adoptée, nous voyons les malades revenir exactement après leur période de repos pleins de confiance, parce qu'ils constatent par eux-mêmes l'efficacité du traitement et qu'ils comprennent facilement la nécessité d'une pratique régulière et méthodique.

La durée du traitement est naturellement fonction de la gravité, de l'étendue, de la nature et surtout de l'ancienneté de la lésion. D'une façon générale il faut compter sur un traitement actif de cinq à six mois : ce qui, avec les périodes de repos intercalaire, représente environ un espace d'un an. Nous avons guéri dans ces conditions plusieurs cas particulièrement rebelles et graves. Par contre, lorsque nous avons pu soigner des cas récents chez les enfants et les adolescents, il nous est arrivé plusieurs fois d'éteindre un lupus circonscrit en l'espace de deux mois, c'est-à-dire en une seule période de traitement actif. Les cas moyens guérissent souvent à la fin de la deuxième période.

Nous n'insisterons pas sur la qualité des cicatrices obtenues; on sait que la photothérapie donne des résultats à ce point de vue incomparables; l'explication que l'on peut donner de cette précieuse particularité est la suivante : l'irritation photogénique provoque un suintement épithélial, une desquamation très active qui empêche toute infection de la peau, toute suppuration, de sorte que les soins de protection sont réduits à leur plus simple expression. Par ce côté, la photothérapie se rapproche de la méthode des scarifications; comme nous l'avons vu plus haut les incisions quadrillées se cicatrisent toujours par première intention. Les galvano-cautérisations profondes, les escarres chimiques, procèdent au contraire par

Digitized by Google

élémination suppurative; et c'est probablement la raison principale pour laquelle les cicatrices thérapeutiques sont souvent rétractiles et défectueuses dans ces méthodes.

Au dernier Congrès de la Tuberculose, M. Brocq a insisté avec juste raison sur la nécessité de ne pas faire table rase des anciennes méthodes et s'est courageusement porté garant de leur efficacité. Je crois qu'on ne peut ici nous faire ce reproche, et qu'au contraire nous nous efforçons de procéder par comparaison : c'est ainsi que nous croyons avoir établi que la photothérapie n'emprunte sa supériorité à aucune vertu particulière spécifique, à aucun dispositif physique nécessaire; et par là elle présente un caractère de généralité qui doit lui assurer une place définitive dans l'arsenal thérapeutique moderne.

La méthode des scarifications a permis de guérir un grand nombre de lupus : la chose ne peut être mise en doute; le galvanocaustique a elle aussi un certain nombre de cas de guérison; et personne ne songe à mettre en doute certains succès dus à l'application méthodique de substances chimiques à effet caustique plus ou moins violent.

Mais ce qu'aucune méthode ne peut disputer à la photothérapie, c'est le pourcentage élevé de guérisons qui se produisent, non seulement à l'Institut Finsen, mais partout où la méthode a été employée, c'est-à-dire entre les mains de débutants. A vrai dire, d'une façon générale, les résultats obtenus à Copenhague sont notablement supérieurs à ceux que l'on obtient à Paris par exemple. Il est facile de donner de ce fait une explication satisfaisante : 1° L'Institut Finsen a par devers lui une expérience thérapeutique, qui compte pour quelque chose; 2° tous les cas de lupus bons ou mauvais lui sont adressés, tandis qu'à Paris on ne réserve actuellement à cette méthode que les cas désespérés.

Je m'empresse d'ajouter que cette manière de faire est imputable en très grande partie au malade lui-même. Un malade français et surtout parisien est toujours effrayé à l'idée de consacrer quotidiennement à son affection une heure ou deux de temps enlevé à son activité sociale, et cela pendant plusieurs mois; le malade légèrement atteint sera toujours tenté par les solutions plus rapides de la chirurgie, ou les interventions plus espacées de la galvanocaustie ou des cautérisations chimiques, dont le soin peut quelquefois être

Digitized by Google

laissé dans une certaine mesure à son initiative personnelle. Il y a là à notre avis une grave erreur, dont le médecin ne doit pas être complice. L'expérience montre que, dans les conditions que nous venons d'indiquer, le traitement du lupus est toujours illusoire (Leredde), et ne rend que plus difficile la cure fatale et définitive par la photothérapie. La méthode de Finsen permet donc, grâce aux particularités énoncées plus haut, de guérir le lupus « *en série* »; c'est là le côté le plus intéressant de cette découverte, le côté pratique devant laquelle chacun doit s'incliner. Tandis que les anciennes méthodes reposent sur des procédés d'exception, tandis que ces procédés réussissent plus au moins bien dans tel ou tel cas, la méthode de Finsen s'applique à tous les cas de lupus indistinctement; elle amène la cure définitive dans tous les cas, rapidement dans les cas peu étendus et récents, plus ou moins lentement suivant la nature et l'ancienneté des lésions.

La conclusion logique de cet état de choses est qu'on devrait se préoccuper de mettre à portée de tous ce moyen d'action merveilleux, et imiter la pratique du Danemark où, grâce à une entente facile avec les pouvoirs publics, le lupus a aujourd'hui disparu, sauf les cas de développement récent (Finsen). Deux auteurs, M. Lortet, de Lyon, et M. Leredde, de Paris, ont proposé, au Congrès de se prononcer dans ce sens; leurs propositions, l'une, sous forme de vœu, a été adoptée à l'unanimité; l'autre est restée à titre d'indication individuelle.

En ce qui nous concerne, nous avons pu indiquer un commencement de réalisation pratique du vœu de Lortet; notre service d'électrothérapie de l'Hôtel-Dieu de Clermont est organisé pour traiter tous les indigents de la région et cela sans grands frais; une subvention annuelle de 800 francs du Conseil général du Puy-de-Dôme, et une subvention de 1200 francs de la ville de Clermont nous ont permis jusqu'ici de faire face aux nécessités de ce service, qui comprend à la fois l'électrothérapie, la radiographie, la radiothérapie, et enfin la photothérapie. La difficulté est donc résolue matériellement, du moins en apparence; il reste en effet à pourvoir aux frais de séjour des malades qui n'habitent pas la ville. Ces frais de séjour, 2 fr. 50 par jour, incombent aux communes pour une proportion qui varie de 25 p. 100 à 75 p. 100, selon la catégorie de ces communes. Ce sont là des charges qui paraissent d'autant

Digitized by Google

plus lourdes que jusqu'ici le lupus n'était pas soigné et ne figurait pour ainsi dire point parmi les charges de l'assistance médicale. Enfin ces frais de séjour sont encore lourds à supporter pour les malades peu fortunés non secourus par l'Assistance publique.

Malgré tout, notre service ne chôme pas; et nous avons une moyenne de 8 malades à traiter par jour depuis 6 ans. Ce nombre pourrait certainement être augmenté si les questions d'ordre matériel que nous venons d'indiquer étaient résolues dans un sens plus large : ce qui aura lieu, nous l'espérons, dans un avenir plus ou moins rapproché.

En attendant, et en ce qui concerne le lupus de la face, il serait à désirer que les malades soient adressés à la photothérapie le plus tôt possible, lorsque les lésions n'ont pas encore envahi une trop grande surface des téguments. Dans ces conditions, on obtient toujours une guérison relativement rapide et définitive; c'est du moins ce que nous croyons pouvoir affirmer d'après notre pratique personnelle.

Le lupus des membres n'est pas justiciable de la photothérapie. Nous indiquerons, dans un prochain travail, dans quelle mesure les méthodes nouvelles peuvent permettre de lutter parfois très avantageusement contre ces localisations extrêmement rebelles.

Digitized by Google

LES MYOCÈLES

EN PARTICULIER LES MYOCÈLES PAR RUPTURE APONÉVROTIQUE SIMPLE

(HERNIES VRAIES DES AUTEURS)

Par le Dr René PICHON

Médecin aide-major de l'armée.

I

« Malgré les communications si nettes, si précises, et si concluantes faites à la *Société de Chirurgie* en 1881 par notre maître Farabeuf, les hernies musculaires semblent encore mal comprises par la majorité des auteurs. Ceux-ci, lors même qu'ils font la distinction entre la hernie vraie et la fausse hernie, continuent le plus souvent, par une sorte de respect de la tradition, à décrire cette dernière dans le chapitre des hernies, alors qu'ils devraient la ranger dans les ruptures. »

Tel est le langage que tenait Hartmann en 1893; mais les errements qu'il signalait devaient néanmoins survivre et continuer à régner en maîtres sur tout ce chapitre de pathologie. En 1903, Cahier écrivait que la lecture des faits lui avait laissé cette impression « que, le plus souvent, même à l'heure actuelle, la distinction entre les myocèles vraies et les fausses est encore entachée d'imprécision, voire d'inexactitudes ». Et, de fait, dans les monographies publiées sur ce sujet, comme aussi, et la chose est plus grave, dans nos classiques, on trouve citées des pseudo-myocèles; et c'est sur elles qu'est étayée la pathologie des hernies vraies. Dans l'article du *Grand Traité de Chirurgie*, comme du reste dans celui plus récent de Mauclaire dans la *Bibliothèque de Chirurgie contemporaine*, on trouve mentionnées, à l'appui du texte, les observations de Choux, de Darricarrère, par exemple, qui sont des cas typiques de pseudo-hernies.

Digitized by Google

Bien plus, la dernière observation publiée, à notre connaissance, sous l'étiquette de hernie musculaire, celle de Bilhaut, est bien un des cas les plus nets de rupture du biceps brachial qu'à défaut du texte les belles reproductions photographiques qui l'illustrent suffiraient à identifier.

La nécessité s'impose donc impérieusement de reviser tout ce qui a été dit ou écrit sur ce sujet; et, pour ce, de recourir aux sources, c'est-à-dire aux observations publiées, et de faire pour elles ce que Cahier a fait pour les hernies du jambier antérieur, c'est-à-dire un triage méthodique, basé sur les données physiologiques certaines que nous possédons actuellement. Une fois ce partage fait, mais seulement alors, il sera possible, en collationnant les cas authentiques, de retrouver l'histoire de la hernie vraie. C'est ce que nous avons tenté de faire, en ajoutant aux documents déjà existants de la littérature médicale des résultats des observations personnelles, que nous avons faites depuis plus de trois ans dans l'armée et que nous avons déjà publiées en partie (*Arch. de Méd. et Pharm. militaires.*)

II. — Historique.

L'historique de la hernie musculaire peut être divisé en trois périodes successives : dans la première, elle est confondue avec la pseudo-hernie; une seconde commence avec Farabeuf (1881), qui sépare complètement les deux affections; enfin une ère chirurgicale lui succède.

On a l'habitude d'attribuer à Portal (1803) le mérite d'avoir le premier mentionné l'affection. Dans son *Anatomie chirurgicale*, cet auteur consacre en effet une note à ce qu'il appelle le « Déplacement des muscles », terme qui persistera pendant quarante ans. Se basant sur les constatations de Ponuteau, Audry et Lieutaud, et sur trois examens d'amphithéâtre, il veut seulement montrer que les muscles se déplacent quelquefois hors de leur gaine, surtout ceux du dos et du cou ; mais quelquefois aussi ceux des extrémités : « C'est là ordinairement, dit-il, l'effet de violentes contractions. » Il ne faut pas demander davantage à Portal; les observations qu'il relate n'ont pour nous aucune valeur, si ce n'est archéologique. Du reste, cette luxation supposée des muscles avait été réfutée par Motte (de Lyon), puis par Richerand.

Digitized by Google

Le *Traité des Tumeurs* de Warrey (1827) rapporte un prétendu cas de mélanome musculaire du droit antérieur de la cuisse, qui ne paraît être autre chose à Mourlon qu'une hernie.

En 1828, Jobert (de Lamballe), dans son *Traité des plaies par armes à feu*, signale les hernies des muscles de l'abdomen, à la suite des plaies par des éclats d'obus; il ne donne d'ailleurs aucune observation précise.

L'année suivante, Dupuytren publie une observation cataloguée hernie musculaire et qui avait été prise pour une varice. La symptomatologie est insuffisante à nous fixer sur la signification réelle de ce cas.

En revanche, celui qu'a relaté Rouillois dans sa thèse à la même époque ne laisse aucun doute sur la réalité d'une pseudo-hernie.

Aussi n'y a-t-il nullement lieu d'être étonné, après ce compte rendu, de la définition de la hernie musculaire donnée par Fabre dans le *Dictionnaire des Dictionnaires de Médecine* en 1841 : « La hernie musculaire, dit-il, est une variété de déplacement plus ou moins considérable d'un ou plusieurs muscles hors de l'aponévrose d'enveloppe ». Cette définition très large, acceptée en somme par tout le monde jusqu'en 1881, permet de ranger sous sa compréhension toutes les myocèles.

C'est également la définition que donne Mourlon en 1861 dans son remarquable Mémoire sur *les hernies musculaires*, travail qui marque réellement la première étape historique de l'affection. Ce chirurgien militaire réunit tous les faits antérieurs à lui, ceux déjà cités plus hauts et les observations de Chanet, de Richet, de Verneuil, et de Sedillot; il y ajoute quatre autres cas inédits pour établir sa description. Au point de vue pathogénique, il admet l'apparition brusque de la hernie, soit à la suite d'une contraction musculaire énergique, comme Portal, soit à la suite d'un traumatisme opératoire ou non; mais aussi il admet la production lente et progressive par éraillure et usure de l'aponévrose, comme l'avait fait déjà Dupuytren. Le diagnostic différentiel est l'objet de tous ses soins; c'est un modèle du genre. Enfin il est le premier à proposer une intervention sanglante. Il n'y a qu'un malheur à tout cela : c'est que Mourlon ait confondu comme tout le monde de son temps la hernie et la pseudo-hernie.

Du moins, ce travail a eu un grand mérite : celui d'appeler l'atten-

Digitized by Google

tion sur cette affection. Si, comme l'écrivait Richet en 1855, elle était admise par la plupart des chirurgiens, Vidal (de Cassis) et les auteurs du Compendium, elle était niée encore par Nélaton, dans son *Traité de pathologie chirurgicale*, qui ne voyait en elle que des ruptures et à juste titre du reste, si nous analysons les observations publiées jusqu'alors.

Depuis Mourlon, la hernie a conquis droit de cité. Montclard lui consacre une monographie en 1866. Elle a son chapitre dans les ouvrages classiques comme le Traité de Follin et Duplay et dans les Dictionnaires : article de Le Dentu du *Dictionnaire de médecine et de chirurgie pratiques* (1875), et celui de Henocque dans le *Dictionnaire encyclopédique des sciences médicales* (1876). Ce ne sont là, il est vrai, que des résumés du mémoire de Mourlon, de même du reste que les arlicles étrangers : ceux de Volkmann en Allemagne et de Conner en Angleterre.

Du reste des observations mieux étudiées sont publiées par Dauvé, Gaujot. Prat, qui choisit comme sujet de thèse (1879) les hernies du jambier antérieur; enfin Weill.

En 1881, une observation de Larger détermine de la part de Farabeuf, rapporteur devant la Société de Chirurgie, une étude critique approfondie.

L'ancien édifice établi par Mourlon s'écroulait devant les déductions physiologiques de Farabeuf. Cet auteur démontrait péremptoirement qu'on avait constamment confondu jusqu'à lui la hernie du muscle sain et la hernie du muscle rompu, ou pseudo-hernie; et il traçait la délimitation de chacune de ces deux affections. Tout ce qui avait été publié jusqu'alors n'était que pseudo-hernie. Deux mois après, Larger rapportait un cas que Farabeuf reconnaissait cette fois comme un exemple de vraie hernie, à tort du reste, comme devait le démontrer Cahier.

Cette discussion retentissante fait surgir de nouvelles observations et de nouveaux mémoires : celui de Baudin, et surtout celui de Nimier, travail d'ensemble remarquable, mais qui, encore qu'il procédât directement de la nouvelle doctrine, ne fait néanmoins pas un départ exact entre les deux affections. En revanche, le mécanisme des lésions aponévrotiques fait l'objet de discussions précises basées sur l'anatomie. Quant au traitement, il est à peu de chose près celui qu'indiquait déjà Mourlon dans son mémoire : l'incision

Digitized by Google

de la peau et la cautérisation de la plaie à la pâte de Canquoin dans le but d'obtenir une cicatrice résistante.

L'article de Jeannel, dans l'*Encyclopédie internationale de Chirurgie* (1884), donne le premier une définition exacte de la hernie musculaire. C'est, dit-il, « la tumeur fournie par une portion de muscle intact, c'est-à-dire non rompu, à travers une boutonnière aponévrotique accidentelle de dimension variable. La pseudo-hernie est la tumeur formée par un muscle rompu partiellemeut ou totalement, engagé à travers son aponévrose également déchirée. » Plus exclusif encore que Farabeuf, qui concluait à l'extrême rareté de la hernie vraie, il montre que tout ce qui a été dit avant ce dernier auteur se rapporte à la pseudo-hernie, tout aussi bien d'ailleurs à l'étranger qu'en France; et il arrive, en restreignant encore l'argumentation du rapporteur de la Société de Chirurgie, à nier la hernie vraie essentielle ou primitive.

Ce qui manquait toutefois aux idées nouvelles, c'était le contrôle de l'expérimentation. Guinard le leur assure, en 1888, en produisant, à grand'peine, il est vrai, la hernie expérimentale chez le lapin et en vérifiant point par point les idées émises en 1881.

A cette époque se rapportent encore les travaux importants de Bonnet et de Spathès.

Dès lors la question paraît jugée : on admet la réalité de la hernie vraie, comme une affection bien différente de la pseudo-hernie; et l'on songe à la faire bénéficier du progrès de la chirurgie.

Giess, Sellerbeck en Allemagne, Cazin en France tentent la suture de l'aponévrose. Mais c'est le remarquable travail de Choux qui est le fait capital de cette période, qu'on peut appeler chirurgicale à juste titre, car c'est le traitement qui prime tout et c'est à propos d'opérations qu'on trouve publiées des observations, du reste assez nombreuses, celles de Nimier, Tédenat, Hartmann, Michaux, Darricarrère, André Legueu, et d'autres encore : toutes étiquetées indistinctement « hernies », qu'elles fussent vraies ou fausses.

Pourtant la pathogénie n'est pas négligée pour autant; car chacun de ces faits est l'occasion de considérations sur le mécanisme des hernies. La Société de Chirurgie de Paris est de nouveau le siège de discussions de cette nature en 1893. Michaux inspire la thèse de Morange (1894); Schwartz celle de Montchiloff (1899); Lyot celle de Bion (1899), travail consciencieux et remarquable, qui

Digitized by Google

marque un effort réel pour parvenir à des notions vraiment scientifiques sur le mécanisme et la production des hernies.

A noter aussi les articles des traités de chirurgie : celui de Lejars dans le Traité de Duplay et Reclus; celui de Lyot surtout dans le Traité de Le Dentu et Delbet; enfin celui de Mauclaire dans la *Bibliothèque de chirurgie contemporaine*.

Pour terminer, une mention toute spéciale est à faire pour les remarques de Cahier sur les myocèles du jambier antérieur (1903).

C'est le seul article actuellement existant où l'on trouve un examen critique et impartial des faits et où le triage des observations soit exécuté d'une façon réellement scientifique.

III

Dans l'aperçu historique que nous venons d'esquisser à grands traits, nous n'avons nullement tenté de faire œuvre critique, mais simplement de montrer la continuité des faits, sans démêler le vrai du faux. Mais, quand on lit les différents travaux que nous venons de citer, on est frappé de voir qu'une même observation est retenue pour vraie par un auteur, alors qu'un autre la rejette comme fausse. Dans l'article de Lejars (*Grand Traité de Chirurgie*), comme le fait remarquer Cahier, l'observation de Larger est considérée comme vraie à une page et comme un type de pseudo-hernie à la suivante, en raison de son étiologie.

Pour échapper au scepticisme né fatalement d'un tel chaos, c'est à la physiologie pathologique qu'il faut s'adresser, et demander de nous fixer sur la symptomatologie exacte de l'affection, de nous donner le critérium sûr, nécessaire à la séparation des cas publiés.

Un fait d'importance capitale se dégage tout d'abord de la lecture des travaux antérieurs : c'est que constamment on s'est beaucoup occupé du muscle, et pas du tout de l'aponévrose. On ne trouve dans les traités aucune mention des ruptures aponévrotiques; on se borne à ne parler que de hernie et de pseudo-hernie. Or, mise à part toute question de parti pris, on doit considérer que, dans les hernies musculaires, deux organes peuvent être intéressés : l'aponévrose d'une part; le muscle de l'autre. On peut donc *a priori*, et sous réserve de vérification ultérieure, s'imaginer que, suivant que le muscle est sain ou rompu, qu'il fait saillie au repos ou qu'il n'en

Digitized by Google

fait pas, que l'aponévrose est elle-même saine ou rompue, on aura des états différents suivant l'agencement de ces différentes éventualités.

Le tableau ci-dessous, qn'on peut lire comme une table de Pythagore, permet de s'en rendre compte et de les classer.

TABLEAU I

ÉTAT DE L'APONÉVROSE	MUSCLE AU REPOS			
	SAIN		ROMPU	
	ne faisant pas saillie	faisant saillie	ne faisant pas saillie	faisant saillie
Saine.	(1) État normal.	(3) Hypertrophie musculaire localisée.	(5) Rupture musculaire simple.	(7) *Myocèle* par rupture musculaire simple.
Rompue.	(2) Rupture aponévrotique simple.	(4) *Myocèle* par rupture aponévrotique simple. (Hernie vraie des auteurs.)	(6) Ruptures musculaire et aponévrotique associées.	(8) *Myocèle* par rupture musculaire et aponévrotique associées. (Pseudo-hernie des auteurs.)

Voilà ce qui est théoriquement possible. Voyons maintenant si pratiquement ces différents états existent.

Case n° 1. — Aponévrose et muscles sains; pas de saillie musculaire. C'est l'état normal.

Case n° 2. — L'aponévrose est seule rompue; le muscle ne fait pas de saillie à ce niveau. Il y a rupture aponévrotique simple. En 1884, Jeannel pouvait encore écrire que « jamais il n'a été donné d'observations de rupture aponévrotique sans rupture musculaire ».

Aujourd'hui, nous sommes mieux pourvus. Janni a rapporté l'observation d'un officier de bersagliers, qui, au cours d'une marche en montagne, est pris subitement d'une très vive douleur à la face antérieure de la jambe gauche, à l'union du tiers moyen et du tiers inférieur. Aucune tuméfaction apparente. Le repos calme cette douleur qui réapparaît lorsque le blessé recommence à marcher.

Digitized by Google

On croit tout d'abord à une myosite et l'intervention décidée fait voir une brèche aponévrotique, à travers laquelle le muscle ne fait aucune saillie et paraît sain. La suture des deux lèvres amène la guérison.

Cette lésion, citée comme curieuse par Cahier, est extrêmement fréquente, ainsi qu'il résulte des constatations suivantes que nous avons faites au 27e bataillon de chasseurs alpins. Notre attention avait été attirée sur ce point avant la lecture du mémoire de ce dernier auteur par l'observation d'un homme, porteur d'une hernie vraie du jambier antérieur de la grosseur d'une petite noisette, et dont il s'était aperçu un jour qu'occupé à sa toilette il était accroupi dans la position du tireur à genoux. Dans la position horizontale, le membre étant dans la résolution complète, rien n'apparaissait. A l'autre jambe, la gauche, on voyait surgir, lorsque cet homme appuyait le poids du corps sur ce membre, trois autres saillies plus petites. Le doigt qui les palpait sentait une boutonnière aponévrotique entr'ouverte, laissant échapper une petite masse molle du muscle sous-jacent. En mettant le membre au repos, plus de saillie; mais le doigt ou plutôt l'ongle s'enfonçait dans la fissure fibreuse dont les lèvres s'étaient rapprochées. Il nous a paru dès lors que cette position du membre était une position optima, dans laquelle toute rupture ou éraillure aponévrotique était accusée par l'apparition à ce niveau d'une faible saillie musculaire; et nous avions ainsi à notre disposition un moyen nous permettant de nous rendre compte de l'état de l'aponévrose et de découvrir les plus petites hernies musculaires.

Les examens auxquels nous nous sommes dès lors livré ont pleinement vérifié ces prévisions. Nous avons trouvé 39 porteurs de lésions semblables sur 217 sujets examinés : soit 18 p. 100. Il s'agissait, il est vrai, de chasseurs alpins, faisant des marches ou manœuvres constantes en montagne.

Quoi qu'il en soit, c'est là un fait bien établi dès à présent : rupture aponévrotique et hernie musculaire sont deux choses différentes, pouvant exister séparément.

Case n° 3. — Aponévrose et muscle sains; mais celui-ci fait une saillie. *A priori*, la chose ne peut être imputable qu'à une hypertrophie musculaire localisée. Une observation typique en a été donnée par Guinard. C'est l'histoire d'un jeune homme, fortement

Digitized by Google

musclé, fervent du canotage, qui présente à la partie interne et moyenne du triangle poplité à droite et à gauche des tumeurs ovoïdes, prises pour des kystes par Verneuil. Le trocart ne ramène au moment de la ponction qu'un lambeau de tissu musculaire taillé à l'emporte-pièce. Ces tumeurs ne se montrent que lorsque le malade contracte les demi-membraneux, le bassin étant étendu et la jambe demi-fléchie sur la cuisse. Comme le fait remarquer Guinard, en examinant avec soin les muscles mis en jeu chez les rameurs, on s'aperçoit que les trapèzes sont le siège de saillies globuleuses symétriques, qui simulent au niveau des angles supéro-internes des omoplates de véritables hernies musculaires. Mêmes constatations pour les longs supinateurs. Chez un gymnasiarque barriste, nous avons observé ces saillies globuleuses et symétriques au trapèze. Chez un chasseur bon marcheur, nous avons observé aussi des globes musculaires symétriques, siégeant au niveau de la partie inféro-interne des jumeaux à leur insertion.

Case n° 4. — Aponévrose rompue; muscle sain faisant saillie à ce niveau. — C'est la myocèle par rupture aponévrotique simple, ou hernie vraie, telle que l'a définie Jeannel.

Case n° 5. — Aponévrose saine. Muscle rompu ne faisant pas de saillie. — Il n'est pas indispensable que, du fait de sa rupture, le muscle fasse une saillie apparente, soit que sa rupture soit partielle, surtout si elle est profonde, soit que la cicatrisation de la rupture se soit produite d'une façon suffisamment parfaite. Les chapitres Ruptures musculaires des Traités en font foi.

Case n° 6. — Aponévrose et muscle rompus; pas de saillie. — Ce cas, qui n'est qu'une complication du précédent, est suffisamment admis pour qu'il ne soit pas nécessaire d'y insister.

Case n° 7. — Aponévrose saine; le muscle rompu forme saillie. — C'est la myocèle par rupture musculaire simple. Le fait n'est point rare. La majorité des cas de ruptures musculaires rentrent dans ce cas. Dans un cas de Le Fort, par exemple, l'aponévrose était distendue par le globe musculaire supérieur du muscle rompu. Dans un autre de Delorme, plus intéressant, le muscle était soulevé par des masses dures, épaisses, fibreuses, fournies vraisemblablement par des caillots concrets et des produits fibreux et osseux, provenant de la réparation de la rupture musculo-tendineuse.

Case n° 8. — Aponévrose et muscle rompus. — Ce dernier fait une

Digitized by Google

saillie. Ce sont là des cas fréquents, rentrant dans la définition de la pseudo-hernie, que Farabeuf considère « comme fournie par un muscle rompu partiellement ou totalement et engagé à travers son aponévrose également déchirée ».

En réalité, les auteurs ont aussi et indistinctement considéré comme pseudo-hernie le cas où le muscle qui forme saillie est seul rompu (cas n° 7).

Cette énumération nous montre qu'il est impossible de conserver l'ancienne distinction en hernie vraie et pseudo-hernie. En réalité, il peut y avoir quatre cas, où existe la myocèle :

1° Hypertrophie musculaire physiologique localisée ;

2° Myocèle par rupture aponévrotique simple (hernie vraie de Farabeuf) ;

3° Myocèle par rupture musculaire simple ;

4° Myocèle par ruptures musculaire et aponévrotique associées (pseudo-hernie de Farabeuf).

Cette terminologie est la seule qui nous paraisse logique, parce que seule elle indique les lésions existantes.

Nous devons maintenant demander à la physiologie du muscle sain et à celle du muscle rompu le critérium qui doit nous permettre de classer les observations. C'est le grand mérite de Farabeuf de l'avoir bien mis en lumière.

La fibre au repos est molle, mobile latéralement, et se loge là où elle trouve de la place. Si une ouverture de l'aponévrose s'offre en face d'elle, elle s'y engagera, bombera à travers le trou, faisant ainsi saillie à l'extérieur. Vient-elle à se contracter, alors elle durcit, se raccourcit, et tend à se rapprocher le plus possible de l'axe du muscle, de sorte que la saillie extra-aponévrotique va diminuer et même disparaître si le muscle est contracté à son maximum, par exemple si l'on s'oppose à l'effet moteur que doit assurer le muscle. Dans une contraction ordinaire, ne nécessitant aucun effort, le travail du muscle n'étant pas contrarié, celui-ci n'a pas à faire appel à toute sa puissance contractile; les fibres herniées ne se raccourcissent dès lors pas fatalement au maximum, c'est-à-dire qu'elles se contenteront de diminuer la saillie qu'elles faisaient au repos. La contraction du muscle est-elle gênée, il lutte contre l'obstacle; les fibres se tendent au maximum, c'est-à-dire que la saillie qu'elles faisaient va disparaître.

Digitized by Google

Le même phénomène se produira fatalement si l'on étend le muscle passivement : ce qui a également pour effet de faire prendre à la fibre une direction rectiligne rapprochée aussi le plus possible de l'axe du muscle. En somme, c'est au repos que la saillie sera plus volumineuse. Que dans les recherches ci-dessus, l'excitant de la contraction musculaire soit la volonté du sujet ou bien l'électricité, les choses resteront les mêmes, les muscles n'ayant pas plusieurs façons de se contracter.

Le muscle est-il rompu? C'est le contraire qui adviendra. On sait que, lorsqu'un muscle est brisé dans tout ou partie de son épaisseur, le fragment supérieur des fibres brisées remonte formant une sorte de boule contractile. Si cette boule est en face d'un orifice de la gaine, elle fait saillie au dehors. Point n'est même besoin qu'il y ait un orifice si la gaine n'est pas très résistante ou si le globe rompu est volumineux et puissant. Lorsque le muscle entre en travail, ce fragment supérieur grossit, puisque, se contractant à vide, ses fibres ne sont pas tendues, elles se raccourcissent de telle sorte que la tumeur augmente de volume.

Il y a pourtant des causes d'erreur ou tout au moins des particularités qui peuvent égarer le diagnostic. La première n'est pas des moindres, puisque Farabeuf lui-même en a été victime. Elle consiste dans cette particularité que la myocèle disparaît d'abord sous l'influence de la contraction pour réapparaître plus haut; elle remonte (cas de Verneuil, Sedillot, Larger, Bion, Bilhaut). On en doit à Cahier l'explication que voici : « Il y a, dit cet auteur, une translation par ascension du globe hernié, qui ne peut s'expliquer que par une rupture musculaire. Sous l'influence d'une contraction d'intensité moyenne, la portion herniée tendra à remonter et à se tasser à la partie supérieure de la brèche en se cachant sous l'aponévrose; que la contraction devienne très puissante, que le raccourcissement du muscle atteigne un certain degré, alors la masse herniée primitivement remonte au-dessus de la brèche et se cachera totalement sous l'aponévrose en formant une saillie plus ou moins accentuée au-dessus du point qu'elle occupait primitivement, et où elle est remplacée par une dépression. » Cette disparition pourrait en imposer pour une hernie vraie : telle cette pseudo-hernie du jambier antérieur (cas de Larger) que Farabeuf et après lui presque tous les auteurs prirent pour une vraie. Mais, dans ce cas, la tumeur

Digitized by Google

réapparaissait plus haut; or, nous savons que l'ascension du globe du muscle est un des signes constants ou à peu près des ruptures et nous ajouterons que toute observation où ce symptôme est consigné est fatalement une pseudo-hernie.

En second lieu, il peut arriver que des hernies dues à des ruptures musculaires puissent se transformer en hernies vraies par cicatrisation bout à bout des fibres rompues. Une observation de ce genre nous est fournie par Delorme, concernant un colonel de cavalerie (obs. X, résumée plus loin). Il en est de même de celle de Legueu (obs. XII ci-dessous). Ce sont là des cas intermédiaires qui ne doivent du reste pas faire nier la hernie et prouvent simplement qu'il n'y a pas un vide absolu entre les myocèles où l'aponévrose est seule rompue, et celles où le muscle l'est aussi.

Une troisième particularité a été signalée par Delorme. Une observation de cet auteur relative à une myocèle par rupture musculaire simple du moyen adducteur nous montre ce muscle soulevé par des exsudats sanguins dus à l'hémorragie qui suit le plus souvent la rupture du muscle que les exsudats soulèvent au repos. Cet état anatomo-pathologique place le muscle dans des conditions spéciales qui peuvent gêner le diagnostic, et, dans un cas analogue, Michaux crut à tort à une myocèle vraie. Mais ici, comme ailleurs, le muscle se comporte comme il a été dit plus haut pendant sa contraction plus ou moins gênée. Ce que peut faire un hématome, toute tumeur des muscles, du moins à une certaine période de son évolution, le fera également; un kyste par exemple ou un lipome, comme celui dont Tédenat a rapporté l'observation.

Ce n'est pas tout encore. Un fait de Le Fort, relatif à une pseudo-hernie du biceps, présente un intérêt particulier. En opérant le malade, le chirurgien cherche en vain la tumeur qui avait disparu. Le même phénomène a été observé deux fois par Delorme : après anesthésie du malade, la tumeur avait disparu.

Il est à remarquer que ce phénomène n'a jamais été constaté que dans des cas qui ne laissent aucun doute sur la réalité d'une rupture du muscle : dans ceux de Le Fort et de Delorme, l'aponévrose fut trouvée intacte à l'opération. Ajoutons encore que cet état de crampe a été aussi relaté dans l'obs. II de Baudin, relative à une pseudo-hernie du moyen adducteur. Il semble donc bien qu'il ne peut s'agir que d'une manifestation de l'irritabilité musculaire,

Digitized by Google

causée par l'existence de la rupture; peut-être aussi la compression du globe rompu par l'aponévrose n'y est-elle pas étrangère. Jusqu'à preuve du contraire, nous admettrons cette explication et nous considérerons cet état de crampe comme un symptôme de myocèle par rupture musculaire.

Enfin le diagnostic peut s'égarer, si l'on a affaire à une de ces minuscules myocèles de la grosseur d'un poids ou d'une petite noisette, qui sont maintenues dans la gaine aponévrotique au repos, alors que les lèvres de la légère déchirure restent accolées, et qui n'apparaissent que lorsqu'elles s'écartent : ce sont ce que nous appellerons plus loin les myocèles intermittentes.

En somme, grâce aux remarques de Farabeuf, nous sommes en mesure de discuter la valeur des observations. Du reste la consécration expérimentale de ces données physiologiques a été fournie par Guinard. Il résèque un lambeau circulaire à l'aponévrose du demi-membraneux d'un lapin anesthésié. Le muscle, qui ne fait aucune saillie lorsqu'il est étendu passivement, en fait par contre une légère, lorsqu'on rapproche ses insertions supérieure et inférieure, soit en étendant le bassin sur la cuisse, soit en fléchissant la jambe sur la cuisse, soit en coordonnant ces deux mouvements. Dans cette situation, l'électrisation du muscle fait disparaître la tumeur.

Les conclusions de Guinard sont les suivantes :

« En cas de rupture de l'aponévrose d'enveloppe du muscle, la hernie se produira quand, passivement, on rapprochera au maximum les insertions extrêmes de ce muscle. Cette tumeur aura pour signes pathognomoniques :

1° De disparaître quand le muscle est allongé mécaniquement par une distension passive suivant son grand axe;

2° De disparaître quand le muscle se contracte énergiquement, sans produire d'effet utile sur les leviers osseux voisins;

3° De diminuer notablement de volume et de durcir quand le muscle se contracte et agit librement pour rapprocher ses insertions l'une de l'autre. »

Ainsi donc déduction et expérimentation sont d'accord. Appliquons ces données scientifiquement et définitivement admises aux observation publiées comme une sorte de clef permettant de les déchiffrer et de les cataloguer. Des recherches que nous avons faites dans

Digitized by Google

la littérature médicale nous ont permis de réunir 67 cas, étiquetés hernie ou même pseudo-hernies. On en trouvera la nomenclature à la fin du travail. Malheureusement il en est qui sont trop incomplets pour pouvoir être classés. Tels sont ceux de Ponuteau, Audry, Lieutaud, Portal, Warren, Dupuytren. Ce déchet enlevé, il reste 58 observations, se répartissant ainsi quant aux muscles intéressés :

Moyen adducteur	25
Jambier antérieur	14
Fléchisseur commun des doigts	3
Droit antérieur de la cuisse	7
Biceps brachial	4
Extenseur commun, des doigts	1
Triceps brachial	1
Vaste externe	1
Tenseur du fascia lata	1
Demi-membraneux	1

Nous avons dû également faire abstraction de l'observation de Lejars (myocèle du fascia lata), que nous n'avons pu trouver complète. Sur les 57 autres, nous n'en retiendrons que 11, qui correspondent aux réactions physiologiques données plus haut de la myocèle par rupture aponévrotique simple se répartissant ainsi :

Jambier antérieur	6
Droit antérieur de la cuisse	2
Biceps brachial	1
Fléchisseur commun des doigts	1
Extenseur commun des doigts	1

Les voici du reste résumées.

A. — *Myocèles du jambier antérieur.*

Observation I (Delorme). — Delorme a observé dans le service de Verneuil une myocèle consécutive à une ligature de la tibiale antérieure : le jambier antérieur resta saillant à travers l'incision faite à l'aponévrose.

C'est là, en somme, un fait expérimental.

Obs. II (Morestin). — Constatation d'amphithéâtre. Un cadavre fut trouvé porteur d'une tumeur siégeant au tiers moyen de la partie antérieure de la jambe et du volume d'une amande. « L'extension forcée du pied ou les tractions sur le tendon du jambier antérieur font disparaître la tumeur. » La peau et le fascia superficialis ne présentent aucune altération ou cicatrice. « La tumeur est encore voilée par une mince toile cellulo-aponévrotique, fixée aux bords très nets de l'orifice qui est à 2 centimètres de la crête tibiale. La portion du jambier antérieur qui fait hernie est absolument saine. »

Obs. III (Lyot : obs. IX de la thèse de Bion). — Deux myocèles du volume d'un pois chez un homme se présentant pour une contusion du pied et

Digitized by Google

siégeant : l'une immédiatement en dehors de la crête tibiale; l'autre à 2 travers de doigt d'elle. Cette dernière se réduit en laissant percevoir un orifice aponévrotique elliptique dans lequel peut s'engager le bout de l'index; la première ne permet pas de sentir à proprement parler un orifice, mais plutôt une encoche à la crête tibiale. Les tumeurs disparaissent complètement, lorsqu'on étend la pointe du pied; elles ne sont que peu apparentes lorsqu'on la redresse; mais elles ont leur maximum lorsque le malade, dans cette attitude, contracte les muscles postérieurs, quand le malade, debout, porte le poids du corps sur la jambe demi-fléchie.

Cahier rejette cette observation, qui, nous le reconnaissons, n'est pas très complète ; mais le fait que la myocèle disparaît dans l'extension du muscle pour réapparaître dans la flexion passive est tout en faveur d'une hernie vraie. D'autre part, la contraction des muscles postérieurs de la jambe en tendant l'aponévrose jambière ne fait pas autre chose que d'entre-bâiller au maximum les plaies de celle-ci par lesquelles le jambier comprimé fait hernie. Quant à nous, nous tiendrons ce cas comme authentique.

Obs. IV (Lyot : obs. X de la thèse de Bion). — Couvreur qui descend d'une échelle avec un sac de 20 kilos sur l'épaule droite. Le dernier échelon se rompt sous son pied droit; et il tombe assis, la jambe tournée un peu en dehors. Hydarthrose légère du genou. Lorsqu'il laisse le pied en l'air, rien d'apparent. Quand il appuie sur les deux jambes, on remarque trois tuméfactions à la partie moyenne de la jambe : une contre la crête tibiale, la deuxième à la limite externe du jambier antérieur, la troisième un peu au-dessus à 2 centimètres de l'os. « Ces trois tumeurs sont à leur maximum, quand on enjoint au malade de porter le poids du corps sur la jambe; et, dans cette position, on les voit disparaître par moments sous l'influence de contractions musculaires. Quand le malade est couché, on ne voit plus rien : dans cette position il est impossible de lui faire relâcher ses muscles autrement qu'en lui mettant la jambe et la cuisse dans la position verticale. Si alors on fléchit le pied, les tumeurs apparaissent moins volumineuses toutefois que dans la station debout. »

Obs. V (Forgues : *in* thèse de Dusauls). — Soldat du génie qui avait reçu un an auparavant le choc d'une pierre contre la face antéro-externe de la jambe gauche. Vive douleur. Peu après se forme une petite tumeur au point traumatisé. Le 12 juin 1901, occupé à des travaux de mine, il soulève en creusant une galerie une poutrelle en s'arc-boutant avec grand effort sur la jambe gauche et ressent une vive douleur au point autrefois traumatisé. — Inspection : le malade couché, on voit à l'union des tiers supérieur et moyen de la face antéro-externe de la jambe gauche une petite myocèle ovoïde. « Lorsqu'on détermine l'extension passive du pied sur la jambe, ou lorsque, ordonnant au malade de fléchir le pied sur la jambe, on

Digitized by Google

s'oppose à ce mouvement, de façon à rendre plus active la contraction des muscles antéro-externes, on constate une diminution de la saillie anormale. »

Obs. VI (Cahier). — Soldat présentant un peu au-dessus de la partie moyenne de la jambe, à la région antérieure, une myocèle, qui se serait déclarée quatre ans auparavant progressivement, à la suite d'un coup de manche de serpette. Longue de 6 centimètres sur 3 de large et 2,5 de saillie, elle atteint son maximum de développement lorsque le blessé est couché. La jambe étant au repos complet et le malade couché, la tumeur, molle, diffluente, très saillante, se laisse déprimer en partie par la pression exercée par les pouces. L'extension passive du pied poussée à sa limite extrême amène une disparition presque complète de la tumeur, disparition qui devient totale si à l'extension du pied on adjoint l'adduction. La flexion passive du pied, flexion qu'il est difficile d'obtenir dégagée de toute participation active du blessé contractant involontairement ses muscles, ne diminue le volume de la tumeur que si l'amplitude du mouvement dépasse l'angle droit. La flexion active du pied obtenue par la position, le soldat cherchant à se tenir debout sur la pointe du pied (côté de la hernie) diminue notablement la tumeur qui durcit et paraît rentrer dans la profondeur. Enfin la flexion active s'exerçant sur le pied maintenu par un aide qui contrarie le mouvement détermine une disparition complète de la hernie en même temps que toute la masse musculaire de la loge jambière antérieure fait une saillie qui dépasse le plan du tibia. La faradisation énergique amène pendant le passage du courant les mêmes modifications que pendant la contraction active avec opposition et la tumeur reprend son volume ordinaire sitôt le courant interrompu.

B. — *Myocèles du droit antérieur.*

Obs. VII (Hartmann). — Myocèle bilobée du droit antérieur de la cuisse droite, datant de treize ans, consécutive à une chute du cinquième étage qui détermina une fracture compliquée du fémur droit. Guéri 48 jours après, il remarqua dès lors la tumeur. Elle est très apparente lorsque le malade repose le poids du corps sur le membre blessé. « Lorsque le malade s'incline sur le membre gauche, de manière à faire porter le poids du corps sur celui-ci, la tuméfaction de la cuisse droite disparaît, de même lorsqu'on fait contracter les muscles de la région où elle siège. Lorsque le malade est couché dans le décubitus dorsal, la tumeur n'est pas apparente, mais on la fait saillir par expression pour ainsi dire lorsqu'on comprime les masses musculaires au-dessus et au-dessous.

Obs. VIII (Rioblanc). — Homme qui a eu les deux cuisses cassées quelque temps auparavant et qui présente une myocèle du droit antérieur de la cuisse. « La tumeur n'apparaît que dans le relâchement du muscle et disparaît pendant la contraction. »

Digitized by Google

C. — *Myocèle du biceps brachial.*

Obs. IX (Tédenat). — Forain, qui faisait tomber et rebondir de gros poids sur son biceps tendu et présentait à la partie moyenne de ce muscle une tumeur grosse comme une noix quand le bras pendait inerte. « Quand le malade contractait fortement son biceps pour vaincre une résistance énergique opposée à la flexion de son avant-bras, la tumeur durcissait et diminuait de volume à tel point qu'elle disparaissait et qu'on ne la retrouvait plus. Le même phénomène se produisait, mais à un degré moindre, quand le bras et l'avant-bras étaient en extension complète. Que la tumeur eût disparu de l'une ou l'autre façon, le doigt percevait à sa place une sorte d'anneau très distinct à travers lequel la tumeur ressortait quand on mettait l'avant-bras en flexion passive sur le bras. »

D. — *Myocèle du fléchisseur commun des doigts.*

Obs. X (Delorme). — Colonel de cavalerie qui présentait, outre une rupture totale typique du biceps, une myocèle du milieu de l'avant-bras au niveau de l'orifice de sortie d'une balle ayant traversé le bras en séton. « Saillante pendant le repos du membre, la hernie disparaissait quand les doigts étaient activement fléchis. Comme la cicatrice cutanée adhérait à la surface de la hernie, la peau était entraînée par le muscle pendant sa contraction et se déprimait en doigt de gant. »

E. — *Myocèle de l'extenseur commun des doigts.*

Obs. XI (André). — Myocèle du tiers moyen de la face postérieure de l'avant-bras gauche du volume d'une noisette formée par l'extenseur commun des doigts. Étiologie et début indéterminés; mais le malade remarque que sa main gauche n'a plus autant de force. « En refoulant la tumeur le doigt pénètre dans un trou dont les bords sont nets et résistants. La tumeur disparaît pendant la contraction du muscle et se reproduit pendant son relâchement. »

Tel est, selon nous, le bilan des myocèles par rupture aponévrotique simple. Il est loin de correspondre à celui que l'on peut trouver chez quelques auteurs. En 1882, Nimier admettait 18 cas de hernies vraies, se repartissant ainsi :

Myocèles du premier adducteur, 12;
Myocèles du jambier antérieur, 5;
Myocèle de l'avant-bras (Sedillot), 1.

En 1896, Lyot n'admet plus que les suivantes :

3 du jambier antérieur : Larger-Choux-*Delorme*;

Digitized by Google

2 de l'avant-bras : *Delorme-André*;
2 du moyen adducteur : Nimier-Michaux;
1 du droit antérieur : *Hartmann*;
1 du biceps, *Legueu*.

De ces 9 observations, nous n'en acceptons que 5 (celles qui sont soulignées). De celles de Nimier, nous n'en acceptons aucune. Voici les raisons de ces proscriptions, ne pouvant les critiquer toutes en détail. Considérons d'abord celles du moyen adducteur, les plus nombreuses de notre statistique générale : 25 cas sur 58. Nimier en admet 12. Morange, dans sa thèse de 1894, en reconnaît encore 7 : savoir 3 de Baudin, 1 de Gazin, 1 de Nimier, 1 de Michaux, 1 de Darricarrère. Lyot n'admet plus que celles de Nimier et de Michaux. Celle de Darricarrère est admise par Lejars. Or, toutes ces observations sans exception mentionnent, parfois, il est vrai, d'une façon détournée, que la tumeur était dure et saillante à son maximum, lorsque le muscle intéressé se contractait : ce qui est précisément le signe certain de la rupture musculaire. Elles sont donc toutes à rejeter en bloc sans autre forme de procès, même celle de Nimier lui-même, où nous lisons textuellement le passage suivant : « Le patient est assis sur le bord d'une chaise les deux genoux écartés, les jambes pliées sur les cuisses, en un mot dans la position des cavaliers; il fait un effort pour rapprocher les genoux qu'on maintient éloignés; alors la saillie de la tumeur augmente beaucoup, en même temps que s'accuse la dépression sous-jacente; la dureté est beaucoup plus prononcée ». Ce qui revient à dire d'une façon plus laconique que la contraction active contrariée fait augmenter et durcir la tumeur. On ne saurait expliquer plus clairement le caractère pathognomonique de la rupture musculaire. Et il en est de même chez le malade de Michaux, qui « voit la tumeur grossir, durcir, sans remonter bien sensiblement lorsque le blessé rapproche les cuisses écartées ». C'est toujours le même symptôme de rupture du muscle qu'on trouve consigné dans les 23 autres observations.

Quant aux hernies du jambier antérieur, elles ont fait l'objet d'un examen approfondi de la part de Cahier devant les critiques de qui nous n'avons qu'à nous incliner, sauf en ce qui concerne l'observation III de Lyot, rapportée plus haut. Or, dans le cas de Larger, que Farabeuf lui-même considérait comme le prototype de hernie vraie, la contraction sans opposition du muscle provoque la disparition

Digitized by Google

de la tumeur, il est vrai; mais celle-ci remonte vers le genou, signe évident de rupture. La myocèle rapportée par Choux est dans le même cas, puisqu'elle atteint son maximum de volume quand le muscle se contracte, et qu'elle augmente quand on la faradise. Il est vrai que l'auteur avait voulu voir dans ce fait : augmentation de la saillie pendant le passage du courant, un moyen de diagnostic entre la myocèle par rupture aponévrotique franche et celle où l'aponévrose est simplement distendue en avant d'elle. Tandis que les premières diminuent de volume par le passage du courant, les secondent augmenteraient. « Cette assertion, dit Cahier, ne paraît nullement fondée, car qu'importe que l'effraction musculaire se fasse par une éraillure spontanée ou une déchirure même traumatique de la gaine aponévrotique; du moment que le muscle reste intact la contraction dans les deux cas s'opère dans des conditions similaires et aboutit à la disparition momentanée de la tumeur, la faradisation agira de même en faisant contracter le muscle. »

Il ne saurait non plus y avoir de doute sur les autres cas admis comme vrais par Nimier, Morange et Bion, savoir ceux de Richet et de Prat. L'observation XI de la thèse de Bion due à Lyot est à rejeter toujours pour la même raison. L'observation de Mourlon est trop incomplète pour pouvoir être classée; elle paraît du reste bien être, comme le veut Cahier, une rupture.

Quant au cas de hernie de l'avant-bras dû à Sédillot, il présente ce symptôme de remonter et descendre par la contraction des muscles, locomotion inconnue des myocèles à muscle sain. Il est donc impossible de l'admettre avec Nimier.

Reste l'observation de Legueu, qui prête autrement à discussion par ses symptômes à la fois de hernie vraie et de pseudo-hernie.

Du reste la voici très succinctement, mais très fidèlement résumée.

Obs. XII (Legueu). — Employé de bureau qui présente sur la face externe du biceps et à sa partie supérieure une myocèle du volume d'un œuf de poule. Vingt-cinq ans auparavant, il avait été mordu au bras droit par un cheval qui l'enleva de terre, ce qui détermina de l'ecchymose, du gonflement et de l'impotence fonctionnelle due à une rupture de la longue portion du biceps, rupture dont on sent le noyau cicatriciel. La myocèle en est séparée par un bon travers de doigt. « En étudiant l'influence des attitudes du biceps sur le volume de cette tumeur, on reconnaît que : 1° dans l'extension complète de l'avant-bras sur le bras, elle disparaît; 2° dans la flexion de l'avant-bras elle apparaît au maximum; 3° lorsqu'on s'oppose au

Digitized by Google

mouvement de contraction, on la voit diminuer, mais non disparaître. » Le premier signe est plutôt en faveur d'une hernie vraie, le second est nettement pour la rupture du muscle; le troisième plaide un peu pour la hernie vraie par la diminution constatée et tout autant pour la fausse hernie par la persistance de la tumeur malgré l'opposition faite à la contraction du muscle. Il est à remarquer que cette symptomatologie correspond bien aux lésions qui sont doubles : d'abord une rupture, très ancienne, puis une hernie toute récente et peut-être consécutive à un effort fait par le blessé quelques mois avant qu'il s'en aperçoive en soulevant un lourd marteau.

Avec Legueu, nous pensons que c'est ainsi qu'il faut comprendre les choses. La hernie est vraie; mais ses signes sont masqués par la rupture antérieure, rupture musculo-tendineuse cicatrisée qui a sans doute produit un allongement du muscle. L'origine de la hernie vraie est la suivante. La morsure du cheval a contusionné, éraillé l'aponévrose, en même temps que rompu le muscle qui n'a pas fait hernie, parce qu'il n'y avait pas d'orifice proprement dit à la gaine; mais l'effort fait par le blessé pour soulever un pesant marteau s'est chargé de réaliser cet orifice, par lequel le muscle est progressivement sorti en dilatant le trou par ses contractions successives.

Du reste la section sous-aponévrotique du tendon du jambier chez un chien présentant une hernie artificielle de ce muscle a montré à Legueu que la tumeur devenait plus accentuée : ce qui corrobore ce qui vient d'être dit.

Il reste pour terminer cette revue critique à dire un mot de l'observation de Bilhaut, toute récente.

Voici textuellement les signes relatés : « Quand l'avant-bras est fléchi sur le bras, la tumeur siège en un point plus élevé et correspondant au tiers moyen de la région postérieure du bras... Mais, de plus, j'ai fait constater aux élèves de mon service que, dans le premier cas (membre au repos), la tumeur est molle, facile à déplacer en dedans et en dehors, tandis que dans le second cas (extension active de l'avant-bras), elle devient dure et adhère intimement à l'humérus; et on peut à peine la déplacer latéralement. C'est en me basant sur ces différents signes que je viens d'énumérer que j'en viens à conclure à une hernie musculaire, due à une rupture ou tout au moins à un allongement de l'aponévrose d'enveloppe du muscle triceps. » Nous ne pouvons souscrire à un tel diagnostic; la tension de la tumeur, sa dureté et aussi son augmentation de

Digitized by Google

volume pendant la contraction active, ce dernier signe remarquablement visible sur les photographies jointes au texte, indiquant manifestement une rupture partielle du triceps.

IV. — Etiologie.

1° *Fréquence générale.* — Nous n'en sommes plus à nier, comme Nélaton, l'existence des myocèles par rupture aponévrotique simple. Les critiques de Farabeuf nous ont montré ce qu'elles devaient être; les recherches expérimentales de Guinard nous ont de plus appris leur possibilité; des faits chirurgicaux (Delorme) ou nécropsiques (Morestin) nous ont affirmé leur réalité; la revue de critique que nous venons de passer nous a fourni d'autres exemples.

Donc elles existent; mais elles paraissent bien rares, puisque nous n'avons pu trouver que 11 cas réels dans la littérature médicale. Cependant nous pensons que cette grande rareté n'est qu'apparente, opinion émise par Cahier pour les hernies vraies du jambier antérieur; et nous nous empressons d'ajouter que nos constatations lui donnent entièrement raison. C'est que cette affection ne détermine que très rarement des troubles ou même de la simple gêne fonctionnelle, aussi longtemps du moins qu'elle n'est pas très volumineuse. Or ce sont précisément les petites hernies qui sont fréquentes. Dans l'observation III, on n'a trouvé la tumeur que par hasard; elle était peu ou pas douloureuse dans l'observation IV.

Nous avons trouvé chez 39 sujets sur 217 examinés de ces petites hernies du jambier intérieur, les unes permanentes, d'autres n'apparaissant qu'à l'occasion de certains mouvements. Toutes n'étaient pas des hernies vraies; mais c'était le cas de la plupart d'entre elles. Il est en effet très difficile de se rendre un compte exact des caractères physiologiques de ces petites saillies musculaires. En somme, ce qui est à retenir, c'est que les myocèles par rupture aponévrotique simple sont beaucoup plus fréquentes qu'on ne l'a dit.

2° *Sexe.* — Toutes les observations concernent des hommes, c'est-à-dire des sujets musclés et plus exposés que la femme aux traumatismes et aux efforts [1].

1. On ne connaît actuellement que deux cas de myocèle chez la femme : cas de Sédillot connu; cas de Teevan, relatif à une tumeur bizarre du sterno-mastoïdien, de nature indéterminée.

Digitized by Google

Du reste la plupart des relations font ressortir le développement musculaire des blessés. Dans nos examens, le volume de la jambe a toujours été en rapport direct avec leur fréquence. Nous avons pris à tous les hommes le périmètre du mollet à sa partie la plus volumineuse et nous avons pu constater que ce sont les gens fortement musclés qui les présentent, à l'exclusion à peu près complète des sujets à jambes grêles, rares il est vrai dans les bataillons alpins.

3° *Age.* — Jobert (de Lamballe) disait en 1833 que les hernies musculaires devaient exister « dans les régions où il existe des muscles puissants, entourés par de larges aponévroses qui leur sont unies par du tissu cellulaire lâche ». Il visait dans ces mots le grand droit de l'abdomen, dont nous ne connaissons jusqu'à présent aucun cas de hernie vraie, mais qui par contre se rompt assez fréquemment.

Il avait néanmoins entrevu une des conditions nécessaires de l'existence des ruptures aponévrotiques : savoir la non-adhérence du contenant ou contenu, ou mieux le glissement du contenu dans le contenant. Guinard a montré qu'au grand fessier par exemple, à l'intérieur duquel la gaine fibreuse envoie des expansions nombreuses séparant les faisceaux, la hernie est impossible.

Toutefois, il faut s'entendre; c'est la myocèle survenant dans les conditions ordinaires qui est impossible; mais il est évident qu'un traumatisme qui supprimerait une portion plus ou moins étendue d'aponévrose provoquerait par le fait même une saillie du muscle, bien qu'il soit d'ailleurs inséré sur elle. Nous avons vu à l'hopital militaire Desgenettes à Lyon un cavalier, maréchal ferrant, qui avait reçu obliquement sur la partie externe de la jambe une enclume, laquelle avait fait à ce niveau, par son frôlement, une plaie intéressant à la fois la peau et l'aponévrose, de la grandeur d'une pièce de cinq francs. La palpation faisait sentir sous la cicatrice l'orifice de la fibreuse à travers lequel le doigt percevait la mollesse du muscle. Lorsque cet homme était couché, aucune tumeur n'était visible, mais elle le devenait lorsqu'il était dans la station debout; le muscle faisait alors une saillie appréciable. Hormis ce cas d'arrachement d'un lambeau d'aponévrose il est évident qu'on ne trouvera de hernie musculaire que sur les muscles longs, libres dans leur gaine et formant un ventre de contraction lorsqu'ils entrent en mouvement. C'est le cas de tous ceux pour lesquels on a rapporté des observations.

Digitized by Google

Notons encore un fait qui a bien son importance : c'est que ces ruptures n'existent jamais qu'aux aponévroses superficielles, et que nous ne connaissons aucun cas pour les profondes ou pour les lames intermusculaires [1].

De la répartition des hernies que nous avons donnée plus haut, il résulte que celles du jambier antérieur sont de beaucoup les plus fréquentes, puisqu'elles fournissent la moitié des cas publiés. Leur fréquence est plus grande encore d'après nos constatations suivantes relatives aux causes déterminantes.

4° *Causes déterminantes.* — Elles sont traumatiques ou non traumatiques. Les plaies des aponévroses sont évidemment des causes de hernies parfois temporaires, c'est-à-dire n'existant que jusqu'à la cicatrisation des lèvres fibreuses, comme l'a constaté Mourlon dans un cas de phlegmon du triangle de Scarpa où il ouvrit la gaine du couturier : mais parfois aussi définitive comme dans le fait rapporté par Delorme (obs. I). Mourlon cite encore les sétons superficiels par projectiles d'armes à feu. Dans l'observation X due également à Delorme il en est ainsi. Mais ce sont les contusions qu'on trouve le plus souvent à l'origine de ces myocèles traumatiques : c'est le choc d'une pierre (obs. V), un coup de manche de serpette (obs. VI), le traumatisme produit par un poids lourd (obs. IX). Les coups de pied, les chutes sur des corps anguleux, des rochers par exemple, sont vraisemblablement la cause de certaines hernies du jambier antérieur, particulièrement de celles qui sont situées immédiatement en dehors de la crête tibiale.

Dans tous ces cas la cause traumatisante est extérieure; mais elle peut être interne. Dans les deux faits de myocèles du droit antérieur de la cuisse, il y a fracture du fémur à l'origine : fracture compliquée dans le cas de Hartmann (obs. VII); simple dans celui de Rioblanc (obs. VIII).

Notons, pour achever ce qui se rapporte aux causes traumatiques, qu'elles peuvent ne déterminer la hernie que longtemps après : un an dans le cas de Dusauls (obs. X); vingt-cinq ans dans celui de Legueu (obs. XII).

On peut aussi rappeler ici que Verneuil a émis l'idée que les

1. On a voulu (Sédillot, 1817) rapporter à la rupture brusque de lames aponévrotiques quelques cas de coups de fouet. Rien jusqu'ici n'a démontré la possibilité de cette étiologie, sauf en ce qui concerne les aponévroses superficielles.

Digitized by Google

ulcères de la jambe, variqueux ou syphilitiques, pouvaient, en détruisant l'aponévrose, créer l'orifice par où s'échappera le muscle.

Quant aux hernies non traumatiques, que nous appellerons dès maintenant dynamiques, elles ont été tout simplement niées par Cahier, dont la statistique « tendrait à prouver, dit-il, que la hernie vraie essentielle du jambier antérieur n'a pas encore été observée, et qu'un traumatisme est nécessaire à la production d'une myocèle, qu'elle soit vraie ou fausse ». On ne saurait souscrire à une telle opinion, généralisée d'ailleurs à tous les muscles par son auteur, bien que les apparences semblent lui donner raison, puisque des 12 cas rapportés plus haut on en trouve 8 qui paraissent admettre le traumatisme à leur étiologie (obs. I, V, VI, VII, VIII, IX, X, XII), et 2 qui n'ont pas d'histoire étiologique (obs. II, III). Il en reste donc 2, ceux de Lyot (obs. VI) et d'André (obs. XI). Dans ce dernier cas, il n'est pas fait mention de traumatisme possible; l'observation est incomplète à ce point de vue. Il n'en est pas de même de l'observation IV. Or, en parcourant le tableau joint au travail de Cahier, on voit qu'il la qualifie de vraie traumatique. Il faut s'entendre sur le mot traumatique. On ne peut admettre à notre avis que l'effort fait par le couvreur de Lyot pour reprendre son équilibre perdu, parce qu'un échelon s'est rompu sous lui, soit un traumatisme comparable au coup de manche de serpette du soldat de Cahier. Nous venons précisément d'observer un cas de myocèle par rupture aponévrotique simple chez un dragon, jeune recrue, arrivé depuis deux mois à peine au régiment et qui a pu nous préciser exactement l'origine de son affection. Elle remonte à six mois. En juin 1905, il saute d'une voiture de sacs de grains qu'il venait de charger, soit d'une hauteur de 2 mètres environ. Il se reçoit assez mal sur le sol, le corps penché en arrière et fait de violents efforts pour ne pas tomber. Il ne tombe effectivement pas, mais ressent une assez forte douleur à la face antérieure de la jambe droite, ainsi du reste qu'au pied. Quatre jours après, comme la marche lui causait un peu de gêne dans les muscles antérieurs de la jambe, il regarde la région, et y aperçoit alors la myocèle qu'il ne portait pas auparavant, chose dont il est absolument certain. Voilà un fait précis. Bien plus, de nos chasseurs alpins porteurs de hernies, aucun n'a invoqué le traumatisme. Trois d'entre eux seulement s'étaient aperçus de leur petite affection; tous

Digitized by Google

les autres l'ignoraient et l'eussent probablement ignorée longtemps encore, si nous n'avions attiré leur attention sur elle. Il est d'autre part fort probable que, si à la suite d'un trauma quelconque, ils s'étaient découvert une petite tuméfaction à la jambe, ils n'auraient pas hésité à se montrer au médecin.

Non seulement la hernie non traumatique est indubitable, mais elle est fréquente; et, si elle n'a pas paru l'être jusqu'ici, c'est que peut-être a-t-elle moins tendance à devenir volumineuse, et par suite gênante, que la hernie traumatique.

C'est une hernie d'effort, de force; et c'est pourquoi nous lui réservons le terme de myocèle dynamique. Si on fait, au point de vue de cette distinction, le départ des observations antérieures, on voit que parmi elles on n'en trouve qu'une de cause dynamique : celle de Lyot (obs. IV), relative au jambier antérieur; toutes les autres sont traumatiques. C'est encore le jambier antérieur qui a fourni nos observations de hernies dynamiques, de sorte que ce muscle apparaît comme le siège, sans doute exclusif de cette variété de myocèle. Nous disons sans doute, parce qu'il existe un cas de myocèle de l'avant-bras, qui pourrait bien être dynamique d'autant que pour des raisons anatomiques énoncées plus loin cette région peut favoriser l'apparition de ces lésions : c'est le cas d'André (obs. XI). Il eût été intéressant de le comparer à celui de Ransohoff, myocèle du long abducteur, que nous n'avons pu nous procurer.

Voici résumées brièvement les notions étiologiques que nous avons pu recueillir sur elles chez nos examinés; elles sont plus fréquentes à la jambe droite qu'à la gauche : 19 fois à gauche; 8 fois aux deux jambes. C'est donc le membre droit le plus musclé et qui fatigue le plus, qui tient la tête. Elles surviennent à peu près exclusivement chez les gens à gros mollets. L'ancienneté de service dans les Alpes a une influence marquée sur leur fréquence; chez les hommes arrivant au corps, on trouve une proportion de 5,33 p. 100. Après moins d'un an de service, le chiffre est plus élevé : 5,99 p. 100. Après plus d'un an de service, il atteint 11,98 p. 100. Il y a donc une progression croissante, plus rapide pour ceux qui ont plus d'un an de service : ce qui s'explique par l'influence des manœuvres en montagne, au cours desquelles nous avons eu deux fois l'occasion de constater leur apparition. Ces manœuvres très pénibles demandent des efforts continuels des jambiers, pour sauter par xemple ou

Digitized by Google

reprendre équilibre, chose qui n'est pas toujours commode avec le lourd chargement du troupier.

5° *Causes favorisantes.* — Depuis Dupuytren et surtout Mourlon, on a l'habitude de faire jouer un assez grand rôle à « un état de faiblesse générale des aponévroses, comme cela s'observe chez certains sujets cacochymes à fibres molles ». C'est là une hypothèse qu'au reste rien ne prouve. Nous n'avons vu qu'un seul cas, qui puisse lui venir en appui ; il s'agissait d'un homme porteur de varices assez accusées et héréditaires dans sa famille. C'est le seul signe de faiblesse des tissus qu'il présentait. Tous les autres étaient loin d'être des cacochymes.

V. — Anatomie pathologique.

Nous n'aurions rien à dire sur les lésions anatomiques de la myocèle par rupture aponévrotique simple, si l'on s'était toujours bien entendu sur elles, et si on ne leur avait pas fait jouer un rôle important dans la pathogénie de l'affection. Nous considérerons séparément le muscle et l'aponévrose.

Le muscle est sain, par définition, fait qui n'est pourtant pas admis par quelques auteurs; mais ceux-ci n'avancent aucune preuve; c'est tout simplement une hypothèse qui leur permet d'étayer une théorie originale sur le mécanisme de la production de ces hernies. Il faut pourtant rappeler ici que parfois le muscle a été blessé antérieurement et que, s'il donne encore néanmoins les réactions du muscle sain, c'est que sa cicatrisation s'est faite intégralement, et en tout cas sans produire le globe contractile, qui est de règle dans les ruptures. Il est donc redevenu physiologiquement sain (obs. X). Il faut rappeler aussi que, du fait d'une rupture tendineuse ou musculo-tendineuse antérieure cicatrisée (obs. XI), sa longueur peut s'être accrue; il remplira davantage sa loge et sera peut-être plus apte à se hernier. Mais ce ne sont là que des exceptions, en dehors desquelles et jusqu'à preuve du contraire nous admettrons que le muscle est sain. Nous ne nions pas d'ailleurs qu'il ne puisse se produire dans la suite quelques modifications morphologiques de la fibre musculaire; cela est possible, mais nous n'avons aucun document à ce sujet. En dehors de toute constatation microscopique, les examens macroscopiques nous montrent le

Digitized by Google

muscle normal; et il se comporte physiologiquement comme s'il l'était.

Ce que nous venons de dire montre néanmoins que la définition que Jeannel donne de la hernie vraie, et qui est universellement admise, est à certains points de vue incomplète, puisqu'elle ne s'applique pas aux observations de Delorme et de Legueu. Aussi accepterons-nous la suivante, basée sur la physiologie :

La myocèle par rupture aponévrotique simple est une affection caractérisée par la saillie d'un muscle physiologiquement sain à travers un orifice anormal de son aponévrose.

Quant aux lésions de l'aponévrose, on lit dans les mémoires qu'elles sont ou bien des lésions de distension simple, ou au contraire de déchirure nette. D'après Lejars, c'est la distension qui serait de beaucoup la plus fréquente. Mais ici encore on constate que les observations citées comme preuves à l'appui ne sont le plus souvent que des pseudo-hernies : telles celles de Nimier, Baudin, Choux, Darricarrère, etc. Reportons-nous donc à nos observations, du moins à celles où l'intervention chirurgicale ou l'autopsie ont été pratiquées. Sur les 12 observations réunies plus haut, 6 seulement peuvent nous fournir des renseignements à ce sujet. Dans la moitié de ces cas (obs. V, VII, XI), il y avait un orifice aponévrotique net, à bords réguliers, arrondis. Dans les 3 autres cas (obs. II, VI, XII), le muscle était encore voilé par des filaments ténus, « constituant un tissu à mailles irrégulières, mince comme une toile d'araignée, se continuant sur son pourtour avec un rebord résistant bien qu'éraillé sur un liséré de quelques millimètres » (Cahier). Mais, dans ces trois cas, il est bien spécifié que l'orifice lui-même a des bords très nets. De notre côté, nous avons trois fois tenté la suture des petites ruptures aponévrotiques que nous avons signalées. Dans deux cas nous avons trouvé une brèche nette dans l'aponévrose dont les deux lèvres restaient accolées lorsque le membre était au repos. Chez le troisième sujet, la lésion était différente : les fibres circulaires étaient cassées pour la plupart; d'autres étaient étirées; les fibres longitudinales, elles, étaient dissociées, et en essayant de passer la soie transversalement on étendait cette zone de dissociation. Faut-il voir dans ces constatations personnelles faites sur des ruptures jeunes la cause des différences observées au cours des opérations des grosses hernies?

Digitized by Google

La chose est possible; du reste son importance est secondaire. Il y a rupture dans les deux cas; mais, tandis que dans les premiers, les lèvres sont nettes, dans les seconds, au contraire, il y a eu élongation de quelques fibres qui ont résisté et ont formé la mince toile d'araignée signalée plus haut.

Dans tous les cas, on ne peut pas rapprocher ces lésions de celles des observations de Nimier, Choux, Gazin, etc. Ces myocèles appartiennent au type que nous avons désigné sous le nom de myocèle par rupture musculaire simple. L'aponévrose n'a pas été ébréchée; mais à la longue elle s'est laissée distendre par le globe du muscle rompu à chaque contraction de celui-ci, de façon à lui créer une loge; mais il n'y a jamais eu de rupture; et c'est pourquoi on n'en a pas constaté à l'opération.

La déchirure porte toujours sur les fibres circulaires, c'est-à-dire qu'elle est toujours allongée dans le sens de la longueur du membre. C'est un fait absolument général. Au début et dans les petites myocèles, c'est une fente. Dans les hernies plus grosses, la fente tend à devenir ovalaire. Dans les volumineuses, elle est franchement ovalaire ou même parfois circulaire.

Dans les myocèles traumatiques, l'orifice aponévrotique est évidemment situé au point blessé. Dans les myocèles dynamiques, qui siègent exclusivement à la région jambière antérieure, il y a des points d'élection, ainsi qu'il résulte de nos constatations. Ce sont : la ligne d'insertion de l'aponévrose à la crête tibiale, la ligne d'intersection de la même aponévrose et de la cloison qui sépare le jambier de l'extenseur commun des orteils, la ligne d'intersection de la même aponévrose et de la cloison intermusculaire antérieure, enfin la ligne passant par la partie la plus saillante du jambier, point le plus comprimé lorsque le muscle est contracté. Les ruptures fibreuses n'ont guère de prédilection marquée pour l'un plutôt que pour l'autre de ces sièges, si ce n'est toutefois pour la ligne d'insertion osseuse.

Dans le sens de la hauteur, les limites sont en haut la limite d'insertion du jambier sur sa gaine, en bas la limite d'insertion du jambier sur son tendon. Au tiers supérieur il n'y en a pas, là ne peuvent exister que des myocèles par arrachement aponévrotique, comme celle que nous avons vue chez un maréchal ferrant. Au tiers inférieur, elles sont très rares et correspondent aux extenseurs.

Digitized by Google

Une particularité de forme est à signaler pour les myocèles dues à la désinsertion de la fibreuse sur la crête tibiale. Lorsqu'elles sont petites, elles ne sont pas allongées; mais de forme à peu près carrée, à cause précisément de cette désinsertion, qui correspond toujours à une sorte de petite échancrure du périoste de la crête osseuse.

Enfin il reste à signaler que, dans l'observation V, Forgues, qui opéra le blessé, constata quelques adhérences entre les lèvres de la gaine et le muscle jambier. Il en est de même dans le cas de Delorme (obs. X) : ce qui n'a rien d'étonnant, puisqu'il s'agit d'un coup de feu. La cicatrice cutanée adhérait au muscle cicatrisé aussi.

(*A suivre.*)

Digitized by Google

LES LUXATIONS SOUS-ASTRAGALIENNES

PAR MM.

Amédée BAUMGARTNER et **Alphonse HUGUIER**

Chirurgien des hôpitaux de Paris.

Chirurgien adjoint de l'Hôpital Saint-Joseph.

(*Suite et fin* [1].)

IV. — *Luxation sous-astragalienne du pied en avant.*

Le pied est porté en avant, sous l'astragale. Les axes sagittaux du calcanéum et de l'astragale restent parallèles; le calcanéum n'est pas déplacé latéralement, ni incliné sur une de ses faces. Le pied est en flexion; le talon repose seul sur le sol. Le scaphoïde fait une saillie exagérée, séparée de la tête de l'astragale, difficilement perceptible, par une dépression. L'avant-pied est allongé. Le talon est effacé; le tendon d'Achille tombe verticalement.

Complications. — Les plaies sont extrêmement fréquentes. La plaie siège au niveau de la saillie formée par la tête de l'astragale, et s'étend généralement en arrière d'elle, jusqu'à la malléole proéminente. Elle résulte de la distension subie par la peau délicate de la face antérieure du cou-de-pied et du dos du pied; elle peut survenir immédiatement, au moment du traumatisme, par *déchirure* ou, consécutivement, par *sphacèle*, avant ou après la réduction. Dehoey [2] a relevé, dans sa thèse, 26 cas de luxations avec plaie. Nous trouvons les chiffres suivants. *Sur 82 cas, 31 luxations avec plaies* :

Luxations en dedans. Sur 47 observations cliniques, 17 plaies, dont : 12 plaies immédiates, 5 ulcérations consécutives.

Luxations en avant. Sur 7 observations cliniques, 1 plaie immédiate, 1 gangrène consécutive.

Luxation en dehors. Sur 23 observations cliniques, 12 plaies dont : 11 plaies immédiates, 1 ulcération consécutives.

Nous notons d'autre part 6 cas de sphacèle, consécutif à la réduction simple ou sanglante.

1. Voir le numéro de juillet.
2. *Traitement des luxations sous-astragaliennes compliquées de plaies*, Thèse de Lyon, 1894.

Digitized by Google

La déchirure peut intéresser les parties molles sous-cutanées : déchirure du *pédieux* dans les cas de Desprez (obs. 7), de Wendel (obs. 48); de l'*artère tibiale antérieure*, dans le cas de Judcy (obs. 20), par la tête de l'astragale; arrachement de l'*artère tibiale postérieure* dans 4 observations de luxations en dedans (obs. 55, 56, 66). Dans l'observation de Gangolfe (obs. 58), il y avait déchirure du *nerf* et de l'artère.

Les *fractures* sont moins fréquentes; quelques-unes sont en relation directe avec le genre de luxation : arrachement de l'*onglet astragalien*, dans le déplacement du pied en arrière (cas de Quénu); fracture de la *malléole externe*, dont nous avons relevé 7 cas, dans les luxations en dehors; fracture du *col de l'astragale*, dans deux cas de luxations en avant. — L'*arrachement de la malléole externe* peut être le témoin de l'entorse, premier temps d'une luxation en dedans (obs. 10), l'*arrachement de la malléole interne*, le témoin de l'entorse, premier temps d'une luxation en dehors (obs. 63). Dans notre cas (Baumgartner, obs. 53), nous avions, outre la fracture de la malléole externe, l'*arrachement du bord antérieur* du tibia, lésion analogue à celle qu'on trouve dans certaines fractures de Dupuytren, et qui indique un diastasis péronéo-tibial. — Nous relevons encore 7 cas de fracture du corps ou de la tête de l'astragale, et 5 cas de fracture des os du tarse.

En résumé, sur *85 observations*, *24 étaient compliquées de fractures*.

Les luxations *anciennes*, abandonnées à elles-mêmes, sont rares; les troubles fonctionnels qu'elles créent nécessitent presque toujours une intervention chirurgicale. Nous voyons cependant les malades de Malgaigne, Hildebrand, Vizerie, Parise, arriver à marcher avec un soulier orthopédique, ou à l'aide de cannes et de béquilles. On ne comprend l'abstention chirurgicale dans ces cas qu'en se rappelant les complications redoutables que les interventions opératoires entraînaient à cette époque.

VI. — TRAITEMENT

Nous diviserons l'étude du traitement des luxations sous-astragaliennes en 4 chapitres : 1° Traitement des luxations récentes non compliquées; 2° Traitement des luxations primitivement irréductibles; 3° Traitement des luxations compliquées de plaie; 4° Traitement des luxations anciennes; 5° L'astragalectomie.

Digitized by Google

1° *Luxations récentes non compliquées.*

En cas de luxation sous-astragalienne simple et récente, il est indiqué de réduire d'urgence le déplacement. La réduction immédiate est, comme dans toutes les luxations, plus facile à obtenir que pratiquée quelques jours plus tard, alors que la cicatrisation des parties molles périarticulaires a déjà commencé à fixer les os déplacés, dans leurs rapports anormaux. De plus, en réduisant immédiatement après l'accident, on a de grandes chances d'éviter l'escharification des téguments soulevés et distendus par la saillie de la tête astragalienne. L'eschare, en effet, est une complication presque constante des luxations qui n'ont pas été réduites rapidement; elle apparaît d'une façon d'autant plus précoce que la saillie osseuse est plus prononcée, et que la peau qui la recouvre est plus anémiée (V. Étude clinique). Sa chute entraîne à peu près fatalement l'ouverture de l'articulation et la nécrose de l'os découvert.

Dans ces conditions nouvelles et défavorables, le traitement devient celui d'une luxation compliquée de plaie infectée; la guérison est plus lente et le résultat moins parfait que celui qu'on aurait dû obtenir en réduisant de suite après l'accident.

Quand on a à traiter une luxation récente, il faut donc réduire immédiatement. On peut faire une première tentative sans anesthésie. Dans les cas faciles, la réduction est possible (Graff, obs. 13). Mais, pour peu qu'on éprouve des difficultés, il devient indispensable d'endormir le blessé, afin de mettre en état de relâchement les muscles contracturés, qui rendent plus puissants les obstacles à la réduction. Dans presque toutes les observations qui sont indiquées dans le tableau qui termine ce mémoire, nous avons noté que la réduction avait été obtenue pendant le sommeil chloroformique.

Nous allons décrire les manœuvres de réduction, à propos de chaque variété de luxation sous-astragalienne.

a) Réduction des luxations sous-astragaliennes du pied en dedans.

Malgaigne[1] conseillait, avant de réduire, d'augmenter, par l'extension et l'abduction du pied, les dimensions de l'espace osseux par lequel la tête luxée devait rentrer dans sa cavité. « On réduit,

1. *Loco cit.*, p. 1037.

Digitized by Google

dit-il, quelquefois par simple impulsion, en pressant sur la tête luxée avec les pouces. Il est sage d'élargir au préalable l'espace dans lequel la tête doit rentrer; or nous savons que dans l'extension du pied l'astragale recule de quelques lignes sur le calcanéum ; et, d'autre part, la déviation du pied en dedans indique que le scaphoïde est surtout rapproché du talon par son bord interne. *Étendre le pied*, ramener fortement sa pointe en dehors et exercer alors l'impulsion sur la tête astragalienne, tel paraît être le procédé le plus rationnel. Ce fut celui qu'employa M. Roberty, dans le cas compliqué rapporté par Carassus, et la réduction s'opéra avec une extrême promptitude. »

Le procédé de réduction par extension du pied, conseillé par Malgaigne, resté longtemps classique, fut très vivement critiqué par M. Quénu [1] en 1894. M. Quénu, après avoir constaté, ainsi que nous l'avons déjà dit, l'interposition du ligament frondiforme entre la tête astragalienne et sa cavité, dans un cas irréductible par le procédé de Malgaigne et qu'il avait dû traiter par l'astragalectomie, fit des expériences sur le cadavre pour mieux se rendre compte du rôle que jouait ce ligament dans l'irréductibilité des sous-astragaliennes. Il établit que le mouvement d'extension du pied sur la jambe « s'opposait à la rentrée de la tête astragalienne dans sa cavité, en tendant le ligament et en l'appuyant contre la face inférieure de la tête luxée, en la soulevant pour ainsi dire en haut et en dehors », et que, par contre, le mouvement de flexion forcée du pied relâchait le ligament, permettait à la tête de s'engager dans l'espace étroit qui sépare le tibia du bord postérieur épais de la fronde et par suite de rentrer dans sa cavité. A la fin de son article, M. Quénu pose les règles qui doivent être suivies pendant les manœuvres de réduction : « Au lieu de tirer le pied étant dans l'extension, on replacera au contraire les parties dans la position où elles étaient au moment de l'accident, c'est-à-dire qu'on *exagérera la flexion du pied*.

Déjà, Bertin de Gray préconisait la flexion forcée du pied dans les cas où l'on ne pouvait pas réduire par le procédé de Malgaigne; mais, d'après cet auteur, cette manœuvre avait pour but de dégager l'onglet astragalien enclavé dans la rainure du calcanéum. « Ne pouvant, disait Bertin de Gray [2], pousser l'astragale vers le pied, je

1. *Bulletins de la Soc. Chirurg.*, mai 1894, p. 130 et suiv.
2. *Soc. Chirurgie*, 1875, p. 768.

Digitized by Google

pensai à ramener le reste du pied sous l'astragale... Je fléchis le pied sur la jambe et je sentis immédiatement les rapports changer. En abaissant le talon pour fléchir la pointe du pied, le bout de l'astragale se dégageait de la rainure du calcanéum et permettait le glissement du pied en avant, sur l'astragale immobilisé sur place par les mains de l'aide, croisées au-dessus de l'articulation tibio-tarsienne. »

Quoi qu'il en soit, depuis le travail de M. Quénu, tous les auteurs qui ont écrit le chapitre des luxations dans les traités classiques ne décrivent plus les manœuvres de réduction sur le pied étendu, mais sur le pied préalablement fléchi.

On peut résumer ces manœuvres de la façon suivante.

Un aide fixe solidement la jambe après l'avoir fléchie sur la cuisse et la cuisse sur le bassin. Le chirurgien, placé au bout du membre, appuyant sa poitrine contre la plante, fléchit le pied, au maximum; puis, par un mouvement d'abduction et de rotation en dehors, le ramène en position normale, en même temps qu'il presse d'avant en arrière sur la tête de l'astragale.

Si l'interposition du ligament annulaire existait dans tous les cas de sous-astragalienne en dedans, les tentavives de réduction par le procédé de Malgaigne auraient toujours dû échouer. Or l'examen des faits montre qu'il n'en est rien. Dans notre statistique, qui comprend 29 cas de luxations en dedans sans plaie, 11 fois il est noté que la réduction a été obtenue par tractions sur le pied en extension et refoulement de la tête [1]. Nos expériences cadavériques nous permettent d'expliquer pourquoi, dans ces cas, l'ancien procédé classique a pu donner des succès. Nous avons dit avoir produit expérimentalement deux variétés de luxations en dedans, l'une avec étranglement du col de l'astragale dans une boutonnière formée, sur les côtés, par les tendons extenseurs, et, en haut, par leur fronde (fig. 15); l'autre avec interposition du ligament annulaire (fig. 17). Or, tandis que dans la deuxième variété il nous a toujours été impossible de réduire quand le pied était étendu, dans la première cela était facile; il suffisait d'appuyer sur la tête de l'os pour la voir immédiatement rentrer dans sa cavité. Il est certain que nos deux

1. Il est probable que ce chiffre est trop élevé. Les auteurs emploient le terme extension du pied, aussi bien pour exprimer le mouvement d'extension du pied sur la jambe que quand ils veulent parler de traction sur le pied, l'extension étant alors opposée à la contre-extension.

Digitized by Google

variétés expérimentales existent aussi en clinique, et que ce sont les luxations qui ne s'accompagnent pas d'interposition du ligament frondiforme qui sont réductibles par le procédé de Malgaigne.

b) RÉDUCTION DES LUXATIONS SOUS-ASTRAGALIENNES DU PIED EN DEHORS.

Broca[1] recommande le procédé du *genou*, qui avait réussi entre les mains de Henri Cline[2], pour réduire une luxation de cette variété. Broca le décrit ainsi : « Les forces extensives devront être appliquées à la fois sur le dos du pied et sur la saillie du talon, et agir suivant une direction parallèle à l'axe de la jambe. La contre-extension sera faite sur la jambe, qui devra être fléchie sur la cuisse afin de relâcher les muscles jumeaux. La coaptation est ici fort importante. Le chirurgien applique son genou en dedans sur la saillie osseuse; puis, saisissant d'une main le talon et de l'autre le dos du pied, il repousse les surfaces de l'articulation luxée en sens inverse, en ramenant le pied dans la direction naturelle ».

Malgaigne[3] conseille également le procédé du genou. Mais le chirurgien se place en dehors du membre; le genou, appuyant sur le calcanéum[4] qu'il doit repousser en dedans, tandis que les mains attirent en sens inverse les deux os de la jambe. D'après Malgaigne, ce procédé, bon quand la tête de l'astragale est située sur un plan postérieur au scaphoïde, ne réussit plus quand la tête est sur un plan plus antérieur. Il faut alors dégager le col accroché par le bord interne du scaphoïde, et, pour cela, employer le procédé qui avait donné un succès à Hancock. L'extension étant faite sur le pied saisi par le talon et l'avant-pied, la contre-extension sur le genou fléchi, on fait tirer le pied d'arrière en avant et refouler le tibia d'avant en arrière, en même temps qu'on exerce une pression avec le genou sur le calcanéum.

Tirer en masse sur le pied dans l'axe de la jambe et le porter un peu en avant, puis en dedans, constituent donc les manœuvres de réduction. Mais ces manœuvres ne conviennent point à toutes les luxations en dehors; nous les avons essayées sur nos pièces, et nous

1. *Loc. cit.*, p. 613.
2. *In* Ast. Cooper, On dislocations and tract of joints, London, 1826, p. 339.
3. *Loc. cit.*, p. 1043.
4. Il nous semble préférable d'exercer les pressions avec le genou sur le calcanéum, plutôt que sur la saillie astragalienne, la peau, déjà très distendue sur la tête de l'os, risquant de se rompre ou de se mortifier, sous l'influence d'une pression trop forte.

Digitized by Google

n'avons réussi à réduire de cette façon *que les luxations de la première variété*. En effet, pour les luxations de la *deuxième variété*, c'est-à-dire celles où le tendon du jambier postérieur a passé devant la tête astragalienne, les tractions sur le pied, surtout sur le pied étendu, ne faisaient que tendre le tendon du jambier, et augmentaient l'interposition entre la tête et la cavité articulaire. Nous avons alors remarqué que, si on *fléchissait fortement le pied*, le tendon se relâchait, et les mouvements d'adduction du pied permettaient de réduire aisément.

Voici, pour conclure, le procédé de réduction que nous conseillons. Un aide fixe solidement la partie inférieure de la jambe fléchie sur la cuisse; un autre saisit le pied par les métacarpiens et le talon, et, le maintenant à angle droit, le tire en masse parallèlement à l'axe de la jambe. Pour coapter, le chirurgien, placé en dehors du membre, fait effort avec les mains sur la face interne de la partie inférieure de la jambe, qu'il attire de dedans en dehors, tandis qu'avec le genou il repousse le calcanéum de dehors en dedans. Si l'on échouait on recommencerait de la même façon, mais après avoir fait mettre le pied en *flexion* forcée, pour relâcher le tendon du jambier postérieur.

En résumé, les manœuvres de réduction se déduisent et du mécanisme et des causes d'irréductibilité. Dans les *premières variétés* de luxations latérales, réduction facile, car il n'y a pas d'interposition entre la tête et la cavité articulaire. Dans les *deuxièmes variétés*, nécessité de placer le pied en flexion forcée, pour lever la cause de l'irréductibilité, c'est-à-dire le ligament ou le tendon interposé.

c) Réduction des luxations sous-astragaliennes du pied en arrière. — A propos du cas bien connu du professeur Carmichaël, Macdonnell (obs. 87) raconte que la réduction fut extrêmement difficile. Après échec des premières tentatives de réduction, on appliqua les mouffles. On disposa une courroie bouclée sur le cou-de-pied, immédiatement au-devant de l'astragale, avec un anneau en fer attaché par-dessous. On embrassa le talon avec une sangle, dont les deux bouts, croisés sur le dos du pied, allaient se rattacher au même anneau sur lequel on fixa une mouffle, le bas de la cuisse fut arrêté à un point fixe; alors un aide vigoureux fut chargé de tirer sur la mouffle; un second avait saisi le cou-de-pied d'une main, le talon de l'autre; il devait porter le talon en avant, ramener la pointe du

Digitized by Google

pied en dedans et abaisser le bord externe du pied (il y avait une légère abduction et rotation du pied en dehors); un troisième aide devait presser de ses deux mains sur le tibia, pour le repousser en arrière. Les tractions duraient depuis 10 minutes, toutes les mains agissant d'ensemble, quand, tout à coup, au moment où on allait renoncer à tirer sur les poulies, Camichaël, vaincu par la douleur, fit un effort tellement violent que les chirurgiens lâchèrent prise. Leur étonnement fut grand, en reconnaissant que la déformation avait disparu. Camichaël, sans le savoir et sans le vouloir, avait réduit sa luxation.

Malgaigne [1] pensait que, dans un cas semblable, « comme il est bien difficile de savoir à quel obstacle on a affaire, on devrait essayer l'impulsion simple, sans extension aucune, avec les pouces sur la tête de l'astragale, les doigts croisés sur le talon, la jambe dans la plus forte flexion possible. Si on échouait, il resterait une ressource : la section du tendon d'Achille ».

M. Lejars [2], dans son Traité de Chirurgie d'urgence, dit que, « dans les luxation sous-astragaliennes en arrière, il sera nécessaire, comme l'a montré M. Quénu, de fléchir fortement le pied en même temps que des deux mains on fait effort sur le talon d'arrière en avant et sur la tête astragalienne d'avant en arrière ». Nous ferons remarquer que M. Quénu a surtout conseillé la flexion forcée du pied pour réduire les luxations « dorsales obliques en avant ou en dehors et directes en dehors et en avant ».

Au reste cette flexion forcée du pied ne nous paraît pas devoir exercer quelque influence sur l'irréductibilité des luxations en arrière. Ce qu'il faut, c'est dégager l'extrémité postérieure de l'astragale; on ne le peut efficacement qu'en abaissant le talon, abaissement que certains ont facilité par la ténotomie du tendon d'Achille. A la rigueur la flexion forcée du pied peut, par le mécanisme du levier, abaisser l'extrémité postérieure du calcanéum; mieux vaut, nous semble-t-il, abaisser directement le talon sans fléchir le pied : en un mot pratiquer la réduction comme l'a fait Destot.

Destot [3], qui a pu réduire une luxation sous-astragalienne du pied en arrière, décrit avec soin les manœuvres qui lui ont permis de corriger le déplacement et qui ont été guidées par la radiographie. « On

1. *Loc. cit.*, p. 1035.
2. *Chirurgie d'urgence*, 4e édition, p. 908.
3. Observ. 76.

Digitized by Google

conçoit, dit-il, que les manœuvres préconisées par Malgaigne : flexion forcée du pied, n'auraient pu donner aucun résultat; au contraire, par l'*extension de la partie antérieure du pied*, en même temps que par l'*abaissement total*, on dégageait le col de l'astragale du scaphoïde, l'apophyse postérieure ne venait plus butter contre la facette calcanéenne; l'espace astragalien devenait libre, et les *pressions directes sur l'os* devaient le faire réintégrer dans sa cavité. Les *mouvements* sont très simples à exécuter et *rappellent ceux qu'on exécute pour retirer une botte*, une main sur la face dorsale du tarse et l'autre embrassant le calcanéum. »

Myrrhofer [1], Hulke [2], Bertelsmann [3] ont pu se réduire des sous-astragaliennes du pied en arrière, par des manœuvres à peu près identiques à celles conseillées par Destot (tractions sur le pied étendu et pressions sur la tête de l'astragale). C'est donc à ces manœuvres qu'il faudra avoir recours.

d) Réduction des luxations sous-astragaliennes du pied en avant. — Nous n'avons relevé qu'un seul cas de réduction. C'est celui de Broca. Il conseille « de saisir le pied, de le porter en bas pour dégager le calcanéum de la gouttière sous-astragalienne, puis de repousser en arrière ». Ce sont en effet les manœuvres logiques qui seules peuvent lutter contre la cause de l'irréductibilité, irréductibilité par enclavement des os; traction en masse sur le pied, que l'on repousse ensuite en arrière.

Résultats de la réduction des luxations sans plaie. — Quand la réduction est obtenue, il faut *immobiliser* le pied à angle droit sur la jambe, dans une gouttière plâtrée pendant au moins trois semaines. Au bout de ce temps, on pratiquera des mouvements passifs, le massage et l'électrisation.

La réduction donne dans les cas simples d'excellents résultats; le pied récupère l'intégrité de ses fonctions et sa forme primitive. Le blessé peut *marcher facilement*, sans boiterie, en un temps qui varie de trois semaines (obs. 28) à trois mois (obs. 43).

Sur 29 cas où la réduction a été suivie de succès, nous trouvons un certain nombre de *complications*.

Le *sphacèle de la peau*, sur lequel M. Berger [4] avait insisté, a été

1. Obs. 80.
2. Obs. 78.
3. Obs. 75.
4. *Soc. de Chir.*, 1892, p. 92.

Digitized by Google

observé dans trois cas (obs. 4, 18, 45). Dans le cas de Hancock (obs. 60), il se compliqua de *nécrose de la tête de l'astragale* et en nécessita ultérieurement la résection. — Poinsot dit qu'il n'est pas rare d'observer des *accidents phlegmoneux* graves, à la suite de la réduction. Hancock, Moore en auraient observé. La *mort* s'ensuivit dans le cas de Desprez (obs. 7). — Il est probable que, dans tous ces cas, la réduction n'avait été pratiquée que tardivement, alors que la peau, distendue par la tête de l'astragale, était déjà altérée dans sa nutrition; de plus l'emploi de tractions puissantes, avec des poulies et des mouffles, comme on les recommandait autrefois, est pour quelque chose dans ces accidents.

Enfin nous trouvons quatre cas de *réduction incomplète* (obs. 7, 27, 35 et 41); le pied reste dévié, bien que la marche soit encore possible à la suite. Nous nous demandons si ces réductions incomplètes, dans les luxations du pied en dedans, ne sont pas des réductions avec refoulement et tassement dans la cavité articulaire du ligament frondiforme. Il est évident qu'à chaque mouvement du pied, à chaque contraction des tendons extenseurs, le ligament refoulé tendra à soulever la tête et à la chasser à nouveau de sa cavité articulaire, en un mot, à reproduire la luxation. Dans le cas de Desprez, où la réduction avait été incomplète, l'autopsie montra que le ligament annulaire antérieur du tarse était ainsi refoulé. Le ligament peut empêcher complètement la réduction; mais il peut aussi la laisser *en partie possible*, et tromper ainsi l'attente du chirurgien, qui croit avoir réussi, alors que le résultat constaté après guérison apparente est mauvais pour la fonction ultérieure du membre.

La réduction des luxations sous-astragaliennes doit n'être tentée que par les moyens de douceur, sous l'aide de l'anesthésie; si elle échoue, plutôt que d'instituer un traitement brutal, avec mouffles, il faut pratiquer immédiatement une intervention sanglante.

2° *Luxations récentes irréductibles sans plaies.*

L'échec des manœuvres de réduction est chose encore assez fréquente. Broca comptait 1 insuccès sur 5 essais de réduction; Poinsot, sur 12 cas publiés depuis le mémoire de Broca, relevait 3 insuccès et 2 réductions incomplètes.

Dans notre statistique, nous trouvons :

Digitized by Google

Pour les lux.	en dedans	14	lux. irréduc.	sur 33	cas où la réduct. a été	essayée.
—	en dehors	10	—	14	—	—
—	en arrière	1	—	6	—	—
—	en avant	1	—	1	—	—

Cette proportion est certainement trop élevée; elle tient à ce fait que *les cas irréductibles sont publiés de préférence aux cas où la réduction a été suivie de succès.*

HISTORIQUE. — *Avant la période antiseptique*, les chirurgiens redoutaient toute intervention sanglante, destinée à traiter l'irréductibilité primitive des luxations; les tentatives heureuses de Desault [1], Nanula [2], Dupuytren [3] leur paraissaient téméraires, alors que les plaies articulaires nécessitaient l'amputation, pour suppuration, quand elles ne tuaient pas par septicémie. Presque tous admettaient, avec Nélaton [4] et Broca [5], que dans les luxations sous-astragaliennes irréductibles et sans plaies, l'*expectation* était infiniment supérieure à l'arthrotomie, suivie de réduction ou d'extirpation de l'astragale. « L'expectation dans ces cas, disait Broca, est infiniment préférable à l'arthrotomie, suivie ou non d'extraction. Plus de la moitié des malades guérissent ainsi sans accidents, en conservant seulement une difformité qui ne s'oppose pas à la marche; les autres sont atteints d'inflammation plus ou moins vive, qui aboutit à la suppuration, dénude l'os et rend nécessaire l'extraction consécutive de l'astragale; mais cette opération, dans ces conditions, a été constamment suivie de succès ». Donc, à l'expectation primitive faisait suite l'*extraction secondaire*, sous la menace de la nécrose spontanée des os luxés.

Avant la période antiseptique, nous n'avons trouvé l'indication que de deux cas, où l'astragalectomie immédiate ait été pratiquée pour une luxation sans plaie, irréductible, et ait été suivie de guérison : les cas de Hulme [6] et de Verneuil [7].

Par contre, la ténotomie sous-cutanée est pratiquée plusieurs fois : soit la ténotomie des tendons qui étaient considérés comme cause de l'irréductibilité (tendon extenseur par exemple); soit la ténotomie du tendon d'Achille, pour permettre de réduire le pied en flexion.

1. *Œuvres chirurgicales*, t. I, p. 436.
2. Cité par Poinsot.
3. *Leçons orales*, 1839, 2e édit., t. II, p. 23.
4. *Éléments de path. chir.*, 1847, t. II, p. 481.
5. *Gaz. des hôp.*, 1852, p. 371.
6. Cité par Hancock, 1844, p. 252, *loc. cit.*
7. *Bull. Soc. anat.*, 1872, p. 493.

Digitized by Google

Au début de la période antiseptique, les idées anciennes règnent encore, comme le témoigne l'article de Delorme[1] et le travail de Poinsot[2] : « S'il s'agit, dit ce dernier, d'une luxation sous-astragalienne irréductible, il faut attendre, alors même que la peau paraît tendue et menacée d'une escharification prochaine. Souvent la chute de l'eschare laisse l'os suffisamment recouvert; et, de plus, fût-il mis à nu, l'astragale. conservant ses rapports avec la mortaise tibio-péronière, peut ne pas se nécroser. Cependant, si cela arrivait, la reposition ou l'extraction consécutive devrait être pratiquée. C'est encore l'extraction qui serait indiquée dans le cas où une inflammation violente suivrait l'ouverture de l'articulation. »

Mais *bientôt l'expectation est abandonnée*; les interventions pratiquées sous le couvert de l'asepsie deviennent sans danger; et l'opération immédiate rallie la majorité des suffrages. Le cas, présenté à la Société de Chirurgie par le major Régnier[3], paraît être le dernier écho des pratiques préantiseptiques. Chauvel, rapporteur, s'élève contre les conclusions de l'auteur. « Il vaut mieux, disait Régnier, dans les déformations traumatiques du cou-de-pied, faire une régularisation un peu tardive que de pratiquer une arthrotomie sans lésion suffisante ». — Jamais, répond Chauvel : c'est à l'*Arthrotomie immédiate* qu'il faut avoir recours. Et MM. Berger, Le Dentu, concluent comme le rapporteur. « J'ai traité par l'arthrotomie immédiate deux cas de luxations sous-astragaliennes en dehors, ajoute le prof. Berger. L'indication opératoire est surtout fournie par la saillie de la tête de l'astragale sous les téguments, si prononcée, qu'on peut être sûr de la gangrène des tissus. J'ai même vu se produire une eschare après l'ablation de l'astragale. Après une tentative inutile de réduction, j'ai pratiqué l'*extirpation immédiate de l'astragale*. »

L'astragalectomie devient ainsi le traitement de choix. « Rien ne subsiste, en effet, des objections que l'on pouvait apporter en faveur de l'expectation et de la temporisation. Il n'y a plus de danger d'infection, grâce à l'antisepsie, plus de difficulté de poser un diagnostic complet, et de décider de la nécessité de l'intervention, grâce à la radiographie[4]. »

Deux nouvelles méthodes se font jour cependant, la réduction

1. *Diction. Jaccoud*, art. PIED.
2. *Loc. cit.*, p. 306.
3. *Soc. de Chir.*, 1892, p. 90.
4. Badin, *loc. cit.*, p. 51.

Digitized by Google

sanglante, et l'astragalectomie partielle : La *réduction sanglante*, opération consistant à lever la cause de l'irréductibilité, à mettre les os en état de pouvoir être réduits; c'est ce qu'ont fait M. Quénu[1] en sectionnant la fronde, et Deetz[2] pour un cas de luxation en avant; l'*astragalectomie partielle*, la résection de la tête astragalienne, *suivie de reposition du corps de l'os*, qui a été pratiquée avec succès par M. Nélaton[3].

Conduite a tenir. — Nous ne discuterons pas longtemps l'expectation. Hormis les contre-indications d'ordre général à toute opération sous chloroforme, *l'expectation doit être abandonnée*. Si les résultats en ont été bons, au point de vue de la mortalité, ils étaient médiocres quant à la fonction ultérieure du membre; les malades restaient estropiés, boiteux, incapables de tout travail suivi, devant s'appuyer sur une canne ou des béquilles, et le résultat, que souhaitait Broca : « plus de la moitié des malades guérissent par cette méthode sans accidents, en conservant seulement une difformité qui ne s'oppose pas à la marche », est loin d'être aujourd'hui un idéal thérapeutique.

L'*arthrotomie immédiate doit être pratiquée*. Reste à discuter la variété d'intervention qui sera proposée. Nous distinguerons deux cas, suivant que l'astragale est trouvé fracturé ou non : ce que la radiographie décèle sans peine.

1° L'astragale est intact. — La première chose à faire est *d'essayer la reposition sanglante;* c'est l'idéal anatomique et fonctionnel, si l'opération, menée d'une manière parfaitement aseptique, donne les résultats qu'on a le droit d'en attendre. La reposition sanglante consiste à réduire après avoir levé la cause de l'irréductibilité; et il nous suffit de nous reporter au chapitre qui traite de ces causes pour comprendre les manœuvres qui seront nécessaires.

a) *Luxations en dedans*. — D'après Desprez, c'est à la section des tendons extenseurs qu'il faudrait avoir recours, puisqu'ils seraient la cause de l'irréductibilité. Le Fort avait cependant émis l'opinion que l'irréductibilité était bien plus le fait du ligament frondiforme que des tendons : d'où la conclusion que c'est ce dernier qu'il faut sectionner. M. Quénu l'a démontré; et, dans sa troisième observation[4],

1. *Loc. cit.*
2. *Loc. cit.*
3. Th. de Bouvart, obs. 1 et 2.
4. Obs. 38.

Digitized by Google

il lui a suffi d'inciser en plusieurs endroits les tissus fibreux interposés, pour pouvoir réduire facilement la luxation.

Le temps important de la reposition sanglante est dans la *section des plans fibreux interposés*. Le manuel opératoire nous paraît fort simple : « Je constatai, dit M. Quénu [1], après avoir mis la tête astragalienne à découvert par une incision, faite directement sur elle, que les tendons extenseurs ne jouaient aucun rôle dans l'irréductibilité et ne formaient aucune boutonnière. Portant la pièce en flexion forcée, je tentai la réduction, mais en vain. Alors introduisant le doigt dans la cavité, je constatai une sorte de rebord fibreux que je sectionnai en plusieurs points ; reprenant le pied, je pus alors facilement réintégrer la tête de l'astragale. La plaie fut suturée ; et la jambe placée dans une gouttière plâtrée, que je laissai trois semaines ; vingt-cinq jours après, l'opéré commença à se lever et à marcher [1] ».

Avant de faire une arthrotomie pour lever la cause de l'irréductibilité, faudrait-il pratiquer la *ténotomie du tendon d'Achille* ? Moore [2], Cosse [4], Crooth [5] auraient ainsi réduit des luxations primitivement irréductibles. L'opéré de Pollock (obs. 32) mourut d'infection. — La ténotomie était autrefois pratiquée, de préférence à l'arthrotomie, à cause des dangers redoutables qu'entraînait l'ouverture de l'articulation. Elle nous semble devoir être abandonnée aujourd'hui. Les manœuvres de réduction du pied en flexion doivent suppléer à cette opération, et si la réduction échoue, c'est à la reposition sanglante que nous aurions immédiatement recours, c'est-à-dire à la section à ciel ouvert du ligament frondiforme, après mise à nu de la tête de l'astragale suivant le procédé de Quénu.

b) *Luxations en dehors.* — Nous n'avons trouvé aucune observation de luxation sous-astragalienne du pied en dehors sans plaie, réduite par intervention sanglante. Si on avait à traiter une semblable lésion, on pourrait utiliser les procédés qui ont permis la réduction dans des cas compliqués de plaie, c'est-à-dire la *section du jambier postérieur* (obs. 51), dont le tendon s'interpose entre le col de l'astragale et le scaphoïde, tendon qu'on pourra suturer ensuite comme le conseille Cahier ; ou, mieux encore, on chercherait à

1. Dans le cas de Wendel, *loc. cit.*, obs. 48, ce fut le muscle pédieux, interposé en partie, qui fut excisé, ce qui permit la réduction de la luxation.
2. *Loc. cit.*, p. 685.
3. *In* Hancok, p. 341
4. Malgaigne, *loc. cit.*, p. 1077.
5. Th. de Dubreuil, *loc. cit.*

Digitized by Google

refouler en arrière du col le tendon déplacé (cas de Mac Burney et de Seiler[1]).

Il serait facile de faire une incision sur la tête de l'astragale, de la libérer, et au moyen d'un crochet, de faire glisser le tendon, qu'une forte flexion du pied aurait au préalable relâché.

c) *Luxations en avant.* — Le seul cas de reposition sanglante est celui de Müller[2]; il fit une première incision sur le bord externe du pied, parallèlement au bord inférieur du calcanéum; une deuxième incision partait de l'extrémité antérieure de la première et remontait en haut devant la malléole externe. Le lambeau cutané, dont la base répondait au tendon d'Achille, fut relevé. Le ligament péronéo-calcanéen, déchiré près du calcanéum, pendait à la malléole externe. Le chirurgien ouvrit la gaine des péroniers, luxa les tendons en haut, et découvrit l'astragale. Avec un élévatoire, introduit entre le corps de l'astragale et le calcanéum, il put dégager les deux os, et pratiquer la reposition, pendant qu'un aide fléchissait fortement le pied. — Le malade se leva au bout de trois semaines; le résultat fonctionnel fut parfait au bout de 3 mois, et se maintenait 7 mois après. — Dans ce cas l'astragale était fracturé au niveau de son col. Cette opération serait quand même indiquée sur un astragale intact.

d) *Luxations en arrière.* — Notre statistique ne comporte aucun cas de cette variété, traité par l'intervention sanglante. — Il nous semble que, s'il se présentait un cas irréductible, la reposition sanglante pourrait être pratiquée d'une façon analogue au cas de Müller, c'est-à-dire : mener une incision externe, avec taille d'un lambeau donnant un jour suffisant sur la région; dégager les tendons péroniers latéraux; introduire une forte spatule entre l'astragale et le calcanéum, de manière à agir sur eux comme par un levier, et désenclaver les os. Puis réduire par les manœuvres décrites plus haut. — Si, enfin, le dégagement de l'onglet ne pouvait se faire, on serait autorisé à le réséquer, comme l'ont conseillé quelques chirurgiens.

Si la reposition sanglante d'une luxation échoue, il ne reste plus qu'à recourir à *l'astragalectomie*. C'est à l'astragalectomie *totale* qu'on

1. Il s'agissait, dans ce dernier cas, d'une luxation double (*Rev. méd. de la Suisse Romande*. 1893.)
2. *In* Deetz, *loc. cit.* (obs. 84).

Digitized by Google

a eu d'abord recours; cependant quelques chirurgiens ont tenté de faire une astragalectomie *partielle*.

Nous relevons dans notre statistique :

4 astragalectomies totales pour luxations récentes, sans plaies, irréductibles, avec deux bons résultats fonctionnels (obs. 3 et 63); un résultat non indiqué (obs. 37); une suppuration avec élimination d'une esquille du péroné et ankylose consécutive (obs. 10).

4 astragalectomies partielles, ayant chacune donné un bon résultat fonctionnel.

Sur ces quatre astragalectomies partielles, l'une (Nélaton, obs. 31) avait trait à une fracture de l'astragale; et nous en reparlerons plus loin. Les trois autres (Nélaton, Langguth et Raffa) étaient des résections d'un astragale intact. Bouvart, qui rapporte les deux cas opérés par M. Nélaton, préfère l'astragalectomie partielle à l'astragalectomie totale. Il conseille de n'enlever de l'os que la quantité « nécessaire » pour obtenir la réduction, et rien de plus; puis de pratiquer la reposition sanglante du reste de l'astragale. Cette quantité nécessaire est toujours représentée par la tête de l'astragale; il est évident qu'il n'y aurait aucun intérêt à enlever le corps et à laisser la tête en place. On pourrait à la rigueur enlever la tête et la moitié inférieure du corps, ne gardant que la partie de l'astragale qui répond à la mortaise; mais cette dernière opération nous paraît devoir entraîner de sérieuses difficultés.

« Nous pensons, dit Bouvart, qu'un pied reste plus solide quand on l'a seulement privé de la tête astragalienne que lorsqu'on a enlevé la totalité de l'os. Nos observations démontrent que l'ablation totale n'est point nécessaire pour obenir le redressement du pied et une bonne marche. *Avec la résection partielle immédiate, on répond aux tendances conservatrices de la chirurgie actuelle*, et on arrive à des résultats définitifs, plus favorables qu'avec l'astragalectomie totale. » Carbonnel[1] estime qu'il est impossible de poser les indications de l'astragalectomie partielle; mais l'astragalectomie totale lui semble devoir être préférée. Badin[2] repousse l'astragalectomie partielle, comme étant plus difficile.

Il est difficile de conclure en présence du petit nombre de cas; l'astragalectomie partielle est séduisante; mais il est possible qu'elle

1. *Les indications de l'astragalectomie*, Th. de Paris, 1899.
2. *Loc. cit.*

Digitized by Google

ne réussisse pas toujours. Nous serions cependant disposés à y avoir recours, si la reposition sanglante échouait, quitte, en cas d'échec, à pratiquer l'astragalectomie totale.

La question de l'astragalectomie totale ou partielle se pose de façon différente s'il y a *fracture de l'astragale*, car alors l'extirpation du fragment ne rencontre plus aucune difficulté; le petit segment d'os fracturé se présente comme une esquille, dont l'ablation semble s'imposer.

2° L'ASTRAGALE EST FRACTURÉ. — Bertrand[1], Badin conseillent, en cas de fracture de l'astragale, l'astragalectomie totale; ils redoutent que le fragment laissé à demeure ne se nécrose, qu'on soit forcé d'en faire ultérieurement l'extraction. Bouvart, au contraire, est d'avis de laisser en place le corps de l'os; la nécrose de celui-ci n'est pas fatale: témoin le deuxième cas de M. Nélaton, qui fut suivi d'une guérison parfaite. Ollier disait déjà que les ligaments malléo-tarsiens suffisaient grandement à la vitalité de l'os. Le cas de M. Reynier[2] en est une preuve certaine, car l'astragale *luxé en totalité* fut réduit, sans que nécrose s'en soit suivie. Aussi Cahier[3] conseille-t-il : en cas de fracture verticale du col, l'ablation de la tête seule; en cas de fracture horizontale du corps, l'ablation du seul fragment supérieur. Cette dernière pratique ne s'applique qu'à la luxation double de l'astragale; pour la luxation sous-astragalienne, il n'y aurait aucun intérêt à laisser en place le fragment inférieur, qui serait détaché de l'astragale par le trait de fracture, détaché du calcanéum et du scaphoïde par la luxation! Au reste, il n'existe aucun cas semblable; et, si tant est qu'il puisse y en avoir, c'est plutôt le fragment supérieur qu'il faudrait laisser en place.

Nous avons vu plus haut que l'idéal du traitement est la reposition sanglante; seule, sous le couvert d'une asepsie parfaite, elle permet la restitution « ad integrum » au point de vue anatomique et physiologique. Mais une fracture vient modifier l'état de l'articulation; il s'agit en effet d'une fracture intra-articulaire, qui apporte avec son évolution les raideurs fonctionnelles, les cals exubérants, les saillies osseuses mal réduites, l'immobilisation prolongée.

S'il y a une *fracture verticale du corps*, cette fracture va intéresser

1. Th. Paris, 1892.
2. *Soc. de chirurgie*, 1904, p. 682.
3. *Traité de chir.*, Le Dentu, Delbet.

Digitized by Google

l'articulation tibio-tarsienne. Les fragments seront probablement déplacés l'un sur l'autre; la reposition sanglante de la luxation risque d'entraver la réduction de la fracture; elle sera certainement difficile. Aussi pensons-nous que l'ablation de l'os en totalité est formellement indiquée, comme étant plus rapide, plus sûre, et comme devant donner de meilleurs résultats.

En cas de *fracture du col*, la question ne se pose plus de la même façon, et le corps de l'astragale doit être si possible laissé en place; mais que faire de la tête? L'extirper ou la réduire? Si elle gêne le chirurgien pour pratiquer la réduction de la luxation, il faut l'extirper comme M. Nélaton [1] l'a fait. Si, au contraire, la reposition est facile, on la conservera, comme l'a fait Müller [2]. Nous ferons cependant remarquer que, dans ce dernier cas, la tête n'était pas sortie de sa cavité articulaire et que seul le corps de l'astragale était déplacé : ce qui était évidemment une condition favorable pour garder la tête.

3° *Luxations avec plaie.*

Broca s'était élevé contre l'amputation, jusque-là pratiquée dans les luxations compliquées de plaies; il conseillait de tenter la réduction, en ayant recours au besoin au débridement de la plaie, ou aux ténotomies; si la réduction échouait, il fallait pratiquer l'ablation immédiate de l'astragale.

Malgaigne se montre moins partisan de la réduction que Broca; il préfère l'astragalectomie. Dubreuil [3] conclut comme lui; et Verneuil [4] insiste sur les conséquences malheureuses que peut présenter la réduction. La statistique de Poinsot plaide en faveur de l'astragalectomie immédiate; même dans les cas heureux, la réduction peut fort bien conduire à une astragalectomie secondaire.

Depuis l'antisepsie, la question est tranchée; il faut ouvrir largement et nettoyer. Mais faut-il faire l'astragalectomie ou la reposition sanglante? — Delorme [5] recommande l'astragalectomie immédiate, tandis que Nélaton, Cahier, Lejars admettent la réduction comme possible. Dehoëy, dans sa thèse inspirée par Gangolfe, conclut : « Opération de choix dans les luxations simples, dont la statistique fournit

1. Bouvart, *loc. cit.*, obs. 2.
2. *In* Deetz, *l. c.*
3. Th. de Paris, *loc cit.*
4. *Soc. anat.*, t. XVII, 2e série.
5. Art. Pied, *Dict. Jaccoud.*

Digitized by Google

plus de succès que de revers, la réduction nous paraît beaucoup plus rarement indiquée dans les luxations compliquées. Dans ces dernières, elle ne doit être tentée que dans les cas où les délabrements ne sont pas trop accentués, et où l'astragale n'est pas fracturé. C'est une méthode d'exception ». Sur 22 cas de luxations avec plaie, où la réduction fut tentée, dans la statistique Dehoëy [1], 8 seulement furent suivis de succès.

Dans notre statistique, nous relevons, sur 26 cas *traités*, compliqués de plaies récentes : 11 *astragalectomies*, avec 9 bons résultats fonctionnels; 1 mort et 1 amputation secondaire; — 13 *réductions* avec 8 guérisons, mais guérisons lentes, après suppuration, ou arthrite purulente ayant parfois menacé la vie du blessé; 2 arthrites mortelles; 3 astragalectomies secondaires. — Enfin 2 *amputations*, dont 1 suivie de mort.

La conduite à tenir nous paraît être la suivante.

1° Plaie récente, non infectée. — Nettoyer soigneusement le pied; débrider la plaie, laver l'articulation; bref, agir comme en cas de fracture compliquée; puis *réduire*, suturer et drainer la plaie; appliquer un pansement ouaté, et placer le membre dans une gouttière. La température est surveillée attentivement, pour qu'à la première menace d'infection l'*astragalectomie secondaire* soit alors pratiquée.

2° Plaie infectée ou mal pansée; astragale fracturé. C'est alors à l'*astragalectomie immédiate* qu'il faut avoir recours; elle seule permet un accès large sur les articulations infectées, et un bon drainage de la cavité. C'est encore à l'astragalectomie qu'on aura recours, dans une plaie secondaire, par sphacèle, avec ou sans nécrose de l'astragale, que la réduction ait été ou non pratiquée.

3° L'*amputation* sera réservée aux cas de phlegmon diffus grave, d'infection gazeuse, venant compliquer une luxation non traitée.

4° *Luxations anciennes.*

A quel moment peut-on considérer une luxation sous-astragalienne comme « ancienne »? Il est difficile de fixer une date exacte, car tous les cas de réduction suivis de succès ont été pratiqués le jour même de l'accident ou dans les jours suivants. Nous trouvons, dans notre statistique, 14 cas de luxations irréductibles, datant de un mois et plus. Dans le cas de Müller [2], la luxation datait de trois semaines;

1. *Loc. cit.*
2. *In* Deetz, *l. c.*

Digitized by Google

l'irréductibilité était-elle primitive ou secondaire? Nous ne pouvons répondre à cette question. — Nous considérons les luxations anciennes comme des luxations dont l'irréductibilité est due à la cicatrisation des tissus fibreux déchirés à la rétraction des tendons, qui fixent définitivement le pied dans sa nouvelle position : luxations qui ne peuvent être réduites par les manœuvres habituelles, et dans lesquelles la reposition sanglante n'est plus guère possible. Les luxations pourraient être divisées en luxations réductibles et luxations irréductibles; ces dernières comprenant les luxations irréductibles par une des causes étudiées plus haut, luxations récentes; et les luxations irréductibles par cicatrisation fibreuse et rétractions tendineuses, luxations anciennes.

A ces luxations anciennes ne convient qu'un seul traitement, l'*astragalectomie*. Nous ne pouvons considérer, avec Du Bourg [1], que des malades puissent être laissés infirmes, alors que le traitement sanglant peut leur rendre un pied fonctionnellement excellent. Sur nos 15 cas, 8 ont été abandonnés à eux-mêmes; il s'agissait d'observations datant de la période pré-antiseptique, ou de malades refusant une intervention. Les patients marchaient plus ou moins bien, plutôt moins que plus, aidés d'une chaussure orthopédique, et s'appuyant sur un bâton, ou marchant avec des béquilles. — Dans un cas, Sinnigen (obs. 42) fit une résection tibio-tarsienne; le malade mourut d'infection. La résection tibio-tarsienne ne peut entrer en parallèle avec l'astragalectomie; elle a été définitivement abandonnée, depuis que l'ablation de l'astragale donne ses bons résultats fonctionnels. — Dans 6 cas, l'astragalectomie a été pratiquée; dans un cas (obs. 25), le malade mourut d'infection; il s'agissait de la période pré-antiseptique. Les 5 autres cas ont donné : 1 guérison avec ankylose; 4 bons résultats fonctionnels. Dans nos deux observations personnelles, le résultat a été excellent; et, pour le 2e malade, il se maintenait deux ans après l'intervention.

5° *L'astragalectomie dans les luxations sous-astragaliennes.*

L'astragalectomie est indiquée : 1° Dans les luxations primitivement irréductibles, où la reposition sanglante a échoué; 2° dans les luxations infectées; 3° dans les luxations anciennes.

1. *Luxations sous-astragaliennes anciennes*, th. Paris, 1874.

Digitized by Google

Le MANUEL OPÉRATOIRE en est généralement facile; l'astragale ne tient plus au pied que par quelques ligaments incomplets, ou par des adhérences secondaires; le seul temps délicat est la section des ligaments malléolo-astragaliens.

L'*incision* se fera, pour les luxations en dedans, sur la saillie de la tête astragalienne; l'incision antéro-externe unique de Labey[1] peut servir de type, à condition de la faire passer, non pas sous l'astragale, mais sur la tête déplacée de cet os. L'os fait immédiatement saillie dans la plaie; et l'interstice tibio-tarsien s'offre au couteau pour la section des ligaments. — Dans les luxations en dehors, il n'en est plus de même; l'incision externe permet d'aborder facilement l'interstice péronéo-astragalien; mais il peut être nécessaire, pour sectionner les ligaments tibio-astragaliens, d'ajouter à la première incision une deuxième incision interne, comme dans le procédé de Farabeuf[2]. C'est ce que nous avons été obligé de faire, dans notre première observation. — En cas de plaie, il suffirait d'agrandir celle-ci, puisqu'elle découvre généralement la tête de l'astragale.

La *section des ligaments* est facile, le seul temps difficile de l'astragalectomie, la section du ligament interosseux n'existant pas, puisqu'il est déchiré. Il suffira d'introduire le bistouri entre chaque malléole et la surface correspondante de l'astragale, pour couper les attaches postérieures de l'os; avec un davier, la tête est saisie, et vient facilement; et c'est dans les luxations sous-astragaliennes qu'on peut dire avec Farabeuf que l'extraction de l'astragale se fait comme celle d'une molaire.

On peut cependant rencontrer des difficultés; et le *morcellement* de l'os peut être nécessaire. Arnott et Schaw (obs. 52) durent couper l'astragale en deux; et, pour dégager le fragment postérieur dont le crochet était engagé dans la rainure calcanéenne, il fallut employer la gouge et le maillet. M. Lejars[3] dit : « Ailleurs le travail de libération est plus complexe...; on ne s'astreindra pas à extirper l'astragale en masse, d'un seul bloc, si la dénudation postéro-inférieure est trop malaisée et trop longue : on *le morcellera au ciseau et au maillet*; et c'est là une excellente pratique dont je n'ai eu qu'à me louer, pour ma part, dans trois cas d'extirpation astragalienne. » Ces difficultés

1. *Chirurgie du membre inférieur* (chez Masson, Paris, 1904), p. 129.
2. *Manuel opératoire*, 4e éd., p. 808.
3. *Loc. cit.*, p. 911.

Digitized by Google

se montreront surtout dans les luxations anciennes; nous les avons éprouvées dans notre première observation; mais la seconde incision nous a permis cependant d'enlever l'os sans morcellement.

Nous avons été gênés par la *fracture du péroné*, pour introduire le bistouri entre la malléole externe et l'astragale; et nous avons été obligés d'extraire un fragment de cette malléole. M. le prof. Berger[1] dit, « dans un cas de luxation double, réséquer un fragment du péroné, représentant presque toute la malléole externe ». C'est une manœuvre à laquelle il ne faudra avoir recours qu'exceptionnellement; peut-être même le morcellement de l'astragale serait-il préférable. L'ablation de toute la malléole externe rend le résultat fonctionnel précaire; le pied a tendance à se déplacer en dehors, puisque le tuteur anatomique formé par le péroné lui manque. Ce n'est qu'en cas d'esquilles, comme dans notre observation, que l'ablation d'une de ces esquilles, c'est-à-dire d'*une partie* seulement de la malléole, est autorisée; et on ne peut que souscrire à l'opinion de Chauvel[2], qui déconseille la résection *totale* de l'extrémité inférieure du péroné, quand elle est *intacte*.

Le *drainage* doit être fait avec soin, si on a affaire à une luxation infectée. Le mieux serait de faire une double incision postérieure, de chaque côté du tendon d'Achille, et de passer d'avant en arrière deux drains en X, comme le recommandent Ollier et son élève Vallas[3]. On appliquera une attelle plâtrée immédiate. Il faut surveiller le déplacement antéro-postérieur du pied, le déplacement latéral étant limité par les deux malléoles, qui calent de chaque côté le calcanéum emboîté dans la mortaise tibio-tarsienne.

Les soins consécutifs doivent occuper toute l'attention du chirurgien; pendant trois mois au moins, les déviations consécutives du pied sont à craindre. On commencera donc par mobiliser le pied et par pratiquer de légers massages, en replaçant l'attelle plâtrée dans l'intervalle des séances. Puis les mouvements actifs, et l'électrisation des masses musculaires seront recommandés; enfin on permettra au malade de poser le pied à terre; la marche se fera d'abord avec des béquilles, puis avec une canne. Enfin des souliers orthopédiques, à talon légèrement surélevé pour obvier au raccourcissement, sou-

1. *Soc. de Chir.*, 1892.
2. *Soc. de Chir.*, 1892. Reynier avait réséqué la malléole externe et le résultat avait été très médiocre.
3. *Rev. de Chirurgie*, 1890.

Digitized by Google

liers munis de deux tuteurs métalliques latéraux, articulés pour la flexion et l'extension au niveau du cou-de-pied, soutiendront le membre opéré.

Le résultat fonctionnel doit être parfait. Les *guérisons avec ankyloses* étaient le résultat d'une longue suppuration, lors de la période pré-antiseptique. Aujourd'hui, c'est la *guérison sans ankylose*, avec conservation des mouvements du cou-de-pied, qu'il faut chercher à obtenir. Le raccourcissement, noté dans les observations, oscille entre 1 et 3 centimètres; il est facilement corrigé par une chaussure à semelle surélevée. Le résultat anatomique peut être excellent, comme sur le pied dont l'autopsie avait été pratiquée par Hancock[1]. Le calcanéum s'emboîtait dans la mortaise; la plante du pied était normale, et les os s'étaient adaptés à leur nouvelle disposition architectorale. L'ablation de l'astragale était suivie d'une néarthrose

Dans notre STATISTIQUE, nous relevons :

23 astragalectomies, pratiquées pour luxations irréductibles, luxations avec plaie, luxations anciennes.

Elles ont donné comme résultats :

13 bons résultats fonctionnels;

6 ankyloses;

1 amputation secondaire;

2 morts par infection;

1 résultat non indiqué.

Les cas d'ankylose ont tous trait à des astragalectomies faites avant la période antiseptique, ou pour luxations avec plaie infectée.

CONCLUSIONS. — Les luxations *récentes*, *non compliquées*, seront réduites immédiatement après l'accident. Les luxations *latérales* de la première variété se réduisent facilement : par abduction pour les luxations en dedans, adduction pour les luxations en dehors; avec refoulement en arrière de la tête de l'astragale. Celles de la deuxième variété ne peuvent être réduites que si le pied a été au préalable placé en flexion forcée sur la jambe. — Les luxations *sagittales* seront réduites : par traction et abaissement en masse du pied, dans l'axe de la jambe; puis refoulement du pied en avant pour la luxation en arrière, en arrière pour la luxation en avant.

Les luxations *récentes*, *irréductibles*, *sans plaie*, seront de suite

1. *In* Ollier, t. I.

Digitized by Google

traitées par l'arthrotomie, permettant de lever la cause de l'irréductibilité, puis de réduire. — Si la reposition sanglante échoue, on essaiera : soit l'ablation de la tête fracturée en cas de fracture du col de l'astragale, soit la résection de la tête si l'os est intact, suivies de la reposition du corps de l'os. — Si, enfin, la reposition du corps ne pouvait se faire, on pratiquerait l'astragalectomie totale immédiate.

Les luxations *compliquées de plaies* peuvent être traitées comme les luxations simples, si la plaie est récente, non infectée et soigneusement nettoyée. Le malade sera attentivement surveillé; à la première menace d'infection, on pratiquerait l'astragalectomie secondaire. — Les luxations infectées doivent être traitées par l'astragalectomie immédiate, avec drainage large de l'articulation.

Les luxations *anciennes* seront traitées par l'astragalectomie.

TABLEAU DES OBSERVATIONS.

Dans ce tableau ne sont compris que les cas dont nous avons pu nous procurer l'observation. Il est toute une série de faits, cités par Broca et Malgaigne, que nous n'avons pu utiliser, faute de renseignements, ou qui ne nous ont pas paru devoir être rangés dans les luxations sous-astragaliennes (v. la nomenclature); plusieurs d'entre eux sont du reste cités dans ce mémoire.

Enfin nous avons rejeté plusieurs observations, figurant dans les statistiques de luxations sous-astragaliennes, et qui n'en ont point les caractères cliniques ou anatomiques.

Les cas de luxations en avant de Broca, Petit, Planteau ont trait au même individu; on les trouve décrits comme deux observations différentes dans Deetz et dans Trendel. L'observation de Mailland, citée par Deetz, comme luxation en avant, n'est qu'une fracture horizontale de l'astragale; aucun des fragments n'est luxé (la radiographie se trouve dans la thèse de Petit; Lyon, 1899-1900). Les cas de Gérard Marchand (*Soc. de Chir.*, 1892, p. 112), de Seiler (*Rev. méd. de la Suisse romande*, 1893) sont des luxations doubles de l'astragale. Dans le cas de Schizinger, cité par Trendel, le ligament interosseux est intact; il n'y a donc point de luxation sous-astragalienne à proprement parler. Dans le cas de Kaufmann (*Centrablatt*, 1888, n° 25), la luxation se faisait entre l'astragale et le scaphoïde, qui avaient conservé leurs rapports, et, d'autre part, le calcanéum et les cunéiformes; nous ne l'avons pas retenu dans notre statistique. L'observation de Berger (Lux. sous-astrag. du pied en dehors, *Soc. de Chir.*, 1877, p. 505) nous paraît être une luxation double : il y avait « renversement de l'astragale dans la mortaise tibio-tarsienne ».

Digitized by Google

§ I. — *Luxations sous-astragaliennes du cou-de-pied.*

Observation I. — Badin, Thèse Paris, 1901-1902, obs. I.

H., quarante-deux ans. Chute de 2 mètres. — *Peau sphacélée.* — *Traitement*: Réduction impossible par le procédé de Malgaigne. *Astragalectomie.* — *Suites* : Suppuration. Après guérison, marche avec une canne. Raccourcissement : 4 centimètres.

Obs. II. — *Id.*, obs. II.

H., trente-cinq ans. Chute sur le bord externe du pied. — *Plaie.* Tête de l'astragale sur la face sup. et ext. du cuboïde. — *Trait.* : *Réduction* par abduc. et rotation ext. après *débridement* de la plaie. — *Suites* : Guérison absolue au bout de cinq mois.

Obs. III. — *Id.*, obs. III.

H., quarante ans. Chute d'une échelle. — Tête de l'astragale sur le cuboïde. — *Trait.* : Réduction impossible. *Astragalectomie.* — *Suites* : Guérison.

Obs. IV. — Bertin de Gray, *Soc. Chirurgie*, 1875, p. 768.

F., quarante-six ans. Chute sur le bout du pied qui se tourne en dedans. — *Trait.* : La *réduction*, impossible par le procédé de Malgaigne, est obtenue après avoir placé le pied en flexion forcée. — *Suites* : *Gangrène de la peau.* Guérison fonctionnelle au bout de quatre semaines.

Obs. V. — Cline, *in* As. Cooper, *Fract. et luxations.* London, 1826.

H., quarante-cinq ans. Choc d'une pierre sur le talon. — *Plaie.* La tête de l'astragale est à nu. — *Trait.* : *Réduction* par extension et rotat. externe. — *Suites* : Guérison six mois après. Marche facile avec une canne.

Obs. VI. — Carassus, *Journal de Chirurgie*, 1845, III, p. 123.

H., vingt-six ans. Chute d'un lieu élevé. — *Plaie.* — *Trait.* : *Réduction* très facile par abduction pure et refoulement de la tête astragalienne. — *Suites* : Arthrite purulente. *Amputation. Mort.* Les ligaments tibio- et péronéo-calcanéens étaient intacts.

Obs. VII. — Despréz, *Soc. de Chirurgie*, 24 juillet 1872.

H., quarante-neuf ans. Chute de voiture. — *Trait.* : *Réduction* incomplète. — *Suites* : *Sphacèle de la peau. Mort* d'infection purulente compliquée de tétanos. *Autopsie.* Pédieux rompu. Ligament annulaire du tarse interposé entre la tête astragalienne et le scaphoïde.

Obs. VIII. — Deutschmann, Diss., Leipzig, 1902.

H., soixante-cinq ans. Chute et torsion du pied. — *Trait.* : *Réduction* difficile. — *Suites* : Guérison. Marche facile quinze mois après.

Obs. IX. — *Id.*, obs. II.

H., vingt-neuf ans. Chute et torsion du pied. — Axe du membre tombe en dehors du bord ext. du pied. — *Trait.* : *Réduction* facile par tractions sur le pied et pression sur l'astragale. — *Suites* : Guérison en trois semaines.

Digitized by Google

Obs. X. — *Id.*, obs. VI.

H., trente-deux ans. Chute. — Le calcanéum n'est plus perceptible sous la malléole externe. — *Trait.* : Réduction impossible. *Astragalectomie.* — *Suites* : *Extraction secondaire d'une esquille* de la malléole externe. Six mois après, ankylose du cou-de-pied.

Obs. XI. — Gosselin, *Gazette des Hôp.*, 1872, p. 129.

H. Chute d'un omnibus. — On ne peut plus sentir la malléole interne.

Obs XII. — Graff, *Beiträge zur klin. Chir.*, 1896, t. XXI.

H., vingt-quatre ans. — Le sustentaculum tali est facile à sentir. Tête de l'astragale en dehors du scaphoïde. — *Trait. : Réduction* facile, sans chlorof., par ext. et abduct. — *Suites* : Guérison parfaite.

Obs. XIII. — Hildebrand, *Beiträge zur klin. Chir.*, 1901, t. XXX, p. 207.

H., trente-huit ans. Chute d'une échelle, le pied pris entre les barreaux. — Lux. *ancienne* datant d'un an. Tête de l'astragale sur le cuboïde. On sent la face inférieure de cet os. — *Trait.* : Le patient refuse une intervention. — *Suites* : Marche avec une chaussure orthopédique.

Obs. XIV. — Hoepner, *St-Petersbourg Wochenschrift*, 1881, n° 24.

H., quarante-huit ans. Chute. — *Plaie.* Tête de l'astragale sur le bord externe du pied. — *Trait.* : *Réduction.* — *Suites* : Suppuration. *Astragalectomie secondaire* au bout de six semaines. — Guérison un an après. Marche facile. Raccourcis. : 1/2 pouce.

Obs. XV. — Hopkins, *Annals of Surg.*, 1899, p. 645.

H., trente-six ans. Écrasement du pied. — *Trait.* : *Réduct.* par ext. et rot. ext. — *Suites* : Guérison.

Obs. XVI. — *Id.*, obs. II.

H., quarante-huit ans. Chute d'un lieu élevé. — *Trait.* : *Réduction* facile. — *Suites* : Guérison.

Obs. XVII. — Huguier, obs. II du présent mémoire.

H., cinquante-deux ans. Chute sur le bord ext. du pied. — Luxation irréductible, *datant de trente-quatre jours.* Tête de l'astragale mise à nu par chute d'une *eschare.* — *Trait.* : *Astragalectomie.* — *Suites* : Guérison après deux mois de suppuration. Résultat fonctionnel parfait. Pied non ankylosé. Raccourcissement : 3 cm.

Obs. XVIII. — Huth, Diss., Berlin, 1888.

H., cinquante ans. Chute. — Le calcanéum est sous la malléole interne. — *Trait.* : *Réduction* par rot. ext. et extension. — *Suites* : *Gangrène* de la peau. — Marche facile deux mois et demi après.

Obs. XIX. — Jackson, *in* Trendel, *loc. cit.*, p. 374.

Chute sur le pied gauche (pied droit amputé). — *Plaie.* — *Trait.* : *Réduction.* — *Suites* : Suppuration, guérison.

Digitized by Google

Obs. XX. — Judcy, Percy, *Bull. Fac. méd.*, 1811, XI, 81.

H., dix-huit ans. — *Plaie*. L'artère tibiale ant. était dilacérée et les tendons extens. communs déchirés. — *Trait.* : *Réduction* après *incisions* multiples. — *Suites* : Guérison sans claudication.

Obs. XXI. — Letenneur, *Rev. méd.-chir.*, 1852, XII, 21.

H., vingt-neuf ans. Chute sur le bord ext. du pied. — *Plaie*. Tendons extenseurs en dedans de la tête astragalienne. — *Trait.* : Réduction impossible. *Astragalectomie immédiate*. — *Suites* : Quatre mois après, marche facile. Raccourcis. : 1 cm.

Obs. XXII. — *Id.*, p. 23.

H., quatorze ans. Choc. — *Plaie*. Le ligament interosseux est rompu en dehors. — *Trait.* : Réduction impossible. *Astragalectomie immédiate*. — *Suites* : Suppuration. Ankylose. Raccourciss. : 1 cm.

Obs. XXIII. — Mac Cormac, *St Thomas Hosp. Reports*, 1873.

H., vingt-cinq ans. Chute d'une échelle, le pied pris entre 2 échelons. — Tête de l'astragale sur l'articul. calcanéo-cuboïdienne. — *Trait.* : *Réduction* par extens. et abduc., et refoulement de la tête astrag. — *Suites* : Guérison fonctionnelle parfaite.

Obs. XXIV. — *Id.*, obs. II.

H., quarante-cinq ans. Même mécanisme. — Réduction impossible. *Un mois après, plaie ulcéreuse* secondaire. — *Trait.* : *Astragalectomie*. — *Suites* : Guérison avec ankylose tibio-calcanéenne.

Obs. XXV. — *Id.*, obs. II.

H., cinquante-deux ans. — Réduction impossible. Sept semaines après, *gangrène* des parties molles. — *Trait.* : *Astragalectomie*. Tous les ligaments astrag.-calc. sont rompus. — *Suites* : Quatre mois après, *mort* par suppuration à distance. *Autopsie*. Ankylose fibreuse.

Obs. XXVI. — *Id.*, obs. IV.

H., quarante-six ans. Chute de cheval, le pied pris entre 2 pierres. — *Fracture* du col de l'astrag. La tête est en rapport avec le scaph. *Plaie infectée*. — *Trait.* : *Astragalectomie*. — *Suites* : Suppuration. Guérison avec ankylose.

Obs. XXVII. — Magne, *Gaz. des Hôp.*, 1864, p. 566.

F., cinquante ans. Chute et torsion du pied. — *Plaie*, rupture du ligament péronéo-astragal. antérieur. — *Trait.* : *Réduction* par tractions et abduct. du pied, et refoulement de la tête de l'astrag. — *Suites* : Guérison fonct. bonne. Le pied reste un peu dévié en dedans.

Obs. XXVIII. — Malgaigne, *Fract. et Lux.*, t. II, p. 1045.

Chute sur talon. — Tête de l'astrag. sur la partie postér. du cuboïde. — *Trait.* : *Réduction* par tractions, rotat. ext., abduct. du pied et refoulement de la tête. — *Suites* : Trois semaines après, marche comme avant l'accident.

Digitized by Google

Obs. XXIX. — *Id.*

Choc sur la jambe. — *Luxation ancienne* datant de deux mois. Tête de l'astragale sur le bord ext. du pied, presque au niveau du 4e métatars. — *Trait.* : Pas d'intervention. — *Suites* : Marche avec des béquilles.

Obs. XXX. — Myrhofer, *Wien. med. Press*, 1882, n° 9.

H., dix-sept ans. Chute. — *Trait.* : *Réduction* facile par ext. et refoulement de la tête astrag. — *Suites* : Guérison fonct. parfaite cinq semaines après.

Obs. XXXI. — Ch. Nélaton, *in* Thèse Bouvart, Paris, 1898, obs. II.

H., quarante-cinq ans. Chute de 7 mètres. — Pas de plaie, mais phénomènes inflammatoires du cou-de-pied. — *Trait.* : Dix jours après, *opération sanglante*. Reposition après *ablation* du *segment antérieur de l'os fracturé*, comprenant tête, col et une partie de la poulie. — *Suites* : Six semaines après, commence à marcher avec des béquilles; résultat fonctionnel très satisfaisant.

Obs. XXXII. — Pollock, *Med. chirurg. Transact.*, 1859, obs. II.

H., quarante-trois ans. Chute du 2e étage. — *Trait.* : Impossibilité de réduire. *Réduction après ténotomie du tendon d'Achille.* — *Suites* : *Mort* quatre jours après. *Autopsie*. Lig. lat. ext. du cou-de-pied déchiré. Lig. interosseux incomplètement déchiré.

Obs. XXXIII. — *Id.*, obs. III.

H., chute d'un lieu élevé. — Tête de l'astrag. dépassant le bord ext. du pied. — *Trait.* : *Réduction* par extension. — *Suites* : Guérison complète.

Obs. XXXIV. — *Id.*, obs. IV.

H., quarante ans. Chute d'un lieu élevé. — *Trait.* : *Réduction* par extension. — *Suites* : Guérison complète.

Obs. XXXV. — *Id.*, obs. VII.

H. — *Trait.* : *Réduction* incomplète par extension. — *Suites* : Guérison; mais le pied reste dévié en dedans.

Obs. XXXVI. — Quénu, *Soc. anat.*, 1882, p. 383.

Pièce anatomique. Tête de l'astrag. sur l'artic. calcanéo-cuboïd.; extrém. post. de l'astrag. dans la rainure calcanéenne. *Arrachement du crochet* de l'astrag. Tendons extenseurs en dedans de la tête.

Obs. XXXVII. — *Id.*, *Soc. de chir.*, 1894, p. 430.

F., soixante-trois ans. Chute d'une chaise, le pied pris entre les barreaux. — *Trait.* : Réduct. sur le pied en extension, impossible. *Astragalectomie*. La tête de l'astrag. avait refoulé le ligament frondiforme dans la cavité déshabitée.

Obs. XXXVIII. — *Id.*, 1904, p. 684.

H., trente-sept ans. Choc sur la face post. et ext. de la jambe. — *Trait.* :

Digitized by Google

Reposition, après *section du lig. frondiforme* sous-tendant la tête de l'astragale. — *Suites* : Vingt-cinq jours après l'opération, marche sans boiter et sans fatigue, avec intégrité absolue et état normal des articul. et des fonctions.

Obs. XXXIX. — Raffa, *Centralblatt f. Chir.*, 1885, p. 211.
H., vingt-trois ans. Chute. — *Trait.* : *Réduction* après *résection de la tête* de l'astrag. — *Suites* : Bon résultat fonctionnel.

Obs. XL. — Richet, *Gaz. des hôp.*, 1871, p. 229.
H., cinquante et un ans. Chute, le pied pris entre deux pierres. — *Trait.* : *Réduction* difficile, obtenue par tractions sur le pied fléchi et en rot. ext., et refoulement de la tête.

Obs. XLI. — *Sanitäts Bericht de l'armée prussienne*, 1880 (*in* Trendel).
H. Chute d'une échelle. — *Plaie*. Lig. péronéo-calcan. déchiré. — *Trait.* *Réduction* après *débridement* des parties molles. — *Suites* : Cinq mois après, le pied est légèrement en varus.

Obs. XLII. — Sinnigen, Diss., Berlin, 1872.
F. Chute d'une échelle. — Réduct. impossible. Lux. *ancienne* datant de cinq mois, *fract.* de l'astrag. — *Trait.* : *Résection* tibio-tarsienne. — *Suites* : *Mort* par infection.

Obs. XLIII. — Streubel, *Schmidts Jahrbuch*, 1861, t. CIX, p. 200.
H., vingt-huit ans. Chute de cheval, sur le bord ext. du pied. — *Trait.* : *Réduction* facile par rotation et extension et pression sur la tête de l'astrag. — *Suites* : Marche facile au bout de trois mois.

Obs. XLIV. — Suin de Boutemart, Diss., Grünwald, 1885.
F., vingt-cinq ans. Chute sur le bord d'une marche. — La tête de l'astrag. dépasse le bord ext. du pied. — *Trait.* : *Réduction* facile par tractions et abduction. — *Suites* : Excellent résultat fonctionnel.

Obs. XLV. — *Id.*, obs. II.
H., vingt-huit ans. Chute d'un toit. — *Trait.* : *Réduction* par abduction. — *Suites* : *Gangrène de la peau*. Guérison.

Obs. XLVI. — Trendel, *Beiträge z. clin. Chir.*, 1905, t. XLV, p. 365.
F., quarante-deux ans. Chute d'une échelle, le pied pris entre les échelons. — *Plaie*. — *Trait.* : *Deux essais de réduction* à qq. jours d'intervalle. — *Suites* : Déformation persiste. *Astragalectomie* qq. mois après. La tête *fracturée* était dans sa cavité. Guérison.

Obs. XLVII. — Verneuil, Thèse Du Bourg, Paris, 1874. obs. I.
H., vingt-sept ans. — *Lux. ancienne* de deux ans et demi. Peau *ulcérée*. — Pas de traitement. — *Suites* : Marche facile.

Obs. XLVIII. — Wendel, *Deut. Zeitschrift für Chir.*, 1905, t. 80, p. 251.
H., vingt-trois ans. Chute d'une voiture. — *Trait.* : Réduction impossible.

Digitized by Google

Reposition après incision du muscle pédieux, qui étranglait la tête, et excision de lambeaux fibreux sous-tendant la tête de l'astragale, dans la cavité scaphoïde. — *Suites* : *Gangrène de la peau.* Guérison. Deux mois après, marche facile avec une canne.

§ II. — *Luxations sous-astragaliennes du pied en dehors.*

Obs. XLIX. — Adams, *Lancett*, 1847, t. I, p. 133.

H. Choc sur le bord ext. du pied. — *Fracture* de la tête de l'astragale. — *Trait.* : *Réduction* très facile par abduction et refoulement.

Obs. L. — Anonyme I, *Lancett*, 1825, *in* Trendel, *l. cit.*, p. 586.

H., quarante ans. Chute de 40 pieds de haut. — *Plaie. Fracture* de l'astragale et du cuboïde. — *Trait.* : *Amputation* de cuisse. — *Suites* : Guérison.

Obs. LI. — Anonyme II, *Journal de Chirurgie* de Malgaigne, 1843, p. 371 (clinique de Marseille).

H., soixante-trois ans. Chute de 3 mètres de haut. — *Plaie.* Pied en abduction forcée sans valgus. Tête de l'astragale entre le tendon du jambier post. en haut et le lig. calcan.-scaph. en bas. *Fracture* de la malléole ext. Lig. interos. rompu en dedans. — *Trait.* : *Réduction* après *section* du *jambier post.*, par extens. du pied. — *Suites* : *Mort* par infection.

Obs. LII. — Arnott et Shaw, *London med. Gaz.*, 1837, t. XX, p. 588.

H., vingt-deux ans. Chute de grande hauteur. — *Plaie.* Tête de l'astrag. sortie en arrière du tendon du jambier post.; col étranglé entre ce tendon en haut et le lig. calc.-scaph. en bas; enclavement de l'onglet astrag. dans la rainure du calcanéum — *Trait.* : Réduction impossible. *Astragalectomie* très laborieuse. Il fallut couper l'astragale en deux et enlever le fragment post. à la gouge et au maillet. — *Suites* : Guérison après suppuration.

Obs. LIII. — Baumgartner, obs. I *du présent mémoire*.

H., quarante ans. Chute violente. — Luxation *datant de deux mois. Fracture* de la malléole externe. — *Trait.* : *Astragalectomie.* La tête de l'astragale est entre les tendons des jambiers. Résection d'un fragment de la malléole ext. et du bord antérieur du tibia. — *Suites* : Guérison. Revu avec un bon résultat fonctionnel dix-huit mois après. Raccourcis. : 2 cm.

Obs. LIV. — Dénucé, *in* Poinsot, *Lux. compliquées du pied*, 1877, p. 104.

F., quarante-cinq ans. Chute sur le bord int. du pied. — Pas de plaie. — *Trait.* : *Réduction* obtenue par traction avec des mouffles. — *Suites* : Guérison fonctionnelle au bout de trois mois.

Obs. LV. — Deutschmann, *loc. cit.*, obs. V.

H., cinquante et un ans. Chute de deux étages. — *Plaie.* Déchirure de l'artère tibiale post. *Fract.* multiples de l'astragale. — *Trait.* : *Astragalectomie* — *Suites* : Suppuration. *Amputation* de Gritti.

Digitized by Google

Obs. LVI. — Dufaurest, Percy, *Journ. de Corvisart*, 1811, XXII, 348.

H., vingt et un ans. Chute. — *Plaie.* Rupture de l'artère tibiale postérieure. — *Trait.* : Réduction impossible. *Astragalectomie.* — *Suites* : Suppuration. Guérison avec ankylose.

Obs. LVII. — Estevenet, *in* Trendel, p. 387.

H., vingt ans. Choc sur le bord interne du calcanéum. — *Plaie.* — *Trait.*: Réduction impossible. *Astragalectomie.* — *Suites* : Suppuration. Guérison avec ankylose solide, et un peu de pied plat.

Obs. LVIII. — Gangolfe, *in* Decœey, Th. Lyon, 1894, obs. II.

H., soixante ans. Chute sur le pied, ne reposant que sur son bord externe. — *Plaie.* Rupture du lig. interosseux et du ligament tibio-calcanéen. Rupture de l'artère et du nerf tibiaux post. Déchirure du tendon du long extenseur du gros orteil. Tête de l'astragale entre les deux jambiers. — *Trait.* : *Astragalectomie.* — *Suites* : Guérison fonctionnelle excellente quatre mois après. Raccourciss. : 2 cm.

Obs. LIX. — Gerdy, *Bull. acad. de méd.*, 1850, p. 1136.

H., cinquante ans. Chute. — *Lux. ancienne* de douze ans. — *Trait.* : Réduction impossible. *Astragalectomie.* — *Suites* : Guérison fonctionnelle excellente. Raccourciss. : 1 cm.

Obs. LX. — Hancock, *Lancett*, 1844, t. II.

H., vingt-quatre ans. Chute. — *Fract.* du péroné à 3 pouces au-dessus de l'articulation. — *Trait.* : *Réduction* difficile avec mouffles, par tractions en avant sur le pied, avec pression d'avant en arrière sur le tibia. — *Suites*: *Gangrène de la peau. Nécrose de la tête. Résection* de la tête. Revu dix-sept mois après; marche facile.

Obs. LXI. — *Id.* obs. 2

H., âgé. Chute et torsion du pied. — *Lux. ancienne* datant de deux ans. — *Autopsie* : *Fract.* de la malléole ext. Déchirure du lig. lat. interne du cou-de-pied. Ankylose.

Obs. LXII. — Langguth, *Arch. f. clin. Chir.*, 1869, t. X.

H., vingt et un ans. — *Plaie. Fract.* du cuboïde et du scaphoïde. — *Trait. Réduction*, après *résection* de la tête de l'astragale. — *Suites*: Bon résultat.

Obs. LXIII. — Liston, *Lancett*, 1837-38, II, 326.

H., vingt-quatre ans. Chute et écrasement; entorse. Le blessé se relève; luxation. — *Trait.* : *Astragalectomie.* Résection de la malléole int. fracturée. — *Suites* : Guérison, résultat fonctionnel très satisfaisant.

Obs. LXIV. — Malgaigne, *Rev. méd.-chir.*, 1848, IV, 366.

H., vingt ans. Écrasement. — *Plaie.* Des fragments des os du tarse sont adhérents à la tête de l'astragale. — *Trait.* : *Réduction* après *ablation des esquilles.* — *Suites :* Arthrite purulente. Guérison avec ankylose.

Digitized by Google

Obs. LXV. — Malgaigne, *Fract. et lux.*, t. II, p. 1042.

Chute de 10 pieds de hauteur et choc sur la partie inféro-externe de la jambe. — *Luxation ancienne* datant de treize ans. Pied aplati. Raccourciss.: 2 cm. Marche facile sur toute la plante.

Obs. LXVI. — Michon, *in* Broca, *Mém. Soc. chirurgie*, 1853, t. III, p. 612.

H., vingt-neuf ans. Chute de 20 m. — *Plaie*. Artère tibiale post. rompue. — *Trait.* : Réduction impossible. *Astragalectomie*. — *Suites* : Septicémie. *Mort*.

Obs. LXVII. — A. Nélaton, *in* Broca, *loc. cit.*, p. 590.

Luxat. sans plaie, irréductible. — *Trait.* : Accidents graves. *Amputation* dix jours après l'entrée à l'hôpital. *Pièce anatomique* : (Musée Dupuytren, n° 762) tête ast. entre les 2 jambiers, enclavement de l'onglet. Rupture des ligaments tibio-calc., interos. et astrag.-scaph.

Obs. LXVIII. — Ch. Nélaton, *in* thèse Bouvart, *loc. cit.*, obs. I.

H., trente-cinq ans. Chute de cheval, le pied pris sous la bête. — *Trait.* : Irréductibilité. *Résection de la tête* astrag. et *reposition* sanglante du corps. — *Suites* : Guérison. Deux mois après, pied solide et mouvements étendus.

Obs. LXIX. — Oré, *in* Poinsot, *loc. cit.*, p. 106.

H., trente-huit ans. Chute violente sur le pied. — *Petite plaie*. Contusion violente des téguments. — *Trait.* : Réduction impossible même avec des mouffles. *Astragalectomie immédiate*. — *Suites* : Guérison après suppuration. Raccourciss. : 2 cm. 1/2. Dix mois après, marche facile avec soulier à talon élevé.

Obs. LXX. — Petit, Musée Dupuytren, pièce 762.

Pièce anatomique. Tête de l'astrag. en arrière du jambier postérieur. *Fracture* de plusieurs os du tarse antérieur.

Obs. LXXI. — Pick, *Med. Times and Gaz.*, 1880, p. 161.

Trait. : *Réduction* facile en extension et adduction. — *Suites* : Guérison parfaite.

Obs. LXXII. — Pollock, *loc. cit.*

H., quarante deux ans Chute. — *Gangrène* de la peau. — *Trait.* : Le septième jour, réduction impossible. — *Amputation*.

Obs. LXXIII. — Verneuil, Th. Du Bourg, *loc. cit.*, obs. V.

H., cinquante-trois ans. — Tête de l'astragale fait issue à travers une *plaie*. *Fracture* de malléole externe. — *Trait.* : Réduction impossible. *Expectation*; dix-sept jours après, *résection* de la tête de l'astrag. saillante à l'extérieur. — *Suites* : Deux ans après, plaie restée ulcérée. Névrite du tibial postérieur. *Extraction du reste de l'atragale*, résection de la malléole externe et d'un fragment du tibia. — Guérison, onze mois après; marche facile avec une canne.

Obs. LXXIV. — Vizerie, Th., Paris, 1862, p. 18.

H., Chute sur le bord externe du pied reposant sur une échelle, d'une

Digitized by Google

hauteur de 5 m. — *Lux. ancienne* de vingt-huit ans. Le malade marche sans béquilles et boitant.

§ III. — *Luxations sous-astragaliennes du pied en arrière.*

Obs. LXXV. — Bertelsmann, *Deutsche Zeits. f. Chir.*, t. LXIX, p. 382.
H., vingt et un ans. Chute en arrière, l'avant-pied et le talon maintenus entre des planches. — Le pied un peu porté en dedans. — *Trait.* : *Réduction* par extension du pied, puis traction sur la totalité du pied dans l'axe de la jambe.

Obs. LXXVI. — Destot, *Lyon méd.*, 1897, p. 447.
H., cinquante ans. — Pas de déviation latérale. — *Trait.* : *Réduction* par extension et abaissement total du pied.

Obs. LXXVII. — Hildebrand, *loc. cit.*
H., cinquante-sept ans. Chute d'une voiture. — *Lux. ancienne* datant de l'enfance.

Obs. LXXVIII. — Hulke, *Med. Times and Gaz.*, 1876, II, 461.
H., trente-trois ans. Chute d'une voiture. — Pas de déviation latérale. — *Trait.* : *Réduction* par extension et pression sur la tête de l'astragale. — *Suites* : Guérison.

Obs. LXXIX. — Macdonnel, *Journ. de Dublin*, 1838.
Carmichaël. Chute de cheval, la pointe du pied butant sur le sol. — Pied en abduction légère. — *Trait.* : *Réduction* difficile par traction avec des mouffles. — *Suites* : Guérison quarante jours après.

Obs. LXXX. — Myrhofer, *Wien. med. Press*, 1872.
H., dix-sept ans. Chute violente sur le concavité plantaire. — Pied en adduction légère. — *Trait.* : *Réduction* facile par extension sur le pied et refoulement de la tête. — *Suites* : Guérison complète.

Obs. LXXXI. — Thierry, Malgaigne, *loc. cit.*, p. 1033.
H., vingt-deux ans. Chute sur la pointe du pied. — Pied en extension, pas de déviation latérale. — *Trait.* : Réduction impossible, pas d'intervention. — *Suites* : Marche facile sans claudication avec un appareil orthopédique.

§ IV. — *Luxations sous-astragaliennes du pied en avant.*

Obs. LXXXII. — Broca, *Gaz. hebd.*, 1872, p. 316, et Planteau, *Gaz. méd.*, 1879, p. 252.
H., quarante-deux ans. Chute d'une échelle sur le talon. — Pas de déviation latérale. — *Trait.* : *Réduction* par traction et refoulement du pied en arrière.

Obs. LXXXIII. — Gungerich, Diss., Marbourg, 1901.
H., trente-trois ans. Chute sur le talon. — *Luxation ancienne* de six mois.

Digitized by Google

Fract. du col de l'astragale. La tête est luxée en dehors; le calcanéum en avant. — *Trait.* : *Astragalectomie.* — *Suites* : Guérison fonctionnelle.

Obs. LXXXIV. — Muller, *in* Deetz, *Deutsche Zeit. f. Chir.*, 1904, t. LXXIV, p. 581.

H., dix-sept ans. Choc. — *Luxation* datant de trois semaines, sans plaie, irréductible. — *Trait.* : *Réduction* sanglante. Col fracturé; tête de l'astragale en place; rupture du lig. péronéo-calcanéen et interosseux. — *Suites* : Bonne guérison fonctionnelle, trois mois après.

Obs. LXXXV. — Parise, *Ann. de chir. française et étrangère*, 1845, p. 467.

H., vingt-trois ans. Pied fléchi pris dans un éboulement. — *Lux. ancienne* de neuf mois. Le malade marche très péniblement sur le talon quand il n'a pas de béquilles.

Digitized by Google

REVUE DES SOCIÉTÉS SAVANTES

SOCIÉTÉ DE CHIRURGIE

Du 19 juin au 10 juillet 1907.

I. M. Ombredanne. — *Double plaie du poumon, traversé de part en part par une balle de revolver. Hémothorax grave. Thoracotomie. Sutures, guérison.*

II. M. Pierre Duval. — *Plaie du poumon. Suture.*

Rapport de M. Delorme.

M. Ombredanne est appelé d'urgence auprès d'un jeune soldat qui venait de se tirer un coup de revolver, de 8 millimètres de calibre, dans la région du cœur. L'orifice d'entrée est à 2 centimètres à gauche du mamelon gauche; il n'y a pas d'orifice de sortie. Ce blessé présente l'aspect du malade subissant une hémorragie interne très grave. L'auscultation révèle un hémothorax très étendu, et fait percevoir un bruit de rouet. Mais la direction du trajet de la balle exclut toute blessure du cœur. En présence de la gravité des phénomènes d'hémorragie interne, M. Ombredanne pratique une intervention immédiate, qui a lieu environ 45 minutes après l'accident. Un volet thoracique, à charnière externe, et ayant l'orifice de projectile comme centre, est rapidement taillé et relevé. La plèvre est ouverte et aussitôt un flot de sang noir et des caillots s'en échappent. Le poumon fait saillie; et sur sa face antérieure se trouve une plaie de la taille d'une pièce de un franc. Autour de cette plaie, M. Ombredanne pince le parenchyme pulmonaire entre ses doigts, forme une sorte de cône à la base duquel il place en travers une pince de Kocher et place une ligature au catgut n° 2. Après avoir débarrassé la plèvre de tous les caillots et l'avoir asséchée, il constate que du sang coule encore abondamment. Il extériorise alors le poumon, et, le renversant sur son hile, il trouve à la face postérieure l'orifice de sortie de la balle, qui saigne abondamment. Il traite cette plaie comme la précédente. L'hémostase est ainsi complète. Après avoir vérifié qu'aucun hématome ne s'était produit dans le parenchyme pulmonaire, après avoir constaté que le péricarde était intact, M. Ombredanne rabattit le volet thoracique, et laissa un drain dans le 6e espace intercostal. Les suites immédiates furent simples; le drain fut retiré après quarante-huit heures. Mais, au bout de six jours, apparurent les signes d'un épanchement de la plèvre; et, la température montant, on dut pratiquer une thoracotomie postérieure qui évacua un grande quantité de liquide louche. La guérison suivit alors un cours normal.

II. Un homme de trente-deux ans se tire lui-même une balle de revolver

Digitized by Google

dans la région du cœur. La plaie d'entrée siège à 3 centimètres sous le mamelon, et un peu en dedans. Il semble que le cœur ne soit pas touché; mais, dans le doute et en présence d'accidents sérieux d'hémorragie interne, on intervient, on pratique un volet à charnière externe. On constate un pneumothorax total, et la plèvre contient une grande quantité de sang. Le péricarde est intact. Le bord pulmonaire antérieur est saisi avec des pinces en cœur et le poumon est en presque totalité sorti du thorax. On trouve une plaie sur la face antérieure du lobe supérieur; on la suture par deux points; on ne trouve pas de plaie pulmonaire postérieure. Nettoyage de la plèvre, et réaccolement du volet thoracique avec drainage. Ponction immédiate du pneumothorax dans la ligne postérieure. Les suites opératoires furent simples. Une seconde ponction pleurale pratiquée le troisième jour montre qu'il n'y a ni épanchement ni air dans la plèvre.

Ces deux observations ramènent en discussion la question toujours pendante de l'intervention directe dans les hémorragies graves du poumon d'origine traumatique, qu'elles se traduisent par un hémothorax rapide et très abondant, ou une hémorragie externe grave. M. Delorme estime qu'il est des cas où l'intervention directe est le plus sûr, le seul moyen de sauver le blessé. Ces interventions ne sauraient s'appliquer aux cas d'hémothorax faibles ou moyens, de beaucoup les plus nombreux, où l'immobilisation et l'occlusion donnent de si bons succès; mais elles doivent s'appliquer à ces cas graves où le chirurgien a conscience que la vie du blessé court le plus grand danger. M. Delorme estime que la taille d'un volet thoracique n'aggrave pas sensiblement l'état du blessé. Il n'ignore pas que, souvent, après avoir présenté au début des phénomènes très alarmants, le malade voit ces phénomènes se calmer et tout rentrer dans l'ordre; une intervention immédiate eût donc été pour le moins inutile. Mais, dans ces cas, que M. Delorme appelle les cas limites, l'intervention a pour se défendre les arguments suivants : 1° d'emblée elle fait disparaître l'hémothorax; 2° elle permet de débarrasser la cavité du thorax de caillots et autres corps étrangers qu'elle renferme; 3° en faisant l'occlusion directe de la plaie pulmonaire, elle s'oppose au renouvellement de l'hémorragie et permet au poumon de reprendre au plus vite sa place contre la paroi; 4° au cas où l'infection de la plèvre réclamerait une incision secondaire, celle de l'intervention directe peut suffire. Pour ces raisons M. Delorme estime qu'il est incontestable que les plaies pénétrantes du poumon compliquées d'hémorragies abondantes réclament une intervention directe.

A quels signes reconnaître ces graves hémorragies pulmonaires, nécessitant une intervention? Les signes fonctionnels immédiats si impressionnant tels qu'état syncopal, pouls filiforme, respiration superficielle, abaissement de la température, accès de suffocation, agitation, délire, cyanose, ne peuvent autoriser le chirurgien à intervenir directement, si les signes physiques ne sont pas prépondérants, s'ils ne persistent pas au delà de quelques heures ou s'ils ne résistent pas au traitement médical. — Le siège des plaies fournit des indications précieuses. L'hémostase spontanée est obtenue plus aisément lorsque la plaie correspond à la partie inférieure du

Digitized by Google

poumon; une plaie du hile ou celle qui peut avoir blessé un vaisseau important de la paroi nécessitent une intervention.

Les signes physiques sont les plus importants; ils sont fournis par l'hémoptysie, l'hémorragie extérieure et l'hémothorax. M. Delorme pose en principe : 1° qu'un hémothorax très abondant, rapidement développé, se rapprochant de l'épine de l'omoplate ou l'atteignant, doit réclamer une intervention dirigée en vue d'obturer la plaie pulmonaire; 2° qu'un hémothorax moyen avec hémoptysies répétées ou perte abondante de sang spumeux persistant plus de vingt-quatre et de trente-six heures nécessite la même intervention; 3° qu'un hémothororax moyen, avec hémorragie externe importante, traversant le pansement, les objets de literie, légitime une intervention directe; 4° qu'une hémorragie extérieure très abondante ne s'arrêtant pas par l'occlusion réclame la même pratique.

M. Beurnier communique l'observation d'un jeune homme de dix-sept ans, qui s'était tiré une balle de revolver dans la région précordiale et qui présentait, avec des hémoptysies sérieuses, des phénomènes fonctionnels très graves. Comme, en raison de la situation de l'orifice d'entrée, il existait un doute sur la possibilité d'une plaie du cœur accompagnant celle du poumon, on intervint aussitôt que possible, c'est-à-dire environ une heure après l'accident, sans anesthésie. Taille d'un volet à charnière externe comprenant les troisième, quatrième, cinquième et sixième côtes. La plèvre contient environ deux litres de sang. Le poumon présente sur son lobe supérieur une plaie de la grandeur d'une pièce de 1 franc, par laquelle le sang s'écoule en abondance. Quatre points de suture profonde au catgut arrêtent l'hémorragie; la face postérieure du poumon examiné ne présente aucun orifice de sortie de la balle; après asséchement de la plèvre et exploration du péricarde, qui est intact, on suture la plaie pariétale sans drainage. Le blessé supporte très bien cette intervention. Mais le surlendemain la température s'élève; un épanchement s'était formé dans la plèvre; une ponction pratiquée ramène un liquide citrin. Trois nouvelles ponctions devront être pratiquées, et, l'épanchement étant devenu séro-purulent, on fit une thoracotomie postérieure avec résection costale. A la suite de cette dernière, la température tombe définitivement. Le malade est en voie de guérison.

Il s'agit donc d'un nouveau fait favorable à l'intervention, que M. Beurnier considère comme indiquée toutes les fois que la vie d'un blessé est mise en danger par une hémorragie intrathoracique, quelle que puisse être la source de cette hémorragie. Dans cette intervention M. Beurnier évite l'anesthésie générale qu'il considère comme très dangereuse dans les cas d'épanchement pleural brusque.

M. Nélaton ne doute pas que la proposition de M. Delorme d'intervenir dans les cas de plaie du poumon, provoquant une hémorragie grave, ne soit acceptée par tout le monde. La difficulté commencera, quand il s'agira de préciser les signes indiquant la gravité de l'hémorragie. — Si l'on s'en rapporte aux phénomènes généraux, il ne faut pas oublier que la plupart des plaies de poitrine qui aboutissent à la guérison spontanée

Digitized by Google

s'accompagnent au début des phénomènes alarmants. Quant aux signes physiques, ils ne sont le plus souvent d'aucune utilité immédiate, car aussitôt après l'accident le malade est difficile à examiner, et l'auscultation ne donne aucune indication, le malade immobilisant sa poitrine; la percussion ne saurait suffire à faire évaluer la quantité d'un épanchement, et M. Nélaton signale un cas, où suivant les évaluations habituelles, l'épanchement devrait être abondant et qui a guéri sans avoir présenté aucun phénomène inquiétant. Pour M. Nélaton, hormis les cas extrêmes où le danger est évident, où on opère en quelque sorte *in extremis* et où néanmoins on réussit parfois à sauver son blessé, il serait imprudent de décider immédiatement une intervention. C'est la marche des accidents qui doit guider le chirurgien.

M. Potherat a eu l'occasion d'observer une douzaine de cas de plaies pénétrantes de poitrine, soit par balles de revolver, soit par couteaux ou stylets. Dans tous ces cas la pénétration était affirmée, soit par une expectoration sanglante, soit par un épanchement intrapleural. Tous ces malades ont guéri sans intervention; et cependant parmi eux il y en avait dont l'épanchement remontait jusqu'à l'épine de l'omoplate. Même dans les cas en apparence les plus graves, la guérison spontanée est possible et M Potherat rapporte l'observation d'un jeune homme dont la poitrine avait été perforée de part en part par un coup de baïonnette. Il fut amené à l'hôpital dans un état syncopal qui dura jusqu'au lendemain. On se contenta de l'occlusion des deux plaies et de l'immobilisation complète. Le surlendemain on retira avec un gros trocart près de 780 grammes de sérum sanguin, et ce blessé guérit en deux mois, en gardant seulement les signes d'une symphyse pleurale. — M. Potherat conclut que, dans les plaies pénétrantes de poitrine, l'expectation doit être la règle et l'intervention l'exception.

M. Quénu met d'abord en relief ce fait clinique d'un bruit de rouet ou de moulin qui fait croire à un épanchement de sang péricardique et qui n'est dû qu'à un battage du sang pleural par les mouvements du cœur. — — Il met en garde les chirurgiens contre l'erreur qui consiste à diagnostiquer une plaie du cœur, parce que la plaie externe est dans la région précordiale ou à son voisinage, et que certains signes généraux incitent à y penser. Dans les quatre observations sur lesquelles roule cette discussion, quatre fois on a cru le cœur intéressé; et quatre fois il était indemne. Dans trois au moins de ces faits l'hypothèse d'une plaie du cœur a été la raison déterminante de l'intervention. L'auscultation du cœur ne donne pas toujours des renseignements exacts : en cas d'emphysème cutané considérable et de pneumothorax, les battements deviennent sourds; et l'oreille est gênée par la crépitation gazeuse que provoque son contact avec la paroi. Il faut accorder plus d'importance au pouls et douter d'une plaie du cœur, si le pouls est resté plein, au-dessous de 100 pulsations par minute, non influençable par un effort, par l'excitation chloroformique. La thoracotomie exploratrice avec volet, avec large ouverture du thorax, ne paraît pas à M. Quénu une intervention inoffensive, comparable à la laparotomie exploratrice. Il admet l'intervention chirurgicale et l'hématose

Digitized by Google

directe pour les hémorragies thoraco-pulmonaires dont l'importance est démontrable. En cas de forte présomption, il recommande la ponction, et, au besoin l'incision, exploratrice, d'un espace intercostal. Pour les hémothorax qui se reproduisent après une première ponction, l'indication opératoire est encore plus nette. — Enfin M. Quénu appelle encore l'attention sur un mode précieux d'hématose, le tamponnement.

M. Mauclaire a observé deux cas très graves d'hémothorax par plaie du poumon. Dans l'un la malade est morte, malgré la ligature de la mammaire interne. Dans l'autre il n'est pas intervenu immédiatement, parce que le malade était en état de choc. Cinq heures après l'accicent il s'est contenté de faire une ponction évacuatrice. Celle-ci amena un soulagement immédiat; et l'hémorragie pleuro-pulmonaire ne se reproduisit pas. Un mois après, on dut faire une seconde ponction qui retira un litre de liquide sanguinolent. Puis la guérison définitive survint. Si, au moment de l'accident ou dans les deux heures qui suivirent, l'hémorragie avait persisté, M. Mauclaire n'aurait pas hésité à tailler un volet thoracique pour aller pratiquer l'hémostase directe. Mais, dans l'état actuel de la technique opératoire pleuro-pulmonaire, il estime que cette action directe n'est applicable qu'aux cas excessivement graves, dans lesquels le blessé est en danger de mort immédiat par hémorragie.

M. Rochard apporte cinq observations de plaies pénétrantes de poitrine, traitées par l'expectation et toutes guéries. Ces faits plaideraient donc en faveur de l'abstention. Mais l'un de ces malades a dû traverser une pleurésie purulente et a couru de tels dangers que M. Rochard pense qu'il eût été préférable d'intervenir d'emblée. Aussi partage-t-il l'avis de M. Delorme, quand il dit que, si le traitement expectant est le traitement de choix, il y a place pour une intervention d'exception s'adressant aux cas les plus sévères.

M. Bazy rapporte une observation qui plaide en faveur de l'intervention. Il s'agit d'un jeune homme, qui s'était tiré une balle de revolver dans la région précordiale. On observa le blessé pendant quelques heures; puis, la situation allant en s'aggravant, on fit un volet costal, on évacua près d'un litre de sang, et on découvrit une large plaie de la face externe du poumon. On sutura au catgut et on draina. Le malade guérit, malgré une légère infection de la plèvre.

M. Demoulin revient sur la signification du bruit du rouet ou du moulin et rappelle que depuis très longtemps Tillaux a démontré que, dans les cas de plaies persistantes du thorax, un épanchement sanguin peut se faire dans un espace, décrit et appelé par lui espace pneumopéricardique, et que le battage par les mouvements du cœur de l'air et du liquide qu'il contient donne lieu quelquefois au bruit du rouet.

M. Reynier a étudié dans sa thèse inaugurale les bruits hydroaériques que l'on entend dans les plaies de poitrine et a montré alors que ces bruits peuvent se produire sans que le péricarde ait été lésé. Il pense, comme M. Delorme, qu'il faut intervenir dans les cas graves, mais seulement après un examen attentif de tous les symptômes. Il pense aussi qu'on aurait tort

Digitized by Google

de négliger les hémostatiques médicamenteux, tels que le sérum gélatinisé, l'adrénaline, le chlorure de calcium, qui peuvent rendre de très grands services.

M. Tuffier apporte deux observations : l'une de M. Guibal (de Béziers); l'autre personnelle. Dans la première, il s'agit d'une plaie de poitrine par balle de revolver chez un homme de cinquante-cinq ans. Les phénomènes généraux, graves dès le début, allèrent en s'accentuant, ne laissant aucun doute sur l'existence d'une hémorragie interne très grave. M. Guibal intervint une heure trois quarts après l'accident et trouva toute la moitié du thorax gauche remplie d'une quantité énorme de sang; la languette antérieure du poumon est traversée de part en part; mais les deux orifices ne donnent pas de sang. Extériorisant alors le poumon pour trouver la source de l'hémorragie, il trouva vers le sommet un orifice à bords déchiquetés au fond duquel il sent une grosse bronche coupée en deux : c'est de là que provenait le sang. Ne pouvant songer à faire une ligature de l'artère bronchique et obligé d'aller vite, M. Guibal se contenta de faire un tamponnement avec une languette de gaze, dont l'extrémité était attirée en dehors. L'hémorragie s'arrêta; mais le malade, exsangue, succomba quelques minutes après avoir été ramené dans son lit. — L'observation personnelle de M. Tuffier se rapporte à une domestique qui s'était tiré une balle de revolver dans la région du cœur. Elle est amenée à l'hôpital avec des signes manifestes d'hémorragie interne. M. Tuffier pratique aussitôt un débridement de la plaie, pénètre à travers l'espace intercostal dans la plèvre, où son doigt enfoncé sent une languette pulmonaire déchiquetée. Il attire celle-ci au dehors, constate qu'elle est la source de l'hémorragie et la résèque après ligature du poumon en arrière de la plaie, puis s'établit en drainage. La malade se rétablissait progressivement et paraissait en bon état, quand, au troisième jour, elle succomba brusquement, sans qu'on ait pu savoir la cause de la mort, l'autopsie n'ayant pu être pratiquée.

M. Lucas-Championnière ne conteste pas que certains cas de plaie pénétrante de poitrine nécessitent une intervention, qui peut être suivie de succès. Mais l'indication de cette intervention se présentera rarement et elle sera difficile à déterminer. Comme, d'autre part, cette intervention présente des dangers réels et est susceptible de déterminer la mort chez les sujets qui auraient pu guérir sans intervention, M. Lucas-Championnière reste convaincu que l'abstention systématique est la thérapeutique qui a la chance de mener à la guérison le plus grand nombre de sujets.

M. Ricard a observé un grand nombre de coups de couteau de la région thoracique. Pour la plupart d'entre eux, la question d'intervention immédiate ne se posait même pas. Dans trois cas seulement les phénomènes étaient tellement graves que la question d'une intervention immédiate se posait. Cette intervention n'eut pas lieu, et ces malades guérirent, non cependant sans avoir ultérieurement subi une pleurotomie pour des phénomènes de septicité secondaire. Une fois cependant l'interne de M. Ricard intervint d'urgence par la thoracotomie à volet pour suturer une plaie du poumon et obtint un beau succès. Mais l'indication opératoire avait été

Digitized by Google

posée par une erreur de diagnostic; on avait cru à une plaie du cœur.

M. Riche. — *Plaie du cœur par balle de revolver. Suture. Mort.*

Rapport de M. Walther.

Un armurier de trente-quatre ans se tire à bout portant un coup de revolver dans la région du cœur. M. Riche le voit aussitôt après et le trouve dans un état syncopal avec pouls mou et variable comme rythme et comme force. Il soupçonne une plaie du cœur et intervient aussitôt en taillant un volet à charnière externe. Ce dernier relevé, on voit le poumon nageant sur un lit de sang et de caillots et masquant le péricarde. Introduisant la main dans le thorax, M. Riche sent la face postérieure du péricarde largement trouée. Il incise ce dernier, et trouve le ventricule gauche perforé sur sa face antérieure; cette plaie est facilement suturée. Puis le cœur est soulevé et l'on voit à 5 ou 6 centimètres de la pointe sur la face postérieure; un orifice de sortie qui est difficile à atteindre, mais que l'on arrive néanmoins à oblitérer. A ce moment les battements du cœur s'affaiblissent et le cœur s'arrête sans que les tractions de la langue et le massage direct parviennent à faire renaître son activité.

M. Guisez. — *Trois observations de corps étrangers des bronches extraits avec la bronchoscopie.*

Rapport de M. Walther.

Il s'agit de trois malades chez lesquels M. Guisez a pu, par la bronchoscopie supérieure, désenclaver et extraire des os dans les deux premiers cas, avec canule à trachéotomie dans la troisième; tous trois enclavés dans la bronche droite.

M. Vénot (de Bordeaux). — *Tumeur primitive de pneumogastrique. Résection de pneumogastrique. Guérison.*

Rapport de M. Faure.

M. Vénot a pratiqué, chez un homme de trente-deux ans, l'extirpation d'une tumeur du cou, qui s'était développée progressivement à la suite d'un accident de chasse, au cours de laquelle il avait reçu un plomb n° 3, qui avait pénétré au niveau de la partie antéro-latérale du cou. Cette tumeur s'accompagnait de raucité de la voix, due à une paralysie de la corde vocale gauche, de douleurs dans l'oreille gauche, et de troubles cardiaques consistant en palpitations et en douleurs dans le cœur en coups d'aiguille, troubles exagérés par la fatigue et les efforts. Au cours de l'opération, M. Vénot constata que cette tumeur était encapsulée et se continuait en haut et en bas avec le tronc de pneumogastrique. Les tiraillements exercés sur la tumeur déterminèrent un spasme glottique violent et effrayant, qui ne cessa que dès que le pneumogastrique fut sectionné en haut et en bas. Aucune réunion du nerf ne fut tentée en raison de l'écartement considérable des deux bouts. Le malade guérit et tous les phénomènes pathologiques disparurent; seule la raucité de la voix persiste. L'examen histologique montre qu'il s'agissait d'un fibro-sarcome.

Digitized by Google

Cette observation est unique dans la science et l'auteur n'a pu recueillir qu'un cas de Ramonède qui s'en rapproche. Le rapporteur insiste sur l'importance de cette observation, qui montre une fois de plus que l'excitation du pneumogastrique est plus grave que sa section. Il a observé lui-même une mort par excitation du pneumogastrique, au cours d'une opération d'extirpation du sympathique cervical.

M. Ricard. — *Note sur un signe d'occlusion intestinale de la partie inférieure de l'intestin grêle.*

M. Ricard rapporte l'observation d'un malade, atteint d'occlusion intestinale par pincement latéral d'une anse grêle bas située, et chez lequel il se refuse de voir une occlusion à cause de l'aplatissement complet du ventre. Au contraire, M. Mathieu affirmait ce diagnostic, malgré la souplesse du ventre, en raison de signe particulier suivant : la percussion brusque avec les doigts déterminant autour de l'ombilic un clapotement. Ce clapotement, indice d'une hypersécrétion liquide intestinale abondante, n'existait que dans le décubitus dorsal. Dans la position latérale, le liquide, comme dans l'ascite, se déplaçait et donnait de la matité sur le côté déclive, alors que le flanc opposé devenait sonore. Ce signe paraît se rencontrer exclusivement dans les occlusions incomplètes et bas situées. Il faut, pour qu'il se produise qu'il n'y ait pas surproduction de gaz ni surdistension intestinale.

M. Tuffier a eu l'occasion de constater ce signe avec M. Mathieu sur une malade qu'il a opérée pour une sténose incomplète chronique de l'intestin grêle.

M. Delbet a déjà appelé, il y a dix ans, l'attention sur ce signe particulier aux obstructions chroniques et incomplètes de l'intestin, qu'il a appelé signe de fausse ascite. Dans certaines conditions, le liquide contenu dans les anses intestinales peut prendre une ligne de niveau, comme dans l'ascite : et ce symptôme peut servir à établir le diagnostic d'obstruction intestinale.

M. Beurnier a opéré récemment un malade atteint d'obstruction intestinale chronique par cancer sténosant de l'intestin grêle. Le ventre était absolument plat chez ce malade ; et les anses intestinales contenaient une grande quantité de liquide. Il n'est pas douteux que, si le signe de Mathieu avait été recherché, il eût été facilement constaté.

M. Auvray. — *Abouchement d'un uretère dans le rectum.*

Rapport de M. Delbet.

C'est au cours d'une hystérectomie abdominale pour salpingite très adhérente que M. Auvray sectionna l'uretère droit, pris pour une adhérence. Le rapprochement des deux bouts de l'uretère sectionné était impossible, et l'abouchement du bout supérieur dans la vessie était également irréalisable. M. Auvray se décida à anastomoser le bout supérieur dans la portion terminale de l'S iliaque, au contact de laquelle il pouvait être amené sans tiraillement. Il fit pour cela une incision sur la paroi de l'intestin et y introduisit l'uretère dont l'extrémité pénétrait dans la lumière de canal

Digitized by Google

intestinal. Quatre fils de soie fixateurs furent placés de la façon suivante. Le fil cheminait d'abord dans la paroi de l'uretère sans pénétrer dans sa lumière; il traversait ensuite le paroi de l'intestin dans toute son épaisseur. M. Auvray plaça ensuite, au-dessus de ce premier plan de sutures isolées, une suture en bourse de soutien et d'enfouissement; drainage pelvien. Pendant quelques jours, tout alla bien : les urines étaient expulsées par l'anus à intervalles rapprochés. Puis survinrent des phénomènes d'infection très graves. Il se forma un phlegmon intrapéritonéal qui s'ouvrit par la cicatrice abdominale; puis il s'établit une fistule urinaire qui se ferma spontanément en moins d'un mois. La malade ne présente aucun signe d'infection rénale, et le rectum supporte fort bien le contact des urines. Mais la malade affirme que la quantité d'urine émise par le rectum est beaucoup diminuée dans les derniers mois. Elle est opérée depuis quatorze mois.

M. Delbet a eu l'occasion d'implanter, chez deux malades, les deux uretères dans l'intestin; et ces deux malades ont guéri. La première était atteinte d'une fistule vésico-vaginale dont on n'a jamais pu découvrir l'origine. Plusieurs tentatives de réparation avaient été faites sans aucun succès. Quand M. Delbet vit la malade, toute la partie inférieure de l'urètre était détruite; et il ne restait plus de la vessie qu'un petit cul-de-sac qui admettait tout juste le phalange unguéale du petit doigt. Toute réparation par voie vaginale paraissant impossible, il résolut de greffer les deux uretères dans l'intestin.

Après laparotomie, M. Delbet incisa le péritoine sur l'uretère droit, au niveau du détroit supérieur et prolongea l'incision en haut et en bas dans la direction du canal. Il disséqua l'uretère. Après l'avoir lié, il le sectionna au-dessus de la ligature dans le bas-fond pelvien. Puis, décollant le bord interne de l'incision péritonéale jusqu'à la partie terminale de l'S iliaque, et faisant cheminer l'uretère sous le péritoine, il l'aboucha à la paroi antéro-latérale droite de l'intestin. Pour cela, il fit une petite incision à la musculaire de l'S iliaque; puis, attirant la muqueuse avec une pince, il la ponctionna. Il introduisit une sonde uretérale n° 8 dans l'uretère et la fit cheminer dans l'intestin, jusqu'à ce qu'un aide pût le saisir et l'attirer par l'anus. Il fit d'abord un premier plan de sutures comprenant la muqueuse seulement de l'intestin et à peu près toute la paroi de l'uretère. Puis, ayant repoussé l'uretère vers la lumière de l'intestin, de façon qu'entraînant la muqueuse il fit une sorte de papille très saillante, il fit un second plan de sutures, comprenant seulement les couches externes de l'intestin et de l'uretère. L'anastomose ainsi établie, il ferma la petite incision du péritoine par un surjet de telle sorte que l'uretère était tout entier rétro-péritonéal. Il répéta la même opération de l'autre côté, puis ferme complètement l'incision abdominale et termina en fixant les deux sondes uretérales au pourtour de l'anus. — Dès la première fois, il y eut une élévation de température tenant à une infection déjà existante du rein droit. La sonde uretérale déterminant des épreintes anales insupportables, on dut la retirer dès le cinquième jour. La réunion de la plaie abdominale se fit par première intention. Ainsi les phénomènes d'infection disparurent, et le

Digitized by Google

malade guérit. Le rectum, fort intolérant au début, finit par s'habituer à la présence de l'urine; et la malade alla à la selle trois fois par jour.

La seconde malade, plus complexe, présentait au fond du vagin une fistule urinaire, consécutive à une hystérectomie pour salpingite. Une tentative de restauration directe n'eut aucun résultat. Bien plus, il s'ajouta une fistule intestinale, de telle sorte que, quand M. Delbet examina la malade, il était impossible de rien reconnaître et de s'orienter ni sur la fistule urinaire ni sur la fistule intestinale. Il ne restait d'autre ressource que de faire l'abouchement des deux uretères dans l'intestin. M. Delbet y procéda comme dans le cas précédent, avec cette différence que l'uretère droit, étant trop modifié et trop rigide pour être anastomosé dans l'S iliaque, fut absorbé dans le côlon ascendant. La malade guérit de cette intervention; mais l'état de sa fistule resta le même qu'avant.

M. Legueu estime que le facteur principal dans le succès des anastomoses uretérales est la technique. Une implantation inexacte des muqueuses, une traction trop sévère exercée sur les conduits, telles sont les raisons d'une désunion immédiate et partielle, d'une désunion nécessaire, et d'un rétrécissement ultérieur. La sonde à demeure lui parait très mauvaise et de nature à étendre l'infection jusqu'au rein. Quant aux résultats, ils sont très difficiles à apprécier cliniquement. La cessation des accidents n'implique pas nécessairement un bon fonctionnement de la néostomie. Dans un cas, M. Legueu a constaté un rétrécissement de l'embouchure, et le rein avait cessé de fonctionner par suite d'un travail de sclérose.

M. Bazy pense également que le bon fonctionnement d'une néostomie uretérale est une question de technique; il faut faire la suture muqueuse à muqueuse. Contrairement à M. Legueu, il met une sonde à demeure : mais il la choisit assez grosse pour que l'urine puisse s'écouler facilement.

M. Delagénière (Le Mans). — *Pseudarthrose du radius. Enchevillement et greffe périostique, empruntée au tibia. Guérison.*

Chez un malade atteint de pseudarthrose du radius au tiers inférieur, M. Delagénière a pratiqué l'opération suivante : une petite incision de 5 à 6 centimètres est pratiquée au niveau de la pseudarthrose sur la face dorsale du radius. On découvre et isole les deux extrémités osseuses; on les rugine et on ouvre leur canal médullaire. La réduction se fait facilement, et, pour la maintenir, on applique dans le canal médullaire, en guise de cheville, un simple clou dont la tête a été sectionnée. On complète l'opération par une greffe périostique. A cet effet on fait, sur la face interne du tibia, une incision cutanée de 7 centimètres de long, on découvre le périoste; puis on taille un lambeau périostique long de 5 centimètres et large de 1 centimètre. On enlève ce lambeau avec un ciseau et un maillet en prenant bien soin que le périoste soit partout doublé d'une légère croûte osseuse, qui lui donne la consistance d'une feuille de papier. Ce lambeau est de suite transporté dans la plaie de la fracture et placé en virole autour des extrémités osseuses. Ce lambeau se maintient seul en place, sans qu'il soit nécessaire de le fixer. La plaie est ensuite suturée

Digitized by Google

avec des crins de Florence et l'avant-bras est placé dans un appareil plâtré. La consolidation fut parfaite; et ses progrès purent être suivis grâce à la radiographie.

M. Terrier. — *Opérations de Kehr.*

M. Terrier communique quatre observations d'opérations de Kehr, suivies de succès rapides.

I. Dans la première observation, il s'agit d'une femme de quarante-cinq ans, atteinte de cholécystite calculeuse, avec crises fréquentes de coliques hépatiques et amaigrissement notable. M. Terrier pratique l'incision de Kehr, trouve une vésicule énorme contenant des calculs. Il la libère sans l'ouvrir de même que le canal cystique, sectionne ce dernier très près du cholédoque. Il cathétérise le cholédoque, puis l'hépatique, et constate leur intégrité. Un drain n° 20 est mis dans le canal hépatique et fixé à la brèche du cholédoque. Trois mèches sont placées autour de ce drain. Suture de la paroi abdominale. Les suites furent simples. Les mèches sont retirées successivement au 6e au 9e et au 10e jour. Le drain est enlevé le 11e jour; et la malade est guérie 21 jours après l'opération.

II. La seconde observation se rapporte à une femme de trente-deux ans; qui a déjà subi une hystérectomie pour salpingite double, et qui présente des crises de coliques hépatiques avec ictère. Incision de Kehr qui met à nu le bord antérieur du foie adhérent au côlon transverse. On libère doucement et on aperçoit le fond de la vésicule biliaire. La libération de celle-ci est délicate, car elle fait corps avec la paroi du gros intestin. Aussi on se résout à l'ouvrir tout d'abord et on enlève trois gros calculs qui s'y trouvent contenus. On le sectionne circulairement, de façon à trouver en arrière un plan de clivage qui permette le décollement du fond, en procédant de bas en haut, et du col de la vésicule et du cystique; le dernier est coupé au ras du cholédoque. De l'intérieur du cholédoque on retire trois calculs et on constate ensuite sa perméabilité rétablie. De même dans l'hépatique, on trouve un calcul. On introduit un drain n° 25 dans l'hépatique, et on le fixe au canal; suites simples. La première mèche est enlevée au 7e jour, le drain et la 2e mèche au 10e jour, et la mèche le 12e. La malade est guérie le 29e jour.

III. La troisième malade était une femme de trente-sept ans, entrée à l'hôpital pour un ictère persistant datant de deux mois. L'incision de Kehr conduisit sur une vésicule très adhérente au côlon transverse et au foie. On le décolle lentement et on suit le canal cystique jusqu'au cholédoque qu'on ouvre verticalement. Le cathétérisme montre que ce dernier est libre vers l'hépatique; mais en bas l'explorateur est arrêté près de l'ampoule du duodénum. A la palpation à travers le pancréas on sent nettement une masse très dure qu'on peut refouler de bas en haut dans le cholédoque. On peut la saisir avec une pince fenêtrée et l'amener dans l'ouverture du cholédoque; c'était un calcul mûriforme. On termine l'opération par l'ablation de la vésicule et le drainage de l'hépatique. La malade était guérie en 25 jours.

IV. L'observation suivante appartient à M. Dujarier. Il s'agit d'une femme

Digitized by Google

de vingt-cinq ans sujette, à des crises fréquentes de coliques hépatiques avec ictère. M. Dujarier pratique l'opération de Kehr. Il extirpe la vésicule sans l'ouvrir, extrait deux gros calculs du cholédoque et pratique le drainage de l'hépatique avec un drain n° 18. Les suites furent simples.

V. M. Terrier communique une cinquième observation d'opération de Kehr, ayant trait non à des calculs mais à une cholécystite et angiocholite post-typhiques. La malade guérit fort simplement, parce qu'il s'agissait d'une lésion pathologique. Dans d'autres angiocholites, on peut se trouver en présence de lésions de rétrécissement du cholédoque, qui nécessitent d'autres opérations, telles que l'hépatico-duodénostomie.

M. Routier a eu l'occasion de pratiquer un drainage de l'hépatique chez une malade, qui lui avait été adressée comme atteinte d'appendicite et qui en réalité avait une cholécystite. Le cholédoque contenait un gros calcul. Cette malade était guérie au bout d'un mois. Un mois après elle revint ayant senti dans la nuit une vive douleur et s'étant trouvée baignée de bile. Cette fistule biliaire dura quinze jours et s'oblitéra spontanément. C'est la seconde fois que M. Routier observe ainsi cette rupture secondaire des voies biliaires cicatrisées.

M. Bazy communique cinq observations de drainage des voies biliaires pour infection ou rétention biliaire d'origine calculeuse ou non.

I. Homme de cinquante-cinq ans. Ictère par rétention. Angiocholite. Calcul du cholédoque. Cholédocotomie; extraction du calcul. Drainage. Mort au 5e jour.

II. Femme de quarante-deux ans; angiocholite avec périangiocholite; abcès de la paroi abdominale. Résection partielle de la vésicule; drainage de la voie biliaire principale, prolongé pendant plusieurs mois. Guérison.

III. Homme de cinquante-sept ans. Ictère par rétention; angiocholite adhésive et oblitérante. Impossibilité d'assurer le drainage direct des voies biliaires principales. Guérison temporaire, puis angiocholite infectieuse secondaire, et mort.

VI. Femme atteinte d'ictère par rétention. Calcul du cholédoque. Ablation suivie de cholécystectomie. Guérison.

V. Femme de quarante ans. Ictère avec angiocholite. Cholécystostomie provisoire en raison de l'état grave de la malade et de la nécessité d'aller vite. Puis cholédocotomie secondaire; ablation d'un calcul. Drainage prolongé. Guérison.

M. Bazy pense, comme M. Lyon, que le drainage doit toujours s'adresser aux voies biliaires principales, le drainage par la vésicule pouvant être ou insuffisant ou nul, quand le canal cystique n'est pas perméable. Cependant le cholécystostomie peut constituer une opération d'attente et amener un drainage provisoire jusqu'au moment où l'état du malade permettra une intervention plus complète. Le drainage des voies biliaires principales devra toujours être complété par l'ablation de la vésicule, dont le rôle nuisible dans la formation des calculs est bien connu aujourd'hui, et dont l'infection est la source de dangers perpétuels.

M. Hartmann est loin d'être l'adversaire de l'opération de Kehr, qu'il a été

Digitized by Google

un des premiers à appliquer; il lui trouva même, en plus des avantages qu'elle présente pour l'évacuation régulière du canal hépatique, celui de conduire directement la bile au dehors et d'éviter ainsi l'inondation des pansements par ce liquide. Mais il croit qu'on a trop généralisé l'indication de cette opération. — Si l'opération est excellente dans le cas de lithiase diffuse, vésiculaire et canaliculaire, il est exagéré de l'appliquer à tous les cas de lithiase limitée à la vésicule, exception faite seulement des cas où le processus lithiasique paraît dûment éteint, en particulier ceux où l'on trouve un liquide clair et un gros calcul unique. M. Hartmann ne croit pas que l'opération de Kehr soit aussi souvent nécessaire ; lorsqu'il n'y a jamais eu de coliques hépatiques avec ictère, lorsque les symptômes ont toujours été uniquement vésiculaires, il ne voit pas pourquoi une cholécystostomie ou une cholécystectomie ne seraient pas suffisantes, et pourquoi il faudrait compliquer l'intervention par l'ouverture et le drainage des grosses voies biliaires. M. Hartmann donne les résultats de sa pratique en chirurgie biliaire dans ces dix dernières années. Le chiffre total de ses opérations s'élève à 85. Sur ce nombre il a pratiqué 41 cholécystostomies, plus une cysticotomie. Elles lui ont donné 42 guérisons opératoires. Quant aux résultats éloignés, sur 33 malades revus, un seul se plaint encore, après 3 ans, de troubles gastro-intestinaux sans rapport avec le foie ; 27 sont bien portants après un laps de temps variable de dix ans à six mois; 6 seulement ont eu des accidents secondaires, dus à la présence de calculs, et 4 ont été réopérés secondairement. — 14 cholécystectomies totales ont donné 13 guérisons et 1 mort, celle-ci survenue par dilatation aiguë de l'estomac chez une vieille femme; 8 de ces malades opérés depuis 6 mois à un an sont restés guéris et jouissent d'une santé excellente. — Sur 24 cholédocotomies avec drainage de l'hépatique, M. Hartmann compte 21 guérisons et 3 morts, dont une par insuffisance du drainage et l'autre à la suite d'une parotidite survenue au 14e jour; 14 de ces opérés ont pu être suivis; un a succombé 6 mois après l'opération à des accidents d'ictère grave; 4 ont été repris de nouveaux accidents de rétention biliaire. On voit donc que, pas plus que les opérations limitées aux voies biliaires successives, l'intervention sur les voies biliaires principales n'est à l'abri de tout accident ultérieur. Aussi apparaît-il bien inutile de faire dans tous les cas une opération complexe. Il faut se borner à faire ce qui est nécessaire.

Quand les calculs sont disséminés dans toutes les voies biliaires, il faut faire l'opération complète de Kehr, mais se souvenir que cette opération elle-même n'assure pas toujours la guérison.

M. Hartmann n'a qu'une expérience très limitée du drainage de l'hépatique appliqué aux angiocholites; elle ne porte que sur 5 cas, tous guéris opératoirement. Théoriquement ce drainage est certainement le meilleur; pratiquement il présente quelques difficultés, difficultés immédiates quand les voies biliaires sont rétrécies, rétractées par la sclérose inflammatoire; difficultés secondaires, en ce sens qu'il est impossible de maintenir en place un drain dans l'hépatique aussi longtemps qu'on le voudrait. Aussi M. Hartmann conseille-t-il d'établir, outre le drainage de l'hépatique, une

Digitized by Google

fistule de sûreté sur la vésicule, fistule qu'on maintiendra pendant des mois jusqu'à ce que le foie soit revenu à son état normal.

M. Tesson (d'Angers). — *Sténose médiogastrique consécutive à un ulcère; estomac biloculaire; gastro-gastrostomie. Guérison.*

Rapport de M. Hartmann.

L'observation de M. Tesson a trait à une femme de quarante-trois ans qui, après avoir présenté des accidents d'ulcère de l'estomac, accuse ensuite des symptômes de sténose pylorique. C'est avec ce dernier diagnostic que M. Tesson procède à l'intervention chirurgicale. Or, ayant ouvert le ventre, il constate que le pylore était normal; par contre il existait un estomac en bissac, dont la poche inférieure, vide et flasque, était séparée de la poche supérieure, dilatée, par une épaisse induration annulaire adhérant en arrière au pancréas. Aussi, en raison de cette dernière circonstance, qui l'empêchait d'amener l'estomac au dehors, M. Tesson ne put-il exécuter la gastro-entéro-anastomose qu'il se proposait d'établir sur la poche supérieure; et il dut se contenter de pratiquer la gastro-gastrostomie. Les suites opératoires furent des plus simples.

A l'occasion de cette observation, M. Hartmann émet quelques considérations relativement au diagnostic et au traitement opératoire de l'estomac biloculaire. Il croit le diagnostic possible par l'interprétation judicieuse des résultats fournis par les diverses méthodes d'exploration, telles que la gastrodiaphanoscopie, la gastroscopie, la radiographie et la radioscopie, et même les simples injections et la palpation, le cathétérisme et le lavage de l'estomac, l'insufflation, et enfin l'analyse chimique des résidus gastriques. Quant au traitement, il variera suivant que l'estomac biloculaire aura pour origine une sténose néoplasique ou une sténose bénigne. Dans le premier cas la résection s'imposera.

Dans le second, on se comportera différemment, suivant qu'il existe, en même temps ou non, une sténose pyorique. Existe-t-il une sténose pylorique concomitante, on établiera une gastro-entérostomie : unique sur la cardiaque, si la poche prépylorique est insignifiante; double, une sur chaque poche, si les deux poches sont de dimensions égales. En l'absence de sténose pylorique, on pourra recourir soit à une gastroplastie, opération parfaitement recommandable surtout dans les sténoses peu serrées, soit à une gastro-gastrostomie.

M. Baudet. — *Plaies de l'intestin et de l'utérus gravide par balle de révolver. Suture de quatre perforations de l'intestin grêle et d'une perforation utérine. Guérison.*

Rapport de M. Picqué.

Il s'agit d'une femme de vingt-deux ans, enceinte de quatre mois, qui reçut par accident une balle de revolver dans le ventre. Appelé 5 heures après, M. Baudet constate la pénétration et pratique de la laparotomie. Il trouve quatre perforations de l'intestin, situées sur la même anse grêle repliée sur la face antérieure de l'utérus gravide, elle-même perforée près

Digitized by Google

du fond. M. Baudet fit la suture à la soie fine de toutes ces perforations. La malade guérit, mais avorta le soir même.

A propos de ce cas, M. Picqué a recherché dans le littérature les faits publiés de blessure de l'utérus gravide; il n'en a trouvé que 11.

M. Dieulafé (de Toulouse). — *Lithiase urique et mal de Pott.*

Rapport de M. Villemin.

Il s'agit d'une fillette de douze ans, qui, traitée depuis des mois pour un mal de Pott lombaire par le repos absolu au lit, une alimentation riche en azote, joints à un traitement local par ponction et injection iodoformée pour abcès lombaire, vit survenir la guérison de ses lésions vertébrales, mais présenta des crises douloureuses de la région rénale avec émissions d'urine chargées d'acide urique. M. Dieulafé pense qu'il s'agit d'une crise de lithiase rénale due à l'alimentation trop richement azotée. Tel n'est pas l'avis de M. Villemin qui ne considère pas cette hypothèse comme prouvée, et attribuerait plus volontiers ces crises douloureuses au mal de Pott non encore guéri. Beaucoup de ces malades, atteints du mal de Pott, sont sujets à des accès névralgiques, qui sont souvent confondus avec des coliques néphrétiques.

M. Gribaldo (de Montevideo). — *Hypertrophie congénitale du deuxième orteil droit.*

Rapport de M. Broca.

Cette hypertrophie fut rencontrée chez une fillette de sept ans et s'était développée dès la naissance; la disproportion entre cet orteil et les autres était énorme. M. Gribaldo pratiqua l'amputation. Les cas de ce genre sont rares, puisque M. Broca n'a pu en réunir que 28.

SOCIÉTÉ DE CHIRURGIE DE LYON

Séance du 20 juin 1907. — *Présidence de M. Vincent.*

Traumatismes du carpe.

M. Destot a trouvé un second cas de fracture de semi-lunaire, par une coïncidence curieuse, car c'est là une lésion rare. La fracture s'est faite, il y a un an; et actuellement les signes sont ceux d'une arthrite du poignet. Seule la radiographie a démontré la cause des accidents.

Un autre malade, qui vient de Vienne, est atteint de dislocation du carpe; mais, fait exceptionnel, le fragment du scaphoïde est luxé en avant et non en arrière. A part cela, type ordinaire de fracture du scaphoïde et de luxation du semi-lunaire. En pareil cas, on doit enlever le lunaire par voie antérieure et non par la voie dorsale, comme l'a fait M. Tricot (d'Alger) (*Bulletin Soc. de Chirurgie de Paris*, 12 juin 1907).

M. Durand. Nous devons faire le diagnostic aujourd'hui par la clinique et aussi par la radiographie.

Digitized by Google

Diastasis et fracture des malléoles.

M. Destot fait une communication sur le diastasis de l'articulation péronéo-tibiale inférieure, qui a été étudié dernièrement par M. Quénu (*Revue de Chirurgie*, 1907). Les observations en seraient exceptionnelles.

La rotation de l'astragale dans la mortaise suffit à produire une fracture des malléoles. Quelque temps après, la mortaise, élargie par mauvaise réduction, et par la rupture des ligaments péronéo-tibiaux, laisse le pied se dévier en dehors. Pour prévenir cet accident, on réduira dans un valgus prononcé, avec un péroné mis en ligne bien rectiligne. M. Destot a observé souvent cette fracture difficile à réduire.

Un autre type de fracture bimalléolaire est caractérisé par l'existence d'un fragment tibial postérieur, en forme de coin, qui représente la lèvre postérieure de la mortaise tibiale. De là une subluxation postérieure très prononcée du pied, dont on doit se méfier; il faut veiller à la réduction de ce fragment. Cette fracture s'observe dans le cinquième des cas des fractures bimalléolaires. On constate souvent une augmentation de volume de la malléole interne. Pour obtenir la réduction, on doit attendre la disparition du gonflement; il faudra tirer le pied en bas, puis ramener le pied en avant et le mettre en *flexion forcée*. Les mauvais résultats sont trop fréquents. Le fragment entretient de l'arthrite et une impotence souvent définitive, s'il est mal réduit.

Cette fracture est d'ordinaire provoquée par chute du corps sur la jambe fléchie et repliée sous la fesse.

Un autre type de fracture bimalléolaire est caractérisé par une fracture en coin de la lèvre antérieure du tibia. Elle est très rare. Un fragment semblable empêche les mouvements de flexion; et l'on peut être amené, de ce fait, à l'enlever.

En somme, voilà trois types de fractures, en dehors des fractures classiques, qui sont souvent la cause de mauvais résultats fonctionnels.

M. Vincent a souvent observé, avant la radiographie, de mauvaises réductions, qui relevaient sans doute de ces types rares et complexes. Il félicite M. Destot.

M. Durand. Sous anesthésie, la réduction est d'ordinaire facile.

Séance du 27 juin 1907. — *Présidence de M. Vincent.*

Fracture du fémur.

M. Tixier a observé une fracture de l'extrémité inférieure du fémur, qui, après une suture, se compliqua d'une arthrite suppurée. Il y eut heureusement des suites simples. Ultérieurement, on dut pratiquer une résection du genou, dans un but orthopédique. On trouva une esquille fémorale saillante dans le creux poplité et menaçant le paquet vasculo-nerveux. La rotule était atteinte d'une ostéite raréfiante.

M. Destot. Dans les fractures des condyles, l'esquille postérieure est fréquente, et constitue une vraie complication.

Mastoïdite et pyohémie.

M. Vignard présente une fillette qui, au mois de juin dernier, fut atteinte

Digitized by Google

d'une scarlatine compliquée d'une otite moyenne. On dut trépaner l'antre mastoïdien; puis, l'ouverture du sinus frontal devient nécessaire, en présence d'une sinusite frontale suppurée, quelques jours après.

Quinze jours après, devant la persistance de la fièvre, on ouvrit d'autres cellules mastoïdiennes remplies de pus; on fit la ligature de la jugulaire interne, puis le drainage, après incision, du sinus latéral. Il fallut encore ouvrir une arthrite suppurée de l'épaule droite. Guérison au bout d'un mois.

C'est là un cas de pyohémie guéri heureusement, et survenu après une mastoïdite, ayant envahi toutes les cellules. En cas de mastoïdite, on doit ouvrir toutes les cellules; et c'est en les poursuivant qu'on arrive au sinus latéral, comme dans le cas présent.

M. Gouilloud a observé un cas analogue, avec arthrite suppurée du genou droit. La ligature de la jugulaire interne donna un bon résultat.

M. Durand croit qu'il est très difficile de savoir quel est l'état d'un sinus crânien avant l'ouverture.

Luxation habituelle bilatérale de la rotule en dehors.

M. Durand présente un cas de luxation habituelle de la rotule, qui aurait apparu vers l'âge de treize ans, à la suite d'une double hydarthrose et d'un léger traumatisme du genou. Actuellement, pas de genu valgum; légers stigmates de rachitisme. La luxation bilatérale de la rotule est produite à chaque mouvement de flexion.

Comme il n'y a pas de trouble fonctionnel, mon avis est de laisser les choses en l'état.

Dans un cas analogue, on serait obligé, si l'on voulait opérer, de faire une intervention osseuse, qui serait trop importante pour l'infirmité si réduite de cet homme.

Tuberculose massive du rein.

M. Rivière présente un rein tuberculeux enlevé ce matin. Il n'y a plus de tissu rénal; le rein est rempli de matière caséeuse. Uretère imperméable. Lipomatose périrénale.

Radiographie du rein.

M. Arcelin montre une radiographie d'un *calcul urétéral.* En mars dernier, violente douleur dans la région lombaire droite. On l'opère, en mai, d'un phlegmon périnéphrétique dont il est guéri. Dans quelques jours, on enlèvera ce calcul, qui a été la cause du phlegmon périnéphrétique. Il siège devant l'apophyse transverse de la quatrième vertèbre lombaire.

Séance du 4 juillet 1907 — *Présidence de M. Vincent.*

Fracture du bassin et rupture de l'urètre.

M. Ruette présente un cas de traitement de l'ascite par le drainage du péritoine au moyen de la veine saphène interne. Une portion de cette veine ayant été sectionnée, et isolée, le bout supérieur fut fixé au péritoine pariétal dans une boutonnière. Grosse amélioration.

Digitized by Google

Il présente un cas de fracture double du bassin compliquée de rupture de l'urètre. Aussitôt après l'accident, il fit une urétrotomie externe et une taille hypogastrique. Quelques jours après, suture de l'urètre. Guérison.

M. Vincent cite un cas analogue, terminé par la guérison après la simple cystostomie sus-pubienne. Il fallut quatre ans pour obtenir l'oblitération de l'orifice hypogastrique.

M. Gangolphe croit que, dans ces fractures du bassin avec rupture de l'urètre, on doit faire d'emblée la taille hypogastrique, le cathétérisme rétrograde. La lésion du canal est si haute qu'on ne peut pas, en général, la traiter ou même la retrouver par l'incision du périnée. Il a obtenu ainsi quelques belles guérisons.

Cicatrice rétractile des doigts.

M. Martin présente un enfant qu'il a guéri d'une cicatrice rétractile des doigts, consécutive à un panaris de la gaine, au bout de quinze jours, grâce à son appareil redresseur spécial.

M. Vincent. La thiosiamine n'a-t-elle pas une efficacité assez reconnue aujourd'hui? On pourrait peut-être l'associer aux appareils et obtenir ainsi de plus beaux résultats.

M. Bérard n'a pas vu de résultats importants, avec l'emploi de la thiosiamine. Les moyens chirurgicaux, ordinairement employés, dissection des tendons, autoplasties, sont souvent préférables.

Les autoplasties, en particulier, sont excellentes. Les tendons, en effet, sont indemnes au-dessous des tissus rétractés, contrairement à ce que l'on pourrait croire. Il en est de même dans la rétraction de l'aponévrose palmaire.

Plaie du foie par instrument tranchant.

M. Gaujet présente un homme qui fut atteint d'une plaie abdominale fort large par laquelle sortait une grande partie de l'intestin grêle et une grande quantité de sang. Ce sang venait du mésocôlon, dont on lia quelques vaisseaux, et du foie et de la vésicule biliaire qui étaient sectionnés sur une grande profondeur. On pratiqua l'hémostase d'abord de l'artère cystique, puis du foie. Il fallut ici se résoudre à un *tamponnement de la plaie du foie*, après échec des sutures et ligatures. Guérison. On constata une cholérragie un mois après l'opération; elle disparut, du reste, en trois jours.

M. Gangolphe croit que, dans les hémorragies hépatiques, on est dans la nécessité souvent d'en *venir au tamponnement*.

Dans un cancer rapide du foie, une incision au thermo-cautère fut suivie d'une hémorragie formidable, qui fut arrêtée par une suture en masse de la paroi abdominale et du foie; dans cet organe avaient été placées également des mèches. En somme, suture forcée combinée au tamponnement.

X. Delore.

Digitized by Google

BIBLIOGRAPHIE

Manuel pratique des bandages, pansements et appareils chirurgicaux; par le Dr **Ch. Julliard**. Préface du Prof. Terrier. — Paris, F. Alcan, 1907, avec 200 fig.

L'auteur fait d'abord une description complète de tous les objets de pansements et de la façon pratique de les préparer pour les rendre utilisables; puis il indique quelle sera la meilleure façon de panser, selon les indications classiques, les différentes plaies, aseptiques, septiques, brûlures, etc. Il complète cette première partie de l'ouvrage par un chapitre d'actualité sur la technique de la méthode de Bier.

La seconde partie comprend une énumération des différents bandages, et la façon de les appliquer. De belles phototypies accompagnent le texte et contribuent à le rendre absolument clair.

La troisième partie traite des appareils d'extension. La quatrième partie étudie les appareils d'immobilisation. Dans ces deux dernières parties de l'ouvrage, M. Ch. Julliard décrit les principaux appareils employés; et il indique avec une grande précision de détails la façon de les appliquer correctement.

Enfin deux tableaux sont annexés, qui indiquent, le 1er, la durée de l'immobilisation ou de l'extension, ainsi que la date de la consolidation dans les principales fractures; le 2e le choix d'un appareil d'après les indications cliniques.

Comme on le voit par ce rapide exposé, c'est tout l'ensemble des soins qu'on doit donner aux blessés, qui est décrit dans ce volume de la façon la plus méticuleuse et la plus compréhensible. On doit donc remercier l'auteur d'avoir comblé une véritable lacune, car il n'existait aucun précis, véritablement pratique, de pansements. Comme l'a dit le professeur Terrier, dans la Préface : « Bien souvent le succès de la thérapeutique chirurgicale dépend de l'exactitude, du soin et de l'habileté qui auront été employés à panser un malade » ; c'est dire que tous les médecins, qui n'auront pu se rompre à la pratique des pansements par des exercices répétés dans les services de chirurgie, tireront le plus grand et le plus direct profit du livre de M. Ch. Julliard.

A. Desjardins.

Handbuch der Urologie; par **A. von Frisch** et **O. Zuckerkandl**. Dritter Band. — 1905, Wien, A. Hölder.

Le *Traité d'Urologie* de von Frisch et Zuckerkandl vient de s'achever par

Digitized by Google

la publication du troisième et dernier volume. L'ouvrage complet forme un ensemble imposant de trois forts volumes de plus de mille pages chacun, abondamment illustrés. Le dernier volume, dont nous donnons aujourd'hui le compte rendu, traite des maladies de *l'urèthre*, de *la vessie*, de *la prostate*, du *testicule et de ses enveloppes*. Les maladies chirurgicales et les traumatismes de l'urèthre ont été écrits par *E. Burckhardt* (de Bâle); les lésions vénériennes de l'urèthre par *von Zeisl* (de Vienne) : les maladies du pénis, du testicule et de ses enveloppes par *von Winiwarter* (de Liège); les maladies de la prostate par *von Frisch* (de Vienne); les troubles des fonctions sexuelles de l'homme par *Finger* (de Vienne). Le troisième tome contient en outre une table générale des matières pour l'ensemble de l'ouvrage, très détaillée et fort commode pour les recherches.

Dans tous les articles de ce troisième volume, on remarque, comme dans les précédents, un grand souci d'une bibliographie étendue et précise, aussi bien pour la littérature allemande que pour les publications étrangères.

L'ensemble de ce *Traité d'Urologie* forme un bel ouvrage, qui fait le plus grand honneur à l'école viennoise.

P. Lecène.

Chirurgie générale des Articulations; par **H. Morestin**. — In-18, 500 p., 59 fig. Doin, éd., Paris, 1907.

Dans sa première partie, M. étudie, à un point de vue général les entorses, les luxations, les fractures articulaires, les plaies articulaires.

Puis viennent les lésions infectieuses : arthrites infectieuses, blennorragiques, syphilitiques, tuberculeuses, ostéo-myélitiques.

Dans une troisième partie sont traitées les difformités articulaires : ankyloses, arthrite sèche, corps étrangers.

Dans la quatrième partie, les arthropathies d'origine nerveuse et les amyotrophies d'origine articulaire.

M. termine par la technique opératoire : arthrotomies, arthrectomies, arthrodèses, résections.

L'auteur a su rendre intéressants les divers chapitres de cette chirurgie un peu aride, en y apportant à chaque page quelque détail de sa pratique personnelle; les figures se rapportent également à des cas observés par lui-même.

Nous signalerons particulièrement les chapitres suivants : plaies articulaires, tuberculose articulaire, arthrites consécutives à l'ostéomyélite, corps étrangers articulaires, amyotrophies d'origine articulaire.

En recommandant ce livre aux étudiants et aux praticiens, nous croyons leur rendre service; ils y trouveront beaucoup de choses utiles et nouvelles, car, comme le dit, à juste titre, l'auteur dans sa préface, « son travail n'est pas fait exclusivement avec les travaux d'autrui ».

Ch. Dujarier.

Digitized by Google

Clinique médicale de l'Hôtel-Dieu de Paris; par **G. Dieulafoy**, t. V. — Paris, Masson, éditeur, 1906.

Depuis de nombreuses années, le professeur Dieulafoy s'occupe spécialement des questions médico-chirurgicales. Le volume actuel, de même que les précédents, renferme une série de cliniques intéressantes pour le chirurgien (syphilis nécrosante et perforante de la voûte du crâne; gangrène foudroyante de la verge; association de la cholécystite et de l'appendicite; ulcères perforants du duodénum et de l'estomac consécutifs à l'appendicite; l'hémothorax traumatique; les fausses appendicites; l'actinomycose lombaire et thoracique, etc.). L'intérêt de ces diverses questions et les aperçus nouveaux que donne M. Dieulafoy, suffiraient à eux seuls pour engager le chirurgien à lire ce volume; le talent d'exposition de l'auteur, la netteté des conceptions chirurgicales de ce professeur de clinique médicale, font que nous n'hésitons pas à en conseiller la lecture, sûr que chacun y prendra un grand intérêt.

Hartmann.

Les lésions traumatiques de l'articulation du cou-de-pied; par **Ernest Demiéville**. — Th. de Lausanne, 1907, librairie nouvelle, Lausanne.

Ce travail, inspiré à l'auteur par deux cas de lésions traumatiques de l'articulation tibio-tarsienne qu'il a observés et suivis à l'hôpital de Lausanne, a pour but de poser les indications générales du traitement de ces plaies.

Dans un premier chapitre anatomique, M. Demiéville étudie quelques points de l'articulation tibio-tarsienne, en insistant sur la vascularisation. Celle-ci est surtout riche au niveau du col de l'astragale dont la vitalité n'est pas modifiée par un arrachement du ligament calcanéo-astragalien, comme le croyait Malgaigne. La malléole interne serait, selon lui, mieux vascularisée que l'externe; d'où moindres chances de nécrose de ce côté.

Il examine ensuite les indications de l'arthrotomie simple, de l'astragalectomie et de la résection dans le traitement de ces plaies.

Les chapitres suivants sont réservés aux lésions par armes à feu.

Dans une étude historique très complète, l'auteur nous montre les étapes successives parcourues par la question des plaies articulaires : amputation, résection, conservation. Il étudie la nature, le diagnostic et le pronostic des lésions par armes à feu et envisage leur traitement suivant que la lésion est à grand fracas ou à grande et à petite distance, suivant que les blessés sont infectés ou non. Il termine en faisant un résumé des différents procédés de résection et d'amputation, non sans réserver un chapitre spécial au traitement post-opératoire.

S. Mercadé.

Le propriétaire-gérant : Félix Alcan.

Coulommiers. — Imp. Paul BRODARD.

Digitized by Google

LA LIGNE SEMI-LUNAIRE DE SPIGEL

PAR MM.

F. TERRIER et **P. LECÈNE**

Professeur de clinique chirurgicale à la Faculté de médecine de Paris.

Chirurgien des hôpitaux de Paris, Professeur agrégé à la Faculté de médecine de Paris.

En lisant les ouvrages didactiques ou les monographies récentes, qui traitent des hernies ventrales, on rencontre souvent l'expression : « *Ligne de Spiegel* (orthographe d'ailleurs inexacte, nous le verrons), *ligne semi-circulaire ou repli semi-lunaire de Spiegel.* » Si, d'autre part, on se reporte aux ouvrages classiques d'anatomie descriptive ou topographique, on voit que certains, et non des moindres (Henle et Cruveilhier, par exemple), ne parlent pas de cette ligne de Spiegel, ni dans l'étude des muscles larges de l'abdomen en particulier, ni dans la description topographique de la paroi abdominale. D'autres ouvrages anatomiques, au contraire, décrivent la ligne semi-lunaire de Spiegel avec détails. Voici d'abord Hyrtl (*Lehrbuch der Anatomie des Menschen*, 1889, p. 490), qui nous dit : « Die Uebergang des Muskels (transversus abdominis) in seine Aponeurose wird somit eine bogenförmig nach aussen gekrümmte Linie bilden, welche als « *Linea semi-circularis* Spiegelii » in den Haudbüchern cursirt ». Voici la description plus récente de la myologie du Traité de Poirier et Charpy (t. II, p. 468) : « La ligne d'insertion de l'aponévrose du transverse est une courbe à concavité interne, ayant sa plus forte courbure sur le plan de l'ombilic; elle commence en haut derrière le muscle droit, sur le bord de l'appendice xyphoïde, et finit en bas, au tiers interne de l'arcade semi-lunaire crurale; *elle porte le nom de ligne semi-lunaire de Spiegel*; *ligne de Spiegel* : un certain nombre d'éventrations de la paroi abdominale se font le long de cette ligne ».

Ainsi donc, pour Hyrtl et Poirier, ainsi d'ailleurs que pour la plupart des anatomistes les plus récents, la ligne de Spiegel, *c'est la*

Digitized by Google

ligne, un peu sinueuse, de forme plus ou moins semi-lunaire, qui répond à l'union de l'aponévrose (lisez tendon plat) *antérieure du transverse et du corps charnu du muscle.* Sur ce point tous sont d'accord et la ligne de Spiegel semble ainsi posséder une authenticité anatomique incontestable.

Il en est de même dans les Traités de Pathologie externe; que ce soit le traité de Duplay et Reclus (article de Berger), ou celui de Le Dentu et Delbet (article de Jaboulay) que nous consultions, dans l'un comme dans l'autre, les *hernies de la ligne de Spiegel* sont décrites en détail. Il en est de même dans les monographies : depuis Astley Cooper, en passant par Mollière (1877), Terrier (*Société de Chirurgie*, 1878), Reynier (1879), jusqu'à l'article tout récent de Thévenot et Gabourd, paru ici même, dans le numéro d'avril 1907, les auteurs décrivent les hernies de la ligne ou repli semi-lunaire de Spiegel.

Et cependant, vérification faite aux sources, c'est-à-dire à l'ouvrage même de Spiegel, nous arrivons à cette conclusion inattendue que *ce que les auteurs modernes décrivent sous le nom de ligne de Spiegel ne répond nullement à ce que l'anatomiste néerlandais a décrit sous ce nom.*

En voici la preuve :

Tout d'abord, l'ouvrage de Spiegel est rare et assez difficile à trouver; c'est un in-folio paru à Venise en 1627, sous ce titre : « *Adriani Spigelii Bruxellensis equitis. D. Marci, olim in patavino gymnasio anatomiæ et chirurgiæ professoris primarii, De Humani corporis Fabricâ libri decem, tabulis XCII, æri incisis elegantissimis nec ante hâc visis ornati.* L'ouvrage est en effet fort richement illustré de 92 planches sur cuivre, dont nous donnons ici trois reproductions exactes (fig. 1 à 3). Or que dit Spigel (car c'est l'orthographe exacte de son nom), au chapitre de la myologie traitant des muscles de la paroi abdominale? Voici (p. 117, 118 et 119) la traduction du texte latin :

« Les muscles grands obliques (obliqui descendentes musculi) forment en avant un large tendon d'aspect aponévrotique; par ce tendon, ils s'insèrent en partie sur la ligne médiane de l'abdomen ou ligne blanche (linea candida), en partie dans la région supérieure du pubis. *Le large tendon membraneux du grand oblique commence aux environs d'une ligne semi-lunaire* (*linea semi-circularis*) *que j'ai ainsi*

Digitized by Google

appelée à cause de sa forme et qui est produite par la rencontre des tendons des muscles tant obliques que transverses qui commencent à ce niveau (quæ fit a concursû tendinum musculorum cum obliquorum tum transversorum ibi incipientium). » Ce passage est déjà suffisamment clair et nous prouve que Spigel entendait par ligne semi-circulaire tout autre chose que ce que les auteurs modernes lui font dire depuis un siècle. Les planches qui illustrent l'ouvrage de Spigel sont encore plus démonstratives; nous en avons fait reproduire trois d'une façon absolument exacte et nous avons conservé les lettres qui sur les figures correspondent à la légende latine placée en regard.

Voyons d'abord la figure 1, qui nous montre une dissection du premier plan musculo-aponévrotique de la région antéro-latérale de l'abdomen; c'est la planche VIII du livre IV de l'ouvrage in-folio de Spigel. Les lettres G, G, H, I, I, K désignent le corps charnu du muscle grand oblique; en effet la légende nous dit : « G, H, I, K, primus musculorum abdominis, quem ab obliquo fibrarum processu, obliquè descendentem vocant, in suo sitû pulchre expressus. » Quant aux lettres minuscules *b*, *b*, ce sont pour notre sujet les plus intéressantes : voici ce que nous dit la légende à leur sujet : « *b*, *b*, hic est linea semi-circularis a Spigelio sic vocata, quæ tamen sequenti tabula elegantius expressa est. » Cette planche suivante, c'est notre figure 2 (planche IX de Spigel). Ce sont les lettres H, H, qui nous intéressent surtout; la légende latine dit à leur propos : « H, H, linea semi-circularis à Spigelio dicta, *circa quam tendines obliquorum abdominis musculorum incipiunt.* » Ceci est irréfutable et montre bien *que pour Spiegel la ligne semi-lunaire est le point où naissent tous les tendons plats des muscles larges de l'abdomen, obliques et transverses.* Et même, chose curieuse, regardons la figure 3 (correspondant à la planche XII de Spigel); elle représente le troisième plan des muscles larges de la paroi abdominale, c'est-à-dire celui du muscle transverse; ici nous ne trouvons pas sur la légende latine qu'il soit fait mention de la fameuse linea semi-circularis.

Les lettres H, H, qui devraient y répondre d'après les descriptions de nos auteurs modernes, sont ainsi expliquées dans la légende : « H, H, venæ et arteriæ musculorum rectorum, quæ transverso musculo transmittuntur, hoc loco, ob illorum remotionem neces-

Digitized by Google

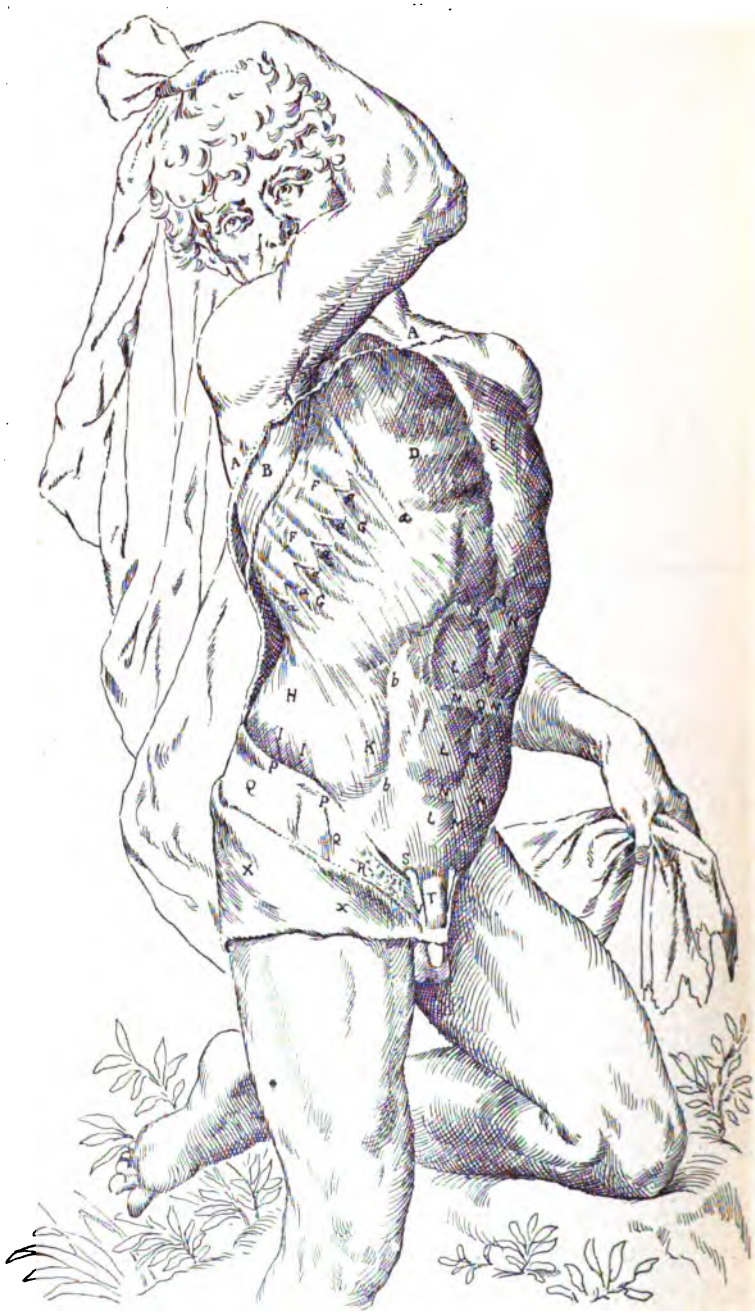

Fig. 1. — Cette figure est la reproduction exacte de la planche VIII de l'ouvrage de Spigel; elle montre la dissection du plan superficiel des muscles de la paroi abdominale.

Digitized by Google

Fig. 2. — C'est la planche IX de l'ouvrage de Spigel : on y voit la dissection du deuxième plan des muscles de la paroi abdominale.

Digitized by Google

sario abscissæ. » Donc Spigel, en ce point, ne parle pas de sa ligne semi-lunaire ; cependant, si nous nous reportons au texte principal de l'ouvrage (p. 119), nous y lisons : « Les muscles transverses forment un tendon large et plat aux environs de la ligne semi-lunaire (circa lineam semi-lunarem), comme les muscles obliques (ut obliqui), et ainsi se rendent à la ligne blanche comme ces derniers muscles. » De ce texte, nous pouvons conclure que, pour Spigel, la ligne semi-lunaire répond *aussi* à l'origine du tendon plat du transverse.

De cette critique des textes originaux et de l'examen des planches très démonstratives (fig. 1, 2, 3), qui illustrent ce texte, nous pouvons conclure que *Spigel a décrit sous le nom de ligne demi-circulaire une « région » de la paroi antérieure de l'abdomen assez vague et mal délimitée, qui correspondrait pour lui au point où tous les muscles larges de l'abdomen, les deux obliques comme les transverses, cessent d'être charnus pour devenir tendineux, et former ces tendons plats que l'on appelle faussement leurs aponévroses. Nulle part, ni dans son texte, ni dans ses figures, Spigel ne réserve le nom de ligne semi-circulaire ou semi-lunaire au point où le seul muscle transverse cesse d'être charnu pour devenir tendineux.*

Ainsi donc *c'est une erreur historique complète que d'appeler ligne semi-lunaire de Spigel la ligne d'insertion du corps charnu du muscle transverse sur son tendon plat antérieur.*

Si l'on veut rester conforme au texte original de Spigel, il faut n'employer le terme de *ligne semi-circulaire* que pour désigner *la région de la paroi abdominale où tous les muscles larges* cessent d'être charnus pour devenir de larges tendons plats d'aspect aponévrotique.

Mais, ici, une nouvelle question se pose : cette dénomination anatomique, *ligne semi-circulaire de Spigel*, ainsi rectifiée, est-elle bien utile à conserver? Nous ne le croyons pas du tout.

En effet, il semble bien que, pour l'anatomiste Spigel, tous les muscles larges obliques et transverses deviennent tendineux au même point ou à peu près (car il dit « linea circa quam musculi..... »). Or, c'est là une *erreur anatomique évidente* ; il suffit de superposer les trois planches que nous avons fait reproduire (fig. 1, 2, 3), pour voir que le corps charnu des obliques et du transverse *ne finissent pas du tout au même niveau* : c'est d'ailleurs là un fait confirmé par tous les anatomistes modernes et dans la myologie

Digitized by Google

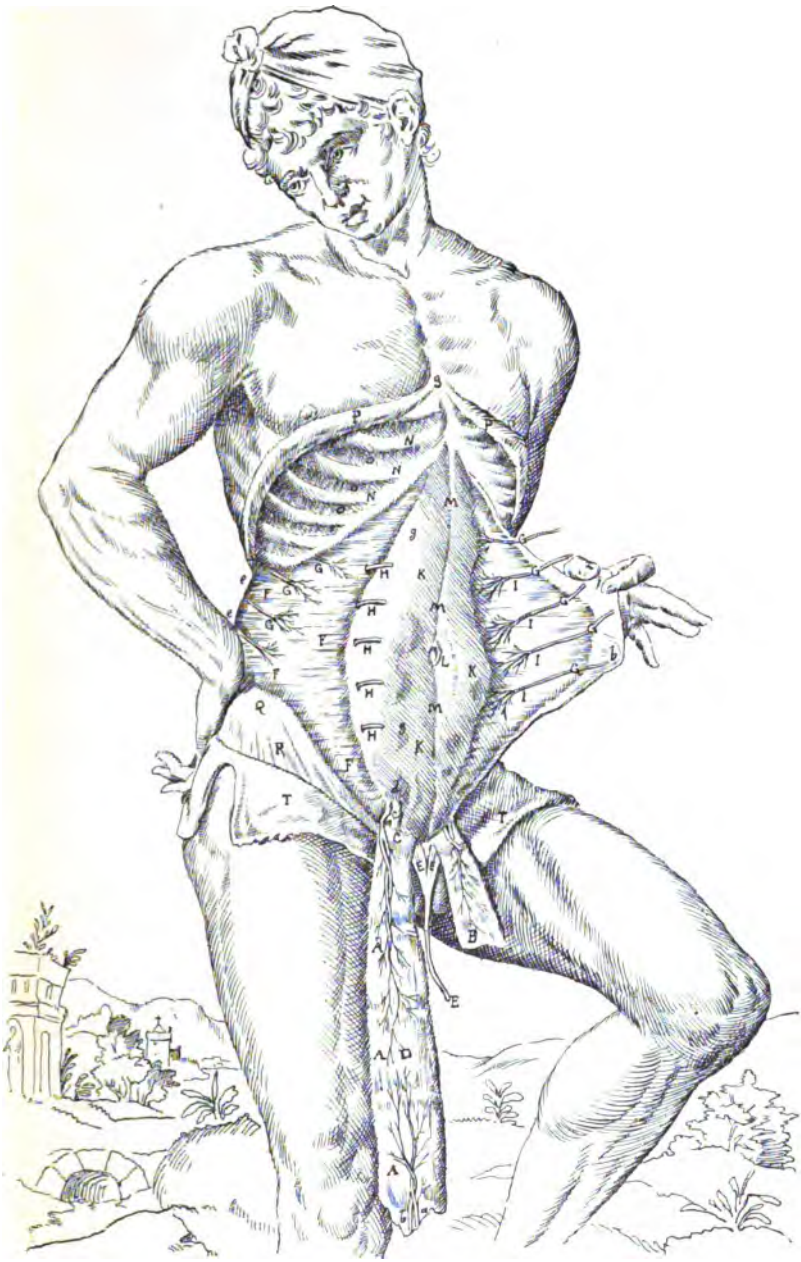

Fig. 3. — Cette figure répond à la planche XII de l'ouvrage de Spigel. Elle montre le troisième plan des muscles de la paroi abdominale.

Digitized by Google

du Traité de Poirier et Charpy on trouve une figure très exacte, qui montre justement ce que nous disons (fig. 272, p. 467).

Par conséquent nous croyons tout à fait inutile de conserver la dénomination de « ligne demi-circulaire de Spigel » dans la nomenclature anatomique, *puisque ce terme consacre une double erreur : historique et anatomique.*

En conséquence, nous pensons que le terme de « hernie de la ligne de Spigel » doit être à fortiori supprimée lui aussi de la nomenclature pathologique; il faut appeler ces hernies latérales : *laparocèles ou même mieux hernies ventrales spontanées latérales.* Ces désignations ne préjugent en rien de la pathogénie encore discutée de ces hernies rares, tandis que le terme de « hernie de la ligne de Spigel » pourrait faire supposer que l'arrêt des fibres charnues et le commencement du tendon plat des muscles larges interviennent d'une façon quelconque dans la production de la hernie; ce qui est une erreur, croyons-nous.

Nous pensons, à ce propos, comme la majorité des auteurs modernes depuis A. Cooper, qu'il faut beaucoup plutôt faire jouer un rôle dans la pathogénie des hernies ventrales latérales *aux orifices aponévrotiques vasculo-nerveux que l'on rencontre sur le bord externe de la gaine du muscle grand droit*; ces orifices sont très bien représentés dans la planche XII de Spigel (voir fig. 3), et si cet auteur, qui ignorait l'existence des hernies dont nous parlons, n'a pas insisté autrement sur leur présence en ce point, il a du moins le mérite de les avoir fort nettement signalés et figurés.

En terminant, nous ferons remarquer que ce n'est pas faire œuvre inutile que de chercher à supprimer les termes inexacts, si abondants malheureusement dans la terminologie anatomique et pathologique.

L'abus des noms propres en particulier est tout à fait regrettable dans le langage médical : en effet, dans l'immense majorité des cas, l'auteur auquel on attribue la description d'une région anatomique, d'un symptôme clinique ou d'un procédé opératoire, ou bien n'a pas décrit exactement ce qu'on lui fait dire, ou bien le plus souvent même a décrit tout autre chose.

Digitized by Google

CONCLUSIONS.

1° *Ce que Spigel, anatomiste néerlandais, enseignant à Padoue à la fin du XVIe siècle, a décrit sous le nom de ligne semi-circulaire ou semi-lunaire ne correspond nullement à ce que lui font dire certains auteurs modernes. C'est donc une erreur historique indiscutable que d'appeler ligne de Spigel la ligne, plus ou moins semi-circulaire, marquant l'origine du tendon plat du muscle transverse de l'abdomen.* (*Hyrtl, Poirier*).

2° *De plus la description originale de Spigel est anatomiquement inexacte, car pour lui les trois muscles larges de l'abdomen deviennent tendineux en avant au même niveau. — Donc il vaut mieux supprimer définitivement de la nomenclature anatomique et pathologique le terme de ligne semi-circulaire de Spigel, qui consacre une double erreur historique et anatomique.*

Digitized by Google

PLAIES DE LA VÉSICULE BILIAIRE

Par le Dr COUTEAUD

Médecin en chef de 1re classe de la marine,
Correspondant de la Société de Chirurgie.

Nous avons observé en 1906 une blessure de la vésicule biliaire, que nous avons traitée par la suture. Les faits de ce genre sont rares, leur traitement est discuté; l'on sait encore peu de chose du processus de réparation de la vésicule et du foie chez l'homme. Ces réflexions nous engagent à passer en revue l'ensemble de ces curieux traumatismes, déjà remarquablement étudiés par Terrier et Auvray[1]. Contrairement à ce qui a été fait, nous n'envisagerons exclusivement que les plaies proprement dites de la vésicule, excluant de parti pris la description des ruptures des voies biliaires qui nous entraîneraient hors de notre sujet. Dans les ruptures des voies biliaires un autre élément s'ajoute au danger de la pénétration de la bile dans le péritoine : c'est la contusion abdominale, vaste complexus qui lui donne un caractère à part et embrasse des questions diverses. Notre sujet restera donc limité à l'étude des plaies pénétrantes de l'abdomen, comportant effraction de la vésicule.

Voici d'abord la relation du cas qui nous est personnel.

Observation I. — *Plaie de la vésicule biliaire et du foie. — Suture. — Mort.*

Le 5 août 1906, un ouvrier de l'arsenal de Cherbourg reçoit dans une rixe, à trois heures du matin, un couteau enfoncé de bas en haut dans la région du foie.

Le couteau était à arrêt, pointu; il mesurait 11 centimètres de longueur et 23 millimètres de largeur. Le blessé, âgé de trente et un ans, très vigoureux, tombe baigné dans son sang et est transporté à l'hôpital maritime où je le vois à sept heures du matin. Il est encore un peu sous l'influence de l'ivresse; l'hémorragie a dû être très abondante à en juger par la souillure des vêtements. On remarque une plaie transversale large de 2 centimètres

1. Terrier et Auvray, *Chirurgie du foie*, t. I, Paris, F. Alcan, 1901.

Digitized by Google

sous les fausses côtes droites, à 3 travers de doigt de la ligne médiane, vis-à-vis du sillon de la veine ombilicale. On palpe et on manipule sans douleur le bord inférieur du foie et tout l'hypocondre droit; mais le blessé accuse une vive douleur à l'épaule droite avec irradiations à l'épaule gauche; et il y a un contraste frappant entre cette douleur scapulaire et l'indolence de l'hypocondre droit. Le flanc droit présente une matité qui augmente d'heure en heure et de la défense musculaire. Vomissements légers, faciès pâle, pouls faible, mais non dépressible; urines claires; en somme, état général assez bon. Je pose le diagnostic : plaie du foie et hémorragie intra-abdominale.

Opération. — Laparotomie exécutée quatre heures après le traumatisme, sous chloroforme, avec l'aide du Dr Brugère; le blessé s'endort après un petit nombre d'inhalations. Incision médiane de 22 centimètres, du sternum au-dessous de l'ombilic, complétée bientôt par une laparotomie sous-costale droite. Issue de 1 800 grammes de sang mélangé à la bile et de caillots. La vésicule biliaire, toute petite et comme ratatinée, porte deux plaies, l'une longue de un centimètre sur son fond; l'autre, deux fois plus longue, longitudinale, au côté externe et près de son insertion sur le foie. Il existe aussi une plaie du foie, juxta-cystique, à 3 centimètres du bord antérieur; le couteau a donc cheminé dans la vésicule avant de percer le foie. Absence de blessure à l'intestin.

A l'aide de l'aiguille courbe à pédale, je fais une première suture par deux points séparés au catgut n° 3 embrassant simultanément les lèvres de la plaie hépatique et celles de la plaie cystique la plus élevée. J'oblitère ensuite par un seul point de suture non perforant au catgut n° 3 la plaie du fond de la vésicule biliaire. Tout écoulement de sang et de bile est ainsi arrêté.

La cavité péritonéale ayant été bien asséchée, je referme le ventre par des sutures au fil d'argent en un seul plan; sutures superficielles au crin; un drain à chemise, dit de Goldmann, est fixé sous le foie. Pansement aseptique au coton. On injecte pendant l'opération de la caféine et 500 grammes de sérum artificiel. Diète hydrique, glace à sucer, piqûre de morphine dans la journée. Durée de l'opération 1 h. 20; très peu de chloroforme inhalé.

Le soir, agitation, douleurs abdominales; température axillaire : 38°,4, pouls à 110, respirations 29. On injecte 2 litres de sérum artificiel.

6 août. Insomnie, agitation, subdelirium, vomissements, ballonnement, pas d'émission de gaz, urines spontanées. Température axillaire 38°,5; pouls 140. La péritonite est déclarée, et, devant l'issue fatale facile à prévoir, je pratique à l'anesthésie locale, trente-six heures après la blessure, une entérostomie à droite sur la terminaison de l'iléon; un drain enfoncé dans l'intestin amène une émission de gaz et du soulagement. Traitement : glace intus et sur le ventre, élixir de Garus, morphine.

7 août. L'anus artificiel a donné passage à des gaz et à une notable quantité de matières fécales. Le malade, très soulagé, en possession de toute son énergie morale, a pu dormir d'un sommeil très reposant. Tem-

Digitized by Google

pérature 38°,2, pouls à 120, régulier, assez bon; le nombre des respirations s'est abaissé à 25; les vomituritions d'eau ingurgitée sont plus espacées. Langue nette, soif vive, urines spontanées rougeâtres, sans dépôt, sans glycosurie. On observe ce matin une teinte subictérique des conjonctives. Même traitement.

Le soir, l'amélioration diminue; température 38°,2; pouls à 130; respiration 27.

8 août. État très aggravé dans la nuit et jugé désespéré le matin. Sueurs froides, refroidissement des extrémités, vomissements bilieux, urines très rares. Température 39°,7: pouls 150, très faible; respiration 32. Selles assez abondantes et colorées par l'anus artificiel.

Le malade meurt à deux heures du soir.

Autopsie. — Sujet grand, gras, très vigoureux. Rigidité faible, teinte ictérique accentuée aux conjonctives et sur les téguments. Une très faible quantité de sang mélangé à de la bile et des caillots se trouvent dans le petit bassin. Anses de l'extrémité inférieure de l'intestin grêle agglutinées par des exsudats qu'on observe également sur les deux faces du foie. Estomac très dilaté contenant une centaine de grammes de bile. La vésiculaire biliaire, dont le volume dépasse 3 ou 4 fois celui qu'elle avait pendant l'opération, est à demi pleine de bile; son fond et sa face antérieure adhèrent à l'estomac; les sutures des deux plaies sont en place; les parois vésiculaires sont très nettement cicatrisées. La muqueuse a son aspect chagriné normal; sa couleur rose clair et laisse à peine voir une solution de continuité de un millimètre carré. Après ablation des points de suture qui enserrent la vésicule et le foie, on constate que le tissu hépatique est cicatrisé dans la profondeur sur une étendue de 13 à 14 millimètres; il reste un peu moins de un centimetre de tissu non cicatrisé dans la partie superficielle; mais déjà l'orifice d'entrée est diminué de moitié. Le parenchyme est dur, finement piqueté de rouge; il crie à la coupe et ne pèse que 1 350 grammes.

Rein droit, absolument teint en jaune par la bile. La teinte bilieuse colore indistinctement les viscères, muscles, nerfs, etc., abdominaux, surtout dans la fosse iliaque droite. Cœur et poumons sains.

Historique.

La rareté des plaies de la vésicule biliaire tient à sa petitesse et à la situation profonde qu'elle occupe dans l'abdomen. C'est à peine si les anciens auteurs en font mention, croyant peu utile, sans doute, de s'appesantir sur un mal qui passe généralement pour mortel. Les classiques modernes ne nous renseignent guère mieux. Les difficultés du diagnostic de la blessure ont pu la faire méconnaître; et, dans les guerres, elle a dû souvent passer inaperçue : Larrey, si bon observateur, n'en fait pas mention. Chose plai-

Digitized by Google

sante, la lecture de J.-L. Petit suggère que quelques chirurgiens de son temps semblent avoir été les premiers artisans de ces blessures qu'il a décrites : il a, en effet, observé trois cas imputables à une témérité chirurgicale; et il en profite pour blâmer l'imprudence et « l'ardeur des jeunes qui veulent toujours couper ». En 1767, nous dit Routier, à une époque où on croyait que l'épanchement de bile dans le ventre était un arrêt de mort, Herlin, chirurgien de marine, proposa la laparotomie dans les blessures des voies biliaires[1]. Ce chirurgien lia la vésicule sur le chat au niveau du col, la perça, laissa échapper la bile dans le ventre, et fixa l'organe par des sutures à la paroi qu'il recousit : l'animal conserva la vie. Tous les auteurs reproduisent le fait, recueilli par Stewart, d'un militaire qui eut le fond de la vésicule percée et qui mourut de péritonite sept jours après [2]. Une observation du même genre due à Waton[3] figure dans le Journal de Médecine militaire de 1788. Sabatier[4] vit un homme qui mourut cinq jours après avoir reçu un coup d'épée qui lui perça le fond de la vésicule biliaire. Fizeau donne en 1806 la relation d'une blessure du même genre. On connaît le célèbre cas de Parroisse[5], qui vit « aux mains d'un chirurgien une balle de calibre renfermée dans une vésicule du fiel »; le soldat sujet de l'observation avait guéri d'un coup de feu dans l'hypocondre droit, et, deux ans après, vint mourir à l'hôpital d'une fluxion de poitrine; à l'autopsie on trouva la balle dans la vésicule, dont l'intérieur ne présentait aucune cicatrice. Civiale[6] rapporte que, en 1812, un officier reçut un coup de lance dans l'hypocondre droit à deux pouces de l'abdomen. Il en guérit d'abord; mais en 1831 survint un abcès suivi de fistule biliaire qui laissait écouler un verre de bile par jour et qui entraîna la décoloration des selles et des troubles dyspeptiques. Ogston et Kilgour ont publié en 1841 deux cas où la vésicule était complètement séparée du foie[7].

Tompson observa un homme blessé par coup de feu dans le qua-

1. Routier, *Bull. de la Soc. de Chir.*, 1892, p. 783.
2. Van Svietten, *Comment. de Boerhaave* (1769).
3. Cité par Otis.
4. Sabatier, *Méd. opér.*, 1796.
5. Parroisse, 1812, Cité par Follin. *Dict. encycl. des sc. méd.*
6. Civiale, cité par Luton, in *Dict. de Jaccoud* (1866).
7. *Edinb. medical Journal*, 1841.

Digitized by Google

drant supérieur de l'abdomen et trouva une blessure du foie qu'il tamponna. Le malade guérit; deux ans après il mourut, et, à l'autopsie, on trouva la balle dans la vésicule biliaire parfaitement cicatrisée [1].

Quelques lignes brèves nous apprennent que Stromeyer [2] vit guérir un blessé de la vésicule biliaire; il souffrait beaucoup au niveau de la plaie les premiers jours et les douleurs s'étendirent à tout l'abdomen. En 1854 Schwartz [3] relate le cas d'un soldat blessé le 23 avril 1849 par une balle de mousquet, qui pénétra à deux travers de doigt au-dessus de l'os iliaque et ressortit à côté du nombril; la bile s'échappa aussitôt par la plaie d'entrée; une péritonite survint qui fut traitée par l'opium à hautes doses; un mois après la plaie de sortie était cicatrisée, la plaie d'entrée devint petite et fistuleuse et se ferma en trois mois; guérison complète.

Socin [4] (1872) rapporte l'observation d'un soldat blessé à Wœrth en août 1870. Une balle pénétra à deux pouces à droite de la première vertèbre lombaire et sortit dans la région iliaque, blessant le côlon, le foie, la vésicule biliaire; fièvre continue; les matières fécales sortent par les deux plaies; on pratique un petit nombre d'incisions à la paroi abdominale; la convalescence s'établit au bout de 83 jours.

Dans l'histoire médicale de la guerre de Sécession des Etats-Unis, Otis fait une simple mention de deux cas de plaies par arme à feu intéressant le foie et la vésicule biliaire. Citons encore les cas de Drysdale, Hutchinson, Swiney, Spencer, Schlatter, Tavel et Lanz, Porter [5].

Cauchois [6] observa dans le service de Verneuil en 1872 un blessé, dont l'observation mérite d'être reproduite à cause de sa netteté.

Obs. II. (Résumée.) — En avril 1872, un homme est blessé d'un coup de couteau dans la région du foie. On l'apporte dans le service de Verneuil en état de prostration et d'angoisse, refroidissement des extrémités, température à 36°,5, pouls extrêmement petit et serré. Les vêtements et le corps du blessé sont recouverts de sang et de larges taches verdâtres. Par la plaie

1. *Edinb. med. journ.*, 1841.
2. *Edinb.*, 1841. A practical treatise on the diseases of the liver.
3. Otis, *Medic. and surgic. history*, t. II, p. 118.
4. *Idem.*
5. *Idem.*
6. *Union médicale*, 20 août 1872.

Digitized by Google

transversale qui mesure 30 millimètres fait hernie un peu d'épiploon; en le soulevant, du sang et de la bile s'écoulent au dehors.

Le diagnostic porté fut : plaie de la vésicule et peut-être du foie. Le lendemain le pouls se relève, la température reste à 36°,5 ; l'état général s'améliore, nausées, vomissements.

On redoute une péritonite par l'irruption de la bile dans le péritoine; mais elle ne se produit pas. L'abdomen n'est pas douloureux, sauf autour de la plaie; rien dans les fosses iliaques ou la région sous-ombilicale; miction normale, volontaire; pas de hoquet; constipation. Formation d'un phlegmon dans le voisinage de la plaie; on l'ouvre au caustique de Vienne. La température varie de 38° à 39°,5 et le pouls de 80 à 114. Le quatrième jour apparition d'un ictère, le septième jour épanchement pleural à droite, le dixième jour évacuation spontanée de bile par l'ouverture de l'eschare; cette fistule biliaire, sans décoloration des selles, se tarit spontanément au bout d'une semaine. Guérison définitive en dix-huit jours. Traitement purement médical.

L'auteur se livre à des réflexions sur l'innocuité de la bile normale épanchée dans le péritoine; tout montre cependant que l'innocuité était due à un heureux concours de circonstances qui permirent la limitation de l'épanchement intra-abdominal. L'auteur ajoute que le contact de la bile avec la séreuse n'est fâcheux que lorsqu'il succède à un état pathologique de date plus ou moins ancienne. Nous verrons plus loin ce qu'il faut penser de ces assertions.

En 1892, Courvoisier rapporte 14 observations de plaie de la vésicule éparses dans la littérature médicale. Cette même année, Kehr, publie le premier fait, où s'affirme la vraie thérapeutique chirurgicale.

Obs. III[2]. — Un homme de trente ans reçoit à dix pas de distance une balle de revolver qui pénètre au niveau du bord externe du muscle droit, à 6 centimètres au-dessous de l'ombilic. La distance à laquelle la balle a été tirée permettait déjà de penser à une plaie pénétrante de l'abdomen, bien que les phénomènes abdominaux fussent peu accusés. Le cathétérisme donnant peu de renseignements précis, Kehr fit une incision au-dessus et au-dessous de l'entrée de la balle jusqu'à l'aponévrose à travers laquelle se fit, juste à ce moment, une hernie de l'épiploon. Le diagnostic étant ainsi établi, l'auteur pratiqua la laparotomie. A l'ouverture de l'abdomen, on trouva la cavité remplie d'un liquide (sanguin) mélangé à de la bile. L'exploration minutieuse montra alors que la balle, après avoir traversé

1. Kehr, *Central. f. Chirurg.*, 1892, n° 31.
2. Ext. du *Mercredi médical*, 26 octobre 1892.

Digitized by Google

la vésicule, avait passé au-dessous du rein droit et était venue se loger dans la masse sacro-lombaire, sans toucher à la masse intestinale. Dans ces conditions, Kehr se contenta de faire la suture de la vésicule biliaire à la façon de Czerny et de fermer le ventre. Guérison sans complications; le malade sortait un mois après.

Désormais on semble être entré dans la bonne voie et se rapprocher de plus en plus de la vérité chirurgicale. Les deux observations qui vont suivre sont calquées sur le même modèle. Voici celle qu'a rapportée Dalton en 1892.

Obs. IV. — Un homme âgé de trente ans reçoit un coup de couteau dans le ventre. L'intestin faisant hernie par la plaie décide Dalton à intervenir immédiatement. Il pratique la laparotomie, trouve du sang épanché dans la cavité abdominale, constate l'existence d'une plaie de l'estomac et d'une plaie siégeant à la partie antérieure de la vésicule, près du sommet, présentant un orifice de 2 centimètres de diamètre. Cette plaie fut suturée à l'aide de la soie, et non sans difficulté, à cause de l'accès difficile et du soin apporté à éviter de perforer la paroi de part en part avec l'aiguille. Comme l'auteur n'était pas sûr d'avoir fermé complètement la vésicule, il l'entoura de gaze iodoformée dont l'extrémité sortait dans l'angle supérieur de l'incision abdominale. La gaze fut enlevée le 2e jour sans issue consécutive de la bile; de fortes adhérences rendaient déjà cette manœuvre difficile.

Le malade guérit.

Voilà donc deux cas où une opération hardie et précoce sauva la vie à deux blessés. Le troisième fait d'intervention chirurgicale eut lieu seulement deux jours après la blessure. Il a été publié par Colson et Walton[2].

Obs. V. — Un homme de trente-quatre ans reçoit un coup de couteau dans l'hypocondre droit, un peu au-dessus de l'ombilic. Des signes de péritonite se déclarent : vomissements bilieux, abdomen ballonné et douloureux, etc. On pratique une laparotomie médiane quarante-huit heures après l'accident. A l'ouverture du ventre on voit s'échapper du liquide biliaire collecté dans une loge formée autour de la vésicule biliaire; on ne découvre à ce moment ni pus ni exsudats fibrineux sur l'intestin et le péritoine. La vésicule présente à la partie déclive une incision de 1 centimètre de longueur. Cette plaie est suturée au catgut; la loge est désinfectée. La mort survient le 42e jour. A l'autopsie, on trouve une péritonite purulente circonscrite à l'hyponcondre droit. La suture de la vésicule était parfaite; elle subit avec succès l'épreuve de l'eau.

1. Dalton, *Trans. of med. Assoc. of Missouri*, 35e R., 1892.
2. *Belgique médic.*, 1897.

Digitized by Google

Enfin les derniers faits enregistrés par la littérature médicale sont dus à Biagi [1] (1902) en Italie, et à Lotheissen [2] (1903) en Autriche-Hongrie. Voici la relation de ce dernier.

Obs. VI (Résumée par l'auteur). — Un cocher, âgé de dix-neuf ans, fut frappé de plusieurs coups de couteau; l'un d'eux occasionna un hémopneumothorax; un autre détermina une blessure isolée du canal cystique. L'épigastrique était sectionnée et mon assistant fut obligé d'arrêter l'hémorragie pendant la nuit. Le sixième jour, la température s'éleva; il se passait quelque chose d'anormal. On procéda au débridement de la blessure du ventre; de la bile vint; il y avait une coupure du canal cystique située au voisinage (moins de 1 centimètre) du canal cholédoque. On ne pouvait songer à une suture; on établit simplement un tamponnement. La guérison fut obtenue. Environ deux ans après, le blessé était en bonne santé.

A en juger par un dessin de l'auteur [3], le canal cystique n'aurait pas été complètement divisé par le couteau : il aurait été incisé, entaillé (der Schnitt).

Nous empruntons à Biagi les six observations suivantes que nous résumons.

Obs. VII [4]. — Homme, coup de fusil dans l'hypocondre droit. Plaie latéro-contuse; écoulement abondant de sang mêlé à la bile. Tamponnement de la plaie qui guérit rapidement. Puis ictère, ballonnement, ascite. Une ponction le 9e jour ramène 1 000 grammes de bile. Le 11e jour, laparotomie donnant issue à 600 grammes de liquide biliaire; on ne découvre qu'une petite plaie du foie en voie de cicatrisation. Tamponnement; guérison. Deux ans après, mort par pleurésie; l'autopsie montre une balle dans la vésicule biliaire dont la plaie était complètement cicatrisée.

Obs. VIII [5]. — Homme, coup de couteau dans l'abdomen; quatre heures après, nausées, pâleur, abattement, pouls petit, irrégulier, dépressible, dyspnée. Ventre gonflé, douloureux à la pression. De la bile mêlée à du sang sort de la plaie. La vésicule est petite, flasque et présente à sa partie interne une petite perte de substance qui peut admettre une sonde. Cholécystorraphie avec une double suture à la Lembert. Dans les premiers jours fièvre intense à 40°, sans réaction péritonéale. Guérison normale en quatre semaines.

Obs. IX [6]. — Une prostituée, vingt-trois ans, reçoit à trois heures du matin

1. Biagi., Ferita transfossa dello stomacho e ferita della cistifella, *Policlin.*, Roma, 1902, IX, c. 383-402. Obligeamment communiqué par le Dr Rho, médecin en chef de la marine italienne.
2. Lotheissen, Verletzung des Ductus cysticus durch zahlreiche Stiche mit einem Messer, *Wien. klin. Wochenschr.*, 1903, XVI, 1231.
3. Communic. person. du Prof. Carl Bayer, de Prague.
4. Zoledziewski, *Gaz. Lekarska*, 1894.
5. Dörfler, *Beit. zur Behandlung der penetrirenden Bauchwunden*, 1897.
6. Bullinger, *Beit. z. klin. Chir.*, 1898.

Digitized by Google

un coup de couteau à droite de la région épigastrique. Deux heures après, elle entre à l'hôpital avec toute sa connaissance; pouls à 120; peau et muqueuses décolorées, vomissements. La plaie est de 2 centimètres; abdomen non douloureux. Au bout de cinq heures et demie laparotomie; léger épanchement sanguin, résection d'un bout d'épiploon hernié. Du fond de la plaie sourd un liquide verdâtre; on cherche et on trouve une blessure du fond de la vésicule de un demi-centimètre qu'on suture à la soie sur un double plan. On trouve encore une blessure du grêle qu'on suture. Drainage par en haut et suture de la paroi. Les deux premiers jours, vomissements biliaires; pouls bon. La plaie suppure et se rouvre; il en sort de la bile mêlée au contenu intestinal pendant dix-sept jours. Cicatrisation de la fistule et suture secondaire du ventre. Guérison parfaite.

Obs. X[1]. — Femme, cinquante-quatre ans, blessure par instrument piquant et tranchant à la région épigastrique, qui se réunit par première intention. Au bout de trois jours, léger météorisme sans autre trouble. Après six jours légère douleur au niveau de la région blessée, ictère; après neuf jours, un peu de liquide dans le péritoine. Puis, l'ictère s'accentue, léger œdème aux membres inférieurs, ballonnement du ventre qui devient résistant mais indolent; fèces décolorées, très fétides, inappétence, soif, vomissements. Une ponction donne de la bile; une paracentèse en fait sortir 10 litres; deux jours après laparotomie latérale. A la place de la vésicule biliaire on trouve un amas de tissus irréguliers adhérents au péritoine pariétal et à l'épiploon; résection après ligature. L'ictère se dissipe; guérison obtenue en quinze jours.

Obs. XI[2]. — Un écolier de Rome, dix-sept ans, reçoit, le 25 mars 1901, dans la région épigastrique, deux plaies pénétrantes par une aiguille de matelassier. Laparotomie sous chloroforme au bout de quelques heures. Lésions de l'intestin grêle, de l'épiploon et de la vésicule biliaire; épanchement de bile dans le péritoine. Suture des organes lésés; réunion *per primam* de la paroi abdominale. Le blessé quitte l'hôpital guéri le 18 avril. Il avait présenté les premiers jours de la fièvre (39° et 40°); le pouls avait varié de 90 à 140 dans les trois premiers jours et resta toujours au-dessus de 100; la respiration à 60 dans la première journée revint lentement à la normale.

Obs. XII[3]. — Un ouvrier de Rome, vingt-sept ans, entre à l'hôpital le 24 octobre 1901. Coup de poignard dans le quadrant supérieur gauche de l'abdomen, à 3 doigts de l'ombilic et un peu au-dessus de lui, avec trajet intrapariétal oblique de bas en haut, devenant pénétrant sur la ligne médiane deux doigts au-dessus de l'ombilic. Le blessé ayant sa connaissance est pâle, très agité; pouls excellent, normal; abdomen très souple, indo-

1. Caselli, *Scritti augurali per il prof.* F. Durante, 1898.
2. Tuzi, in Biagi, *loc. cit.*, 1902.
3. Biagi, *loc. cit.*

Digitized by Google

lent. Laparotomie médiane, sous chloroforme, pratiquée un peu plus de deux heures après le trauma. Résection d'un bout d'épiploon hernié, le péritoine ouvert on trouve deux plaies sur l'estomac, vers la région pylorique. Toilette de la région souillée par le contenu de l'estomac et suture de ses plaies. En soulevant le foie sourd un flot de liquide brun verdâtre, mélange de bile et de sang; on l'éponge et on découvre sur la vésicule biliaire une plaie de 2 centimètres à bords réguliers, siégeant sur son corps à la limite de la paroi interne et supérieure. La vésicule est volumineuse, mais presque vide. Suture à la Lembert, à la soie, sur deux plans, plus un troisième plan adossant la ligne des sutures du péritoine qui revêt la face inférieure du foie, drainage de précaution autour de la vésicule à la gaze qu'on fixe dans l'angle supérieur de l'incision abdominale.

Suites excellentes, apyrexie complète; la température ne dépasse pas 37°,9 les trois premiers jours; le pouls varia de 96 à 80 et redevint normal. Point d'ictère et de vomissements. Alimentation rectale pendant les quatre premiers jours. Le 8e jour, on enlève les points de suture et le drainage. Le 10 septembre, l'opéré sortit complètement guéri.

En résumé, le nombre des observations publiées jusqu'ici s'élève à 39, parmi lesquelles 11 cas ont été chirurgicalement traités.

ÉTIOLOGIE.

La vésicule peut être blessée par des instruments piquants, tranchants, ou des corps contondants animés d'une grande vitesse, comme les projectiles d'arme à feu. La lance, l'épée, le fleuret, le sabre, le poignard, le couteau, telles sont les armes blanches susceptibles d'être les agents de la blessure; la résurrection de la lance dans les armées d'aujourd'hui donne peut-être quelque intérêt à cette question. Les armes à feu perfectionnées actuelles font de petites perforations viscérales, parmi lesquelles la vésicule peut être en cause; le revolver, qui entre de plus en plus dans nos mœurs, est intervenu dans une des observations que nous rapportons. Dans le relevé des observations publiées les trois quarts sont le résultat de coups de pointe ou de taille et le quart seulement est attribuable à des coups de feu.

La plaie ne correspond pas toujours par son siège au lieu anatomique de la poche du fiel. Sabatier rapporte que, dans une blessure par l'épée, « le coup était à la partie moyenne et inférieure de la région hypocondriaque droite, entre la troisième et la quatrième des fausses côtes, ayant glissé de derrière en devant et de haut en bas entre les parties cartilagineuses de ces côtes pour atteindre le

Digitized by Google

fond de la vésicule ». Dans le cas qui nous est personnel, un couteau catalan avait été plongé de bas en haut dans le ventre, sous les fausses côtes, à 3 travers de doigt à droite de la ligne blanche, et, quoique la plaie cutanée correspondît au sillon de la veine ombilicale, la lame dirigée en dehors avait blessé par piqûre et par coupure la vésicule biliaire, en son fond et à son côté externe. Cette même particularité a été notée dans le cas de Biagi. Le cas de Socin montre la possibilité d'une blessure par coup de feu avec pénétration du projectile par le dos. On a observé plus souvent des coups de feu tirés latéralement, la plaie d'entrée était entre l'os iliaque et les côtes, et le trou de sortie près de l'ombilic. Il doit en être de la vésicule biliaire comme de la vessie urinaire : sa réplétion, en augmentant sa surface d'exposition, doit faciliter sa vulnérabilité. Or, la plénitude de la vésicule étant plus marquée après le repas, il en résulte que ce moment doit être le plus favorable à son effraction.

Physiologie pathologique.

On est mal renseigné sur la façon dont s'écoule la bile à la suite de la perforation de la vésicule; on sait seulement que, ce réservoir étant intra-péritonéal, il se vide plus facilement à l'intérieur qu'à l'extérieur du péritoine. En vertu des réactions mécaniques qui s'établissent entre le contenu et le contenant de l'abdomen, il semble qu'une piqûre de la vésicule ne puisse occasionner qu'un écoulement goutte à goutte de la bile dans le péritoine, et que la séreuse a le temps d'organiser sa défense pour la néoformation des pseudo-membranes d'enkystement.

Mais, que la solution de continuité augmente, les conditions du phénomène changent; la bile coule abondamment dans le flanc droit de l'abdomen guidée par le couloir établi à droite et à gauche par la cloison médiane du mésentère et de l'intestin grêle (loi de Malgaigne), pour former ainsi une collection plus ou moins volumineuse. Or, puisque, depuis J.-L. Petit, la tradition veut qu'on compare le réservoir biliaire au réservoir urinaire, nous pouvons dire que le *cui persecta vesica lethale*, s'il ne comportait déjà tant d'exceptions pour la vessie, s'appliquerait plus exactement encore à la vésicule biliaire, car les dangers d'infection de ce chef sont plus grands.

Les plaies de la vessie urinaire, contrairement à celles de la vési-

Digitized by Google

cule biliaire, ne sont pas toujours intra-péritonéales; une péritonite trouve plus de facilités à se circonscrire au voisinage de la vessie, dans cette partie déclive de la cavité pelvienne où les viscères sont peu mobiles. Tandis que les solutions de continuité de la poche du fiel sont forcément toujours intra-péritonéales, toujours situées dans le haut de l'abdomen où la pesanteur tend à faciliter la migration de la bile comme celle du sang vers les parties déclives, où le voisinage d'organes mobiles comme l'estomac et l'intestin gêne la formation des tractus fibrineux, où enfin chaque mouvement inspiratoire en abaissant le foie comprime la vésicule contre la masse intestinale, exprime son contenu et en favorise la dissémination et l'absorption.

Exceptionnellement, on a pu voir la bile s'échapper au dehors, quand la plaie est large, béante, et qu'il y a concordance entre les deux solutions de continuité. Cette issue à l'extérieur d'une humeur généralement septique est de bon augure; et il est fâcheux qu'elle soit si rare. Dans l'observation de Cauchois (obs. II), la hernie de l'épiploon semble avoir joué un rôle heureux en aveuglant, au moins en partie, l'ouverture faite au réservoir de la bile, et peut-être en canalisant au dehors ce liquide par une sorte de drainage naturel. Mais une telle assertion ne serait valable qu'appuyée sur des faits plus nombreux. Dans une péritonite sous-hépatique Lejars a vu un des points du bord libre du grand épiploon se fixer à la face inférieure du foie au devant du côlon [1]. Son rôle protecteur n'est donc point peut-être une simple vue de l'esprit.

Une autre raison qui facilite l'écoulement de la bile est la contractilité propre de son réservoir admise depuis longtemps par Glisson, J.-L. Petit, Haller. Dans le cas qui nous est personnel l'opération fit constater, quatre heures après l'accident, la petitesse de la vésicule contractée et comme ratatinée, phénomène contrastant avec son ampleur et sa réplétion constatée à l'autopsie, et attribuable à une irritation des nerfs du plexus solaire qui desservent ses trois tuniques. Cette explication est conforme aux expériences de Doyon, qui a montré que l'excitation du grand splanchnique provoque la contraction de la vésicule et des différents canaux biliaires. Il semble donc que la vésicule se soit vidée sous le couteau, non point tout à fait comme un vase percé, mais comme un ventricule en systole.

1. Lejars, *Sem. méd.*, 1902.

Digitized by Google

Dans les cas heureux l'épanchement biliaire sollicite, par l'irritation du péritoine, la production d'adhérences qui l'enkystent, le séparent de la grande séreuse et permettent, par une intervention opportune, d'en débarrasser le patient. Mais cette collection n'a aucune tendance à se résorber et peut même s'accroître au point de gêner la respiration par son volume. On a observé des collections de 10 litres, et l'orifice vésiculaire à travers lequel filtre le liquide est presque impossible à retrouver à travers l'amas des néoformations conjonctives. « Bien plus, après la ponction, il y a de la tendance à la reproduction et, dans presque tous les cas, il a fallu ponctionner à maintes reprises[1]. » La péritonite est le plus souvent l'aboutissant plus ou moins prompt de l'épanchement de la bile dans le ventre. Dans les autopsies on constate souvent que les téguments et les viscères, surtout du côté droit, sont colorés en jaune. L'absorption de la bile par le péritoine est plus ou moins rapide comme on peut le constater en surveillant le passage des pigments biliaires dans les urines. C'est ce qu'a fait Biagi en expérimentant sur des chiens. Cet auteur ayant placé une sonde à demeure dans la vessie d'un chien lui fit une injection intra-péritonéale de bile d'un animal de même espèce et analysa peu après ses urines avec la réaction de Gmelin; après six expériences, il constata que l'élimination des pigments biliaires et par conséquent l'absorption de la bile se fait très rapidement, soit en 1 heure ou, au plus, 1 heure et demie. On pourrait donc utiliser l'examen des urines pour le diagnostic [2].

L'hémorragie intra-péritonéale est la compagne obligée de la cholérragie. Le sang provient de la paroi et des vaisseaux cystiques, mais plus encore du foie qui participe à la blessure. L'hémo-abdomen ne reste pas toujours confiné dans le flanc droit; si l'hémorragie est abondante, la migration du sang obéit à la pesanteur et, quand il est parvenu dans le bassin, il peut fort bien remonter dans le flanc opposé, surtout si un décubitus latéral sollicite son déplacement dans le flanc opposé. C'est une dérogation au principe de Malgaigne que nous avons assez souvent observée dans des traumatismes de divers viscères abdominaux. Quoi qu'il en soit, ce sang épanché active la dissémination de la bile plus ou moins septique

1. Routier, *Bull. Soc. Chir.*, 1892.
2. Biagi, *loc. cit.*

Digitized by Google

dans tous les points de ce grand espace lymphatique qu'est le péritoine où elle est aisément résorbée. « Le sang est généralement bien supporté par le péritoine qui réagit légèrement en se congestionnant pour absorber l'épanchement[1]. » Il ne deviendrait dangereux que par son abondance et l'anémie aiguë qu'il pourrait provoquer.

Symptômes.

C'est surtout dans les sympômes que s'accuse la différence entre la plaie et la rupture des voies biliaires. Dans la rupture il y a plus souvent perte de connaissance, collapsus plus ou moins profond avant le début des phénomènes de réaction péritonéale, en un mot tous les signes graves qui caractérisent une contusion abdominale. Le shock peut exister également dans les blessures vésiculaires; mais il est moins expressément noté, et d'ailleurs les complications des organes voisins pourraient aussi bien l'expliquer. Chez le sujet que nous avons observé, grièvement blessé à la vésicule et au foie, le shock était aussi peu marqué que possible.

Terrier et Auvray attachent une grande importance à la douleur qui, disent-ils, localisée à la région épigastrique ou à l'hypocondre droit, acquiert en l'espèce une réelle valeur. Cela ne correspond point à ce que nous avons observé; dans notre cas, nous avons pu manipuler sans douleur le bord inférieur du foie, les côtes et l'hypocondre droit; le sujet, interrogé avec persistance, accusait seulement une vive douleur à l'épaule droite avec irradiations à l'épaule gauche. Contrairement à l'assertion de Boyer, cette douleur scapulaire n'était nullement l'indice d'une plaie de la face convexe du foie. Cette variabilité de la douleur pourrait mettre en défaut la sagacité du chirurgien. Et cependant ne sait-on pas quelle diversité de formes revêt la colique hépatique, qui est tantôt vésiculaire, tantôt gastrique, tantôt appendiculaire, tantôt néphrétique, tantôt purement scapulaire? De nombreuses interventions sur le foie nous ont montré qu'il fallait peu compter sur le symptôme douleur. Il en est de même de la vésicule, l'excentricité de la sensation, l'irradiation nerveuse au loin pouvant en imposer sur le vrai siège de la lésion. Il serait donc imprudent de faire fonds sur ce symptôme protéiforme

1. Terrier et Auvray.

Digitized by Google

d'autant mieux que l'on sait, par exemple, que l'hydropisie de la vésicule peut évoluer sans douleur et que, comme dit Lejars[1], le syndrome douloureux « colique hépatique » a manqué souvent avec un ictère chronique, dû à un calcul enclavé trouvé au cours des opérations.

Le siège de la blessure à la paroi abdominale est une simple présomption de lésion de la vésicule. Cet indice peut être trompeur, car on voyait dans notre cas une plaie étroite en regard du sillon de la veine ombilicale et non du sillon de la vésicule biliaire.

Un symptôme un peu négligé par les récents écrivains est l'écoulement de la bile à l'extérieur. Il est évident qu'il fait défaut dans la rupture des voies biliaires; mais on peut l'observer dans leur perforation par un corps vulnérant, quoique rarement avec une netteté qui entraîne la conviction. Ce signe bien accusé existait dans le cas relaté par Schwartz (1854) et celui de Cauchois (1872), où la bile extravasée se marquait en taches larges sur le corps et le linge du blessé. Cette issue de la bile à l'extérieur ne peut être vraiment significative que lorsque elle est très abondante, car on l'observe aussi dans les traumatismes du foie. Il en est de même de l'écoulement de la bile dans le péritoine; sa source peut être dans les canalicules intra-hépatiques; et il s'agit alors d'une bile de sécrétion et non d'excrétion, distinction qui peut présenter quelque intérêt au point de vue de la stérilité ou de la septicité du liquide. En somme, même le ventre ouvert, la gaze qui sert à étancher le sang reviendrait-elle maculée de bile, le praticien n'est pas autorisé à affirmer l'existence d'une lésion de la vésicule, car le foie seul peut être intéressé.

La contracture abdominale et la défense musculaire sont limitées à l'hypocondre droit. La percussion dans le flanc droit donne une matité qui augmente d'heure en heure avec les progrès de l'épanchement biliaire et de l'hémo-abdomen qui le complique si souvent. Les nausées, les vomissements bilieux, le météorisme marquent le début de la réaction péritonéale. Le mal peut en rester là sans dégénérer en péritonite, comme dans l'observation II.

L'ictère est un symptôme important, mais qui a le tort de manquer parfois, d'être tardif et d'être commun aux lésions du foie et à

1. Lejars, *Sem. méd.*, 28 janvier 1903.

Digitized by Google

celles des voies biliaires. Il peut se montrer le deuxième jour; nous avons noté son apparition le troisième, et Cauchois le quatrième jour. Dû à la résorption de la bile épanchée, il peut comporter la décoloration des selles et des urines foncées.

La température n'est jamais élevée dans les cas qui doivent guérir; souvent même elle est basse, frisant l'hypothermie, par suite du shock du début. Le pouls est petit, serré; il ne battait que 52 pulsations dans un cas qui guérit (obs. II). Le blessé de Steward, qui mourut, « n'avait aucune apparence de fièvre; et son pouls se soutint toujours dans l'état naturel jusqu'au dernier jour de la vie où il devint intermittent[1] ». On signale assez souvent la discordance entre le pouls et la température.

On peut encore mentionner la soif vive, la constipation, l'affaiblissement, et, quand la maladie se prolonge, l'émaciation causée par la perte de la bile. Au cours de la cicatrisation, Biagi a constaté des coliques hépatiques chez son malade.

En résumé, de tout ce qui précède, il résulte que le diagnostic, sauf de rares exceptions, est à peu près impossible, qu'on en est réduit à des présomptions ou des probabilités de plaie de la vésicule biliaire; ensuite que le foie est si souvent intéressé qu'on doit, *à priori*, considérer sa lésion comme la compagne obligée de celle de la poche du fiel.

Marche et pronostic.

Quand l'irritation péritonéale est atténuée et que la collection biliaire peut se circonscrire par des néo-membranes, le retentissement général sur l'organisme est réduit à son minimum et la guérison peut s'établir. Il faut cependant compter dès le début avec les complications contemporaines de la blessure, comme la hernie de l'épiploon et de l'intestin, la perforation de l'estomac et du côlon, la plaie du foie si souvent touché. Une complication ultérieure possible est l'épanchement pleurétique du côté droit (obs. II).

La bile normale, d'après de nombreux expérimentateurs sur les animaux, serait un baume inoffensif; en revanche, la bile altérée en des stagnations prolongées qui favorisent son infection par les

1. Pâtissier, *Dict. des sc. médic.*, 1821, p. 371.

Digitized by Google

micro-organismes de l'intestin, serait un poison violent. «... Que la bile soit septique, que des germes venus de l'intestin parviennent jusqu'à la collection ou soient apportés par le sang qui est presque toujours mélangé à la bile; et l'on verra éclater rapidement des accidents de péritonite septique aiguë le plus souvent mortels[1]. » Cependant les résultats de l'étude bactériologique des voies biliaires ne sont pas définitifs; car, si Netter, Gilbert et Girode, Meczkowski ont conclu tout d'abord à la stérilité de la bile saine, Gilbert et Lippmann ont montré qu'elle « cultivait » en milieux anaérobies. « Les microbes venus de l'intestin cherchent, d'une façon continue, à remonter le long des voies biliaires; et si d'ordinaire ils ne remontent pas au delà d'une certaine profondeur, cela ne tient pas à une action bactéricide de la bile — qui, pour le coli-bacille en particulier, est un bon milieu de culture — mais plutôt à l'action mécanique du flux biliaire, qui balaie les conduits et s'oppose à l'ascension des micro-organismes[2]. » Il est certain que quelque mystère plane encore sur la nocivité de la bile au contact du péritoine. Nous n'en voulons pour preuve que le fait suivant rapporté par Quénu[3] le 2 mai 1906 à la Société de Chirurgie. Il a soigné un homme, sur l'épigastre duquel une voiture avait passé; le blessé présentait cette aggravation d'être un lithiasique en état de rétention complète depuis plusieurs semaines; il n'en a pas moins guéri après une laparotomie et un drainage approprié. Ce succès est en désaccord avec les citations qui précèdent, à moins que certains péritoines ne possèdent des grâces d'état. Retenons que la bile, même pathologique, n'est pas toujours fatale au péritoine, mais que dans le doute on doit la considérer comme septique.

Les anciens cliniciens, depuis Sabatier jusqu'à Nélaton, regardaient la plaie de la vésicule biliaire comme à peu près mortelle. Ce pessimisme s'est un peu atténué, surtout depuis qu'on sait opposer au mal des remèdes convenables. En 1888, Segond[4] pouvait écrire que son pronostic était beaucoup plus grave que la plaie du foie, quoique n'étant pas nécessairement mortelle. Cette opinion n'est plus aujourd'hui l'expression de la vérité. Le pronostic a changé

1. Terrier et Auvray.
2. Lejars, *Sem. méd.*, 1902, 19 novembre.
3. Quénu, *Bull. de la Soc. Chir.*, 2 mai 1906.
4. Segond, *Traité de Chirurgie* de Duplay et Reclus.

Digitized by Google

du tout au tout depuis l'avènement de la chirurgie active. Les 11 cas le plus récemment publiés et traités par des moyens vraiment chirurgicaux ont donné lieu à 9 guérisons et à 2 morts seulement. Ces résultats si encourageants dictent au chirurgien sa conduite. Quand la mort survient, elle est toujours due à la péritonite. En dehors du grand agent d'infection qu'est la bile, une certaine part revient aussi à l'instrument du traumatisme; dans notre cas, le couteau manié par un professionnel de l'assassinat a pu mettre son appoint dans l'élément infectieux.

Le temps de la survie d'un blessé abandonné à lui-même est d'environ quatre à cinq jours, à en juger par les minces détails des faits publiés.

Traitement.

La thérapeutique des blessures de la vésicule biliaire a subi diverses vicissitudes depuis le XVIIIe siècle jusqu'à nos jours. Nous avons vu que l'idée d'aborder directement la vésicule et de la lier au niveau du col avait germé dans l'esprit de Herlin, chirurgien de notre marine; mais la majorité des praticiens, estimant que le traumatisme était fatalement mortel, s'en remettaient aux bons soins de la nature médicatrice. Sabatier[1] écrivait en 1796 : « On devrait essayer, si la plaie de la vésicule n'était pas très étendue, de la comprendre dans une ligature qu'on aurait soin de fixer à la plaie abdominale ». Amussat et Vilardebo pensèrent, vers 1830, que la cautérisation, qu'ils avaient avantageusement expérimentée sur la poche du fiel des animaux, pourrait être utilement appliquée à l'homme. A la même époque, Campaignac proposa la ligature seulement des tuniques autour de la perforation : c'était, il faut le reconnaître, un acheminement vers la suture. Cependant Pétrequin[2] la critiquait : «... Je doute de l'efficacité de son application quand je songe que la poche blessée s'affaisse et se retire en se cachant sous l'hypocondre, et que déjà l'accident principal est produit ». Boyer, Velpeau, E. Nélaton, Vidal de Cassis, Follin, etc., s'accordent à considérer la blessure comme toujours mortelle et ne proposent aucun remède. Tout au plus ose-t-on s'adresser à la ponction pour évacuer une col-

1. *Médec. opér.*, 1796.
2. Pétrequin, *Anat. méd.-chir.*, 1844, p. 348.

Digitized by Google

lection biliaire enkystée; mais il ne s'agit pas là d'un traitement précoce, et, en outre, la ponction, méthode aveugle, doit être sans cesse renouvelée. En résumé, beaucoup de velléités interventionnistes, mais aucune tentative d'émancipation vraiment chirurgicale ne perce. Il a fallu les efforts combinés de nos maîtres actuels, notamment Terrier et Segond en France, Kehr en Allemagne, Dalton et quelques autres, pour ériger en règle l'intervention chirurgicale. On tend de plus en plus aujourd'hui à se rallier à la formule de Terrier (1891), qui peut se résumer ainsi : l'opération est de règle quand on soupçonne une plaie de l'appareil hépatique.

La limitation de notre sujet nous impose de dire qu'il s'agit ici de résoudre une question de chirurgie d'urgence, et non point de discuter l'opportunité d'une intervention secondaire dans un traumatisme *non récent* des voies biliaires. Le chirurgien, en présence d'une plaie de la vésicule, agira comme s'il était en présence d'une rupture de la vessie urinaire, ou bien encore comme s'il fallait remédier à une blessure du foie. Est-ce à dire qu'il devra toujours et quand même opérer? Non, mais son intervention n'aura d'autre limite qu'un degré de shock prononcé ou quelque motif impérieux impossible à prévoir. L'opération ne s'adressera pas à une lésion prévue de la vésicule, puisque le diagnostic en est presque impossible, mais à une lésion probable de l'appareil hépatique. C'est un grave blessé qu'il s'agit de secourir en allant droit au mal. La laparotomie sera donc exploratrice, avant d'être curatrice. La laparotomie seule permettra d'inspecter complètement la région blessée, de se rendre compte de l'existence et de la nature des lésions des organes voisins, d'étancher la bile et le sang épanchés, d'enlever les caillots, les matières fécales, si l'intestin est blessé, etc... La laparotomie ne se conçoit qu'avec l'idée bien arrêtée de réparer le dommage lésionnel des voies biliaires, qu'on traitera par l'excision de la vésicule si les dégâts sont très grands, ou bien par la suture avec ou sans avivement des bords de la plaie, sans préjudice d'un drainage à la gaze hydrophile, ou par un tube de caoutchouc enchemisé.

La laparotomie doit être hâtive et pratiquée autant que possible dans les trois ou quatre premières heures de l'accident : le succès est à ce prix. Mieux valent cent laparotomies inutiles, forcément bénignes si elles ont été entourées de toutes les précautions

Digitized by Google

modernes, qu'une seule mort par intervention retardée ou non exécutée[1].

Quelle voie d'accès choisir? Dalton et Lejars insistent sur ce conseil, déjà donné par Terrier, qu'il vaut mieux faire la laparotomie médiane que d'agrandir la plaie accidentelle. Si l'on est gêné dans l'exploration, il ne faut pas hésiter à brancher une laparotomie latérale sur la première et à réséquer la quantité de côtes nécessaire pour y voir clair. De toutes les incisions abdominales la plus en faveur aujourd'hui est celle de Kehr. Le malade est disposé horizontalement sur la table d'opération, un billot sous la région lombaire pour faire saillir l'hypocondre. Une longue incision en baïonnette sur la ligne médiane descend de l'appendice xiphoïde jusqu'à 2 travers de doigt au-dessus de l'ombilic; à ce niveau, elle se dévie à droite, coupant un peu à droite la moitié interne du muscle droit; puis elle redevient verticalement descendante sur une étendue de 4 à 5 travers de doigt. Aux yeux de Lejars, et de beaucoup d'autres, cette mise à découvert de la région paraît être un grand progrès réalisé. Nous avons pratiqué nous-même l'incision de Kehr sur le vivant et avons été étonné du jour qu'elle donne sur le pédicule hépatique; le ventre semble s'ouvrir sur le billot comme un livre sur un pupitre.

Nous avons constaté, par des mensurations, que la distance xipho-ombilicale mesurée sur la peau augmente de 3 bons centimètres dans cette attitude imposée au patient. Mais il faut prendre bien soin, avant la fin de l'opération, de retirer le billot pour faciliter la réfection de la paroi abdominale. Cette précaution serait encore plus nécessaire s'il fallait explorer la face convexe du foie, car le billot dorsal a l'inconvénient d'appliquer étroitement le foie contre le diaphragme.

Une fois la lésion reconnue, l'acte opératoire commence. Doit-on exciser la vésicule, la suturer, ou simplement tamponner? La cholécystectomie, conseillée dans certains cas par plusieurs chirurgiens et réalisée par Dixon, dans une rupture de la vésicule, est une opération de nécessité. La cholécystorraphie est l'opération de choix. Il en est de même du tamponnement. Kehr régularisa les bords de la blessure et sutura la vésicule par une double rangée de

1. Pantaloni, *Chirurgie du foie.*

Digitized by Google

points superficiels et profonds; la guérison était obtenue un mois après. Dalton Dörfler, Bullinger, Tuzi, Biagi firent aussi la cholécystorraphie et leurs malades guérirent. Walton procéda de même quarante-huit heures après la blessure; la vésicule resta continente, malgré la mort de l'opéré. La suture séro-séreuse, sur un ou deux plans, exécutée au catgut, est la plus recommandable; mais elle n'est pas absolument indispensable, à en juger par notre observation. Dans notre cas, nous eûmes recours à un procédé qui n'a rien de classique, mais qui nous fut imposé par les circonstances et la pénurie d'aides. Nous avons fait une suture hépato-cystique, aussi simplement que s'il s'était agi de réunir des téguments, et non par des points à la Lembert, à l'aide du catgut n° 3 et de l'aiguille courbe à pédale. Les points étaient séparés, non perforants, pour la plaie du fond de la vésicule; quant à la plaie supérieure, le foie et la vésicule furent embrassés dans une seule et même suture en deux points séparés. Néanmoins tout fut bien réparé; la vésicule redevint continente et l'appareil hépatique put reprendre son fonctionnement normal comme le montrèrent la cessation de l'hémorragie, la coloration des selles de l'anus artificiel, les vomissements bilieux, la bile recueillie à l'autopsie dans la vésicule et l'estomac. Baldassari et Gardini pensent que la suture de la vésicule serait parfois avantageusement renforcée par une plastie de l'épiploon.

Quand la blessure siège sur le canal cystique, Terrier et Auvray conseillent l'ablation de la vésicule. En cas de division complète du canal, c'est la pratique la plus rationnelle; dans le cas d'une division incomplète, le tamponnement peut suffire, ainsi que l'observation VI nous le prouve. Cependant n'oublions pas que Lotheissen n'opéra que le sixième jour et que des adhérences avaient pu avoir le temps de s'établir. Le canal cystique, dont le diamètre présente, en l'état de santé, 3 millimètres seulement, offre peu de prise pour une suture, qui serait, d'ailleurs, difficile, eu égard à la profondeur. Le praticien devra s'inspirer des circonstances et faire soit la cholécystectomie, soit le tamponnement. La section du canal hépatique est justiciable du seul tamponnement (Courvoisier, Terrier). Rappelons que Dalton avait déjà fait un tamponnement, mais à titre accessoire, pour consolider une suture de la vésicule. La gaze employée à cet effet contracte rapidement des adhérences avec les viscères; aussi sera-t-il prudent de la retirer de bonne heure. Quand

Digitized by Google

le canal cholédoque est intéressé, Terrier conseille, selon le cas, tantôt la suture du canal, tantôt la cholécysto-entérostomie.

On évitera les grands lavages péritonéaux et l'on évacuera la bile et le sang épanchés à l'aide de tampons montés, sans préjudice d'un drainage avec un tube de caoutchouc entouré de gaze hydrophile. Il peut être avantageux de pratiquer une boutonnière hypogastrique pour établir un drainage intra-pelvien, en prévision d'une péritonite; on pourrait utiliser dans ce but le bas de l'incision de la laparotomie.

Dans notre cas, une fois la péritonite constituée, nous avons pratiqué, trente-six heures après le traumatisme, sous anesthésie locale, une entérostomie dans la fosse iliaque droite. Cette opération eut lieu sans douleur et sans retentissement sur l'état général; il y eut presque aussitôt émission de gaz et de matières, un soulagement très marqué le lendemain. Loin donc d'avoir ajouté un trauma à un trauma, cette nouvelle intervention, renouvelée de Paul, en Angleterre, Mixter, en Amérique, couramment adoptée dans les péritonites par Greenough[1], a certainement rendu plus douce la fin du blessé et, pendant quelques instants, avait fait luire quelques lueurs d'espoir dans son entourage et même chez ceux qui le soignaient.

Mode de réparation du foie et de la vésicule.

Terrier et Auvray estimaient, en 1901, que les phénomènes de réparation du foie et de la vésicule biliaire, étudiés sur les chiens, par V. Cornil et P. Carnot[2], ne correspondent point à ce qu'on observe dans la pratique chirurgicale, et disaient que de nouvelles recherches devaient être poursuivies dans ce sens. La question en est toujours au même point.

Dans notre cas, les plaies de la vésicule biliaire étaient cicatrisées et le réservoir était parfaitement continent; sa contractilité s'était exercée physiologiquement; l'œuvre de réparation s'était donc accomplie en quatre-vingt-trois heures, soit près de trois jours et demi. Les deux tuniques extérieures étaient parfaitement soudées; quant à la muqueuse, elle ne présentait aucune solution de

1. *Boston med. and surg. Journ.*, 19 mai 1904.
2. Cornil et Carnot, *Semaine médicale*, 1898, p. 441.

Digitized by Google

continuité, sauf à l'extrémité inférieure de la plaie du fond sur la très minime étendue d'une tête d'épingle. Quelques heures de survie de plus, et l'on n'eût distingué rien d'anormal.

La plaie du foie, profonde de 22 millimètres, était cicatrisée sur une étendue de 13 à 14 millimètres, et le pourtour superficiel était réduit de plus de moitié; nous pensons que la cicatrisation eût été complète avec une survie de un jour, soit donc en quatre ou cinq jours. On voyait nettement, à l'œil nu, sur la face inférieure du foie, s'enfonçant dans la profondeur, une traînée linéaire cicatricielle, tranchant par sa teinte spéciale sur le tissu hépatique voisin. Cornil et Carnot ont parfaitement établi, dès 1898, le processus de réparation hépatique par une cicatrice fibreuse; et leurs expériences sur les chiens ont été confirmées en 1901 par Le Couteur[1]. Mais, en assignant le terme de 7 à 8 jours à la « formation des fibres du tissu conjonctif qui assurent la permanence de la cicatrice », ces auteurs sont peut-être restés en deçà de la vérité. Le fait qui nous est personnel prouve que la réparation peut être plus rapide chez l'homme. La cicatrisation aurait-elle été hâtée par quelque circonstance contingente? Aurait-elle été favorisée par l'état légèrement cirrhotique du foie constaté à l'autopsie? Il nous est impossible d'approfondir cette question.

1. Le Couteur, thèse Bordeaux, 1901.

Digitized by Google

DE LA

SUBLUXATION CONGÉNITALE DU POIGNET

MALADIE DE MADELUNG.
RACHITISME TARDIF DES POIGNETS (S. DUPLAY).
LAXITÉ CONGÉNITALE DE L'ARTICULATION RADIO-CUBITALE INFÉRIEURE (A. GUÉPIN).
CARPUS CURVUS (P. DELBET).
SUBLUXATION PROGRESSIVE DU POIGNET (KIRMISSON).
RADIUS CURVUS (GANGOLPHE, A. BROCA). — MANUS VALGA (F. SAUER).

Par E. ESTOR

Professeur à la Faculté de médecine de Montpellier.

(*Suite et fin* [1]).

V

Nous tenons tout d'abord à montrer quelle est notre conception pathogénique de la maladie de Madelung. Comme on va le voir, nous sommes éclectique : ce qui ne veut pas dire que nous acceptons toutes les théories.

Nous estimons, et c'est là le point fondamental de notre opinion, que le carpus curvus est une maladie *congénitale*. Nous croyons de plus que, dans un certain nombre de cas, la maladie a été non pas créée, mais révélée ou aggravée par un traumatisme, soit par une distension articulaire habituelle résultant de la profession, soit par une entorse accidentelle. Nous acceptons donc, dans une certaine mesure, la théorie traumatique. Enfin, nous pensons que, lorsque la maladie détermine des troubles fonctionnels et qu'elle n'est pas traitée, elle est susceptible d'une aggravation progressive et qu'elle mérite bien alors la dénomination de subluxation progressive du poignet qui lui a été donnée par Kirmisson.

Nous pensons que la maladie de Madelung est une affection *congénitale* pour plusieurs raisons :

1° *La difformité n'est que l'exagération d'une disposition normale.*

1. Voir le numéro d'août.

Digitized by Google

La saillie du cubitus sur la face dorsale du poignet qui est la caractéristique du carpus curvus existe à un faible degré chez tout le monde. Cette saillie cubitale est bien la caractéristique de la maladie car tous les chirurgiens sont unanimes pour affirmer que la malformation à peine visible, quand on examine le poignet par son bord radial, apparaît très manifeste lorsqu'on le regarde par le bord cubital.

Si la saillie *normale* du cubitus ne nous paraît pas aussi accentuée qu'elle ne l'est en réalité, c'est que, soit qu'il s'agisse de notre poignet, soit qu'il s'agisse du poignet d'autrui, le poignet se présente rarement à notre vue par son bord cubital. Dans aucune de nos fonctions, nous n'avons besoin de placer la main dans une position de pronation assez forcée pour que le bord cubital du poignet s'offre directement à nos regards. Si nous voulons nous rendre un compte exact de la saillie de notre cubitus droit, nous devons, soit examiner la tête de l'os avec les doigts de la main gauche, soit regarder dans une glace l'image du bord cubital de notre poignet. D'autre part, nous voyons généralement le poignet d'autrui par son bord radial, dans la position intermédiaire entre la pronation et la supination, parfois il se présente à nous en supination ou en pronation peu accentuées; mais il est rare que le poignet d'autrui s'offre à nos regards par son bord cubital. C'est ce qui explique que l'on ne se rende pas généralement un compte exact de la saillie normale du cubitus.

Les considérations précédentes expliquent aussi que certains malades puissent ignorer leur difformité. La malade, que j'ai observée et qui était entrée à l'hôpital pour une salpingite tuberculeuse, ne se doutait nullement que ses poignets étaient déformés; elle n'en souffrait pas et se montrait très étonnée de la curiosité éveillée par la disposition de ses articulations radio-carpiennes; jamais elle n'aurait consulté un médecin à ce sujet [1]. Une observation de Tripier rapportée par Fèlix [2] est très intéressante à cet égard : il s'agit d'un jeune homme de vingt-trois ans qui entre dans le service de Tripier pour un double pied-plat valgus douloureux; « du côté des membres supérieurs on est frappé de la saillie considérable de l'apophyse styloïde du cubitus, cette déformation est

1. Voir Introduction.
2. Félix, thèse de Lyon, 1884, n° 246, p. 46.

Digitized by Google

symétrique. C'est une véritable subluxation du poignet en avant que l'on constate; le carpe a glissé en avant des os de l'avant-bras ». Interrogé le malade prétend n'avoir jamais fait attention à la forme de ses poignets. Il en est de même dans une observation de Malfuson[1] où il est rapporté que la mère d'une jeune fille venue à

Fig. 1. — Femme de trente ans.

la consultation pour une maladie de Madelung bilatérale présentait, elle aussi, une double malformation des poignets de même nature, dont elle ne s'était jamais préoccupée. Féré[2] a recherché le carpus curvus chez les épileptiques et l'a trouvé bien marqué chez 25 sujets sur 148 épileptiques. Il est très probable que ces 25 sujets ne s'étaient jamais inquiétés de la difformité de leur poignet.

Il n'est pas étonnant que la saillie normale du cubitus ne nous

Fig. 2. — Homme de quarante ans.

apparaisse pas aussi accentuée qu'elle ne l'est en réalité, puisque des sujets atteints de maladie de Madelung ne se sont pas rendu compte de leur difformité. Pour démontrer combien la saillie normale est apparente, nous avons fait photographier l'avant-bras vu par son bord cubital, chez des sujets pris au hasard et bien conformés;

1. Malfuson, thèse de Paris, 28 juillet 1894.
2. Féré, *Revue de Chirurgie*, 1896, t. XVI, p. 398.

Digitized by Google

voici les épreuves que nous avons obtenues. Nous aurions pu donner un nombre très considérable de photographies analogues.

Voilà donc un premier point qui me paraît incontestable : la subluxation du cubitus en arrière que l'on observe dans le carpus curvus, n'est que l'exagération d'une disposition normale.

Je poursuis la démonstration de ma thèse et pour la compléter je

Fig. 3. — Petite fille de douze ans.

vais démontrer que l'incurvation du radius en avant que l'on observe dans la maladie de Madelung, en même temps que la subluxation cubitale, l'incurvation radiale qui est après la subluxation cubitale la difformité la plus importante n'est, elle aussi, que l'exagération d'une disposition normale. Pour le démontrer, j'ai pris au hasard

Fig. 4. — Homme de vingt-trois ans.

des radius, je les ai sciés dans le sens de leur longueur et suivant un plan antéro-postérieur, de façon à les diviser en deux parties égales, puis, après avoir appliqué une des moitiés sur une feuille de papier par sa surface sectionnée, j'ai exactement dessiné son contour et indiqué son axe qui est représenté par une ligne passant par le milieu de la section. On voit que cet axe est dans son quart inférieur normalement incurvé en avant (fig. 5).

Nous pensons, par les photographies et le tracé ci-joint, avoir

Digitized by Google

démontré notre première proposition, *la Maladie de Madelung n'est que l'exagération d'une disposition normale.*

2° *La Maladie de Madelung est une affection congénitale, parce qu'elle est souvent héréditaire.*

Sur 85 observations que nous avons recueillies nous trouvons 36 fois la même affection chez les parents. La malade que nous avons observée nous a assuré que son père présentait la même déformation des deux poignets, comme chez elle, plus accentuée du côté gauche que du côté droit[1]. Nous lisons dans l'observation de



Fig. 5.

Guépin[2] que presque tous les membres de la même famille étaient porteurs de carpus curvus. « J'ai l'honneur de faire connaître à la Société de biologie le cas remarquable d'une famille dont presque tous les représentants offrent une laxité congénitale de l'articulation radio-cubitale inférieure et une subluxation consécutive de la tête du cubitus en arrière. » Dans cette même famille, le père a les poignets volumineux, la mère est atteinte d'une déformation du poignet absolument semblable à celle que porte la malade qui fait le sujet de l'observation et la difformité est plus accusée encore, les frères et les sœurs de la mère sont atteints de la même affection; sur douze enfants les neuf qui sont vivants présentent tous à la face dorsale du poignet une saillie anormale de la tête du cubitus, les enfants de la malade ne présentent aucune malformation, mais les enfants d'une sœur de la malade sont atteints de la maladie de Madelung. Dans une observation de Malfuson[3], il est dit que la mère et la fille présentent toutes deux la déformation en carpus curvus. Nous lisons dans une observation d'Eugène Roget[4] que la mère et le grand-père d'une jeune fille atteinte de la maladie de Madelung offraient la même difformité. Dans l'observation de Dekeyser[5], la mère et la fille sont atteintes de subluxation du poignet.

1. Voir Introduction.
2. Guépin, *Société de Biologie*, 2 juillet 1892, p. 627.
3. Malfuson, th. de Paris, 28 juillet 1894.
4. Eugène Roget, th. de Lyon, 26 avril 1899, n° 121, p. 22.
5. Arthur Dekeyser, *Journal médical de Bruxelles*, 17 octobre 1901, p. 593.

Digitized by Google

Ardouin[1] (de Cherbourg) nous rapporte le cas d'une femme dont un des frères présente un carpus curvus.

Nous avons tenu à savoir si, dans la maladie de Madelung, on découvre plus ou moins souvent que dans les autres malformations congénitales l'influence héréditaire. Nous avons, dans ce but, établi une statistique, basée sur des observations personnelles qui nous a donné les résultats suivants. Si nous envisageons trois difformités congénitales d'observation fréquente, le pied-bot congénital, la luxation congénitale de la hanche et le bec-de-lièvre, voici ce que nous fournissent nos observations au point de vue de l'influence de l'hérédité.

Sur 44 cas de pied-bot varus équin congénital, nous ne trouvons qu'une fois l'hérédité directe (père atteint de pied-bot); dans une seconde observation, il est mentionné qu'un frère présente la même difformité. En somme ce n'est que 2 fois sur 44, soit dans 4,4 p. 100 des cas, que le pied-bot congénital s'est montré maladie familiale.

Dans 27 cas de luxation congénitale de la hanche, l'hérédité a été notée quatre fois (père, mère, oncle, grand'tante); nos observations mentionnent de plus que deux sœurs étaient atteintes de luxation congénitale. Nous voyons donc que la luxation congénitale peut être considérée comme une maladie familiale 5 fois sur 27, soit dans 18 p. 100 des cas.

Enfin nous ne trouvons l'influence héréditaire dans le bec-de-lièvre qu'une fois sur 15 (père et fils atteints de la même difformité), soit dans la proportion de 6,6 p. 100.

Les chiffres donnés par Kirmisson[2] sont très comparables aux nôtres. 166 cas de pied-bot lui ont fourni seulement quatre faits dans lesquels l'hérédité entre en jeu d'une manière évidente, soit la proportion de 2,4 p. 100. Cet auteur pense, et c'est aussi ce qui résulte de notre enquête personnelle, que l'hérédité est beaucoup plus souvent en cause dans la luxation congénitale de la hanche que dans le pied-bot et le bec-de-lièvre.

Dans la maladie de Madelung, nous voyons que l'hérédité entre manifestement en jeu dans 36 cas sur 85, soit dans la proportion de 40 p. 100. Cette proportion est beaucoup plus élevée que dans la luxation congénitale, dans l'étiologie de laquelle l'hérédité joue

1. Ardouin, *Revue d'Orthopédie*, 1902, p. 351.
2. Apert, *Maladies familiales et maladies congénitales*, 1904, p. 1.

Digitized by Google

cependant un rôle si important. De plus nous voyons, dans le carpus curvus, plusieurs membres d'une même famille atteints de la même difformité : ce qui s'observe surtout dans la polydactylie, difformité essentiellement héréditaire. N'y a-t-il pas là un argument de grande valeur en faveur de la théorie congénitale et ne nous est-il pas permis, en nous basant sur ces chiffres comparatifs, de considérer la maladie de Madelung comme une difformité congénitale?

La maladie de Madelung est donc une maladie familiale presque au même titre que la polydactylie. Sans doute, dans un assez bon nombre de cas, on ne peut pas invoquer l'influence héréditaire, mais pour qu'une malformation puisse être admise dans le groupe des maladies familiales il n'est point nécessaire qu'elle soit fatalement héréditaire. « Il arrive parfois qu'il naît dans une même famille un enfant, ou même plusieurs enfants, atteints de polydactylie, alors qu'aussi loin qu'il est possible de remonter dans leurs ascendants, on n'a aucun souvenir d'un ancêtre polydactyle. Il faut bien admettre alors qu'il ne s'agit pas d'hérédité, mais de l'apparition d'une anomalie pour la première fois[1] ». L'hérédité n'est donc pas constante dans la polydactylie qui est cependant au plus haut chef une maladie héréditaire, car on a souvent constaté l'existence de familles polydactyles.

Apert admet dans le groupe des maladies familiales, le bec-de-lièvre et la luxation congénitale de la hanche dans lesquels l'hérédité a éte notée bien moins souvent que dans la maladie de Madelung.

3° *La maladie de Madelung est souvent bilatérale.* Dans 70 cas sur 85, soit dans 80 p. 100 des cas, le carpus curvus occupe les deux poignets. Cette bilatéralité le rapproche encore des malformations congénitales. Le pied-bot est souvent bilatéral; « les statistiques s'accordent à démontrer la fréquence plus grande du pied-bot double. » Dans la luxation congénitale, la bilatéralité est fréquente. Hoffa, sur 62 cas, trouve 22 luxations gauches, 14 droites et 26 bilatérales et Lorenz sur 253 cas, 77 luxations bilatérales, 100 gauches et 76 droites. Sur 168 cas, Kirmisson[2] a relevé 68 luxations bilatérales, 53 droites et 47 gauches.

Nous pensons avoir donné de sérieuses raisons en faveur de la

1. Kirmisson, *Traité des maladies chirurgicales d'origine congénitale*, Paris, 1898, p. 504.
2. Kirmisson, *Ibidem*, p. 595.

Digitized by Google

théorie congénitale. Nous voudrions serrer encore de plus près la question et mieux élucider la pathogénie du carpus curvus, en montrant qu'elle est dans cette difformité assez complexe, la lésion primitive dont toutes les autres sont la conséquence. La lésion initiale siège-t-elle sur les ligaments, les os ou les muscles?

La théorie de Busch[1], qui après Weber incrimine la contracture musculaire, ne compte pas d'adeptes et l'insuccès des ténotomies qu'il a pratiquées suffit à la condamner. Lorsqu'on observe de la contracture musculaire, cette contracture est secondaire.

La théorie de Malgaigne[2], qui attribue la maladie de Madelung à un simple relâchement des ligaments sans autre cause organique spéciale, ne satisfait guère l'esprit.

Dupuytren a émis l'opinion que, sous l'influence des efforts continus nécessités par la profession (imprimeurs et apprêteurs de drap), il n'est pas rare de voir les ligaments du poignet se relâcher et s'étendre de manière à permettre aux os des mouvements plus étendus que dans l'état normal. Cette opinion est comparable à celle de Malgaigne.

Nous pensons, comme Guépin, que la maladie de Madelung est due à une *laxité congénitale de l'articulation radio-cubitale inférieure.*

En adoptant cette théorie, nous paraissons ne tenir aucun compte d'un grand nombre d'observations dans lequelles le traumatisme joue un rôle étiologique manifeste, il n'en est rien en réalité.

La malade de Félix a vu sa difformité débuter à l'âge de quatorze ans, par suite d'un surmenage professionnel. Celle de Duplay souffre depuis qu'elle a fait un léger effort en tournant un bouton de porte; elle ne souffrait pas auparavant. La malade de Redard, à l'âge de treize ans, fait une chute légère sur le poignet gauche, et c'est à partir de ce moment que se développe la déformation du poignet. Nous voyons dans l'observation de Malfuson que la difformité a débuté sous l'influence d'un effort fait dans un mouvement de supination rapide pour recevoir des pièces de monnaie. C'est en soulevant un tapis lourd que le jeune garçon observé par Kirmisson traumatise son poignet. Il ressent une douleur s'accompagnant d'un craquement et peu à peu ne peut plus se servir de son poignet

1. Busch (W.), *Lehrbuch der Chirurgie*, Berlin, 1864, Bd. II, 3 Abt., p. III.
2. Malgaigne, *Traité des fractures et des luxations*, t. II, 855. p, 711.

Digitized by Google

qu'en le soutenant à l'aide d'une manchette en cuir; enfin il est obligé de s'arrêter.

Dans tous ces cas, et on pourrait en citer quelques autres, on ne peut nier l'influence du traumatisme; mais il est permis de faire remarquer que le traumatisme est parfois d'intensité fort minime. Ce traumatisme professionnel ou accidentel n'arrive à produire d'aussi graves désordres que parce qu'il intéresse une articulation antérieurement déformée et particulièrement disposée à l'entorse par suite d'une laxité jusque-là latente de l'articulation radio-cubitale inférieure. Il se passe dans le carpus curvus ce que l'on observe dans la luxation congénitale de la hanche. Dans ce dernier cas, tant que l'enfant ne marche pas, on ne s'aperçoit pas que l'articulation de la hanche est vicieusement constituée. De même, tant qu'on ne demande pas au carpus curvus un travail pénible il passe inaperçu, mais dès qu'on exige d'un poignet congénitalement déformé des mouvements étendus ou répétés de flexion, d'extension, de pronation ou de supination, il devient douloureux et impuissant. Et comme une entorse en appelle une autre, si elle n'est pas guérie radicalement avant que l'articulation lésée ne reprenne son fonctionnement, si l'individu porteur d'un carpus curvus, surmené par la profession ou blessé par un traumatisme accidentel, ne met pas son articulation déformée au repos, celle-ci se relâche de plus en plus, devient de plus en plus difforme et douloureuse et la maladie présente une aggravation progressive.

Ce n'est pas le métier qui développe le carpus curvus, c'est *l'apprentissage*. La maladie de Madelung ne se développe pas entre douze et treize ans, parce que c'est à cet âge qu'apparaissent les manifestations du rachitisme tardif, mais parce que c'est à cet âge que les enfants de la classe pauvre commencent à apprendre un métier manuel. Tant qu'on ne demande pas d'effort sérieux à un poignet congénitalement mal conformé, son vice congénital passe inaperçu, mais dès qu'on exige de lui un effort professionnel ou qu'on l'expose à un traumatisme même minime, la malformation devient évidente.

Notre théorie peut être ainsi formulée : *La maladie de Madelung est constituée par une laxité congénitale de l'articulation radio-cubitale inférieure, assez souvent apparente dès la plus tendre enfance, mais*

Digitized by Google

qui peut n'être révélée qu'au moment de l'adolescence par un traumatisme accidentel ou des manœuvres professionnelles. Cette théorie est applicable à tous les cas.

Elle a été déjà proposée par Jagot[1]. « L'hérédité semble jouer un rôle considérable... Quel rôle joue le surmenage dans la production ou le développement de l'affection. Il ne nous paraît servir qu'à augmenter la lésion, à la mettre en relief en accentuant la difformité. »

La maladie de Madelung est due à un trouble de croissance (Madelung, Redard, Gangolphe).

Madelung[2] a le premier attribué la luxation spontanée du poignet en avant à un trouble de croissance de l'articulation, à une perturbation de la vitalité du cartilage de conjugaison de l'extrémité inférieure des os de l'avant-bras, perturbation causée par un surmenage professionnel.

La théorie de Madelung a été reprise par Redard[3].

La déformation du poignet est la conséquence d'une perturbation dans la croissance et le fonctionnement des cartilages de conjugaison des os de l'avant-bras à leur extrémité inférieure (Redard).

« S'appuyant sur les recherches d'Ollier, sur la physiologie des cartilages de conjugaison, on peut admettre que certaines parties du cartilage de conjugaison, servant à l'accroissement des membres, ont, sous l'influence d'irritations répétées et modérées qui favorisent l'ostéogénie, un fonctionnement exagéré; de là des hypertrophies osseuses localisées qui produisent la luxation du poignet. »

« Les troubles de croissance des cartilages épiphysaires sont certainement dus au surmenage de l'articulation. Presque tous les sujets des observations se livraient en effet à des travaux pénibles. »

Telles sont les idées soutenues par Redard dans un intéressant mémoire basé sur une observation très complète. Redard ne croit pas à une ostéite juxta-épiphysaire. « L'évolution lente, silencieuse, sans gonflement douloureux et poussées aiguës, ne permet pas d'admettre une ostéite juxta-épiphysaire du tiers inférieur des os de l'avant-bras. »

1. Jagot, *Archives médicales d'Angers*, 20 avril 1897.
2. Madelung, *Archiv für klinische Chirurgie von Dr B. von Langenbeck*, Berlin, 1898, t. III, p. 395.
3. Redard, Sur une déformation rare du poignet, *Archives générales de Médecine*, 1892, volume 2, 7e série, t. XXX, p. 651.

Digitized by Google

Il repousse aussi la théorie de S. Duplay, « sans nous prononcer d'une façon absolue contre cette théorie, nous ferons remarquer que l'on a un peu abusé, dans ces derniers temps, du rachitisme tardif pour expliquer la formation de certaines difformités; dans le cas particulier qui nous occupe, aucun examen anatomique n'a démontré l'existence du rachitisme ».

La théorie de Madelung et de Redard invoque donc un trouble de croissance occasionné par un surmenage professionnel. Cette théorie a le tort de n'expliquer qu'un certain nombre de faits. Elle ne peut être appliquée aux cas où les malades incriminent un minime traumatisme, et surtout, elle se montre absolument insuffisante, dans les cas assez nombreux, où la difformité a pris naissance et a évolué sans surmenage professionnel et sans traumatisme et s'est montrée dès la plus tendre enfance.

Gangolphe croit aussi à un trouble dans le fonctionnement des cartilages conjugaux; mais il invoque non un fonctionnement exagéré, mais un arrêt de développement de la partie antérieure du cartilage de conjugaison du radius[1]. Sa théorie est passible des mêmes objections.

Théorie nerveuse (L. Tripier, J. Félix).

« Pour nous, tout semblerait résulter d'une affection nerveuse (Félix).

« Sans l'intervention de cet élément, comment comprendre la contracture qui paraît faire partie intégrante de la lésion? La douleur n'est pas suffisante à l'expliquer : très atténuée le plus souvent, elle n'est jamais assez violente pour réveiller et rendre permanente la contracture des muscles périphériques. Encore moins doit-on songer à l'inflammation qu'on n'observe jamais dans cette affection. Cette contracture cependant est d'observation constante dans la subluxation du poignet, à tel point que lorsqu'on est en face des malades, c'est elle qui attire tout d'abord l'attention. Seule une lésion médullaire explique tout à la fois et la contracture et les lésions articulaires. Enfin, nous n'avons plus aucun doute sur la cause de l'altération, lorsque, chez le même individu, nous voyons les deux mains se déformer uniformément et se produire également des pieds plats et une scoliose. Cette coïncidence entre les lésions

1. Voyez Barthès, thèse de Paris, 1904, n° 495, p. 19.

Digitized by Google

nerveuses et les déformations articulaires pour n'être pas une règle absolue est cependant assez fréquente. C'est ainsi que souvent, sur le même sujet, on rencontre avec un pied-bot, soit un spina bifida, soit une main-bote, un bec-de-lièvre, ou tout autre arrêt de développement[1]. »

Cette théorie, fort ingénieuse, ne nous paraît pas acceptable. La douleur s'explique beaucoup plus aisément par la distension ligamenteuse et nous ne voyons pas la nécessité d'invoquer une lésion médullaire; quant à la contracture musculaire, nous savons qu'elle apparaît habituellement quand une articulation est lésée. Pourquoi avoir recours à une théorie aussi compliquée lorsqu'il est facile d'expliquer plus simplement les faits?

Théorie rachitique (Simon Duplay, Pierre Delbet).

Cette théorie a été pour la première fois émise par S. Duplay[2] dans les *Archives de Médecine* en 1885. Après avoir exposé l'observation qui fait le sujet de son mémoire et l'opération qu'il pratiqua (ostéotomie du radius), S. Duplay s'exprime ainsi : « Pour ma part, je ne connais pas d'autres exemples de courbures spontanées de l'extrémité inférieure du radius, comparables à celles que je viens de décrire, et, sauf M. Verneuil qui nous dit avoir observé un fait analogue, MM. Gosselin et Labbé se trouvaient dans le même cas que moi. Je ne veux pas, pour le moment, entrer dans la discussion de la pathogénie et de la nature de cette singulière courbure pathologique du radius. Je me bornerai à dire que, quoique la jeune fille ne présentât pas d'autre signe de rachitisme, nous fûmes unanimes pour considérer cette déformation du radius comme étant de nature rachitique. »

La même théorie a été reprise par S. Duplay en 1891 dans la *Gazette des hôpitaux*[3]. Duplay compare le carpus curvus au genu valgum et au genu varum; « ces deux affections qui semblent indubitablement dues à un processus analogue au rachitisme, surviennent elles aussi à un âge déjà avancé; elles surviennent souvent chez des sujets qui n'ont pas d'antécédents rachitiques ».

Cette théorie a été adoptée et brillamment soutenue par Pierre Delbet[4]. Pour Delbet, « l'incurvation du radius paraît être la clef

1. J. Félix, thèse de Lyon, 1884, n° 246, p. 44.
2. S. Duplay, *Archives générales de Médecine*, 1885, t. XV, p. 385.
3. S. Duplay, *Gazette des hôpitaux*, 31 décembre 1891, n° 152, p. 1397.
4. Pierre Delbet, *Leçons de clinique chirurgicale faites à l'Hôtel-Dieu* (août-septembre 1897), Paris, 1899, p. 161.

Digitized by Google

de l'affaire », toute la déformation réside dans une incurvation de l'extrémité inférieure du radius. « L'incurvation du radius est la première en date. Par suite de cette incurvation, la surface articulaire inférieure de cet os change de plan et d'orientation. Elle est reportée en avant, et, au lieu de regarder presque directement en bas, comme à l'état normal, elle regarde très fortement en avant, Dans ce mouvement, elle entraîne le scaphoïde et le semi-lunaire, qui lui sont fortement attachés. Mais les os du carpe sont plus solidement unis entre eux qu'ils ne le sont au cubitus. Aussi, le scaphoïde et le semi-lunaire entraînent-ils le pyramidal qui se luxe. La luxation cubito-pyramidale est donc un phénomène secondaire. Le carpus curvus est une affection de croissance; voilà qui le rapproche singulièrement de la scoliose et du genu valgum. La prédominance du sexe féminin est énorme; la scoliose n'est-elle pas bien plus fréquente chez les jeunes filles? »

Il est admis aujourd'hui que si le rachitisme frappe le plus souvent le squelette des enfants, au cours de la première ou de la deuxième année, il peut aussi survenir beaucoup plus tard au cours de l'adolescence. Ce rachitisme tardif diffère de la forme infantile par deux particularités essentielles; il est très rare qu'il présente une période prémonitoire de troubles digestifs et il est rare qu'il se manifeste, par des localisations multiples, par des poussées de rachitisme généralisé. S. Duplay et P. Delbet considèrent la maladie de Madelung, comme une manifestation du rachitisme tardif.

Nous pourrions opposer à la théorie de S. Duplay et P. Delbet l'absence de manifestations rachitiques de la première enfance chez les malades qu'ils ont étudiés, ainsi que dans l'immense majorité des observations que nous avons recueillies; mais ce serait là un médiocre argument attendu qu'il est généralement admis que si le rachitisme tardif est très souvent secondaire et frappe généralement des adolescents ayant déjà présenté dans leur enfance une première atteinte de la maladie, il est non moins incontestable que le rachitisme tardif peut, quoique rarement, se manifester, pour la première fois, pendant l'adolescence. Mais il est un autre argument qui nous paraît présenter une plus grande valeur; le rachitisme tardif ne produit que des déformations de même *forme* que celles qu'on observe journellement dans le rachitisme des premières années; le genu valgum, le genu varum, la scoliose appartiennent aussi bien au

Digitized by Google

rachitisme des enfants qu'au rachitisme tardif. On comprendrait mal un rachitisme tardif de même nature que le rachitisme précoce, mais qui produirait des déformations que l'on n'observe jamais dans le rachitisme de la première enfance. Si l'on a attribué le genu valgum, le genu varum et la scoliose des adolescents au rachitisme tardif, c'est qu'ils présentent une analogie absolue de forme avec les déformations du genou et de la colonne vertébrale du rachitisme infantile. Observe-t-on le carpus curvus chez les enfants rachitiques? On ne pourrait en citer une seule observation. Il faudrait donc admettre pour accepter la théorie de S. Duplay et P. Delbet que seul le rachitisme tardif puisse produire la maladie de Madelung. On a peine à le croire; et il serait vraiment étonnant, si le carpus curvus était de nature rachitique, que sur le nombre très considérable d'enfants rachitiques qui se présentent tous les jours à l'observation on ne l'ait pas trouvé une seule fois. Sans doute nous avons rencontré assez souvent la maladie de Madelung dans la première enfance. Mais les enfants qui en étaient atteints n'étaient point des rachitiques.

Il est probable, nous dit P. Delbet[1], « que des déformations du même genre (carpus curvus) peuvent être produites chez les enfants par le rachitisme. Lorsqu'on les aura bien observées, on sera conduit à distinguer le carpus curvus des enfants et le carpus curvus des adolescents ». Le carpus curvus des enfants rachitiques est encore à trouver.

Les cas d'Albertin et Leclerc[2] peut-il être considéré comme favorable à la théorie rachitique? Il s'agit d'une jeune fille atteinte d'une déformation des deux poignets, plus accentuée à gauche. Cette affection aurait débuté à l'âge de cinq ans, à la suite d'une violente torsion des deux mains. Il y aurait eu alors des phénomènes inflammatoires tels que les deux poignets furent soumis à l'immobilisation pendant trois mois. Cette jeune fille présentait quelques traces de rachitisme. Cette observation n'est vraiment pas assez explicite au point de vue des manifestations rachitiques, accompagnant la déformation du poignet pour entraîner la conviction ; on sait que, dans le rachitisme du premier âge, les altérations squelettiques sont multiples et fort nettes.

1. P. Delbet, *loc. cit.*, p. 176.
2. Albertin et Leclerc, *Soc. de Chir. de Lyon*, 16 mars 1905.

Digitized by Google

Un malade de Félix présentait, en même temps qu'une double maladie de Madelung, un double pied-plat valgus douloureux. Devons-nous considérer la coexistence de ces deux affections comme un argument en faveur de la théorie rachitique? Nullement, car il n'est pas démontré que le rachitisme tardif intervienne dans la genèse de la tarsalgie. Du reste, l'existence du rachitisme tardif, malgré les beaux travaux de Mikulicz, n'est pas très solidement établie : « Il n'y a aucun inconvénient à employer ce terme (rachitisme tardif), pourvu qu'on n'en infère point, sans plus ample informé, qu'il y a identité de nature entre ce rachitisme tardif et celui de la première enfance. Car celui-ci offre tous les caractères d'une maladie déterminée par la fixité corrélative de ses causes, de sa production expérimentale, de ses lésions anatomiques, de son évolution, de son traitement. Et pas plus ici qu'ailleurs on ne doit s'en tenir à l'identité des lésions histologiques pour déterminer une entité morbide... Du rachitisme, dit tardif, nous connaissons certaines lésions, et cliniquement, certaines lésions extérieures. Je crois qu'on a raison d'attribuer ces manifestations à une maladie, mais à une maladie dont nous ignorons encore la cause première et le traitement (A. Broca)[1]. « Existe-t-il un rachitisme tardif, pouvant survenir dans la seconde enfance et même dans l'adolescence? On voit quelquefois des sujets de huit à dix ans qui présentent le plus souvent après une maladie aiguë, la rougeole par exemple, les symptômes suivants : ils se sentent fatigués; ils ne souffrent pas mais ils ont besoin de repos; on voit alors se produire une déformation du squelette, presque toujours très limitée; une scoliose ou un genu valgum ou un pied-plat valgus. M. le professeur Duplay a décrit des cas de rachitisme tardif des poignets; tous étaient survenus chez des jeunes filles au moment de la puberté. Mais ces faits sont rares et mal étudiés. Pour intéressants qu'ils soient, ils ne permettent pas d'affirmer l'existence d'un rachitisme tardif (Marfan)[2]. »

Nous pensons donc que la théorie si séduisante de S. Duplay et P. Delbet qui ne peut être appliquée qu'à certains cas assez rares ne saurait être acceptée. Mais nous reconnaissons que quelques obser-

1. A. Broca, *La Tribune médicale*, 1905, p. 693. Les déviations ostéo-articulaires des adolescents.
2. Marfan, *Rachitisme* in *Traité de médecine* de Brouardel et Gilbert, t. III, 1904, p. 539.

Digitized by Google

vations paraissent favorables à leur thèse. Il en est ainsi de celle de Gevaert[1]. « J'attirerai l'attention, dit Gevaert, sur la coexistence dans notre cas, d'une scoliose très marquée et d'un genu valgum double. Cet ensemble d'altérations siégeant dans la plupart des os du squelette est bien en concordance avec l'idée que la plupart des auteurs se font de ces différentes affections qui ont entre elles une parenté qui est indiscutable. Elles se rattachent par une souche commune à ce que l'on a appelé le rachitisme tardif. »

La théorie rachitique est acceptée par bon nombre d'auteurs et en 1904 Bermecke[2] a rapporté un cas dans lequel il attribue au rachitisme le rôle de cause prédisposante.

Théorie traumatique.

Le traumatisme est un facteur étiologique d'une certaine valeur. Dans bon nombre de cas (9), c'est un traumatisme qui a révélé la maladie de Madelung. Mais, s'il est juste de reconnaître qu'un traumatisme intervient parfois pour révéler la difformité, précipiter son évolution et l'aggraver, il faut admettre d'autre part que le traumatisme ne crée pas la déformation, qu'elle n'apparait pas sous son action directe comme dans les luxations traumatiques et que le choc accidentel détermine non une luxation, mais une entorse, entorse qui se produit sur une articulation congénitalement déformée. Nous repoussons absolument toute assimilation du carpus curvus avec une luxation traumatique. Il est du reste facile de mettre en relief les caractères qui séparent des luxations traumatiques la difformité que nous étudions.

Les luxations traumatiques du poignet sont très rares, tandis que la déformation de Madelung existe, à un faible degré tout au moins, chez un très grand nombre de sujets. Les luxations du poignet, en avant en particulier, les seules qui rappellent le carpus curvus, sont exceptionnelles; Abadie[3] dans une thèse très documentée n'a pu en réunir que 18 cas. Dans la luxation traumatique en avant, le carpe se trouve entièrement remonté sur la face antérieure des *deux* os de l'avant-bras et il a aussi bien perdu ses rapports avec la surface articulaire du radius qu'avec celle du cubitus. Or, dans la maladie

1. Gevaert, *Revue d'Orthopédie*, 1er septembre 1902, n° 5, p. 337.
2. Bermecke, *XXXIIIe Congrès de la Société allemande de Chirurgie*, Berlin, 6 au 9 avril 1904.
3. Abadie, *Des luxations radio-carpiennes traumatiques*, thèse de Montpellier, 15 nov. 1901, n° 1.

Digitized by Google

de Madelung, le carpe n'est plus en rapport avec le cubitus; mais il a conservé dans l'immense majorité des cas des relations normales avec le radius, et, dans les cas où l'on constate un déplacement, ce déplacement est fort léger. D'autre part, on ne saurait considérer la maladie de Madelung comme une luxation traumatique incomplète caractérisée par un déplacement du carpe sur le cubitus sans déplacement du carpe sur le radius, car il n'existe pas d'observation de luxation traumatique incomplète. Dans les luxations traumatiques anciennes en avant, non réduites, les anciennes surfaces articulaires disparaissent peu à peu; elles se recouvrent de tissu fibreux et une nouvelle articulation se crée au point de contact du carpe et de la face antérieure des deux os de l'avant-bras; de pareils désordres n'ont jamais été constatés dans le carpus curvus. Nous ne connaissons pas un seul cas de luxation traumatique bilatérale; or la maladie de Madelung occupe les deux poignets dans la proportion de 80 p. 100. Enfin, sur les 71 observations de luxation traumatique du carpe réunis par Abadie, 59 sont relatifs à des hommes et 12 à des femmes; or, dans le carpus curvus, la difformité atteint tout particulièrement les femmes (1 homme pour 4 femmes).

Si nous n'admettons pas l'assimilation du carpus curvus avec les luxations traumatiques du poignet, nous repoussons aussi l'opinion de C. Nélaton, qui attribue la maladie de Madelung à un déplacement du carpe se produisant en même temps qu'une fracture de l'extrémité inférieure du radius, avec déplacement du fragment inférieur en avant[1]. Cette variété de luxation très bien étudiée expérimentalement par C. Nétaton nécessite un traumatisme violent; or le traumatisme violent manque dans la plupart de nos observations. Le plus souvent le traumatisme n'existe pas, et, quand il existe, il est généralement très léger; c'est en tournant un bouton de porte que la malade de Duplay[2] prétend s'être luxé le carpe, et, dans le cas de Malfuson, c'est en présentant le creux de la main pour recevoir une pièce de monnaie que se produisit la déformation. Voyons-nous d'habitude luxation et fracture se produire sous l'influence d'aussi

1. Daniel Malfuson, th. de Paris, 28 juillet 1894, p. 35.

2. Duplay, *Archives générales de médecine*, 1885, volume I, p. 386. « Sans prétendre que ce petit accident ait eu une influence quelconque sur le développement de la maladie, toujours est-il que l'on s'aperçut, au bout d'un certain temps, que le poignet gauche devenait le siège d'une déformation qui alla toujours en s'accusant davantage. »

Digitized by Google

minimes traumatismes? Comment expliquer enfin par cette théorie les cas si fréquents où la difformité est bilatérale?

VI

Lorsqu'on regarde un carpus curvus, l'avant-bras et la main en pronation reposant sur une surface horizontale et plane, on voit que la face supérieure de la main n'est pas sur le même niveau que la face supérieure de l'avant-bras et que le plan horizontal tangent à la face supérieure de la main est situé au-dessous du plan horizontal, qui est tangent à la face supérieure de l'avant-bras. Cette différence de niveau de la main et de l'avant-bras a été signalée par tous les auteurs. Mais, tandis que certains se contentent de signaler l'anomalie, d'autres, plus précis, indiquent la distance qui sépare les deux plans horizontaux et parallèles passant l'un par l'avant-bras et l'autre par la main. Cette distance était d'un centimètre dans le cas de Malfuson, de deux centimètres chez les malades de Félix, Redard et Jagot, et de deux centimètres et demi dans l'observation d'Abadie.

L'inspection permet encore de constater plusieurs autres *symptômes* physiques fort caractéristiques.

Le diamètre antéro-postérieur du poignet est notablement augmenté. Cet épaississement du poignet parfois considérable est lui aussi signalé par la grande majorité des auteurs. Dans le cas de Delbet, le diamètre antéro-postérieur du poignet atteignait 4 cm. 8, alors que normalement il mesure 3 centimètres.

Dans un certain nombre de cas, l'axe longitudinal de la main est dévié tantôt du côté cubital, tantôt du côté radial. Cette déviation n'est point constante et Barthès a soin de nous dire que dans le cas qu'il a observé il n'existait pas de déviation de la main dans le sens latéral. La main était deviée du côté cubital dans les observations de Guépin, Malfuson, Roget (2 cas), Dekeyser, Estor; dans le sens radial, chez les malades de Redard, Jagot, Abadie. La déviation cubitale est un peu plus de deux fois plus fréquente que la déviation radiale.

Si nous mettons à part l'épaississement antéro-postérieur du poignet que nous avons déjà signalé, les anomalies que l'on observe en considérant la face dorsale du poignet et son bord cubital sont sensiblement les mêmes. C'est d'abord la saillie formée par l'extrémité inférieure du cubitus luxé en arrière, saillie qu'on peut considérer

Digitized by Google

comme pathognomonique du carpus curvus, et qui, en tout cas, constitue le symptôme physique le plus apparent et le plus constant. Cette saillie est à la vérité plus ou moins accentuée suivant les cas et tandis que certains auteurs se contentent de la signaler d'autres indiquent l'intensité de la déformation. C'était une saillie notable dans le cas de S. Duplay, très notable chez le malade de Malfuson, considérable chez une malade de Félix et de Guépin; cette saillie était très exagérée, énorme dans les cas de Roget. Non moins fréquente est la dépression située au-dessous de la tête cubitale luxée, dépression qui est la conséquence du déplacement cubital. C'est une chute brusque (Dekeyser, Abadie), un véritable escalier (Gevaert), une rainure assez profonde (Poulsen).

Lorsqu'on examine la face antérieure du poignet, on constate généralement une saillie des tendons des fléchisseurs, des grand et petit palmaire et du cubital antérieur. Cette saillie est variable. Certains auteurs se contentent d'indiquer cette saillie anormale, d'autres signalent une saillie très forte (Félix, Redard, Malfuson, Roger, Schultze). Dans le cas de Piollet les tendons étaient tendus comme des cordes de violon.

Non seulement on voit à la face antérieure du poignet une saillie très nette des tendons fléchisseurs, mais on remarque de plus une proéminence du talon de la main. Cette proéminence a été observée par Félix, S. Duplay, P. Redard, Malfuson, Gevaert, Barthès.

L'aspect du côté radial est très sensiblement différent de l'aspect du côté cubital. Tandis que, sur le bord interne du poignet, le cubitus fait une saillie très aiguë, très apparente limitée en bas par une rainure profonde, le bord radial présente au contraire une courbure légère régulière, une inflexion à concavité antérieure formant entre l'avant-bras et la main un talus en pente douce sans transition brusque (P. Delbet). Cette incurvation a été comparée par plusieurs auteurs (Félix, S. Duplay, P. Redard, Jagot) à la déformation en dos de fourchette que l'on observe dans les fractures de l'extrémité inférieure du radius.

La palpation confirme les données fournies par l'inspection; elle nous permet de mieux apprécier les altérations des os de l'avant-bras et d'examiner en totalité ou en partie leurs surfaces articulaires. Du côté du cubitus, la surface articulaire est dans certains cas accessible sur une très grande étendue (P. Redard); parfois elle est acces-

Digitized by Google

sible en totalité (Madelung, P. Delbet, Schultze, Sauer). Du côté du radius, on ne peut atteindre qu'une assez faible étendue de la surface articulaire, limitée au tiers ou au quart postérieur.

La palpation produit parfois de la douleur, au niveau de l'apophyse styloïde du cubitus (Félix), de l'interligne radio-carpien (P. Redard), de l'apophyse inférieure du cubitus (P. Redard, Roget, Malfuson), du pisiforme (Malfuson), du scaphoïde et du trapèze (Barthès), de l'articulation radio-cubitale inférieure (Piollet).

La palpation nous permet enfin d'apprécier le degré de réduction de la difformité, réduction qui est toujours partielle. Cette réduction incomplète peut être opérée par plusieurs manœuvres : en plaçant la main en pronation (S. Duplay); en extension forcée (Félix, Malfuson); par une traction forcée sur la main (P. Redard, Jagot); par une pression sur la tête du cubitus qui remonte comme une touche de piano quand la pression cesse (Guépin, Delbet, Kirmisson, Estor).

La palpation permet aussi de sentir sur la face antérieure du poignet au-dessus du talon de la main une dépression plus accentuée du côté cubital.

Les *symptômes fonctionnels*, qui dans certains cas sont absolument nuls, présentent, dans d'autres cas, une telle intensité que la capacité professionnelle du sujet se trouve absolument abolie. Chez la malade de Guépin, tous les mouvements étaient libres et aussi étendus qu'à l'état normal; dans le cas de Malfuson, il n'existait aucune gêne; dans l'observation d'Albertin et Leclerc, il est dit que tous les mouvements étaient normaux et la gêne absolument nulle; quant à notre malade, qui n'avait jamais souffert des poignets, elle était fort étonnée de l'intérêt que suscitait son double carpus curvus.

Dans bon nombre de cas, on a noté des modifications dans l'amplitude des mouvements articulaires. La flexion palmaire généralement normale n'est jamais diminuée et dans bon nombre de cas elle se trouve augmentée (Madelung, Kirmisson, Sauer). Cette augmentation dans l'amplitude de la flexion s'explique par le changement survenu dans l'orientation de la surface articulaire du radius, qui au lieu de regarder directement en bas regarde en bas et en avant.

Pour les mêmes raisons, l'extension dorsale est souvent diminuée; il en était ainsi dans les cas de Malfuson, Jagot, Roget, Delbet, Kirmisson, Abadie, Piollet, Sauer. Elle était diminuée de moitié dans le cas de Poulsen, des deux tiers dans celui de Schultze; elle ne dépas-

Digitized by Google

sait pas le plan de l'avant-bras chez la malade de Jean et se trouvait presque entièrement abolie dans deux cas de Madelung.

Les mouvements de latéralité sont rarement intéressés et l'on ne trouve que les observations de Jagot et de Schultze, dans lesquelles soient mentionnées des modifications de ces mouvements. Chez la malade de Schultze, il existait une diminution du mouvement d'abduction cubitale.

Il en est de même de la pronation; seul Roget nous signale, dans un cas, une diminution d'un tiers de ce mouvement. Quant à la supination, elle est très souvent diminuée. Elle se trouvait sensiblement diminuée dans les cas de Félix, S. Duplay, Redard, Malfuson, Roget, Gevaert, Poulsen. Dans le cas de Félix, la diminution était de moitié.

Dans tous les cas où les mouvements sont limités, ils deviennent douloureux, lorsqu'on veut, par un effort, augmenter leur amplitude.

En outre de ces douleurs provoquées, il existe parfois des douleurs spontanées. Celles-ci peuvent être très aiguës, comme chez la malade de Roget qui ressentait des piqûres d'aiguille sur le côté interne du poignet, ou peu accentuées; la malade de S. Duplay se plaignait d'un engourdissement du poignet.

La *marche* de la maladie est très variable. Tantôt elle se manifeste dès la plus tendre enfance et reste stationnaire pendant toute la durée de la vie; tantôt elle apparaît au moment de l'adolescence et se développe par des poussées successives comme l'a bien montré Kirmisson.

Le *pronostic* est dans certains cas absolument bénin, la gêne fonctionnelle nulle. Mais il est grave dans d'autres cas, où l'impotence fonctionnelle est absolue. Elle était à peu près complète dans un cas de Madelung, complète chez les malades de Félix, de Malfuson et de Sauer. Lorsque l'impotence est complète, elle n'est point définitive; nous verrons plus loin en effet que le traitement est efficace.

Il nous paraît superflu, après avoir décrit l'anatomie pathologique et la symptomatologie de la maladie de Madelung de chercher à établir un *diagnostic* différentiel de cette affection. Quand on connaît bien ses caractères essentiels, le diagnostic s'impose.

Digitized by Google

VII

Lorsque la maladie de Madelung ne s'accompagne d'aucun trouble fonctionnel, il ne faut avoir recours à aucun *traitement*. C'est là une règle qui ne souffre que de très rares exceptions et qui s'applique tout particulièrement aux indications du traitement sanglant. On n'est en effet autorisé à intervenir, en l'absence de troubles fonctionnels, que sur les instances pressantes de l'intéressé ou de sa famille lorsqu'il s'agit d'un enfant. Au contraire, lorsque les fonctions du poignet sont compromises, on doit proposer une intervention sanglante, après avoir toutefois essayé les moyens non sanglants que nous allons tout d'abord étudier. Il ne faudra pas néanmoins s'attarder à l'emploi des appareils qui, jusqu'ici, n'ont pas donné de brillants résultats et qui constituent plus tôt un traitement palliatif qu'un traitement curatif.

Il est généralement facile, par des manœuvres appropriées, de réduire partiellement et d'amoindrir sensiblement la difformité. Pendant qu'un aide fait de l'extension en tirant sur la main dans l'axe de l'avant-bras, le chirurgien exerce une pression d'arrière en avant sur l'extrémité inférieure du cubitus et une pression de sens inverse sur le carpe. Sous l'influence de ces manœuvres, la déformation ne tarde pas à s'atténuer ; mais le cubitus remonte lorsque la pression cesse et la réduction ne se maintient pas. Dans le but d'empêcher la luxation de se reproduire, on a proposé divers appareils.

Le bandage plâtré, immobilisant la main en flexion dorsale, a été assez souvent employé en particulier par Madelung. Kirmisson, après avoir eu soin de corriger aussi exactement que possible la difformité a eu recours à une gouttière plâtrée; il a ajouté à l'appareil un petit tampon d'ouate exerçant une pression au niveau de l'extrémité inférieure du cubitus de façon à modérer la saillie de l'os.

Tripier appliquait un bandage silicaté comprenant la main et l'avant-bras : ce bandage une fois fait, il pratiquait une section circulaire au niveau du poignet, en ayant soin d'enlever une tranche d'un centimètre à deux centimètres, sur la face dorsale, pour permettre la flexion dans ce sens. Ceci fait, il adaptait à chacune des parties du bandage, des crochets recourbés en sens inverse et placés à la face dorsale, avec une bande de caoutchouc, on rapprochait à

Digitized by Google

volonté les crochets et par suite on produisait l'extension forcée. Cet appareil n'a donné aucun résultat. Tripier a employé avec le même insuccès l'extension continue.

Hoffa a proposé un appareil orthopédique composé d'un brassard antibrachial et d'une gaine palmaire, rattachés entr'eux au niveau du poignet et reliés par des lacs qui permettent de fixer la main en extension.

Redard a préconisé une sorte de bracelet, entourant le tiers inférieur de l'avant-bras et redressant en partie la subluxation par des pressions, au moyen de pelotes actionnées par des vis, sur les parties saillantes et hypertrophiées.

Collin a construit, sur les indications de Pierre Delbet, un appareil en cuir, armé d'acier, exerçant une pression dans le sens antéro-postérieur sur le talon de la main. L'appareil est muni d'un coussinet mobile qui porte sur la tête du cubitus et qu'une vis de rappel permet de serrer plus ou moins. Le malade applique l'appareil qui se lace sur le bord radial, puis, au moyen de la vis, il règle la pression sur le cubitus.

La lecture attentive des observations nous montre que, dans aucun cas, ces appareils n'ont procuré la guérison. Assurément, ils soulagent les malades et leur permettent parfois de reprendre leurs occupations. S'ils soulagent, c'est surtout parce qu'ils mettent l'articulation au repos. Il ne faut donc pas nier l'heureuse influence de ces appareils et on ne doit pas en abandonner l'usage; mais il ne faut pas non plus leur demander plus qu'ils ne peuvent donner, c'est-à-dire une amélioration, un soulagement. Cette amélioration qui peut parfois persister peut n'être aussi que passagère.

Lorsque, sous l'influence d'un des appareils que nous venons de décrire, le malade se trouve assez amélioré pour reprendre son métier, on ne peut l'autoriser à travailler qu'à la condition de lui faire porter un bracelet en cuir, bien moulé sur le poignet, et renforcé d'une armature métallique légère. Dans les cas très légers, une bande en flanelle ou en crêpe Velpeau peut être suffisante.

Les frictions, les massages, l'électrothérapie, associés à l'immobilisation par des appareils, constituent des adjuvants très utiles et se trouvent, en particulier, très nettement indiqués lorsqu'on décèle, dans les antécédents du malade, un traumatisme auquel il rapporte le début des troubles fonctionnels. Il s'agit alors d'une véritable

Digitized by Google

entorse mal soignée, survenue sur un poignet congénitalement prédisposé, et l'on comprend que le traitement, habituellement employé au cas d'entorse, puisse rendre des services.

Les *opérations* qui ont été proposées dans le but de guérir la maladie de Madelung sont : la ténotomie (Busch), l'arthrotomie avec réduction à ciel ouvert (P. Berger), l'ostéotomie linéaire du radius (S. Duplay), l'ostéotomie linéaire oblique du même os (Poulsen), l'ostéotomie cunéiforme du radius (P. Delbet). A ces opérations nous ajoutons l'ostéotomie linéaire du cubitus, qui n'a pas encore été proposée et dont nous avons réglé le manuel opératoire.

Busch a pratiqué, chez deux jeunes filles, la section sous-cutanée des muscles fléchisseurs et grand palmaire, pour permettre à la main de se placer sur le même plan que l'avant-bras; le résultat a été nul. Aubert a fait sans succès la ténotomie du cubital antérieur.

La réduction à ciel ouvert n'a pas donné à P. Berger un résultat bien satisfaisant.

Tous les chirurgiens considèrent, aujourd'hui, l'ostéotomie du radius préconisée par S. Duplay comme le traitement de choix de la maladie de Madelung. Le manuel opératoire de cette intervention a été très bien réglé par S. Duplay; le voici tel qu'il a été formulé par cet auteur dans les *Archives de médecine*.

« La main étant placée dans la supination, le poignet reposant par sa face dorsale sur un sac rempli de sable mouillé, une incision verticale, commençant à un ou deux travers de doigt au-dessus de l'interligne radio-carpien, est faite à la face antérieure de l'avant-bras en dehors du tendon du grand palmaire, exactement comme pour la ligature de la radiale au poignet. Cette incision devra mesurer à peine deux centimètres. La peau coupée, on recherche les vaisseaux, qu'un aide maintient écartés en dedans avec un crochet mousse. L'incision est continuée en profondeur jusqu'à ce qu'on arrive sur le radius, recouvert du carré pronateur; il suffit pour cela de quelques coups de bistouri; la sonde cannelée pourrait presque remplir le même but. Ceci fait, l'ostéotome de Mac Ewen est introduit suivant la direction de l'incision; puis, lorsque le tranchant de l'instrument rencontre la face antérieure du radius, on lui fait exécuter un quart de rotation, de manière à le placer perpendiculairement à l'axe de l'os et parallèlement aux fibres du carré pronateur. L'instrument étant alors fixé solidement et tenu bien perpendiculaire, on procède

Digitized by Google

à la section en frappant à coups mesurés avec le maillet. Il importe en effet de ne pas pratiquer la section complète avec l'ostéotome, dans la crainte que l'instrument ne vienne, par une échappée involontaire, blesser l'un des tendons. On devra donc, lorsque la section paraîtra suffisamment avancée, chercher à provoquer la rupture des dernières lames osseuses de la face dorsale. Cette pratique a en effet le grand avantage, ainsi que j'ai pu m'en assurer maintes fois sur le cadavre, de laisser intactes les gaines ostéo-fibreuses des extenseurs. A ce niveau, les gouttières creusées sur la face dorsale du radius sont revêtues d'un périoste extrêmement épais, presque fibro-cartilagineux, qui résiste à la déchirure. En ayant le soin de procéder comme je viens de le dire, outre la certitude de respecter les extenseurs; on peut donc espérer que même les gaines ostéo-fibreuses de ces tendons ne seront pas ouvertes. D'autre part, en abordant le radius par sa face antérieure et d'après le procédé que j'ai décrit, on écarte la grande gaine des tendons fléchisseurs, et, sans oser affirmer que cette gaine ne sera pas ouverte, on peut dire, du moins, qu'elle souffrira le minimum de lésion possible. Enfin la direction des fibres musculaires du carré pronateur, parallèle à l'incision de l'os, est tout à fait favorable à l'occlusion de la plaie osseuse, qui tend à devenir sous-cutanée. »

Poulsen[1] a pratiqué l'ostéotomie linéaire oblique du radius. La section commence à 3 ou 4 centimètres au-dessus de l'apophyse styloïde; elle est oblique de bas en haut et d'avant en arrière et se termine à 1 centimètre au-dessus de la surface articulaire. Nous ne voyons pas bien les avantages que peut présenter l'obliquité de la section. L'ostéotomie linéaire de S. Duplay est suffisante.

L'ostéotomie cunéiforme trouverait des indications dans une incurvation radiale extrêmement accentuée; elle présenterait quelques inconvénients. « On est tenté de croire qu'une résection cunéiforme donnerait de meilleurs résultats. Mais il faut songer que le coin devrait être à base dorsale; il faudrait donc opérer du côté où les gaines tendineuses sont absolument adhérentes à l'os : ce qui ne serait pas sans inconvénient (P. Delbet)[2].

Quand S. Duplay a proposé l'ostéotomie du radius, il s'est basé

1. Dr K. Poulsen, Ueber die Madelung'sche Deformität der Hand., *Arch. für klinische Chirurgie begründet von Dr von Langenbeck*, Berlin, 1905.
2. P. Delbet, *loc. cit.*, p. 184.

Digitized by Google

sur des considérations pathogéniques; persuadé que la lésion initiale, de nature rachitique, occupait le radius, il a pensé qu'il était logique de sectionner, dans tous les cas, le radius, quelle que soit du reste la déformation du cubitus.

Assurément, l'opération de S. Duplay a donné de bons résultats, notamment à S. Duplay et à P. Delbet; mais il nous a paru qu'elle ne devait pas constituer l'unique méthode de traitement sanglant; et nous nous sommes demandé : 1° s'il n'y aurait pas lieu de compléter l'opération de S. Duplay, d'en rendre les effets plus durables par une arthrodèse de l'articulation radio-cubitale inférieure, l'ostéotomie du radius ne remédiant en rien à la laxité de cette articulation; 2° s'il n'était pas plus avantageux, dans l'immense majorité des cas, de pratiquer l'ostéotomie du cubitus que l'ostéotomie du radius?

Nous étions autorisé à attendre un bon résultat de l'arthrodèse de l'articulation radio-cubitale inférieure, car Hoffa, dans les luxations récidivantes de cette articulation, a fixé avec succès, dans trois cas, la tête du cubitus à l'extrémité inférieure du radius par trois points de suture intéressant le périoste.

Des expériences cadavériques nous ont montré que cette arthrodèse donnerait des résultats déplorables, parce qu'elle supprimerait, en totalité, les mouvements de pronation et de supination. Les résultats de nos expériences qui sont absolument démonstratifs n'ont pas été sans nous causer quelque étonnement. Nous pensions que le radius tournait en haut autour d'un axe passant par le centre de sa cupule et qu'en bas les deux os de l'avant-bras solidaires se déplaçaient autour d'un axe passant par le ligament inter-osseux, sans mettre en jeu l'articulation radio-cubitale inférieure. C'est du moins l'impression que vous éprouvez « lorsque, plaçant votre avant-bras en flexion et appuyant votre coude sur la table, vous suivez la tête du cubitus pendant les mouvements de pronation et de supination imprimés à votre main »; vous constatez nettement un déplacement de la tête cubitale dans un sens opposé aux mouvements du radius (Poirier). Contrairement à cette opinion, brillamment soutenue par Poirier, nous avons constaté, après plusieurs auteurs, que, pendant les mouvements de pronation et de supination, le cubitus reste absolument immobile et que, si par une arthrodèse on solidarise le radius avec le cubitus, le radius devient à son tour immobile :

Digitized by Google

ce qui abolit les mouvements de pronation et de supination.

Au reste, l'expérience de Poirier que nous venons de rapporter est facile à réfuter, même sans avoir recours au contrôle cadavérique : placez votre coude droit sur une table, saisissez avec votre main gauche le quart supérieur de votre avant-bras droit, le pouce en avant, les autres doigts appliqués en arrière sur l'olécrane; imprimez à votre avant-bras droit des mouvements de pronation et de supination vous constaterez que, pendant ces mouvements, l'olécrane reste immobile. Pouvons-nous comprendre que le cubitus soit immobile dans son quart supérieur et mobile dans son quart inférieur?

Les mouvements de pronation et de supination se produisent dans les articulations radio-cubitales supérieure et inférieure et l'intégrité de l'articulation radio-cubitale inférieure est aussi indispensable que celle de l'articulation radio-cubitale supérieure.

Nous avons démontré une fois de plus, par l'expérience suivante, que dans les mouvements de pronation et de supination le radius tourne autour du cubitus qui reste fixe. Immobilisez dans un fort étau, un bras au niveau de son tiers moyen, en ayant soin de le placer obliquement dans les mors de l'étau, de façon que l'humérus soit bien saisi et solidement immobilisé; une prise imparfaite pourrait n'intéresser que le biceps ou le triceps. Le bras une fois fixé, assurez-vous que les mouvements de pronation et de supination ont conservé leur amplitude normale. Dénudez ensuite d'un coup de bistouri l'extrémité inférieure du cubitus et du radius, sur les bords interne et externe du poignet, en un point situé environ à deux ou trois centimètres au-dessus des apophyses styloïdes. Au moyen d'un foret, perforez les deux os de part en part, perpendiculairement à leur longueur. Laissez le foret en place, de sorte qu'il supprime tous les mouvements qui se passent dans l'articulation radio-cubitale inférieure et vous constaterez que les mouvements de pronation et de supination sont abolis; le radius mobile a été fixé au cubitus immobile. Enlevez le foret et tous les mouvements reviennent.

Le bras se trouvant toujours maintenu dans l'étau, dénudez largement le poignet, enlevez la peau et l'aponévrose, puis saisissez entre le pouce et l'index de la main gauche, le cubitus, pendant qu'avec la main droite vous imprimez à l'avant-bras des mouvements de pronation et de supination; vous constaterez que le cubitus reste immobile.

Digitized by Google

Il y aurait encore beaucoup à dire au sujet de la physiologie de l'articulation radio-cubitale inférieure; mais ce serait nous éloigner de notre sujet. Si nous avons abordé cette question, c'est pour montrer les inconvénients qui résulteraient de l'arthrodèse radio-cubitale inférieure et pour prévenir ceux qui auraient la même pensée que nous des résultats désastreux que donnerait cette opération.

Pourquoi pratiquer toujours l'ostéotomie du radius, alors que dans l'immense majorité des cas le cubitus est beaucoup plus déformé que le radius. Que lisons-nous dans la plupart des observations? Lorsqu'on examine le poignet par son bord externe, on constate une légère déformation, parfois à peine appréciable, caractérisée par une incurvation du radius à convexité postérieure; mais quand on examine le poignet par son bord interne on aperçoit une saillie considérable, formée par le cubitus luxé sur la face dorsale du poignet. Cette prédominance de la difformité du côté cubital a été reconnue par tous les auteurs, et même par ceux qui se sont surtout préoccupés des déformations radiales. S. Duplay[1], dans sa première observation, après avoir décrit avec beaucoup de précision les déformations du radius ajoute : « Mais il existe en outre, à la face postérieure du poignet, une disposition anormale qui augmente considérablement la difformité. Cette disposition consiste dans une saillie notable de l'extrémité inférieure du cubitus qui semble en partie luxé sur le radius et, en examinant avec attention, on peut s'assurer en effet qu'outre une augmentation de volume de cette extrémité osseuse, il existe réellement un léger déplacement de la tête du cubitus en arrière. »

P. Delbet[2], qui accepte sans restriction la théorie de S. Duplay et qui considère l'ostéotomie du radius comme l'unique procédé de redressement, reconnaît lui aussi que la déformation cubitale est prédominante : « L'examen de profil montre encore mieux peut-être la déformation. Quand on regarde le profil cubital, on est frappé de l'énorme épaisseur du poignet... Quand on examine le bord radial, la déformation paraît beaucoup moins considérable. Elle est en tout cas bien différente. L'épaississement du poignet est moindre. »

Assurément, dans les cas où c'est le radius qui présente le

1. S. Duplay, *Archives générales de médecine*, 1885, p. 385.
2. P. Delbet, *Leçons de clinique chirurgicale*, 1899, p. 163.

Digitized by Google

maximum de déformation, c'est sur cet os que doit porter l'ostéotomie dont S. Duplay a si bien réglé le manuel opératoire; mais, quand la difformité intéresse plus particulièrement le cubitus, c'est à l'ostéotomie du cubitus qu'il faut avoir recours; or il suffit de parcourir les observations pour se convaincre que presque toujours les déformations cubitales l'emportent sur les déformations radiales. Nous pensons que, dans le plus grand nombre des cas, l'ostéotomie du cubitus doit être préférée à l'ostéotomie du radius.

Lorsque la déformation se montre à la fois très prononcée et sur le

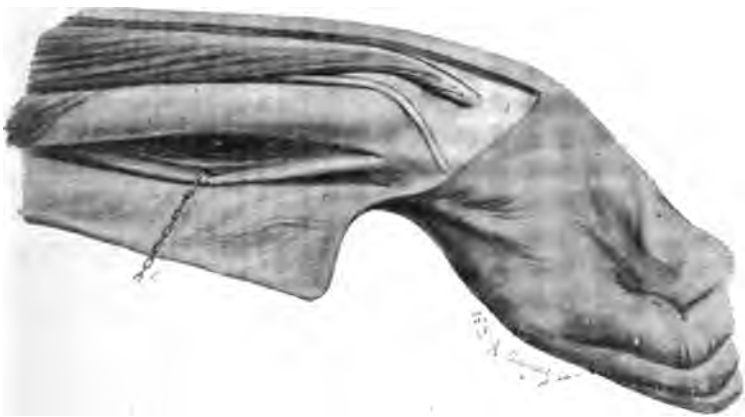

Fig. 6.

radius et sur le cubitus, le mieux est de pratiquer l'ostéotomie des deux os de l'avant-bras. On sera, au moyen de cette double section osseuse, absolument certain d'obtenir un résultat aussi satisfaisant que possible. Cette double ostéotomie ne présente que des avantages et ne peut avoir aucun inconvénient. Comme les deux os ne sont pas sectionnés à la même hauteur, il n'y a pas lieu de craindre qu'un cal intermédiaire, en forme de pont et perpendiculaire à leur grand axe, ne vienne en les unissant s'opposer aux mouvements de pronation et de supination.

L'ostéotomie du cubitus et l'ostéotomie des deux os de l'avant-bras n'a pas, à notre connaissance, été encore proposée pour la cure de la maladie de Madelung.

Digitized by Google

Rapports de la branche cutanée dorsale du nerf cubital avec le cubitus.

Voici le manuel opératoire de l'ostéotomie du cubitus.

Au niveau de sa face inféro-interne, le cubitus, qui n'est recouvert que par l'aponévrose et par la peau, est très facilement accessible. L'ostéotomie sera pratiquée dans une aire opératoire limitée en avant par le cubital antérieur et en arrière par le cubital postérieur. On sectionne l'os à quatre travers de doigt au-dessus de l'apophyse syloïde; plus bas on serait exposé à léser la branche cutanée dorsale du nerf cubital. Cette branche volumineuse se sépare du nerf cubital vers le tiers inférieur de l'avant-bras; elle se porte aussitôt en dedans sous le tendon du cubital antérieur, le long duquel elle descend en s'accolant au bord antérieur puis à la face interne du cubitus. La section de cette branche, purement sensitive, ne déterminerait pas de trouble fonctionnel; mais il vaut mieux la ménager.

Avec M. Rouvière, chef des travaux anatomiques, que je remercie beaucoup de son extrême obligeance, j'ai étudié les rapports de la branche cutanée du nerf cubital avec le cubitus sur dix cadavres. Voici les résultats que j'ai obtenus : trois fois j'ai trouvé cette branche croisant le cubitus à quelques millimètres de sa surface articulaire; une fois à 1 cm. 5; quatre fois à 2 cm. 5; et deux fois à 3 centimètres.

La main est placée en pronation; le poignet repose par sa face palmaire sur un plan résistant, à quatre travers de doigt au-dessus de l'apophyse styloïde, sur la face interne du cubitus; faites parallèlement au grand axe du membre une incision d'un centimètre et demi, juste suffisante pour laisser pénétrer le ciseau de Mac Ewen et incisez d'emblée jusqu'à l'os. Introduisez le ciseau ostéotome suivant la direction de l'incision; puis faites-lui exécuter une rotation d'un quart de cercle, de manière qu'il se place perpendiculairement à l'axe de l'os et aux lèvres de la plaie. Pratiquez la section en frappant à coups mesurés avec le maillet. Lorsque la section paraîtra très avancée, fracturez les dernières lames osseuses, en fléchissant d'un coup sec la partie inférieure de l'avant-bras. Immobilisez ensuite dans un appareil plâtré pendant vingt-cinq jours. Au bout de cette période, adressez-vous au massage et à l'électricité.

Digitized by Google

VIII

Conclusions.

1° La maladie de Madelung est constituée par une laxité congénitale de l'articulation radio-cubitale inférieure.

2° Elle apparaît, soit dès la plus tendre enfance, sans cause occasionnelle, soit au moment de l'apprentissage (surmenage professionnel), soit à l'occasion d'un minime traumatisme accidentel.

3° Dans les cas où elle détermine de l'impotence fonctionnelle, il est indiqué d'intervenir chirurgicalement, et, la déformation intéressant plus particulièrement le cubitus, de pratiquer l'ostéotomie du cubitus, de préférence à l'ostéotomie du radius.

INDEX BIBLIOGRAPHIQUE
(ordre chronologique).

Begin, *Dictionnaire abrégé des sciences médicales*, t. XIII, 1825, p. 493, art. Radio-Carpien.
Dupuytren, *Leçons orales de clinique chirurgicale*, t. IV, Paris, 1834, p. 209.
Le Sauvage (de Caen), *Archives générales de médecine*, 1835, 2e série, t. IX, p. 260.
Malgaigne, *Traité des fractures et des luxations*, t. II, 1855, p. 711.
Otto Weber, Chirurgische Erfahrungen und Untersuchungen nebst Zahlreichen, *Beobachtungen aus der chirurgischen Klinik und dem evangelischen Krankenhause zu Bonn*, Berlin, 1859, p. 231.
Busch, *Lehrbuch der Chirurgie*, Berlin, 1864, Bd. II, 3 Abt., p. 111.
Nélaton, *Éléments de Pathologie chirurgicale*, t. III, 1874, p. 195.
A. Jean, *Bulletin de la Société anatomique de Paris*, mai 1875, p. 398.
Madelung, Die spontane Subluxation der Hand nach vorne; *Archiv für Klinische Chirurgie von Dr B. Langenbeck*, Berlin, 1898, t. XXIII, p. 395.
Joseph Félix, thèse de Lyon, 1884, n° 246.
Simon Duplay, *Archives générales de médecine*, 1885, 7e série, t. XV, p. 385.
Simon Duplay, *Gazette des Hôpitaux*, 31 décembre 1891, n° 152, p. 1397.
P. Redard, *Archives générales de médecine*, 1892, 7e série, vol. II, t. XXX, p. 651.
A. Guépin, *Société de Biologie*, 2 juillet 1892, p. 627.
Malfuson, thèse de Paris, 28 juillet 1894.
Ch. Féré, *Revue de Chirurgie*, 1896, t. XVI, p. 398.
Jagot, *Archives médicales d'Angers*, 20 avril 1897.
Kirmisson, *Traité des maladies chirurgicales d'origine congénitale*, Paris, 1898, p. 504.
Hoffa (Albert), *Lehrbuch der orthopädischen Chirurgie*, Stuttgart, 1898, p. 512.
Destot et Gallois, *Revue de Chirurgie*, 1898, p. 886.
J. Jackson Clarke, *Orthopædic Surgery*, London, 1899, p. 216.
Eugène Roget, thèse de Lyon, 26 avril 1899, n° 121.
Pierre Delbet, *Leçons de clinique chirurgicale faites à l'Hôtel-Dieu*, Paris, 1899, p. 185.
Gangolphe, *Société de Chirurgie de Lyon*, 2 février 1899; et *Lyon médical*, 38e année, t. XC, p. 451.

Digitized by Google

Max David, *Grundriss der orthopädischen Chirurgie für praktische Arzte und Studirende*, Berlin, 1900, p. 121.
Arthur Dekeyser, *Journal médical de Bruxelles*, 17 octobre 1901, p. 593.
Kirmisson, *Les difformités acquises de l'appareil locomoteur pendant l'enfance et l'adolescence*, Paris, 1902.
Guéry, *Revue d'Orthopédie*, 1902, p. 351.
Lüning et Schulthess, *Atlas-manuel de Chirurgie orthopédique*, 1902, p. 236.
G. Gevaert, *Revue d'Orthopédie*, 1902, p. 336.
J. Abadie, *Revue d'Orthopédie*, 1903, p. 481.
Bennecke, *XXXIIIe Congrès de la Société allemande de Chirurgie*, Berlin, 6 au 9 avril 1904.
Louis-Charles Barthès, thèse de Paris, 19 juillet 1904, n° 495.
Paul Berger et S. Banzet, *Chirurgie orthopédique*, Paris, 1904, p. 223.
Albertin et Leclerc, *Société de Chirurgie de Lyon*, séance du 19 mars 1905.
A. Broca, *La Tribune médicale*, 1905, p. 693.
Kr. Poulsen, Ueber die Madelung'sche Deformität der Hand, *Archiv für klinische Chirurgie begründet von D^r von Langenbeck*, Berlin, 1905.
Schultze, Ein Fall von spontaner Subluxation der Hand nach unten (Dupuytren Madelungscher Subluxation), *Münchner medizinische Wochenschrift*, 1905, p. 1441.
Ernest Gasne, *Revue d'Orthopédie*, 1906, p. 154 et 241.
Piollet, *Société de Chirurgie de Lyon*, 5 juillet 1906; *Lyon médical*, 18 novembre 1906, p. 799.
F. Sauer, Die Madelungsche Deformität des Handgelenkes, *Beiträge zur klinischen Chirurgie*, 1906, p. 179.
Apert, *Maladies familiales et maladies congénitales*, Paris, 1907.

Digitized by Google

LES MYOCÈLES

EN PARTICULIER LES MYOCÈLES PAR RUPTURE APONÉVROTIQUE SIMPLE

(HERNIES VRAIES DES AUTEURS)

Par le Dr René PICHON

Médecin aide-major de l'armée.

(*Suite et fin* [1]).

VI. — Aspect clinique.

A. Symptomatologie. — 1° *Début*. Il est, lit-on partout, brusque et insidieux. Cette description correspond à l'époque où l'on ne distinguait pas encore la hernie de la pseudo-hernie, celle-ci ayant toujours un début brusque. Dans la hernie vraie, cette brutalité d'apparition n'existe pas à un degré aussi avancé. Le plus souvent le début a passé complètement inaperçu; il est dit insidieux pour cette raison; mais quelquefois pourtant, dès le premier examen qui suit l'action de la cause, le sujet remarque son affection : le début est brusque. Au fond, cette distinction n'a rien d'absolu; et elle ne mériterait pas que l'on s'y attarde, si Michaux et Morange n'avaient voulu y voir un critérium, permettant la séparation des hernies vraies et des pseudo-hernies. D'après ce que nous venons de dire, il y a du vrai dans cette opinion; mais elle est loin d'avoir la valeur que lui attribuaient ses promoteurs. Si les pseudo-hernies ont un début brusque, on remarquera qu'il est des hernies vraies, qui surviennent brusquement aussi, après un saut par exemple, comme chez le dragon dont nous avons parlé plus haut.

Le bruit de craquement signalé dans certains auteurs ne se trouve dans aucune des observations authentiques de hernies vraies, de sorte qu'il est à présumer que les cas de coups de fouet, signalés

1. Voir le numéro d'août.

Digitized by Google

comme étant dus à des ruptures aponévrotiques, doivent reconnaître une autre origine.

2° *Signes physiques.* — Il est indispensable, au point de vue symptomatologique, de distinguer deux variétés de hernies vraies : les hernies intermittentes et les hernies permanentes.

Les hernies vraies intermittentes sont peu volumineuses et n'apparaissent qu'à l'occasion de certains mouvements. Nous les avons trouvées au jambier antérieur. Pour les voir apparaître, il suffit de faire prendre au sujet debout la position suivante : on lui commande de relever le talon, de façon à ce que le membre ne repose sur le sol que par les têtes métatarsiennes et les orteils; puis on lui fait mettre la jambe en légère flexion sur la cuisse, la cuisse sur le bassin; enfin on lui dit de porter le poids du corps sur le membre à examiner ainsi disposé. On voit alors saillir de petites tumeurs, dont la grosseur varie de celle d'un pois à celle d'une petite noisette. La palpation permet de reconnaître la mollesse du muscle échappé à travers une fente peu large, dont les commissures sont nettes et les lèvres tendues et coupantes. Si l'on remet le membre au repos, on ne voit ni ne sent plus rien; mais, si l'on a pris préalablement la précaution de faire pénétrer l'ongle dans l'orifice fibreux, on se rend compte que cette disparition des symptômes est due à ce que les deux lèvres tout à l'heure écartées se sont rejointes et accolées; au repos, l'aponévrose simule donc son intégrité. Du reste, au fur et à mesure que la hernie est plus volumineuse, on voit que cette simulation diminue; la saillie musculaire apparaît plus facilement. Lorsque ses dimensions atteindront 15 à 20 millimètres, elle restera invisible ou presque, lorsque le membre est au repos; mais la simple station debout sera une condition suffisante pour déterminer son apparition.

La myocèle ne nous apparaît ici que comme un symptôme indicateur de la rupture de l'aponévrose.

Beaucoup, la plupart même, des hernies demeurent à ce stade d'intermittence. Nous avons suivi une de ces hernies pendant deux ans et demi; les progrès faits par elle ont été minimes bien que l'observé fût maître d'armes. Nous n'avons pas non plus constaté de grosses hernies chez les réservistes alpins. Ceci nous explique en grande partie la rareté des grosses hernies.

Une autre remarque à faire est la difficulté du diagnostic diffé-

Digitized by Google

rentiel entre la myocèle à muscle sain et la rupture musculaire, difficulté due au petit volume de la saillie pathologique.

Les hernies présentant un certain volume sont permanentes, c'est-à-dire perceptibles pendant le repos du muscle. Nous avons déjà donné plus haut les principaux éléments du diagnostic; nous les rappelons et les complétons ici.

Quand le muscle est au repos complet, la myocèle est apparente à son maximum. L'étend-on passivement, sa tumeur disparaît. Se contracte-t-il, elle diminue. Si l'on s'oppose au mouvement moteur, elle disparaît entièrement, de même que lorsqu'on fait énergiquement contracter le muscle par l'électricité.

A côté de ces signes, il en est d'autres négatifs : jamais la tumeur ne remonte sous l'effet de la contraction; elle ne disparaît pas par la chloroformisation; on n'y constate pas d'état de crampe.

Mais les différents symptômes ci-dessus consignés n'ont pas tous la même valeur. Il en est deux qui priment tous les autres, savoir : 1° que c'est au repos que la tumeur apparaît; 2° qu'elle disparaît complètement pendant la contraction active contrariée du muscle hernié; ce sont là des signes absolument pathognomoniques, dont la seule constatation entraîne fatalement le diagnostic. Les autres signes ont une importance moindre par rapport aux précédents. Ce n'est pas toujours lorsque le muscle ou mieux le membre tout entier est au repos complet que la saillie est maximum. A la jambe en particulier, c'est-à-dire au siège normal des hernies, il arrive que, lorsqu'elles font leur saillie maxima, le muscle peut être légèrement contracté : ce qui peut paraître paradoxal de prime abord. Le fait se produit surtout pour les petites et moyennes hernies. C'est qu'au repos complet il ne sort de muscle que ce que l'aponévrose veut bien laisser sortir à travers son orifice; si celui-ci est jeune, avec des bords nets ayant peu subi de distension de ses fibres, la saillie est peu accentuée. Faisons mettre le sujet debout : le jambier hernié est légèrement contracté; il est pour ainsi dire en position d'attente, prêt à continuer son action ébauchée, si besoin en est, ou au contraire à la cesser. Et tous les muscles sont en somme plus ou moins dans cet état. Les péroniers eux sont franchement contractés, occupés qu'ils sont à maintenir l'architecture du pied. De ce fait résulte une tension de l'aponévrose, qui a pour but d'élargir sa boutonnière, c'est-à-dire de préparer une plus grande porte de

Digitized by Google

sortie pour le jambier qui en profite, son degré de contraction n'étant pas suffisant pour s'opposer à cette sortie.

La position que nous faisons prendre pour rechercher les hernies intermittentes n'a pour but que d'exagérer cet état des péroniers et de faire contracter aussi les muscles postérieurs. Le degré de contraction du jambier est un peu plus prononcé lui aussi, mais pas sensiblement plus si l'on songe que le pied, ne reposant sur le sol que par son extrémité antérieure, est un peu en extension sur la jambe.

Les choses peuvent même aller plus loin encore : le muscle sortant en plus grande quantité parce que l'orifice est plus béant et aussi parce qu'il est plus comprimé, et étant d'autre part un peu contracté, va avoir au niveau de sa saillie une certaine dureté; c'est-à-dire qu'il simulera presque sa rupture qu'un examen approfondi permettra seul d'écarter. Dans les hernies intermittentes, où l'un des deux signes pathognomoniques cités plus haut manque, il sera parfois impossible de faire un diagnostic certain.

C'est au nom de ces résultats de nos constatations que nous admettons comme authentique l'observation III due à Lyot, malgré l'anathème lancé contre elle par Cahier.

Nous en tirerons encore deux conclusions, au point de vue diagnostic. La première est la nécessité indispensable dans tout examen de noter en même temps que l'état du muscle hernié celui de tous les autres muscles du membre et aussi, et surtout, celui de l'aponévrose qui, inerte par elle-même, est néanmoins modifiée dans sa statique par eux. La seconde est cette autre nécessité d'employer l'électrisation dans la recherche des symptômes, parce qu'elle seule nous permet de dissocier physiologiquement les muscles pour les étudier séparément.

La palpation de la tumeur va nous fournir de nouveaux signes et tout d'abord la perception de l'orifice et de ses lèvres. Lejars dit dans une note de la deuxième édition du grand *Traité de Chirurgie* que c'est là un signe trompeur qui n'a aucune valeur. Mais remarquons que cet auteur n'a pas distingué les fausses hernies des vraies et qu'il a basé sa description beaucoup plus sur les premières que sur les secondes. A l'encontre de lui, au nom des constatations anatomo-pathologiques rapportées plus haut et de nos propres examens, nous sommes en mesure d'affirmer que dans la hernie vraie de Farabeuf, l'orifice aponévrotique est toujours très net, et ses

Digitized by Google

lèvres toujours très facilement perçues par le doigt. C'est le contraire qui se produit ordinairement dans la pseudo-hernie.

Ces symptômes sont toujours suffisants pour déceler la nature des myocèles permanentes; mais il est des signes négatifs qui ne sont pas à négliger. Dans la hernie vraie il n'y a pas de dépression au-dessous de la myocèle; on ne sent jamais de pédicule à la tumeur; celle-ci ne remonte jamais; elle apparaît ou disparaît, mais n'a aucune autre mobilité. Elle ne siège jamais à l'insertion des fibres musculaires : ce qui est la règle pour l'hypertrophie localisée, et ce qui est loin d'être rare pour les ruptures. Enfin, il n'y a pas d'ecchymose dans la hernie vraie, tandis qu'elle est presque la règle dans la fausse.

3° *Signes fonctionnels.* — Au stade d'intermittence, les myocèles ne se décèlent par aucun signe fonctionnel, et c'est la raison pour laquelle elles ont été ignorées jusqu'à présent. Aucun de nos chasseurs ne s'en est plaint. Quelques-uns nous ont dit qu'ils ressentaient dans les marches une douleur vague ou même une gêne dans la partie antérieure de la jambe; ce qui arrive tout aussi fréquemment chez leurs camarades qui n'ont pas de hernie, sorte de fatigue musculaire à laquelle la bande molletière n'est pas étrangère. Dans le cas de Janni, il est vrai, la douleur était vive et reparaissait à chaque marche. Peut-être les adhérences constatées à l'opération en étaient-elles la cause.

Quant aux hernies permanentes, elles sont pour leur hôte la cause d'ennuis. « Les petites hernies, dit Bion, celles qui ne dépassent pas le volume d'une olive, sont indolentes, stationnaires. Celles qui sont plus volumineuses ont de la tendance à s'accroître, en même temps qu'augmentent les troubles fonctionnels. » On peut accepter cette formule avec cette restriction que les troubles fonctionnels ne sont pas toujours aussi étroitement liés avec le volume des myocèles qu'elle pourrait le faire croire. Le siège de la tumeur en des régions sujettes à la fatigue, au « surmenage professionnel » dont parle Lejars, a plus d'importance. La gêne et la douleur n'apparaissent qu'à l'occasion de mouvements répétés, de longues marches par exemple.

Les mêmes phénomènes se produisent avec les pseudo-hernies, mais à un degré plus marqué. C'est ici l'occasion de rappeler que la crampe signalée par quelques auteurs (Le Fort, Delorme) n'existe

Digitized by Google

que dans les ruptures musculaires et n'a jamais été jusqu'ici observée que dans les ruptures musculaires simples avec myocèle sans lésion aponévrotique.

Chez un jeune soldat du 111e régiment d'infanterie, nous avons eu l'occasion de le constater. Cet homme était porteur d'une myocèle par rupture musculaire simple au niveau de l'insertion inférieure du jumeau externe. Des fatigues même légères, exercices, marche un peu prolongée, provoquaient une augmentation de volume de la tumeur qui devenait très douloureuse et rendait la marche très pénible, sinon impossible. Un ou deux jours de repos amenaient la sédation de cet état de crampe.

B. Évolution. — Les hernies intermittentes n'ont presque aucune tendance à s'accroître : nous en avons l'explication plus loin. Les hernies permanentes s'accroissent au contraire progressivement sous l'influence des efforts répétés, et nécessitent alors, de par leur volume et de par la gêne et la douleur produites pendant le travail, l'intervention du chirurgien.

C. Diagnostic. — Nous avons déjà, pour suivre la tradition, rapporté les éléments de diagnostic entre la myocèle par rupture aponévrotique simple et la myocèle par rupture musculaire simple ou compliquée de rupture aponévrotique. Quant à l'hypertrophie musculaire localisée, son diagnostic se basera sur son siège aux insertions des muscles, sa relation avec des exercices professionnels (canotage, marche, etc.) et aussi sur ce que pendant la contraction du muscle la tumeur ne disparaît pas; elle durcit, devient plus saillante comme la pseudo-hernie, mais en même temps sa base diminue de surface; elle se comporte en somme comme un faisceau d'un muscle fortement développé : ce qu'elle est du reste; enfin, elle n'a jamais de début brusque.

Mourlon a indiqué toutes les tumeurs susceptibles de faire errer le diagnostic depuis les ampoules variqueuses jusqu'aux hernies intestinales! Ce sont les tumeurs intramusculaires qui, seules, peuvent prêter à confusion, comme le lipome intra-deltoïdien rapporté par Tedenat; mais elles ne disparaissent jamais; tout au plus s'aplatissent-elles. En tout cas on n'aura pas à recourir à l'aiguille que Richet implantait dans le muscle pour reconnaître le siège de la lésion, ni au crochet-hameçon de Duchenne, chargé de ramener un fragment de la tumeur.

Digitized by Google

Nous résumons ici en un tableau synoptique les caractères objectifs différentiels des différentes myocèles.

TABLEAU II.

ÉTAT DU MUSCLE	HYPERTROPHIE MUSCULAIRE LOCALISÉE	M. PAR RUPTURE APONÉVROTIQUE SIMPLE	M. PAR RUPTURE MUSCULAIRE SIMPLE	M. PAR RUPTURE APONÉVROTIQUE ET MUSCULAIRE ASSOCIÉES
Au repos non étendu.	Non apparente.	Très apparente toujours. On perçoit à la palpation l'orifice aponévrotique.	Peu apparente.	Peu apparente. On perçoit à la palpation l'orifice aponévrotique.
Au repos étendu passivement.	Non apparente. Diminue.	Disparaît entièrement.	Persiste ou ne diminue que légèrement.	Persiste ou ne diminue que légèrement.
Contracté sans résistance.	Augmente et durcit. Jamais ne remonte. Jamais de pédicule.	Diminue.	Augmente et durcit, parfois remonte, parfois pédiculée.	Augmente et durcit, souvent remonte, parfois pédiculée.
Contracté avec résistance.	*Id.*	Disparaît.	*Id.*	*Id.*
Faradisé.	*Id.*	*Id.*	*Id.*	*Id.*
Fatigué.	Jamais de crampe localisée.	Jamais de crampe localisée.	Parfois crampe localisée.	Souvent crampe localisée.
Quelque soit l'état du muscle.	Est symétrique toujours. Siège toujours aux insertions sur des muscles soumis à un surmenage professionnel. Ni début brusque ni ecchymose.	Ne peut être que très accidentellement symétrique. Ne siège jamais aux insertions musculaires. Est accidentelle. Début brusque ou inaperçu. Pas d'ecchymose.	Ne peut être que très accidentellement symétrique. Peut siéger indistinctement aux insertions ou sur le corps du muscle. Est accidentelle. Début brusque toujours. Souvent ecchymose.	Ne peut être que très accidentellement symétrique. Peut siéger indistinctement aux insertions ou sur le corps du muscle. Est accidentelle. Début brusque toujours. Souvent ecchymose.

Digitized by Google

VII. — Pathogénie.

Toutes les théories qui ont été données rentrent dans la classification suivante :

1° Théorie traumatique;
2° — de la lésion musculaire préexistante;
3° — de l'usure aponévrotique;
4° — de la rupture aponévrotique par action musculaire.

1° *Théorie traumatique.* — En 1845, Boyer affirmait que les hernies vraies des muscles sont toutes consécutives à une intervention chirurgicale, origine admise entre autres par Mourlon, et niée plus tard par Jeannel, à tort du reste. La théorie traumatique est la seule qu'admette Cahier, également à tort selon nous.

Les expériences cadavériques de Morestin nous expliquent le mécanisme de la production des hernies traumatiques. En percutant la région jambière antérieure avec le bout mince d'un marteau d'autopsie, on constate au point traumatisé des éraillures de l'aponévrose, petites à la vérité, mais qui plus tard s'agrandiront sous l'influence de la contraction des muscles, lesquels continueront plus lentement, mais progressivement, l'action initiale du traumatisme. Ce que dit Morestin de l'aponévrose jambière est également vrai pour les autres qui, bien que moins tendues qu'elle, peuvent aussi être blessées par un traumatisme. C'est également de la même façon que doivent agir les traumatismes survenus à l'aponévrose dans les cas de fractures (obs. de Hartmann et de Rioblanc).

Cette théorie ne s'applique qu'aux hernies traumatiques, c'est-à-dire à une partie de celles qui se produisent à la région jambière antérieure et à celles qui ont été observées partout ailleurs. Les théories suivantes ne visent que les myocèles dynamiques, dont le mécanisme est loin d'être aussi simple.

2° *Théorie de la lésion musculaire préexistante.* — Cette théorie ou plutôt le groupe de théories qui rentrent dans ce cadre sont les plus récentes, bien que Nélaton ait été le premier à s'insurger contre la doctrine de la rupture de la gaine par excès de pression du muscle contracté. Pour lui, ce qu'on a appelé hernie musculaire n'est autre chose que la rupture du muscle : autrement dit la myocèle vraie n'existe pas. Il tire son argumentation de ce que les symptômes

Digitized by Google

exposés par ses contemporains sont ceux des ruptures. On doit concéder à Nélaton qu'il avait raison de son temps, puisque toutes les observations publiées alors étaient des exemples de ruptures musculaires.

Jeannel, tout en étant moins catégorique (et il ne pouvait plus l'être en 1884), admet, lui, que les hernies vraies ne sont pas autre chose que des pseudo-hernies cicatrisées, et que la cicatrisation même a transformées en hernies vraies. « Je ne crois pas, dit-il, à la possibilité de la hernie vraie; mais je crois qu'une pseudo-hernie primitive peut se transformer en hernie vraie par la cicatrisation de la rupture musculaire. » Les arguments sont tirés de l'exposé de Farabeuf; mais ils sont plus étroits encore, bien qu'il y éprouve quelques difficultés. Farabeuf, dans sa critique contre la rupture possible de l'aponévrose par la contraction du muscle, avait dû faire exception en faveur des muscles qui sont au plein dans leurs gaines, comme le jambier antérieur, « dont l'aponévrose, fortement tendue entre ses points d'attache aux saillies osseuses, ne pourrait absolument pas prendre la même forme ». Jeannel fait remarquer que le jambier antérieur « prend justement insertion sur son aponévrose, de même d'ailleurs que la plupart des muscles qui sont bridés par leur enveloppe ». Mais pourquoi cette insertion empêcherait-elle la rupture de la fibreuse en un point où elle est indépendante du muscle? Jeannel dit encore que jamais il n'a été donné d'observations de rupture aponévrotique sans rupture musculaire. A cela nous répondrons comme tout à l'heure à Nélaton que le fait vrai de son temps ne l'est plus aujourd'hui. Son dernier argument n'a pas plus de valeur puisqu'il est basé sur ce qu'on n'a pas vu de hernie musculaire bien authentique à la suite des opérations où le bistouri ouvre la gaine d'un muscle. L'observation I en est un exemple typique.

Il est pourtant des faits qui tombent sous le coup de la théorie de Jeannel. L'observation X due à Delorme montre qu'une rupture musculaire peut se cicatriser et devenir une hernie vraie; mais il paraît indispensable que la rupture soit légère, sans quoi l'écartement inévitable des fibres empêche fatalement la cicatrisation *ad integrum*. En définitive cette théorie ne s'applique qu'à des exceptions. Peut-être, pour soulever une autre hypothèse et être large avec cette théorie, pourrait-on se demander si les hypertrophies musculaires localisées ne sont pas de ces microruptures plus ou

Digitized by Google

moins réparées; mais rien jusqu'ici, bien que la chose ne soit pas improbable, ne nous permet de l'avancer autrement que sous la forme d'hypothèse.

Michaux a émis une autre hypothèse : celle de l'élongation musculaire, par laquelle il a tenté d'expliquer les constatations opératoires de Gazin, de Choux et les siennes propres, montrant une aponévrose simplement distendue. Mais rappelons-nous que ce ne sont là que des pseudo-hernies : ce qui suffirait à les éliminer. Dans cette théorie, la myocèle serait due à ce que les fibres musculaires seraient allongées. Or on ne voit pas comment elles peuvent s'allonger puisqu'elles sont douées d'élasticité. Lorsque, dans la contraction, cette élasticité est épuisée, les fibres se rompent; on comprend la rupture, mais non l'élongation. D'autre part, cette élongation n'explique nullement la rupture de l'aponévrose. Aussi bien n'est-ce là qu'une hypothèse gratuite. Toutes ces objections concourent donc à la rejeter purement et simplement.

Lyot avait sans doute vu par où péchait cette théorie; et c'est pourquoi, revenant à l'idée de la rupture des fibres de Jeannel, il la compliquait en supposant que les fibres rompues glissaient l'une sur l'autre et se réinséraient sur les voisines par une sorte de myodiastasis, selon l'expression de Gübler. Le résultat en serait l'allongement des fibres, comme le veut Michaux. Ce n'est là encore qu'une hypothèse qui du reste n'explique nullement la production de l'orifice aponévrotique. De plus, pour produire de grosses saillies, il faudrait de nombreuses fibres rompues et l'on aurait fatalement les symptômes de la rupture musculaire. Lyot croit trouver une confirmation de sa doctrine dans l'observation de Legueu, où il y avait eu rupture, il est vrai, mais rupture du tendon et non des fibres musculaires restées saines.

Il nous reste, pour épuiser ces théories, à voir celle qui a été attribuée à Delorme. Ce sont des pseudo-hernies ou mieux des ruptures profondes, en dessous desquelles il y a des exsudats qui soulèvent le muscle. Mais, toujours comme précédemment, rien n'explique le trou aponévrotique. Dans le fait rapporté par Delorme et relatif à une rupture partielle du moyen abducteur, il n'y avait pas d'orifice à la gaine du muscle. Du reste, comme l'a bien fait remarquer l'auteur, cela n'empêche pas le muscle rompu de se comporter comme tel. Cette théorie, qui n'a d'ailleurs été élevée

Digitized by Google

à ce rang, que par d'autres que Delorme, n'a donc aucune valeur.

3° *Théorie de l'usure lente.* — Invoquée déjà par Dupuytren en 1829, elle fut admise par Follin et aussi par Mourlon, et soutenue par Nimier. Laissons la parole à ce dernier auteur : « Une contraction presque permanente des muscles, dit-il, ou plus exactement la série de leurs contractions rapides et nombreuses fatigue l'aponévrose; ses fibres se dissocient insensiblement au niveau du point le plus comprimé, finalement la solution de continuité, l'éraillure ou l'usure aponévrotique permettent aux fibres musculaires de s'échapper ». Morange et Lejars sont parmi les fervents adeptes de cette théorie; mais, comme Nimier, ils ne peuvent fournir comme preuves à son appui que des pseudo-hernies, qu'ils prennent d'ailleurs pour des hernies vraies.

Qu'ont voulu expliquer ces auteurs? Tout simplement la distension aponévrotique constatée au-devant des myocèles, distension qui est pour eux le mécanisme des hernies, distension qui n'a du reste pas été retrouvée dans les myocèles vraies, celles que nous avons résumées plus haut, mais qui est typique dans les faits de pseudo-hernies de Nimier, Gazin, Choux, Darricarrère, Michaux, etc. Supposons néanmoins un instant que les observations II, VI, XII, où l'on a constaté au-devant de la saillie un très fin reticulum fibreux, soient susceptibles de reconnaître cette théorie, et recourons à leur étiologie. Nous voyons de suite, mis à part l'observation II de Morestin, qui n'a pas d'histoire clinique, que les deux autres faits (Cahier; Legueu) ont un traumatisme à leur origine et ne reconnaissent aucune usure aponévrotique. Le trauma a fait un orifice que le muscle a élargi ensuite.

Par contre, appliquée aux ruptures partielles avec myocèle, cette théorie est logique jusqu'à l'évidence. Le globe du muscle rompu, souvent très puissant, bridé par la gaine qui gêne son expansion, tendra à chaque contraction à dilacérer les fibres de son enveloppe; il les distend, comme il a été facile de le constater; il les usera même si l'on veut, et l'on aura, au moment où le malade vient consulter, ce que les auteurs précédents : Nimier, Gazin, Choux, Michaux, Darricarrère, ont eu à constater. Concluons : la théorie de l'usure aponévrotique ne s'applique pas aux myocèles vraies; elle est l'explication logique de l'évolution des myocèles par rupture musculaire simple.

Digitized by Google

4° *Théorie de la rupture par contraction musculaire.* — C'est l'aînée de toutes et aussi la plus combattue. Portal (1803) y voyait la raison des « déplacements des muscles ». « Un mouvement brusque et violent, dit Mourlon, qui l'a fait universellement adopter jusqu'en 1881, d'autant plus énergique qu'il est plus rapide et que les muscles sont plus puissants, déchire l'aponévrose dans une certaine étendue, et incontinent la hernie est manifeste. » A cela Farabeuf de répondre que le muscle contracté n'exerce jamais de pression excentrique sur son aponévrose, que les muscles sont ordinairement au large dans leur gaine, et que celle-ci s'adapte à la modification de forme de son hôte en tirant à elle la couverture, c'est-à-dire en exerçant des tractions sur ses voisines ou sur les loges des antagonistes. L'enveloppe s'élargit ainsi sans être distendue. Du reste et *a priori* l'effet contraire, c'est-à-dire la distension de la loge, serait une entrave au jeu du muscle lui-même.

Déjà, en 1882, Nimier écrivait : « Cette opinion ne saurait être admise dans toute sa rigueur. A la jambe, en particulier, les muscles situés dans la gaine antérieure y semblent à un état de compression permanente et nul n'ignore qu'aussitôt l'incision de l'aponévrose, leurs fibres s'échappent, font hernie entre les lèvres de la plaie. D'ailleurs les aponévroses n'offrent pas une résistance telle que le muscle contracté et grossi ne puisse les distendre momentanément. »

Jeannel croyait sans doute réfuter cette objection en disant que si le muscle changeait de forme, il ne changeait pas de volume, remarque qui n'a aucune valeur si l'on veut bien songer qu'il ne s'agit pas dans le cas particulier du volume total du muscle; mais de l'augmentation de sa surface de section dans la partie où il forme son ventre de contraction.

Ce n'est pas tout; pour simple et claire qu'elle est, la critique de Farabeuf pèche précisément par sa qualité; elle est schématique tout comme la théorie de Mourlon qu'elle veut ruiner. C'est du raisonnement et non un fait d'observation. C'est le mérite de Baudin de l'avoir montré, en analysant ce qui se passe dans un mouvement. « Le mouvement d'adduction de la cuisse ne peut s'exécuter sans que les autres muscles adducteurs : pectiné, grand et petit adducteurs et droit interne, entrent également en jeu et viennent renforcer, de tout ou partie de la puissance d'expansion qui résulte de leur

Digitized by Google

contraction, l'effort expansif du moyen adducteur; si au mouvement d'adduction de la cuisse se joint comme en certaines circonstances un mouvement d'extension de la jambe, tout un nouveau groupe de muscles puissants : le droit antérieur, le vaste interne, le vaste externe et le tenseur du fascia, entre en même temps en jeu et vient prêter à l'expansion du moyen adducteur un concours analogue. En un mot, lorsque, dans ce manchon aponévrotique de la cuisse, la masse en quelque sorte homogène des muscles adducteurs et extenseurs entre d'un seul coup en contraction, il résulte une expansion d'ensemble de toute la masse, laquelle s'exerce sur tous les points de l'aponévrose; ce n'est donc pas l'action du moyen adducteur qui se fait sentir; mais bien une sorte de résultante de la plus grande partie des forces expansives de contraction de la masse musculaire mise en jeu. » L'exemple est évidemment des plus mal choisis, puisque nous ne connaissons pas de hernies dynamiques de la cuisse; mais il introduit une donnée nouvelle, donnée d'observation : savoir qu'un mouvement, quelque simple qu'il fût, exige toujours le concours de plusieurs muscles.

Il faut néanmoins reconnaître qu'il y a dans la critique de Farabeuf un fait dont il est nécessaire de tenir compte, c'est la complaisance qui se produit entre les gaines des muscles, et qui fait qu'une ou plusieurs gaines comprimées peuvent être secourues par les voisines qui leur prêtent la main.

Avec Bion, on assiste à l'éclosion d'une théorie qui a le mérite de tenir compte de ces données de nos devanciers, de s'adresser à l'observation et aussi de se limiter aux myocèles du jambier antérieur, seul muscle où nous connaissons d'une façon certaine des hernies vraies dynamiques; mais elle n'est pas non plus exempte d'erreurs.

Cet auteur admet que le jambier a surtout un rôle passif; ce en quoi il se sépare de Mourlon et évite du même coup la critique de Farabeuf. Le jambier est chargé de transmettre à son aponévrose la compression qui lui vient d'arrière et de dehors. En dehors, les fléchisseurs et les péroniers ont, en effet, au repos, leurs axes courbés en dedans; en se contractant ils tendent à prendre une direction rectiligne; et, comme leurs tendons sont maintenus solidement en bas, ils compriment le jambier à la façon d'une sangle contre la face externe du tibia et le portent en avant comme pour

Digitized by Google

l'énucléer de sa loge. En arrière, les muscles profonds qui forment leur ventre de contraction vers la partie moyenne de la jambe appuient contre le ligament interosseux qu'ils refoulent en avant dans la loge du jambier antérieur. Le triceps crural en se contractant écrase ses voisins contre les os de la jambe et refoule avec beaucoup de force toute cette masse musculaire dans l'espace interosseux. La même action se produit lorsque les muscles du mollet sont comprimés contre les os de la jambe par un mécanisme quelconque directement avec la main, par exemple, ou encore en fléchissant la jambe sous la cuisse. « Ces forces agissent en même temps pour produire la lésion aponévrotique, car dans un effort brusque il y a contraction synergique de tous les muscles de la jambe. » Il en est ainsi dans le saut.

Bion s'est beaucoup avancé, en disant que le jambier est passif dans toute cette affaire. Il est, du reste, obligé de reconnaître qu'au moment où la rupture se produit il est contracté : ce qui est en contradiction avec sa thèse; s'il est contracté, il n'est pas passif, et il est suffisamment puissant pour lutter contre les extenseurs et les péroniers. Et puis, la compression qu'il reçoit en arrière ne peut être aussi grande qu'il le croit. Le ligament interosseux, sans être aussi résistant et tendu que son congénère de l'avant-bras, est bien loin d'être flottant comme le veut Bion. Nous avons fait à ce sujet quelques examens cadavériques et il ne nous a jamais été donné de constater « qu'elle peut se porter d'avant en arrière de plus d'un centimètre vers le tiers moyen ».

En somme, malgré les progrès faits depuis Mourlon, nous ne tenons pas encore une théorie dynamique bien établie.

Pour résumer l'examen des théories antérieures, nous retiendrons : 1° que la théorie traumatique s'applique à un certain nombre de faits, mais non à tous comme le croyait Cahier; — 2° que la théorie de l'altération primitive du muscle telle que l'a formulée Jeannel, s'applique à de très rares cas mitoyens dans lesquels une petite rupture musculaire cicatrisée, sans former de globe, se comporte vis-à-vis d'un orifice aponévrotique comme une myocèle vraie; — 3° que la théorie de l'usure est une explication parfaite du développement des myocèles par rupture musculaire simple; mais d'elles seulement; — 4° enfin, que la théorie de la rupture aponévrotique par compression musculaire est sans doute possible; mais

Digitized by Google

qu'à part quelques données exactes, elle ne possède pas d'argumentation définitive.

Théorie personnelle.

Une théorie pathogénique digne de ce nom doit être basée sur des faits précis. Or nous savons que les myocèles dynamiques siègent exclusivement à la jambe. Le cas d'André (obs. XI) n'est pas suffisamment étudié, au point de vue étiologique, pour savoir dans quelle classe le ranger; nous aurons à le revoir à ce point de vue. Partout ailleurs, il n'y a que des hernies traumatiques; voilà déjà une donnée. En second lieu, il faut se rappeler que ce que nous devons rechercher, c'est d'abord le mécanisme de l'apparition de la plaie aponévrotique, condition nécessaire et indispensable; ensuite nous verrons, l'orifice initial étant fait, comment se comporte le muscle vis-à-vis de lui.

Le problème une fois nettement posé, il apparaît de toute évidence qu'il doit y avoir dans l'anatomie et la physiologie de la région jambière des conditions spéciales qui sont nécessaires à la production des myocèles par ruptures aponévrotiques simples. Mais, auparavant, nous sommes fatalement amenés, pour épuiser toutes les données qui peuvent nous être nécessaires, à voir les particularités anatomiques intéressantes des aponévroses et des muscles.

Les aponévroses sont constituées en général par trois sortes d'éléments : des cellules conjonctives, qui ont peu d'importance pour nous, si ce n'est que le rôle nutritif dont elles sont chargées est assuré d'une façon assez précaire par elles; des fibres conjonctives et des fibres élastiques.

Les fibres conjonctives sont, en général, disposées sur deux plans perpendiculaires l'un à l'autre ou à peu près : l'un longitudinal par rapport à l'axe du membre; l'autre circulaire, parfois plus ou moins oblique, mais composé d'éléments moins longs et aussi moins forts que les longitudinaux; c'est-à-dire qu'il suffira d'une pression moindre pour les rompre. Au point de vue physiologique, ces fibres ont comme caractères d'être résistantes, inextensibles ou à peu près, et aussi cette autre propriété indiquée par Richet, savoir que si elles ont été distendues elles ne reviennent pas sur elles-mêmes.

Digitized by Google

Les fibres élastiques, elles, sont très inégalement réparties dans l'aponévrose; et c'est précisément cette inégale répartition qui les rend importantes; elles sont d'autant plus abondantes que les fibres conjonctives le sont moins, autrement dit : *le rapport entre ces deux éléments est inverse.* C'est là un fait général. L'abondance des fibres conjonctives inextensibles, inélastiques, dures et cassantes, entraîne fatalement la faiblesse et la rareté du tissu élastique très extensible, et *vice versa.* Si les aponévroses sont, par endroits, épaisses et dures, par ailleurs elles se réduisent à l'état de minces toiles celluleuses. Quelle que soit la section de membre considéré constamment, on remarquera un arc de la circonférence aponévrotique épais, dur, fibreux, alors que, sur une autre partie de la même circonférence, cette épaisseur est excessivement réduite; les fibres y sont peu nombreuses, le tissu élastique, par contre, très abondant. Et il en est de même, quel que soit le niveau du membre ou segment de membre considéré; de sorte que le cylindre aponévrotique de ce segment de membre présente cette particularité de n'être inextensible que dans une partie, et au contraire très extensible dans l'autre, et que la pression intérieure qui peut être exercée dans le cylindre sera contre-balancée par l'élasticité de la zone mince qui permettra l'augmentation de la surface de section du membre au point où les muscles forment leur ventre de contraction.

Ces caractères anatomiques et physiologiques sont ceux des aponévroses d'enveloppe, c'est-à-dire de celles qui se déchirent. Histologiquement, la même constitution appartient également aux cloisons intermusculaires principales dont l'existence a un double résultat au point de vue qui nous occupe : la division du cylindre fibreux général en loges, et la fixation de ce cylindre sur la partie fixe du membre : le squelette. La conséquence en est de rendre vraisemblable la production des ruptures de l'aponévrose tout à l'heure impossible, car, en fixant dans une mesure variable, suivant les régions, le manchon fibreux, ces cloisons gênent son ampliation aux dépens de sa partie élastique et, d'autre part, il peut se faire que ces loges secondaires aient des parois rigides de tous côtés, comme c'est le cas à la région jambière antérieure. Du reste, plus une cloison sera large, moins elle fixera le manchon superficiel et moins elle le gênera; lorsque celui-ci, comprimé par les muscles, demandera du secours d'un côté, rien n'empêche la cloison

Digitized by Google

de quitter sa position de repos pour s'incliner du côté qui demande de l'aide. Nous touchons donc ici à deux conditions, qui doivent favoriser la rupture : 1° *L'existence de loges à parois rigides, fortement fibreuses;* 2° *La fixation de l'aponévrose superficielle sur la charpente osseuse du membre.*

Quant aux aponévroses périmusculaires, elles sont en général bien peu intéressantes. Loin d'être quelque chose de comparable aux aponévroses d'enveloppe, elles ne sont ordinairement que du tissu cellulaire, plus ou moins condensé. « Souvent peu résistantes et mal différenciées, elles représentent à peine des formations autonomes » (Charpy). Leurs caractères histologiques et physiologiques les rapprochent du tissu cellulaire, dans lequel sont noyés les muscles et dont elles ne sont qu'une condensation plus ou moins accentuée; et ceci nous explique pourquoi l'on ne trouve pas de rupture sur ces aponévroses. Une autre remarque est la suivante : c'est que rarement en somme la gaine du muscle se détache de l'aponévrose d'enveloppe. Un muscle tant soit peu volumineux, qui serait entouré par cette aponévrose superficielle et une lame fibreuse se rattachant à elle par ses deux bords, serait particulièrement apte à rompre sa gaine. Une telle disposition est rare : à la cuisse, par exemple, le droit interne et à la rigueur le couturier sont dans ce cas; mais ils ne sont pas muscles dangereux. Chacun des autres « est séparé, dit Tillaux, de son voisin par une gaine celluleuse; mais c'est une erreur de dire que toutes ces gaines naissent de la face profonde de l'aponévrose ». A la jambe, les muscles antérieurs et particulièrement le jambier antérieur sont, par contre, bien enserrés dans leurs gaines propres comme dans leur gaine commune.

Nous en arrivons donc à nous représenter le membre comme formé d'une charpente ostéo-aponévrotique dans les travers de laquelle sont logés les organes de relation chargés d'assurer les fonctions du membre : les muscles et leurs dépendances (nerfs, artères, veines). Cette charpente présente des différences suivant le segment de membre considéré. Prenons les deux types extrêmes pour fixer les idées. L'un, le plus important pour nous, nous est fourni précisément par la jambe. Dans cette région il y a deux os : ce qui permettra une meilleure fixation de l'aponévrose. De plus, et voici le point capital, cette fixation est rendue réellement efficace

Digitized by Google

par l'interruption du manchon fibreux au niveau de la face interne du tibia qui le remplace, et son insertion à la crête antérieure et à la crête interne de l'os. La conséquence physiologique de ce fait devient évidente. Supposons une contraction du jambier antérieur. Son aponévrose comprimée et étant inélastique, parce que très fibreuse, transmet cette compression tout autour de la région comprimée, c'est-à-dire, comme le veut Farabeuf, qu'elle tire les parties voisines; en dedans, elle ne peut rien obtenir à cause du tibia et de l'insertion sur lui de la fibreuse; et cette action ne peut avoir comme résultat que la possibilité de l'arrachement de cette insertion.

En dehors, il est vrai, la traction peut être plus efficace, et elle aura pour effet d'amener en dedans cette partie voisine; mais à une condition, c'est que celle-ci ne soit pas déjà assez occupée chez elle, c'est-à-dire qu'elle ne soit pas fixée, ce qui n'est pas invraisemblable, étant donnée l'existence de la cloison intermusculaire antérieure, solide et résistante, et des muscles puissants comme les péroniers.

Un second type est celui de la cuisse : ici un seul os; l'aponévrose ne lui est réunie que par l'intermédiaire d'une cloison solide, il est vrai, mais large, c'est-à-dire, comme nous l'avons fait déjà remarquer, flottante et ne gênant pas la motilité de l'aponévrose. Celle-ci peut se déformer suivant les besoins de la cause, sans se préoccuper de sa cloison; c'est presque comme si cette dernière n'existait pas, physiologiquement parlant bien entendu. Tout se passe comme s'il n'y avait que le manchon superficiel avec une zone fibreuse résistante et une élastique permettant l'augmentation de son volume intérieur. Ces notions physiologiques excluent donc nécessairement toute idée de rupture dynamique à la cuisse et aussi au bras qui présente la même architecture ostéo-aponévrotique. Il ne doit pas en exister, et de fait on n'en a pas constaté. Les soi-disant nombreuses hernies vraies du moyen adducteur ne sont que des ruptures de ce muscle.

Dans le premier cas, le cas de la jambe, les déductions anatomiques et physiologiques nous conduisent à penser que les ruptures aponévrotiques dynamiques sont possibles du seul fait de la structure ostéo-aponévrotique, et la critique des observations, de même que nos observations personnelles, nous montrent que c'est là leur siège exclusif ou à peu près.

Digitized by Google

L'avant-bras se rapproche beaucoup, anatomiquement, de la jambe : deux os, mais pas d'interruption aponévrotique. Testut dit bien que la gaine générale « adhère fortement au bord postérieur du cubitus » : ce qui équivaut à peu près à une insertion osseuse. Mais le fait n'est vrai qu'au tiers supérieur de l'avant-bras. Plus bas il n'en est plus de même. Tillaux n'admet pas cette adhérence osseuse. Pour Poirier, qui a une opinion intermédiaire entre les deux auteurs précédents, l'aponévrose superficielle s'attache sur la crête cubitale au moyen d'une cloison étroite, et c'est à cette version que nous nous rangeons le plus volontiers, parce qu'elle coïncide avec ce que nous avons vu sur le cadavre. Cette étroite cloison a son maximum de largeur au tiers moyen et diminue ensuite vers le bas. Son étroitesse assure une fixation du manchon circonférentiel assez sérieuse, beaucoup plus en tout cas qu'à la cuisse et au bras, mais beaucoup moins aussi qu'à la jambe. Qu'est-ce à dire en définitive, si ce n'est que les ruptures aponévrotiques dynamiques doivent y être très rares, si tant est qu'elles y existent? Le cas d'André pourrait bien en être un exemple; et nous sommes tenté de le croire, puisqu'il n'est pas fait mention de traumatisme à l'origine de l'affection; mais l'affirmation est impossible, faute de renseignements plus étendus, surtout chez un sujet qui s'observe peu et qui fait si peu de cas des coups comme un détenu. Nous ne connaissons malheureusement que l'indication donnée par l'Index-catalogue du cas de Ransohoff.

Quant au muscle, il peut aussi nous fournir ces données intéressantes. Un muscle plat augmente relativement peu de volume; il n'est donc pas dangereux pour l'aponévrose. De plus son aponévrose est ordinairement mince, sinon en toutes ses parties, du moins dans certaines d'entre elles. C'est le cas du moyen adducteur en particulier, au niveau duquel le manchon fémoral est très peu épais et élastique; ce sont là des raisons de plus pour ne pas croire à la possibilité des hernies de ce muscle.

Un muscle adhérant à son aponévrose comme le fessier ne pourra évidemment pas la rompre : fait mis en évidence par les expériences de Guinard. Il en sera de même pour un muscle s'insérant sur son aponévrose; mais évidemment pour la partie seulement de sa surface d'insertion, comme le jambier antérieur, les muscles postérieurs de l'avant-bras. Pour ces derniers, rapprochons cette cir-

Digitized by Google

constance de cette autre que c'est précisément au tiers supérieur, c'est-à-dire à la région où l'aponévrose adhère à la crête cubitale, créant ainsi une prédisposition à la hernie, que le muscle s'insère sur sa gaine : ce qui fait disparaître à ce niveau toute possibilité de hernie dynamique.

Un muscle aura d'autant plus de tendance à rompre sa gaine qu'il sera plus puissant, qu'il formera un plus gros ventre de contraction, que l'amplitude de ses mouvements sera plus grande, enfin qu'il sera plus étroitement logé.

Toutes ces conditions positives ou négatives paraissent indispensables pour que le muscle puisse comprimer sérieusement son aponévrose; mais c'est contre la dernière qu'ont été accumulées les objections : celle de Farabeuf, disant que le muscle est ordinairement au large dans sa gaine; celle de Jeannel, faisant remarquer que le muscle n'augmente pas de volume; mais oubliant que, si le volume ne change pas, la répartition varie, alors que le contenant reste le même. Du reste, il faut rendre cette justice à Farabeuf qu'il avait excepté le jambier antérieur. « Le jambier antérieur aurait beau tendre à devenir globuleux par le fait de sa contraction, sa gaine très solide, fortement tendue entre ses points d'attache aux saillies osseuses, ne pourrait absolument pas prendre la même forme. » Le jambier est évidemment le muscle répondant le plus parfaitement aux désidérata exprimés plus haut.

Ces conditions générales suffisamment connues, abordons la pathogénie proprement dite des ruptures dynamiques de l'aponévrose jambière; et, pour cela, étudions la jambe à l'état statique et dynamique.

Les muscles de la jambe sont répartis dans trois loges ostéo-aponévrotiques d'inégale constitution. La postérieure est peu intéressante, parce que sa paroi extérieure est très mince et très élastique, c'est-à-dire capable de se distendre quand le mollet grossira, circonstance anatomique bien en rapport avec le manque de hernies dynamiques de cette loge.

La loge externe est par contre exclusivement fibreuse dans sa partie aponévrotique, bien limitée et inextensible autant qu'il est possible.

La loge antérieure présente la même structure générale poussée à l'extrême, puisque sa partie osseuse est très développée, et que

Digitized by Google

d'autre part sa paroi superficielle est bien la région la plus épaisse, la plus fibreuse, la plus résistante, mais aussi la plus cassante de tout le manchon aponévrotique de la jambe. Il s'y joint une circonstance aggravante encore, savoir l'existence d'une cloison spéciale qui divise la loge en deux chambres, celle du jambier antérieur et celle des extenseurs. Cette cloison secondaire s'insère sur l'aponévrose d'enveloppe; de plus, bien qu'elle soit moins résistante qu'une cloison intermusculaire principale, elle n'est point pourtant celluleuse et chacun sait que dans la ligature de la tibiale antérieure par le procédé de Farabeuf, la sonde cannelée butte assez fortement contre elle.

Quant au ligament interosseux, nous reconnaissons qu'il est moins fort que son homologue de l'avant-bras; mais, au nom du contrôle anatomique auquel nous nous sommes livrés, nous lui nions la laxité que lui reconnaît Bion. De plus, physiologiquement, on sait que, lorsqu'un muscle ou un groupe de muscles se contractent, les antagonistes ne restent pas flasques et ne se laissent pas étirer passivement. Ils sont dans un état de contraction spéciale, de tonus, prêts à limiter les mouvements imprimés par les premiers. Aussi, lorsque les muscles antérieurs se contractent, les postérieurs, chargés de doser leur action, se durcissent-ils et maintiennent-ils tendu ce ligament interosseux. Il en résulte que l'on peut considérer la loge antérieure comme étant absolument rigide sur sa face postérieure.

Voilà donc deux loges bien disposées, anatomiquement parlant, pour la production des ruptures. Mais leur contenu détermine une différence assez sérieuse entre elles. Les péroniers latéraux longs et courts sont des muscles pennés, c'est-à-dire se rapprochant des muscles rubanés, formant un ventre de contraction assez faible bien en rapport avec leurs fonctions, qui sont bien loin d'exiger d'eux des mouvements de grande amplitude. Aussi, les ruptures aponévrotiques de la région, bien qu'elles y existent, ainsi que le prouvent le fait de Janni et un cas personnel, y sont-elles rares. C'est le contraire qui a lieu pour les habitants de la loge antérieure : muscles chargés de mouvements étendus, flexion du pied, extension des orteils; on sait quel ventre globuleux ils font, surtout le jambier, lorsqu'ils se contractent. De plus ce sont des muscles synergiques, c'est-à-dire chargés de fonctions analogues, c'est-à-dire encore se

Digitized by Google

contractant ordinairement ensemble en vue du même mouvement.

Passons maintenant aux modifications physiologiques qui surviennent dans ces deux loges, lorsque leur contenu entre en action. Lorsqu'un muscle ou un groupe de muscles synergiques se contractent, deux cas peuvent se présenter : « ou bien, comme le dit Nimier, les muscles se contractent sans pouvoir entraîner leurs leviers osseux maintenus immobiles par un agent quelconque; dans cette circonstance, le diamètre transversal du muscle change peu, la pression qu'il exerce sur l'aponévrose n'augmente guère. Autrement la contraction musculaire engendre le mouvement du membre et le groupe de muscles contractés et raccourcis dilate sa loge aponévrotique. » C'est évidemment une façon d'envisager les choses; mais on peut les voir d'une manière plus générale.

Lorsqu'un muscle ou un groupe de muscles synergiques et logés dans la même enveloppe se contractent du fait de leur accroissement de volume au niveau de leur ventre de contraction, il se développe une pression excentrique, c'est-à-dire dirigée de dedans en dehors et appliquée sur la surface intérieure de la loge. Or, si les muscles n'ont pas d'effet moteur, soit que leur action soit contrariée (1er cas de Nimier), soit simplement parce qu'ils ne produisent jamais qu'un mouvement très restreint et ne forment pas de gros ventres de contraction (cas des péroniers par exemple), cette pression n'est pas énorme : le diamètre de section change peu, comme le dit Nimier; mais il est une autre conséquence dont n'a pas parlé cet auteur. Si la pression est insuffisante pour distendre la loge, elle est suffisante par contre pour la rendre rigide, si elle est purement fibreuse et si elle a des attaches osseuses comme les loges antérieure et externe de la jambe. Elle attirera même à elle les parties voisines de l'aponévrose d'enveloppe. L'observation et l'expérimentation vont nous en fournir la preuve. Dans la station debout, on voit toujours très nettement la saillie des péroniers limitée par les lignes d'insertion des cloisons intermusculaires qui sont en creux. Cette saillie et ces creux sont plus marqués encore lorsque le sujet se tient sur un seul pied. Sur des sujets porteurs de petites ruptures de l'aponévrose jambière antérieure, nous nous sommes livrés à l'expérience suivante : le membre étant au repos et dans la résolution, on n'aperçoit rien; le doigt ne sent aucun orifice de la gaine. On faradise les péroniers et l'on voit apparaître aussitôt une

Digitized by Google

hernie intermittente en même temps que le doigt perçoit les deux lèvres, maintenant écartées, de la petite brèche aponévrotique. Que s'est-il passé? Le jambier est resté au repos; mais en avant de lui l'aponévrose a été tendue par la contraction des péroniers; sa déchirure est devenue apparente par l'écartement de ses bords, laissant saillir le muscle. C'est là, reproduit expérimentalement, le symptôme suivant des myocèles du jambier antérieur : savoir que le maximum de la saillie musculaire a lieu dans la station, ou mieux encore dans la position qui nous a permis de dépister les hernies intermittentes.

Si les muscles ont un effet moteur marqué, parce qu'ils ont un mouvement de grande amplitude, et que celui-ci n'est pas contrarié, la pression centrifuge développée atteint une valeur plus grande et peut distendre la gaine qui tire plus fortement encore sur ses voisines. Et il devient possible de supposer, cette traction sur les voisines étant forcément limitée, que, si le groupe de muscles est puissant, la pression pourra être suffisante pour distendre la gaine si elle est élastique (c'est ce qui se passe dans la loge jambière postérieure), ou bien tenter de la rompre, si elle est inextensible. C'est là en somme la théorie de Baudin que les faits ne corroborent pas, puisqu'en des régions où les muscles sont très puissants on ne trouve pas de hernies spontanées. C'est que la pression intra-aponévrotique seule ne suffit pas.

Revenons à la jambe et appliquons-lui ces données mécaniques. Lorsqu'un groupe synergique de muscles se contracte, tout se passe comme il a été dit plus haut; mais il peut arriver aussi que plusieurs loges entrent en action, l'antérieure et l'externe par exemple. Examinons ce qui se passe alors. Les muscles péroniers, du fait de leur expansion, fixent d'abord leur enveloppe fibreuse; celle-ci exerce même, ainsi que nous l'avons démontré plus haut, une traction transversale de dedans en dehors sur la jambière antérieure qui se tend à cause de son insertion tibiale dont on saisit toute l'importance à présent. Le résultat en est que, fixée déjà en dedans, cette partie de l'aponévrose d'enveloppe l'est à ce moment aussi en dehors. Sa ligne d'insertion avec la cloison intermusculaire antérieure est maintenant rigide, absolument comme si elle s'insérait directement sur le péroné par l'intermédiaire de cette dernière. De plus, elle bride plus fortement encore ses hôtes déjà à

Digitized by Google

l'étroit. Ceux-ci, surtout le jambier antérieur qui forme un ventre énorme, ne peuvent plus trouver place qu'en avant pour leur hypertrophie passagère et rencontrent une paroi déjà tendue sur laquelle toute leur force expansive va s'appliquer.

Autrement dit, l'aponévrose jambière antérieure est à ce moment soumise à deux forces : une force de traction transversale appliquée sur la crête tibiale et dirigée en dehors, et une force de pression centrifuge appliquée sur toute la partie de sa surface en contact avec les muscles contractés : plus forte là où ces muscles sont plus saillants, et dirigée d'arrière en avant. Ces deux forces subiront des variations suivant les cas. Si le jambier est à peine contracté, la force de tension l'emportera. Elle pourra même s'accroître par la contraction des muscles postérieurs, le triceps crural surtout, et nous tombons ainsi dans un autre cas, celui où la loge postérieure et l'externe sont contractées simultanément. Nous savons que l'augmentation de volume du triceps crural gêne peu son aponévrose; mais celle-ci, déjà assez occupée chez elle, ne sera d'aucun secours utile à sa voisine externe qui sera obligée de demander davantage à l'antérieure. Le résultat final sera la tension maxima de l'aponévrose jambière antérieure.

Nous avons maintenant l'interprétation d'un phénomène que Bion expliquait à sa façon : quand on appuie avec la main sur la masse des muscles postérieurs, ou lorsqu'on les comprime sous la cuisse en fléchissant la jambe à son maximum, on observe que les hernies du jambier sont plus accusées. Bion pensait que la pression ainsi produite était transmise à la membrane interosseuse qui, n'étant pas tendue, la transmettait à son tour intégralement au jambier et à son aponévrose. En réalité la lame interosseuse qui est à peine mobile se tend et c'est bien là tout ce qu'on peut concéder à Bion; mais de plus il se développe une traction sur l'aponévrose péronière et jambière antérieure qui se tendent. En voici la preuve : si on fait l'expérience de Bion sur le sujet couché et si on la fait ensuite le blessé appuyant sur le sol par son avant-pied, ce qui fait aussi contracter les péroniers, on voit que c'est ce dernier procédé qui fait saillir la hernie au maximum, parce que la tension de l'aponévrose est plus grande.

Lorsque les muscles antérieurs sont contractés énergiquement, à ce moment, c'est la force centrifuge qui atteint la plus grande valeur.

Digitized by Google

Quoi qu'il en soit, il suffit d'avoir démontré la réalité de cette force de tension surajoutée à la pression centrifuge pour démontrer aussi du même coup la réalité de ce double mécanisme dans la production des hernies spontanées. Il devient en effet facile de comprendre que leur combinaison pourra être suffisante pour amener la rupture de l'aponévrose dans une région aussi favorable que la jambe. C'est que leur effet à toutes deux est le même : les faisceaux fibreux longitudinaux tendent à s'écarter, les transversaux tiraillés à s'allonger; et il peut arriver un moment où, incapables de s'allonger davantage, ils se rompent. Mais où se romperont-ils? C'est une loi générale des tissus fibreux qu'ils se rompent à leurs insertions s'ils sont résistants, et s'ils ne le sont pas au point de pression maxima. Or, les insertions des faisceaux circulaires sont multiples : à la crête tibiale, à l'intersection de la lame qui sépare le jambier de l'extenseur, à l'intersection de la cloison intermusculaire antérieure. Quant au point de pression ou de distension maxima, c'est la ligne la plus saillante de la jambe, lors de la contraction du jambier. Ces dernières déductions sont conformes à nos constatations étiologiques et anatomo-pathologiques.

Voyons maintenant si cette théorie est compatible avec ce qui se passe pratiquement. Ce sont les sauts ou les efforts brusques et violents pour maintenir l'équilibre qu'on trouve à l'origine des ruptures aponévrotiques dynamiques de la jambe. Un homme saute d'une certaine hauteur d'une façon un peu maladroite, par exemple le corps penché un peu en arrière menaçant de tomber à la renverse. En se recevant sur la pointe du pied, les muscles postérieurs se contractent pour s'opposer au mouvement de flexion du pied que le choc cherche à produire. En même temps des péroniers se contractent très violemment pour s'opposer à l'aplatissement de la voûte plantaire que le même choc tend à déterminer. Une fois le choc produit, pour éviter la chute en arrière et ramener en avant le centre de gravité, le triceps se décontracte pendant que le jambier entre en action de toutes ses forces, se faisant aider par les extenseurs des orteils et les péroniers (qui exagèrent encore leur action). Cet exemple que nous avons choisi est précisément celui du cultivateur dont nous avons déjà parlé. On est obligé de convenir qu'on trouve ici réunies les conditions théoriques énumérées plus haut. Il en est de même chez le couvreur de Lyot (obs. IV), avec cette

Digitized by Google

circonstance qu'il portait un sac sur l'épaule au moment de l'accident : ce qui trouble davantage encore la stabilité du corps, et rend plus grand l'effort nécessaire au rétablissement de l'équilibre. On peut trouver ce même mécanisme dans l'observation de Forgues (obs. V), où il sert à augmenter une rupture traumatique antérieure. Ces mêmes contractions violentes et brusques se produisent chaque fois qu'il y a perte d'équilibre, par exemple lorsqu'un homme glisse sur une pierre qui se dérobe ou dans des éboulis en montagne. C'est le cas du bersaglier de Janni et de nos alpins aussi probablement, lesquels trouvent en leur chargement l'équivalent du sac du couvreur de Lyot.

Notons donc en passant comme cause favorisante ce chargement de l'homme et insistons maintenant sur un autre fait : la brusquerie des contractions. Elle paraît sinon indispensable, du moins fort utile, de même que la contraction consécutive de deux groupes de muscles antagonistes. Antagoniste n'est pas exact, car l'un se contracte déjà alors que l'autre n'est pas encore décontracté. Dans ces cas, l'aponévrose est saisie brutalement par ces muscles qui développent immédiatement une grande force vive contre elle. Il est d'observation banale qu'on rompt plus facilement un tissu par une traction brusque et énergique que par une traction continue et progressive.

Voilà l'orifice produit. Il est généralement de faibles dimensions. Quant au muscle, il ne fait saillie qu'à l'occasion de certains mouvements, qui ont pour effet de tendre l'aponévrose et d'entr'ouvrir sa brèche linéaire. Si celle-ci se referme au repos du membre, c'est pour la raison que voici. Lorsqu'on incise l'aponévrose jambière sur le cadavre en ayant soin de diviser sans les couper les fibres longitudinales, on s'aperçoit que les lèvres de l'incision ne s'écartent devant le muscle que lorsque cette incision a atteint une certaine longueur variant entre un et deux centimètres suivant les sujets.

Beaucoup de hernies restent à ce stade, parce que l'effort initial n'est jamais surpassé en violence ou même reproduit dans la suite. Si les contractions violentes se répètent, elles tendent chaque fois à augmenter l'orifice; elles en distendent les lèvres, de sorte que, de linéaire qu'il était, il tend à devenir ovalaire, c'est-à-dire permanent, et à permettre au muscle d'avoir toujours le nez dehors. La myocèle permanente est constituée.

Digitized by Google

Ainsi donc il y a concordance parfaite entre les faits d'observation et cette théorie, de même du reste qu'avec les remarques de Farabeuf qu'on avait toujours opposées à la possibilité des hernies dynamiques.

VIII. — Traitement.

Choux est l'auteur d'un travail très important sur la cure radicale des hernies musculaires qui fait foi en la matière. Malgré son titre, ce mémoire ne renferme que des cas de ruptures; mais il faut bien convenir qu'au point de vue thérapeutique et jusqu'à présent la distinction capitale entre les deux grandes variétés de myocèles perd beaucoup de ses droits. La raison en est qu'on ne fait pas d'habitude le diagnostic anatomique de la lésion et de sa variété. A priori, il semble logique de traiter une rupture musculaire bien autrement qu'une rupture aponévrotique. A ce point de vue la thérapeutique des myocèles est encore incomplète. Dans deux cas de myocèle par rupture musculaire, Delorme, il est vrai, a par deux fois tenté la suture tardive; dans un cas le résultat d'abord bon ne se maintint pas; dans l'autre il fut parfait. Néanmoins son exemple n'a pas été suivi. Nous n'insisterons pas sur cette opération qui demande de nouvelles recherches avant que d'entrer dans le domaine de la pratique; et nous ne nous occuperons que du traitement des myocèles par rupture aponévrotique simple, lequel peut être palliatif ou radical.

A. Traitement palliatif. — Son rôle est « d'obvier à la gêne apportée aux fonctions du membre par le déplacement du muscle et faire que la lésion ne s'exagère pas par l'effort de l'exercice » (Choux). — Ses moyens d'arriver à ce but sont les bandages, lesquels n'ont donné que de bien médiocres résultats dans les myocèles par rupture musculaire, sauf peut-être à la jambe. Nous ne connaissons aucun cas de hernie vraie pour lequel on ait eu recours à eux; mais, d'une façon générale, il n'est pas absurde de penser qu'ils puissent rendre des services. Tandis qu'en effet, dans les ruptures des muscles, le bandage doit exercer une pression assez forte pour réduire le globe rétracté du muscle brisé, et est par suite douloureux en même temps qu'incommode, dans la hernie vraie, au contraire, il n'a qu'à seconder l'aponévrose, et non pas à comprimer un muscle

Digitized by Google

sain, moins saillant et en tous cas facilement réductible. A la jambe en particulier, de simples bas à varices, renforcés au besoin au point nécessaire, pourraient être d'un précieux secours. Ailleurs ils méritent les reproches que leur a adressé Choux; mais aussi ailleurs il n'y a pas de hernies vraies.

Les cuissards peuvent provoquer de la douleur, de l'œdème, ou des varices. Le bandage à pelote est au moins aussi nuisible.

B. Traitement radical. — Mourlon et après lui Follin avaient proposé de remplacer le lambeau aponévrotique par du tissu de cicatrice obtenu en laissant suppurer la plaie. Nimier le tentait sur une pseudo-hernie.

Giess est le premier à avoir tenté dans un cas de ce genre la vraie cure radicale, c'est-à-dire la suture des bords de l'orifice fibreux après résection de la partie herniée. Il réduisait ainsi à néant les craintes de Henocque, Baudin, etc., qui pensaient que la vitalité précaire des aponévroses ne leur permettrait pas de cicatriser leurs brèches, une fois les deux lèvres accolées. Duplay faisait entrer cette idée nouvelle dans l'édition de 1887 du Traité de Follin et faisait remarquer que ce qu'il fallait ce n'était pas tenter de mettre une pièce, mais de réparer la brèche. Du reste l'avènement de la chirurgie aseptique avait un peu partout fait naître cette idée de cure radicale. Après Giess, c'est Sellerbeck, puis Gazin en France, qui la tentent avec des succès divers. Enfin vient Choux (1894) qui règle très soigneusement les temps de l'opération. Nous basant sur le travail de cet auteur et sur les cures radicales postérieures, voici comment on doit comprendre l'intervention.

1° *Incision de la peau et du tissu cellulaire* suivant le grand axe de la tumeur, dont elle dépasse un peu les limites; trop de jour ne gêne pas.

2° *Traitement de l'aponévrose.* — Deux conditions indispensables : les deux lèvres que l'on va rapprocher tout à l'heure doivent être saines et résistantes; il faut les aviver avant de les suturer.

Pour cela, il faut réséquer les bords de l'orifice jusqu'à ce que l'on soit en tissu normal. Dans les myocèles vraies où le rebord est net, l'excision pourra être très limitée. Dans les ruptures musculaires avec distension de la gaine, toute la partie distendue sera enlevée, jusqu'à ce que l'on ait deux bords taillés en tissu sain. Il est évidemment préférable de faire cette excision avant de toucher au muscle,

Digitized by Google

le traitement de ce dernier devant être proportionné dans une certaine mesure à ce que l'on enlève à sa gaine.

3° *Traitement du muscle.* — La conduite du chirurgien devra varier suivant ce qu'il a sous les yeux.

a) Il y a rupture musculaire. Quelle qu'elle soit, il faut exciser le globe rétracté pour supprimer la distension qu'il produit et éviter la récidive.

b) C'est une myocèle vraie. Plusieurs alternatives :

α) La saillie musculaire est peu prononcée, les deux lèvres de l'orifice peuvent s'affronter aisément. Il n'y a qu'à refouler le muscle sans l'exciser.

β) La saillie musculaire est prononcée. L'orifice ovalaire ne peut être fermé si l'on essaie d'en affronter les bords. Il faut exciser la partie herniée.

Cette excision doit être réglée d'après la surface de la brèche fibreuse; mais aussi elle ne doit pas être incompatible avec le fonctionnement du muscle après l'opération. Cette condition est importante et l'on ne devra jamais, sous prétexte de vouloir assurer le contact des lèvres aponévrotiques, réséquer jusqu'à ce qu'il soit possible, si cette ablation doit par trop affaiblir le muscle. Il y a pour chacun d'eux un maximum de délabrement compatible avec sa fonction qu'on ne devra jamais dépasser.

Il paraît préférable pour l'excision de procéder comme Legueu, c'est-à-dire de fendre d'abord le muscle en deux longitudinalement, sans couper les fibres; elle sera plus facile et le chirurgien pourra se rendre compte de lésions non soupçonnées.

De chaque côté de cette incision plus ou moins profonde et aussi longue que la plaie aponévrotique, l'excision portera sur une partie du muscle en quartier d'orange, selon l'expression consacrée. Des soins particuliers seront donnés à l'extrémité supérieure qui sera très effilée et remontera aussi haut que possible, de façon à éviter de produire ce qui se passe dans les ruptures, c'est-à-dire la production d'un petit globe rétracté qui pourra plus tard faire éclater la suture à ce niveau. Il est en effet à remarquer que, dans pas mal de cas, il y a eu en haut de la cicatrice réapparition d'une petite tumeur due sans doute à cette cause. Cette façon de procéder aura aussi cet autre avantage de permettre un meilleur affrontement des bords musculaires.

Digitized by Google

4° *Sutures.* — Elles se feront par plans séparés.

a) Suture du muscle. Employer la soie ou le catgut. Si la brèche du muscle est profonde, on peut faire une suture intra-musculaire au catgut. La suture superficielle se fera par points séparés, très rapprochés en haut et méticuleusement appliqués.

Choux propose de les compléter par une série de ligatures au crin de Florence, transversales, espacées de 7 à 8 millimètres les unes des autres, comprenant environ la moitié de l'épaisseur du muscle et destinées à limiter son expansion. Cette manière de procéder ne s'est pas généralisée sans diminuer toutefois la valeur des résultats obtenus. Cette précaution n'est donc pas nécessaire et sans doute aussi inutile. Il suffira en faisant les sutures musculaires d'alterner les points plus superficiels avec d'autres plus profonds.

b) Suture de l'aponévrose. Deux cas peuvent se présenter :

α) Ou bien les lèvres avivées sont facilement et complètement amenées au contact. Une suture en fil de soie à points très rapprochés les réunit.

β) Ou bien les lèvres ne peuvent être amenées complètement au contact. Il faut alors opérer comme Cahier, faire un « ravaudage » de la perte de substance. Le lambeau absent est remplacé par une sorte de filet à la soie à mailles obliques, prenant points d'appui loin des bords de la plaie, de façon à être plus solide. Le fantassin de Cahier a pu reprendre son service; un an après, il ne restait pas trace de sa hernie.

c) Suture de la peau. On la fera au crin de Florence en faisant alterner des points superficiels ne prenant que la peau avec des points profonds, chargeant en plus la suture aponévrotique.

5° *Pansement compressif.*

6° *Suites opératoires.* — Repos complet et absolu au lit; il est du reste inutile de mettre un appareil plâtré; une gouttière suffira. Les fils sont enlevés le 8e jour; mais le repos au lit sera maintenu jusqu'au quinzième. On soutiendra la cicatrice par des sutures sèches sur collodion pendant ce temps, au bout duquel l'opéré se lèvera; on ne lui fera reprendre la vie active que très lentement et très progressivement, en lui faisant même porter un bandage élastique.

Résultats. — Les opérés de Legueu, Forgue, Hartmann, Cahier, ont été complètement guéris.

Il n'y a pas d'autre contre-indication à cette intervention que le

Digitized by Google

volume par trop considérable de la tumeur. En dehors de ce cas, elle pourra toujours être tentée. Il faut toutefois convenir que, chez les sujets à aponévrose de mauvaise qualité, les résultats ne seront pas toujours parfaits.

BIBLIOGRAPHIE

N.-B. — Les ouvrages marqués d'un astérisque indiquent ceux d'entre eux qui renferment des observations.

Denis, Observ. sur la lésion des aponévr., *Journ. d'obs., de méd.-chir. et pharm.*, 1786.

* Portal, *Anat. méd.*, 1803, t. II, p. 411.

* Dupuytren, Hern. musc. de la part. int. et post. de la jambe, *Gaz. hebd.*, 4 juillet 1827.

* Warren, On Tumors, 1827.

Berard, *Du diagn. d. mal. chir.*, 1836, p. 215.

* Rouillois, th. Paris, 1829.

Fabre, *Dict. des dict. de méd.*, 1841, art. Muscles, t. IV, p. 702.

* Jobert (de Lamballe), *Traité des plaies par arm. à feu*, 1833.

* Chanet, th. Paris, 1847.

Nélaton, *Traité de path. chir.*, 1854, t. I, p. 575.

* Richet, *Traité d'Anat. chir.*, 1855, p. 124.

* Verneuil, Hern. musc. siég. au membr. sup., *Bull. Soc. Chir.*, 15 juil. 1857.

Danzel, *Chirurg. Erfahr. Götting*, 1857.

* Sedillot, Hern. musc. siég. à l'av.-bras, *Gaz. méd. de Strasb.*, 1859, p. 146.

* Mourlon, Essai sur les Hern. musc., *Rec. de mém. de Méd. milit.*, 1861.

Barwel, *Lancet*, 1861, t. II, p. 349.

Montélard, Essai sur les Hern. musc., *Rec. de mém. de méd. milit.*, 1866.

* Dauvé, Deux cas de hern. musc. chez 2 caval. *Bull. Soc. Chir.*, 1870.

* Larrey, *Bull. Soc. Chir.*, 1872.

Laugier, *Dict. de méd. prat.*, art. Cuisse, 1872.

Teevan, On tumors of volunt. Musc., *Brit. a. foreign. med.-chir. Rev.*, p. 504.

Volkmann, Die Krank. der Musk. u. Sehnen, *Handb. von Pitha u. Billroth.* 1872, Bd II. Abth. II. Lief. II, s. 873.

Le Dentu, *Dict. de méd. et chir. prat.*, art. Muscles, 1875.

Henocque, *Dict. encycl. de Dechambre*, 1876, art. Muscles.

* Gaujot, Hern. musc. chez un artill., *Bull. Soc. Chir.*, 1878.

* Cambon, Th. Montpel., 1878.

Prat, th. Par., 1879.

* Rawitz, Zwei Fäl. von Musk. Hern, *Arch. f. klin. Chir.*, 1879, XXIV, p. 382.

Spillmann, *Dict. de Dechambre*, art. Cuisse, 1880.

* Weill. *Rec. de mém. de méd. et chir. milit.*, nov, et déc. 1880.

* Ransohoff, Hern. of the abduct. long. *Cincin. Lancet a. Clinic*, 1880, n. s., IV, 56.

* Larger, Hern. musc. du droit ant., *Soc. Chir.*, Paris, 26 janv. 1881.

* Farabeuf, *Soc. Chir.*, 26 janv., 30 mars, 15 et 22 juin 1881.

* Le Fort, *Soc. Chir.*, 30 mars 1881.

* Bousquet, *Soc. Chir.*, 15 juin 1881.

* Baudin, Contrib. à l'ét. de la Hern. m. spontan. *Rec. de mém. de Méd. milit.*, 1881.

* Nimier, *Arch. gén. de méd.*, sept. 1882.

Jeannel, *Encycl. de Chir.*, art. Muscles., 1884.

* Boinet, Hern. du moy. adduct. gauche, *Lyon méd.*, 1884.

* Dartière, Chir. de l'apon. fémor., *Progr. méd.*, 1885, p. 517.

Digitized by Google

Després, *Des tum. des musc.*, th. d'agrég., Paris, 1886.
* Bonnet, *Essai sur les Hern. musc.*, Montp. 1886.
* Giess, 2 Fäl, von Musk. hern., *Berl. klin. Wochenschr.*, 15 mars 1886.
* Spathès, th. Montp., 1887.
Seydel, Beitr. zur Casuistik d. Musk. hern., *Münch. med. Wochenschr.*, 1887.
* Guinard, *Gaz. hebd.*, 1888.
* Bonnet, *Gaz. hebd. de Montp.*, 1889, n° 19.
* Sellerbeck, *Deutsch. milit. Zeitschr.*, août 1891.
* Gazin, *Arch. de méd. milit.*, août 1892.
* Nimier, *Mercr. méd.*, 20 janv. 1892.
* Tédenat, Lipom. et Hern. musc., *Nouv. Montp. méd.*, 20 févr. 1892.
* Hartmann, *Rev. de Chir.*, juin 1893.
* Choux, *De la cure radicale des hernies musc. Ibid.*
* Michaux, *Bull. Soc. Chir.*, déc. 1893 et janv. 1894.
* Delorme, *Bull. Soc. Chir.*, déc. 1893; et *Gaz. des hôp.*, 21 déc. 1893.
* Morange, th. Paris, 1894.
* André, Hern. musc. vraie de l'ext. comm. des doigts, *Arch. de méd. milit.*, 1895, t. XXXV, p. 301.
* Morestin, *Bull. Soc. Anat.*, 1895, p. 108.
* Legueu, *Congr. de Chir.*, 1895.
Paradies, *Intern. méd. photo-monatschr.*, juin 1895.
* Janni, *Riforma med.*, 23 nov. 1896.
Lyot, *Traité de Chir. clin. et opér.*, 1896.
Harling, *Subcut. Musk. Rupt. u. Hern.*, Leipzig, 1896.
Oeding, *Beitr. zur Kenntn. d. Hern. musc.*, Kiel, 1896.
* Rioblanc, *Lyon méd.*, 1897.
* Bion, th. Paris, 1899.
* Montchiloff, th. Paris, 1899.
* Dusauls, th. Montp., 1901.
Mauclaire, *Chir. d. Musc.* in *Bibl. de Chir. contemp.*, 1901.
* Cahier, *Arch. de méd. milit.*, janv. 1903.
* Bilhaut, *Ann. de Chir. et d'orthop.*, 1903.
* Lejars, in *Trait. de chir. de Duplay et Reclus*, 1re et 2e éd.
* Pichon, Rupt. apon. et Hern. musc. observ. chez des chasseurs alpins, *Arch. de méd. milit.*, juin 1906, p. 471.

Digitized by Google

REVUE DES SOCIÉTÉS SAVANTES

ACADÉMIE DE MÉDECINE

Présidence de M. Armand Gautier.

M. J. L.-Championnière lit un mémoire intitulé :

Rein mobile; tiraillement des capsules surrénales; accidents nerveux et folie guéris par la fixation du rein.

L'auteur considère les accidents dus au rein mobile comme étant infiniment plus communs qu'on ne l'imagine. Ils ne paraissent résulter ni du trouble de la fonction urinaire dû à une coudure urétérale, ni du déplacement de la masse intestinale (entéroptose). Ils semblent plutôt se rattacher au tiraillement et à l'excitation des capsules surrénales restées en place avec leurs réseaux nerveux dont la physiologie moderne nous apprend toute la valeur fonctionnelle.

Cette théorie nouvelle permet de concevoir l'extraordinaire fréquence des troubles nerveux qui caractérisent le déplacement du rein. Même pour les cas les plus simples, ces troubles sont tout à fait hors de proportion avec le peu d'importance apparente de la lésion.

On observe, on le sait, toutes les formes de ces troubles depuis les accidents les plus graves de la nutrition (vomissements, faiblesse, amaigrissement, douleurs siégeant dans les points les plus variés), jusqu'aux formes les plus graves de la neurasthénie. On trouve même des cas accompagnés de troubles psychiques. La fréquence du déplacement du rein chez les aliénés est très remarquable.

L'opération est une expérience qui montre que ce sont les secousses subies par les tiraillements du rein abaissé qui sont l'origine des accidents, car elle n'a aucune action sur l'entéroptose. Elle paraît agir moins parce qu'elle relève beaucoup le rein que parce qu'elle le fixe et le rend immobile.

Son succès est d'une extraordinaire régularité. L'insuffisance de l'opération est fort rare quand la fixation a été solidement faite. M. J. Lucas-Championnière, pour soixante opérations faites habituellement dans des cas très graves, n'a vu que deux cas n'ayant pas donné un résultat définitif satisfaisant.

Cette nouvelle théorie des accidents du rein flottant explique bien pourquoi une opération en apparence aussi simple et aussi limitée donne des résultats satisfaisants. On l'a critiquée surtout parce qu'on ne se rendait pas compte de la raison pour laquelle une opération aussi limitée pouvait remédier à une lésion aussi grosse que celle de l'entéroptose.

Digitized by Google

Elle est indiquée surtout par les troubles graves de la nutrition et de l'état nerveux. Les observations si curieuses de Sukling de Birmingham, dans lesquelles, chez vingt aliénées, des troubles psychiques ont disparu à la suite de l'opération du rein flottant, sont tout à fait remarquables. Il avait été amené à les conseiller, en constatant, par hasard, l'extraordinaire fréquence du rein mobile chez les aliénées soumises à son examen.

Ces observations si curieuses doivent encourager à faire l'opération même chez les sujets présentant les accidents les plus graves. M. J. Lucas-Championnière n'a pas observé de cas d'aliénation, mais a eu l'occasion d'opérer avec succès deux malades qui avaient fait des tentatives de suicide.

Sa technique consiste à aviver largement la substance du rein, à passer dans cette substance au moins trois fils doubles de gros catgut en choisissant surtout le pôle inférieur du rein. En fixant les anses de ces catguts sur les parties musculo-fibreuses le plus haut possible, on fixe le rein solidement par six fils et aussi haut que faire se peut, suture des plans musculo-aponévrotiques. Drainage des parties adjacentes pour n'avoir ni hématome ni suffusion sanguine. Non seulement la gravité des troubles nerveux n'est pas une contre-indication, mais elle est une indication formelle à l'intervention.

M. Lancereaux est du même avis que M. J. L.-Championnière touchant les désordres nerveux coexistant avec la mobilité du rein droit; il va plus loin, il attribue à cette mobilité une origine nerveuse, attendu qu'elle ne se rencontre que chez des nerveux et particulièrement chez des goutteux.

Il ne nie pas que les reins mobiles n'aient pour conséquence des troubles nerveux; il se souvient qu'en 1863, une jeune femme se présenta à la consultation de l'Hôtel-Dieu avec des vomissements bilieux et une altération des traits du visage, qui fit croire à une péritonite des plus graves; grande surprise le lendemain où cette femme, dans son lit, se trouvait fort bien. L'examen clinique démontra l'existence d'un rein mobile. Une autre femme bien portante et chez laquelle on avait diagnostiqué un cancer de la vésicule biliaire, à cause de la présence d'une tumeur dans le flanc droit, fut prise à la suite d'une soirée dansante, de vomissements verdâtres et de douleurs violentes dans toute cette région. Le repos eut rapidement raison de ces accidents et une simple bande autour des reins suffit à lui permettre de continuer ses occupations. Dans ces cas, la douleur et les vomissements étaient bien le fait de la mobilité du rein droit. Mais ce serait un tort d'attribuer à cette mobilité tous les désordres qui lui font cortège. Un grand nombre d'entre eux en sont indépendants et se rattachent à la maladie générale, dont dépend la mobilité du rein; telle la dyspepsie avec ses conséquences, palpitations, angoisse, telle aussi l'entérite membraneuse, etc. Aussi croit-il que ces accidents ont de la peine à céder à la simple fixation du rein.

M. J. L.-Championnière est très heureux de la réflexion de M. Lancereaux, parce qu'aucun commentaire meilleur ne pouvait appuyer l'opinion qu'il a exprimée. N'est-il pas bien remarquable, en effet que ces sujets qu'il accuse

Digitized by Google

d'être affectés d'une incontestable façon par des tares nerveuses héréditaires, qui présentent les phénomènes les plus graves sous l'influence d'une fatigue, d'une secousse, soient brusquement calmés par le repos dans la position horizontale de façon à voir disparaître rapidement tous les phénomènes d'excitation nerveuse?

C'est précisément dans ces cas que l'opération intervient comme une véritable expérimentation physiologique montrant que des systèmes nerveux ébranlés, excités au plus haut degré, sont calmés par l'immobilisation du rein. Si cette immobilisation met l'organe à l'abri de nouvelles secousses, la guérison, c'est-à-dire la disparition des phénomènes nerveux, survient définitivement.

Il conseille à M. Lancereaux précisément de faire cette expérience physiologique sur quelques-uns de ces mauvais cas qui paraissent appartenir aux pires tares nerveuses et il sera surpris comme il l'a été, d'observer la disparition absolue d'accidents nerveux qu'il croyait inévitables chez la femme à cause de sa tare originelle.

Il suffit d'une intervention absolument limitée que l'on aurait le droit de taxer d'insignifiante, relativement à la gravité des accidents, pour suspendre celle-ci définitivement.

M. Paul Reynier relève dans ses notes 102 cas de rein mobile qu'il a traités : 61 par la fixation du rein, 41 par le port de ceintures et de corsets.

Pas plus qu'à M. J.-L. Championnière, la théorie de l'entéroptose ne l'a satisfait. Le rein mobile n'est pas lié à l'entéroptose; il est seulement souvent connexe de l'entéroptose, mais peut exister sans elle. Ces deux affections ne sont que les symptômes d'une cause commune, qui résulte d'un trouble fonctionnel primitif du système nerveux.

Les ptoses, ou mieux, les chutes des organes abdominaux sont dues à ce que ceux-ci ne sont plus suffisamment maintenus par la sangle musculaire abdominale, dont le rôle est de faire subir une pression continue aux organes abdominaux, de les maintenir les uns contre les autres, se soutenant réciproquement.

Mais si les muscles ne peuvent remplir cette fonction de sangle élastique, tout le temps en état de tension, c'est par le fait du tonus musculaire, cet état de contraction permanente bien étudié par Brondgeest dans lequel se trouvent nos muscles lissés ou striés.

C'est à cause de ce tonus que nos sphincters maintiennent nos orifices fermés, que nos muscles abdominaux jouent le rôle de ceinture, que notre intestin, notre estomac résistent contre la pression des gaz ou des aliments qui les distendent.

Or ce tonus est sous la dépendance du système nerveux. Il n'existe que parce que des centres partent des excitations nerveuses continues, un véritable influx nerveux qui, tout le temps, met en action la fibre musculaire. Ces centres peuvent donc être comparés à de véritables accumulateurs dégageant de l'électricité, toujours en marche, et tout le temps se rechargeant. Mais de même que l'on voit des accumulateurs, insuffisamment chargés, arriver à l'épuisement rapidement, tandis que d'autres peuvent

Digitized by Google

donner la même somme de travail plus longtemps et se chargeront plus rapidement : de même on voit de grandes différences exister dans nos centres nerveux au point de vue de cette émission plus ou moins régulière d'influx nerveux. Les gens bien constitués auront tout le temps leurs muscles en état de tonus régulier; mais que l'économie, que le système nerveux soit fatigué, épuisé, soit par une dépense nerveuse exagérée intellectuelle, physique; soit que congénitalement il soit prédisposé à se fatiguer facilement, et à arriver à l'épuisement; soit qu'il soit anémié par maladies, par inanition, par hémorragie, et l'influx qui s'en dégage sera moins fort, et envoyé moins régulièrement, le tonus en souffrira sur certains points, ou s'il ne disparaît pas, sera tellement atténué que nos muscles ne joueront plus le rôle de ligaments actifs, et à l'abdomen ils se laisseront distendre par la pression des organes qu'ils contiennent.

Donc, présidant aux déplacements de nos organes, à la descente d'un rein mobile se trouve une tare fonctionnelle de notre système nerveux, tare congénitale, tare acquise; quand au traitement, on soulage les malades par la fixation du rein.

Quand cette fixation est bien faite, comme l'a dit J. Lucas-Championnière, en suspendant le rein, en dénudant sa surface externe sur un large espace, en fixant les bords de la capsule aux muscles, et surtout en passant des fils dans la substance rénale, qu'on fixe à la côte, les malades sont très soulagés et restent soulagés.

Mais si cette opération reste la ressource ultime, et ressource d'ailleurs précieuse, toutefois dans les cas légers, on peut en soutenant la masse abdominale soulager et empêcher les malades de souffrir de leurs reins et leur rendre la vie très supportable. Pour ce soutien, M. P. Reynier conseille le corset droit, au lieu de la vieille ceinture avec pelote.

M. Lancereaux est tout à fait de l'avis de M. Reynier sur la simultanéité des ptoses et des hernies chez les nerveux et les arthritiques, d'autant qu'il lui paraît de moins en moins douteux, comme il l'a déjà démontré, qu'on ne rencontre pas ces manifestations chez les autres malades.

M. E. Kirmisson lit un mémoire intitulé : *De l'invagination intestinale des jeunes enfants. Nécessité d'un prompt diagnostic et d'un traitement immédiat.* — Au mois d'octobre de l'année dernière, M. Kirmisson avait déjà porté cette question à la Société de chirurgie. Il la porte aussi avec raison devant l'Académie, car c'est là une question qui intéresse tous les praticiens, la vie de ces enfants dépendant d'un diagnostic précoce et d'une intervention hâtive. Voici les observations présentées par M. Kirmisson :

Un enfant de vingt et un mois est pris de tous les signes d'une obstruction intestinale par invagination. Il est apporté à l'hôpital et opéré par le chef de clinique, quarante-cinq heures après le début des accidents; on fait la laparotomie; la désinvagination est faite, mais l'enfant succombe le lendemain.

Un petit garçon de huit mois est amené à l'hôpital, un mercredi matin, avec des coliques, des spasmes, des selles sanguinolentes; l'opération est pratiquée cinquante et une heures après le début des accidents; on procède

Digitized by Google

à la désinvagination, mais la température reste à 40 degrés et l'enfant meurt.

Le 21 juin, un enfant est présenté à M. Kirmisson dans les mêmes conditions; c'est un enfant de cinq mois; il a des coliques, des spasmes; du sang sort par l'anus; un médecin est appelé et prescrit une potion calmante. Il n'a pu être opéré que soixante-quatorze heures après le début des accidents; on dut faire une résection intestinale. Il fut opéré sans aucun espoir de guérison et, en effet, il succomba quelques heures après.

Ces trois exemples pourraient être suivis de beaucoup d'autres analogues : c'est ainsi, en effet, que les choses se passent dans la grande majorité des cas. Attristé de ces faits, M. Kirmisson a cru devoir saisir le public médical afin que se fasse pour le traitement de l'invagination intestinale chez l'enfant, l'évolution qui s'est faite pour la hernie étranglée et, plus tard, pour l'appendicite. Il est d'autant plus déplorable de voir mourir ces jeunes enfants que ce sont en général de très beaux enfants, nullement athrepsiques, ni maladifs. Or depuis dix-huit ans que M. Kirmisson dirige des services d'enfants, il a vu mourir tous ces petits malades, sauf un. Le seul enfant qui ait guéri avait été opéré six heures après le début des accidents. M. Kirmisson a relevé des statistiques fort intéressantes à ce sujet dont voici le résumé :

Enfants opérés douze heures après le début des accidents, 14 p. 100 de morts; vingt-quatre heures après, 37 p. 100; quarante-huit heures après, 39 p. 100; après trois jours, 54 p. 100; après quatre jours, 78 p. 100. Ces chiffres sont empruntés à un travail présenté par M. Guisel au dernier Congrès de Rouen.

L'étude de ces statistiques montre qu'à mesure que le diagnostic et l'intervention deviennent plus précoces, les résultats s'améliorent.

Ces notions sont beaucoup plus répandues en Angleterre qu'en France, et les résultats obtenus par l'opération y sont beaucoup plus favorables. Pourquoi cette différence? M. Kirmisson s'en étonne d'autant plus qu'il ne lui semble pas que le diagnostic de l'invagination intestinale chez l'enfant soit bien difficile.

D'abord l'invagination est à peu près la seule cause de l'occlusion intestinale chez l'enfant. Il y a en outre un symptôme constant d'une grande importance, *c'est l'écoulement sanguin par l'anus*. Si l'on ajoute à cela les coliques, les spasmes, l'altération des traits, etc., on admettra que le diagnostic ne présente pas de difficultés sérieuses, et ce diagnostic comporte l'intervention immédiate.

M. Kirmisson insiste peu sur un moyen médical qui a donné quelques succès, c'est l'administration d'un grand lavement, l'enfant étant placé dans une position inclinée. On peut toujours l'essayer; mais il ne faut pas trop s'y attarder, et s'il reste sans effet, ne pas hésiter à recourir à l'intervention chirurgicale.

Il se passe aujourd'hui pour l'invagination intestinale ce qui se passait il y a vingt ans pour la hernie étranglée : on intervient toujours trop tard et la kélotomie était généralement suivie de désastres. De même pour

Digitized by Google

l'appendicite, les malades n'arrivaient au chirurgien que déjà en pleine péritonite généralisée.

Aujourd'hui, l'éducation des médecins est faite, si bien que les hernies étranglées et les péritonites généralisées d'origine appendiculaire deviennent de plus en plus rares.

Il est à souhaiter que la même évolution se fasse pour les invaginations intestinales des jeunes enfants, et c'est dans le but de favoriser cette évolution que M. Kirmisson a cru devoir porter la question d'abord à la Société de chirurgie, ensuite à l'Académie.

M. S. Pozzi fait un rapport sur un mémoire de M. Kéating-Hart de Marseille, concernant l'*action des courants de haute fréquence et de haute tension dans le traitement des cancers.*

Plusieurs malades ont été ainsi traitées dans le service de M. Pozzi. Il s'agissait la plupart du temps de cancers du col utérin inopérables. L'étincelle électrique a produit dans tous les cas un arrêt des hémorragies, une cessation de la douleur et enfin une modification de résistance des tissus néoplasiques, sans changement de la tonicité des tissus sains sous-jacent. Les malades doivent être anesthésiés au préalable. Les séances de courant de haute fréquence doivent être renouvelées.

L'auteur a traité un cancroïde du nez, de l'angle interne de l'œil droit et des paupières inopérable à cause de son siège. En 20 jours, cet épithéliome volumineux et profondément ulcéré a été remplacé par un tissu sain et souple, avec une cicatrice linéaire imperceptible : il a été pour cela curetté et frappé d'étincelles. Les autres cancers traités siégeaient l'un à la face l'autre au front; un cancer à la langue et au voile du palais; un autre au rectum; un à la gencive, ayant envahi le sinus maxillaire; trois carcinomes mammaires, volumineux et ulcérés.

D'après, ces faits on peut conclure que l'étincelle de haute tension et de haute fréquence est hémostatique et anti-douloureuse et paraît avoir une action modificatrice spéciale et immédiate sur le tissu cancéreux; qu'en outre elle est éliminatrice, et rapidement cicatrisante.

Les effets de cette étincelle ne se propagent pas au loin, ou exigent un temps d'application fort long pour y parvenir. Pour le diminuer et pour éliminer plus facilement les masses détruites, sans demander à l'organisme souvent épuisé un trop grand effort, l'exérèse chirurgicale s'impose, en sorte que, le plus souvent, l'intervention du chirurgien est aussi importante que celle de l'électricien. Mais elle est limitée aux seules lésions et peut même, selon le cas, s'arrêter en deçà laissant à l'étincelle le soin d'achever l'œuvre commencée. Que dire des résultats plus ou moins lointains obtenus par cette méthode? M. S. Pozzi estime qu'elle a produit sur des cas extrêmement graves, où la chirurgie livrée à ses seuls moyens refusait d'intervenir, des effets que nulle autre méthode n'eût pu obtenir.

Est-ce à dire que ces résultats soient définitifs et que le moyen de guérir le cancer soit trouvé? Il serait peu scientifique de le prétendre, et M. Pozzi approuve la réserve de l'auteur même de la méthode qui s'en remet au temps et à d'autres expérimentateurs pour décider de cette question.

M. Péraire.

Digitized by Google

BIBLIOGRAPHIE

Travaux de Chirurgie anatomo-clinique (3e série); par **Henri Hartmann. P. Lecène** et **J. Okinczic**. — Paris, Steinheil, 1907.

Ce troisième volume continue la série des études de chirurgie viscérale que publient, à peu près chaque année, M. Hartmann et ses élèves. Dans le premier on trouvait en même temps que quelques mémoires sur les maladies de l'appareil urinaire plusieurs travaux sur la chirurgie de l'estomac; le deuxième était à peu près entièrement consacré à la chirurgie du rein et des capsules surrénales; le volume actuel aborde la chirurgie de l'intestin.

Après un résumé de la technique des anastomoses intestinales et gastro-intestinales, M. Hartmann fait l'exposé actuel de la question de l'exclusion de l'intestin. M. Okinczie étudie l'anatomie chirurgicale des côlons, l'anatomie pathologique et la clinique des tumeurs de ce segment intestinal. On trouve, dans cet important mémoire, en même temps que de nombreux documents tirés du service de Lariboisière, un résumé de tout ce qui a été publié d'intéressant sur cette question. Le traitement chirurgical du cancer des côlons fait l'objet d'un mémoire de M. Hartmann. Enfin le livre se termine par un travail de M. Lecène sur le sarcome de l'intestin grêle.

Comme les précédents, ce volume contient de nombreux documents et rappelle, à certains points de vue, les publications du John Hopkins Hospital. Bien édité, il ne renferme pas moins de 153 figures, toutes exécutées d'après des pièces ou des documents personnels aux auteurs de ce volume, que liront tous ceux qui s'intéressent à la chirurgie viscérale.

Erfahrungen ueber cholecystektomie und cholecystenterostomie, nach 286 Gallenstein Laparotomien, von Dr **A. v. Bardeleben**. G. Fischer, Iena, 1906.

B. base ce travail sur 286 laparotomies pour calculs biliaires, pratiquées depuis 1893. Sur 500 lithiasiques examinés par lui, il a donc opéré un peu plus de la moitié. Sur ces 286 opérations il n'a jamais constaté de récidive. B. n'est pas pour l'opération dans tous les cas de lithiase; il cherche à poser des indications précises. Il opère :

1° Les cas de colique se répétant à intervalles rapprochés ou durant longtemps; bien que la douleur soit modérée au niveau des voies biliaires, qu'il y ait ou non dilatation vésiculaire ou hépatique, si l'appétit manque, si la

Digitized by Google

digestion est troublée, si les malades réclament de la morphine, B. opère.

2° Dans les cas d'ictère durant depuis deux ou trois mois ; que l'on pense à un calcul du cholédoque ou à une lésion de la tête du pancréas.

3° S'il y a des frissons avec une grosse vésicule permettant de penser à un empyème du cholécyste ou à un calcul du cystique.

Dans les cas fébriles, B. temporise pour opérer à froid.

Sur ses 286 opérations, B. a pratiqué : 166 cholécystectomies : presque jamais il ne fait le drainage de l'hépatique quand le cholédoque est libre (5 morts).

70 cholécystostomies (3 morts).

5 cholédochotomies (3 morts).

15 cholécystendyses (0 mort).

3 abcès du foie avec calculs (1 mort).

2 libérations d'adhérences avec une gastro-entérostomie (0 mort).

25 cholécystentérostomies, dont :

5 pour fistules biliaires (0 mort).

5 pour cancer (3 morts).

15 pour obstacle non cancéreux (0 mort).

B. étudie dans un long chapitre l'anatomie et la physiologie normales et pathologiques des voies biliaires.

Puis il consacre deux chapitres, l'un à la cholécystectomie, l'autre à la cholécystentérostomie qui sont ses deux opérations préférées.

Il pratique surtout la cholécystotomie, mais il ne draine pas l'hépatique comme Kehr ; il ferme au contraire avec grand soin le cystique pour éviter les fistules biliaires qui d'après lui durent souvent très longtemps et nécessitent une seconde intervention.

Il pratique également souvent la cholécystentérostomie, non seulement pour les cas de cancer de la tête du pancréas, mais encore dans les cas de calcul du cholédoque bas situés et difficiles à atteindre. Il préfère cette opération simple et rapide à la recherche longue et difficile des calculs du cholédoque. Il trouva qu'on a singulièrement exagéré les inconvénients de l'infection ascendante. Il anastomose en général la vésicule avec la première anse jéjunale ; il fait son anastomose par des sutures à points séparés.

On voit très nettement les préférences de l'auteur pour ces deux opérations dans la statistique que nous avons donnée ci-dessus. Sur 286 opérations il a pratiqué :

166 cholécystectomies.

25 cholécystentérostomies.

5 cholédocotomies.

L'auteur donne également une bibliographie complète de tous les mémoires parus depuis l'ouvrage de Langenbuch en 1897.

CH. DUJARIER.

Le propriétaire-gérant : FÉLIX ALCAN.

Coulommiers. — Imp. PAUL BRODARD.

Digitized by Google

TRAVAIL DE LA CLINIQUE CHIRURGICALE DU PROFESSEUR FORGUE ET DU LABORATOIRE D'ANATOMIE PATHOLOGIQUE.

LA STRUCTURE HISTOLOGIQUE ET L'ORIGINE EMBRYONNAIRE DES TUMEURS MIXTES DES GLANDES SALIVAIRES

Par G. MASSABUAU

Chef de clinique chirurgicale à la Faculté de médecine de Montpellier.

L'histoire des tumeurs mixtes des glandes salivaires para-buccales paraît à l'heure actuelle entièrement fixée au point de vue clinique et thérapeutique, après avoir donné lieu à de longues et intéressantes discussions.

On sait que ces tumeurs sont toujours nettement encapsulées, séparées franchement du tissu glandulaire qui les environne ou les entoure, plus ou moins refoulé, plus ou moins comprimé. Ce sont des tumeurs mobiles sur les plans superficiels et sur les plans profonds; et, dans l'immense majorité des cas, le chirurgien peut les énucléer facilement.

La lenteur d'évolution de ces tumeurs est aussi bien connue, comme indice de leur bénignité habituelle; elles peuvent cependant, dans certains cas, après avoir longtemps évolué d'une façon bénigne, prendre soudain une allure rapide et évoluer avec une certaine malignité; elles peuvent enfin parfois acquérir un volume énorme : la tumeur qui constitue notre observation n° VI avait acquis le volume d'une tête d'adulte et s'était pédiculisée.

Si nous joignons à ces caractères l'absence de retentissement ganglionnaire et la rareté de leur récidive après une ablation complète, nous avons en quelques mots précisé la physionomie clinique de ces tumeurs, que l'on peut rencontrer avec les mêmes caractères symptomatiques et anatomiques dans les régions de la parotide, de la

Digitized by Google

sous-maxillaire, des glandes du voile du palais, des lèvres et des joues.

Mais, s'il y a peu de chose à ajouter à l'heure actuelle sur l'évolution clinique de ces tumeurs, il n'en est pas de même quand on aborde le problème, encore aujourd'hui très discuté, de leur structure histologique et de leur genèse. Au Congrès de Chirurgie de 1900, Cuneo et Veau[1] émettaient l'hypothèse que les tumeurs mixtes des glandes salivaires et surtout de la parotide et de la sous-maxillaire étaient des « néoplasmes nés aux dépens de l'appareil branchial », et leur assignaient ainsi une origine embryonnaire.

L'année suivante, Veau[2], dans une thèse remarquable dans laquelle il étudie et précise la structure et l'origine des épithéliomas branchiaux du cou, constate l'analogie de ces tumeurs avec les tumeurs mixtes de la parotide. « Je n'ose, dit-il, tirer un argument de l'analogie que présentent mes tumeurs avec les tumeurs mixtes parabuccales. Mais un jour viendra (bientôt peut-être) où cette origine embryonnaire des tumeurs mixtes sera universellement adoptée. Alors mon hypothèse sera triomphante. »

L'idée que Cuneo et Veau ont ainsi développée n'a fait que prendre dans ces dernières années une importance considérable; elle s'est largement et rapidement vulgarisée. En effet, elle est séduisante dès le premier abord; elle explique non seulement certains caractères cliniques de ces tumeurs, tels que leur indépendance du tissu glandulaire, mais encore elle a l'avantage d'expliquer toujours, trop facilement de l'avis de certains, la complexité de leur structure histologique parfois très grande.

Aussi à l'heure actuelle l'immense majorité des chirurgiens la considère comme l'hypothèse la plus vraisemblable et la plus conforme à l'idée que l'on se fait de la structure et de la genèse des tumeurs mixtes dans d'autres organes.

Or, pour que cette théorie de l'origine embryonnaire de ces tumeurs mixtes puisse réellement entraîner la conviction de ceux qui la mettent encore en doute, il faut qu'elle soit appuyée par des arguments qui l'éclairent, la démontrent, et tiennent lieu de véritables preuves.

1. Cuneo et Veau, Sur l'origine branchiale des tumeurs mixtes cervico-faciales, *Congrès de Chirurgie*, 1900.

2. Veau, *L'épithéliome branchial du cou*, thèse de Paris, 1901.

Digitized by Google

Il nous a semblé en outre que l'origine embryonnaire, telle que l'entendent et la soutiennent Cunéo et Veau, c'est-à-dire l'origine branchiale, ne peut être adoptée pour expliquer la genèse de bien des tumeurs mixtes des glandes salivaires, autres que celles de la parotide et de la sous-maxillaire, et ne peut éclairer surtout certaines particularités de leur structure histologique.

L'étude anatomo-pathologique d'une tumeur mixte de la parotide, enlevée il y a quelques mois dans le service de mon maître, M. le Professeur Forgue, nous a paru tout à fait intéressante aux deux points de vue que nous venons d'exposer. L'étude que nous avons faite ensuite de quelques autres tumeurs des glandes salivaires, provenant de la riche collection du laboratoire d'anatomie pathologique de la Faculté, nous a permis d'asseoir notre opinion sur des bases plus solides, et de contribuer, à la suite d'Hinsberg et de Wilms, à donner des preuves anatomo-pathologiques en faveur de la théorie qui explique l'origine des tumeurs mixtes des glandes salivaires par le développement plus ou moins tardif de germes glandulaires embryonnaires, longtemps demeurés à l'état latent.

Observation I. — *Tumeur mixte de la parotide.*

R... P., âgé de vingt-deux ans, entre dans le service de M. le Professeur Forgue le 15 novembre 1906. Il portait, dans la région parotidienne, une tumeur, qui a débuté il y a 3 ans par une petite nodosité du volume d'un gros pois, siégeant immédiatement en arrière de l'angle du maxillaire inférieur, indolore, et roulant sous le doigt.

Cette nodosité a progressivement augmenté de volume par la suite, sans jamais provoquer de douleurs, ni localisées, ni irradiées.

Quand on l'examine, on constate que ce jeune homme, qui a tout l'habitus extérieur d'un homme en parfait état de santé, présente, dans la région latérale du cou, immédiatement en arrière de la branche montante du maxillaire inférieur, une tumeur sphérique, du volume d'un œuf environ, dont les limites sont les suivantes : en bas elle descend jusqu'au-dessous d'une ligne transversale menée par l'angle du maxillaire inférieur, s'élève en haut jusqu'au lobule de l'oreille qui est soulevé et dédoublé, signe important pour le diagnostic. Le bord antérieur de la tumeur, qui manque un peu de netteté et de précision, arrive jusqu'au bord postérieur de la branche montante du maxillaire inférieur, empiétant même sur la face externe de ce dernier.

La peau, normale à la surface de la tumeur, est parfaitement mobile.

La tumeur a une consistance ferme, plutôt tendue et résistante, comme si elle contenait un liquide sous très forte tension ; sa surface est lisse et régulière ; cependant on constate une légère bosselure à sa partie supérieure,

Digitized by Google

immédiatement au-dessous du lobule de l'oreille, bosselure de consistance dure et cartilagineuse.

La tumeur est parfaitement mobile sur les plans profonds, surtout très mobile dans le sens vertical.

On ne constate la présence d'aucun ganglion dans la région du cou.

M. le Professeur Forgue pose le diagnostic de « Tumeur mixte de la parotide », et pratique son ablation le 18 novembre 1906.

La tumeur apparaît nettement encapsulée, bien limitée du tissu parotidien glandulaire qui l'enveloppe; dans sa partie interne cependant, elle adhère à un prolongement dont on ne peut la séparer, prolongement qui plonge vers le pharynx et dont l'extirpation est difficile, mais peut être effectuée complète. Quoique la tumeur soit nettement encapsulée dans tous ses autres points, M. Forgue n'en fait pas une énuclation, une décortication précise, et enlève en même temps que la tumeur le tissu parotidien qui l'environne.

Les suites opératoires furent très bonnes.

Le malade sort guéri douze jours après l'opération.

Examen macroscopique. — La tumeur est du volume d'un œuf de poule, nettement encapsulée dans toute son étendue, à grande bosselure peu saillante.

A la coupe, on voit qu'elle possède une capsule très nette, entourant exactement la tumeur, et la séparant de la glande parotide refoulée.

La surface de section montre des tractus fins, qui, partis de la capsule, rayonnent vers un épaississement fibreux central, d'ailleurs peu développé; et ces tractus divisent en lobes très inégaux la substance de la tumeur, qui est molle, brillante, d'aspect myxomateux.

Au pôle supérieur on constate 2 à 3 noyaux durs et blanchâtres, du volume d'un petit pois à une lentille, et séparés les uns des autres par de la substance myxomateuse.

La parotide refoulée paraît saine.

Examen microscopique. — L'examen des préparations, colorées par diverses méthodes (hématéine-éosine, hématoxyline-Van Giesson, safranine), montre à un faible grossissement l'aspect suivant. On se trouve en présence d'une tumeur à structure complexe, qui, dès le premier abord, reproduit le type bien connu des « Tumeurs mixtes des glandes salivaires »; on constate dans cette tumeur la présence de plusieurs tissus d'aspect bien différent et affectant les uns par rapport aux autres d'intéressants rapports. Une grande partie de la tumeur est constituée par un stroma de nature conjonctive, qui, en certains points, présente la structure du tissu conjonctif adulte plus ou moins lâche, en d'autres parties de la préparation prend l'aspect myxomateux, pour s'étaler enfin par endroits en de larges placards cartilagineux, surtout abondants au voisinage du pôle supérieur de la tumeur.

Dans ce stroma conjonctif essentiellement polymorphe, on constate la présence de masses cellulaires, qui s'en différencient nettement par leur coloration plus foncée et par l'absence dans les parties centrales de ces masses de substance intercellulaire. Les masses cellulaires se présentent

Digitized by Google

sous deux aspects différents visibles même au très faible grossissement avec lequel nous examinons la préparation.

1° Il s'agit de cordons, de bandes, de travées cellulaires plus ou moins épaisses qui s'entre-croisent les unes avec les autres, s'entrecoupent de diverses façons.

En certains points de la préparation, ces bandes cellulaires semblent être dissociées par le stroma conjonctif qui devient plus abondant; et les élé-

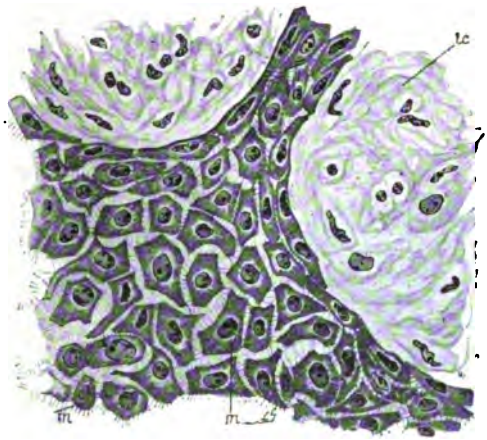

Fig. 1. — Tumeur mixte de la parotide. — Amas de cellules épithéliales malpighiennes constituant une des travées fondamentales de la tumeur.

ments cellulaires qui les forment se trouvent isolés au sein du tissu conjonctif sous la forme de petits amas, de petites masses cellulaires quelquefois très petites et semblant se perdre à leur périphérie dans le stroma. Les cellules qui composent ces masses cellulaires sus-indiquées ont une forme polygonale, sont fortement colorées par les réactifs, et ont un aspect nettement épithélial; mais à ce faible grossissement on ne peut rien affirmer d'une façon précise sur leur nature; appelons-les « cellules indifférentes », comme Bosc et Jeanbrau, ou bien cellules principales de la tumeur, pour ne tirer encore aucune conclusion de leurs caractères morphologiques.

Dans l'intérieur de ces masses cellulaires de forme polygonale (travées ou petits amas), on constate très souvent la présence de cavités plus ou moins volumineuses, remplies par une substance d'aspect amorphe, se colorant mal par les réactifs ordinaires, et qui est certainement due à la dégénerescence muqueuse des éléments cellulaires. Ces zones de dégénérescence peuvent atteindre parfois un volume très considérable et peuvent être très nombreuses dans une même travée cellulaire, reproduisant absolument l'aspect que l'on trouve dans les cylindromes les plus typiques. Les cellules abondantes de ces cavités pseudo-kystiques semblent s'aplatir, sur deux ou trois rangs, pour se continuer à leur périphérie avec d'autres cellules des amas, qui ont bien l'aspect polygonal.

Digitized by Google

En certains points de la préparation, les travées cellulaires sont très réduites, s'amincissent de plus en plus, et semblent venir se perdre insensiblement dans les fentes du tissu conjonctif adulte ou bien entre les cellules étoilées du tissu muqueux.

D'une façon générale, les limites périphériques de ces amas cellulaires, même des plus volumineux, sont peu nettes; il semble que les éléments des travées sont envahis par le tissu du stroma et il y a en certains points une pénétration réciproque des deux sortes d'éléments, pénétration si intime



Fig. 2. — Tumeur mixte de la parotide. — Globe épidermique au sein d'un amas de cellules malpighiennes.

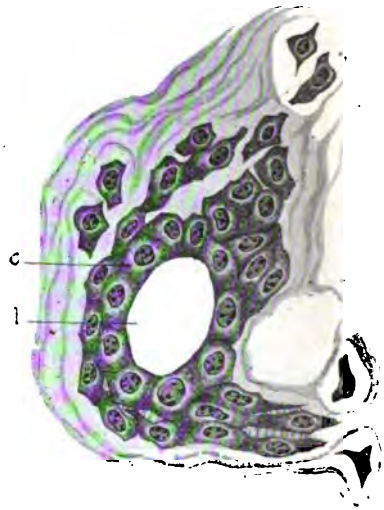

Fig. 3. — Tumeur mixte de la parotide. Cavité pseudo-glandulaire, dans une travée fondamentale de la tumeur. C, cellules cubiques qui tapissent la lumière et se continuent directement à leur périphérie avec des cellules malpighiennes typiques à filaments de passage, *ur*.

qu'à un faible grossissement il est absolument impossible de les différencier, de les distinguer les uns des autres.

2° Le deuxième aspect, sous lequel se présentent les éléments cellulaires différents du stroma, est le suivant. Dans la plupart des coupes, on trouve, au milieu d'un stroma conjonctif, ayant subi la dégénérescence muqueuse à des degrés variables, des tubes cellulaires bifurqués ou renflés en massue à l'une de leurs extrémités, rappelant absolument l'aspect de tubes glandulaires. Ces tubes, par places, se pelotonnent les uns contre les autres, de manière à n'être plus séparés que par des travées conjonctives très minces, ayant tout au plus l'épaisseur d'une ou deux fibres conjonctives allongées : on a à un faible grossissement tout à fait l'aspect d'un épithélioma tubulé.

Ces productions tubulées siègent parfois en un rapport absolument étroit, absolument intime, un rapport de véritable continuité avec les élé-

Digitized by Google

ments cellulaires des cordons, travées, ou amas. En certains points cependant on les trouve absolument isolés.

Tel est, à un faible grossissement, l'impression d'ensemble que nous donnent les coupes de notre tumeur. Il est nécessaire, pour préciser les caractères de chacun des éléments signalés, d'étudier ces préparations à un fort grossissement (obj. Leitz n° 7, Immersion Zeiss 1/15).

Nous allons dans cette étude successivement envisager :

1° Les cellules d'aspect épithélial des cordons, travées et tubes;

2° Le stroma conjonctif de la tumeur;

3° Les rapports qui existent entre ces deux ordres de formations.

I. — Les cellules d'aspect épithelial des cordons, travées et tubes.

Dans ces amas, la forme des cellules est très variable. Au niveau de certains amas, très volumineux, ne renfermant que des lumières de petit diamètre, les cellules ont presque toutes une forme polygonale, à angles saillants, quelques-unes sont plus allongées, d'autres franchement arrondies. Elles sont toutes volumineuses; leur protoplasme est uni, très apparent, coloré fortement en rose vif par l'éosine; leur noyau, rond, ovale ou allongé, est gros et bien coloré par l'hématoxyline. Souvent vers la périphérie des amas les bords de ces cellules polygonales ne sont pas complètement juxtaposés : ils sont toujours très nettement indiqués; mais ils émettent par endroits de petits prolongements protoplasmiques qui viennent s'anastomoser avec des prolongements analogues venus des cellules voisines, donnant ainsi à ces éléments cellulaires un aspect « pseudo-conjonctif ».

En effet, si on avance vers la partie centrale de l'amas, on voit que les cellules se tassent de plus en plus et aboutissent à l'aspect suivant tout à fait caractéristique : en de très nombreux points des préparations, surtout dans la partie centrale des travées et amas de cellules dites indifférentes, on constate la présence de cellules volumineuses, de forme régulièrement polygonale, à protoplasma très fortement coloré par l'éosine, quelquefois finement granuleux, cellules réunies les unes aux autres par des filaments de passage, par des filaments unitifs, par des pointes de Schültze aussi nettes que celles que l'on rencontre dans les papillomes ou les épithéliomes de la peau : ce sont des cellules de type indubitablement épithélial, des cellules de type malpighien (fig. 1).

Partant de ces cellules de type épithélial certain, nous allons suivre leur prolifération, étudier leurs diverses modifications, et les diverses transformations morphologiques qu'elles peuvent subir.

Soit par exemple un amas de cellules épithéliales nettes, telles que nous les trouvons fréquemment dans notre tumeur. En certains points on voit que, à la périphérie des amas, les cellules qui les constituent et qui ont perdu un peu leur type malpighien net, par ce seul fait qu'elles ont perdu leurs filaments de passage et qu'elles sont plus ou moins écartées les unes des autres, ces cellules, dissociées par le tissu conjonctif, s'étirent en cor-

Digitized by Google

dons minces dans lesquels les cellules prennent un aspect de plus en plus découpé : ces cellules ont souvent un aspect aplati. Le tissu conjonctif est ainsi dissocié en une série de canaux, qui s'anastomosent les uns avec les autres : ces canaux sont tapissés de cellules plates énormes, dont on peut suivre manifestement tous les termes de transition, tous les termes de passage avec les cellules malpighiennes typiques. Aux confins de ce réseau très serré il se forme des amas où les éléments cellulaires prennent parfois très nettement le type malpighien. En d'autres points des amas épithéliaux et souvent à leur périphérie, en plein tissu conjonctif, la prolifération s'étale aboutissant à des aspects pseudo-glandulaires, tels que ceux représentés par

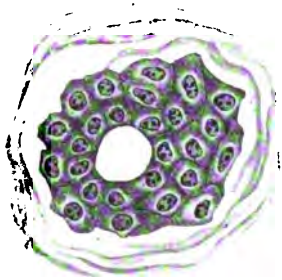

Fig. 4. — Tumeur mixte de la parotide. — Disposition des cellules épithéliales en couches de cellules cubiques pluristratifiées, formant le revêtement d'une lumière pseudo-acineuse.

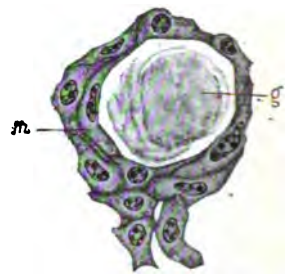

Fig. 5. — Tumeur mixte de la parotide. — Cavité due à la dégénérescence de cellules épithéliales, remplie par une masse muco-hyaline. *g*, et tapissée de cellules épithéliales aplaties, en croissant, *m*, et reliées à leur périphérie *en*, *a*, à des cellules polygonales plus nettes.

la figure 3, une cavité, ordinairement peu volumineuse, tapissée par des cellules de forme cubique, à noyau central, dont la limite du côté de la lumière est encore assez nette ; mais du côté de leur périphérie les limites cellulaires sont irrégulières, festonnées, s'imbriquent avec d'autres éléments cellulaires irrégulièrement cuboïdes moins nets qui se confondent peu à peu avec des cellules polygonales ou aplaties. En d'autres points (fig. 4), les cellules des amas évoluent vers la formation de cavités kystiformes remplies par une substance amorphe, produit de dégénérescence cellulaire, cavités tapissées par des cellules aplaties simulant des cellules malpighiennes plates et qui se continuent avec des cellules polygonales de type malpighien. Ces lumières plus ou moins volumineuses, souvent décomposées en plein amas cellulaire, sont remplies par un bloc homogène. Ce dernier est dû à la dégénérescence des cellules centrales. Si l'on étudie, en effet, certains amas, on peut voir une cellule polygonale augmenter de volume, puis son protoplasma présente un point de dégénérescence muqueuse qui s'agrandit, remplit la cellule et refoule le noyau. La partie de la cellule opposée au noyau finit par être complètement détruite et la boule muqueuse apparaît dès lors comme extra-cellulaire. Elle s'agrandit par l'adjonction de produits de dégénérescence venant des cellules voisines : il se forme alors des blocs qui

Digitized by Google

sont souvent rétractés des cellules bordantes; la substance qui les forme est souvent homogène, parfois finement granuleuse, et peut renfermer des cellules dégénérées encore reconnaissables. La nature de cette substance est difficile à préciser. Le plus souvent elle est colorée en bleu par l'hématéine comme la matière muqueuse; mais souvent elle prend une teinte bleu rougeâtre, intermédiaire entre l'hématéine et l'éosine; ou bien même elle se colore en rose pâle. Parfois enfin et fréquemment elle demeure incolore : c'est une substance muco-hyaline.

A côté de ces formations, dues à un processus de dégénérescence cellu-

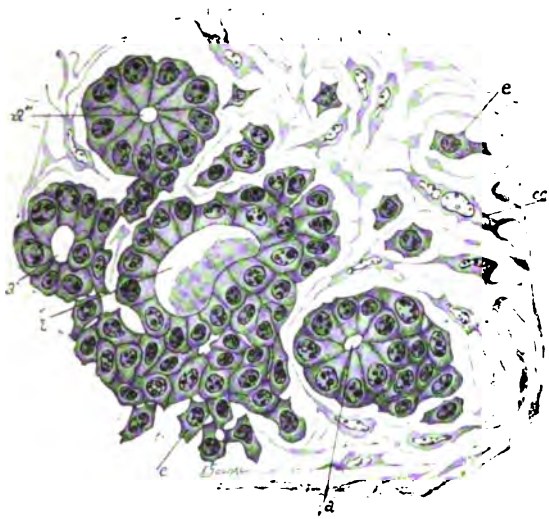

Fig. 6. — Tumeur mixte de la parotide. — Groupement d'acini parotidiens normaux au sein de la tumeur. — *a*, *a*, *a''*, acini de type parotidien; *e*, cellules épithéliales indifférentes; *t*, vésicule de type parotidien tapissée de cellules cubiques et remplie d'une substance colloïde, *g*.

laire, on constate la présence de cavités tapissées par des cellules qui ont le type polygonal de cellules malpighiennes jeunes; les cellules périphériques reposent sur le tissu conjonctif directement (fig. 4).

Nous venons de voir que la dégénérescence des éléments cellulaires des amas épithéliaux aboutit à la formation de cavités pseudo-kystiques, remplies d'une masse colloïde et tapissées de cellules aplaties.

En d'autres points, les amas cellulaires se prolongent avec des renflements et les cellules du centre de ces renflements dégénèrent, s'aplatissent, et forment un vrai globe épidermique : alors leur protoplasma devient filamenteux, plus apparent, de couleur orangé et présente des filaments de passage. Ainsi s'établissent les globes épidermiques, produits de dégénérescence cellulaire très nombreux dans nos préparations : ils sont en rapport à leur périphérie avec des cellules de type malpighien indéniable (fig. 2).

Dans certains cas les deux types de dégénérescence peuvent s'imbriquer; et on peut avoir dans un globe épidermique, au lieu de la dégénérescence

Digitized by Google

cornée, la dégénérescence colloïdale. En dehors de toutes les formes que nous venons d'indiquer, on voit quelquefois les amas cellulaires se continuer d'une façon tout à fait directe, sans solution de continuité, avec des formations qui ont l'aspect de tubes continus, présentant une lumière centrale tapissée par des cellules cubiques ou cylindroïdes bordantes constituant souvent des canalicules à paroi flexueuse, canalicules ramifiés ressemblant absolument à des figures d'adénome (fig. 7), et nettement limités à leur périphérie du tissu conjonctif environnant.

En certains points, ce revêtement prend un aspect nettement cylindrique

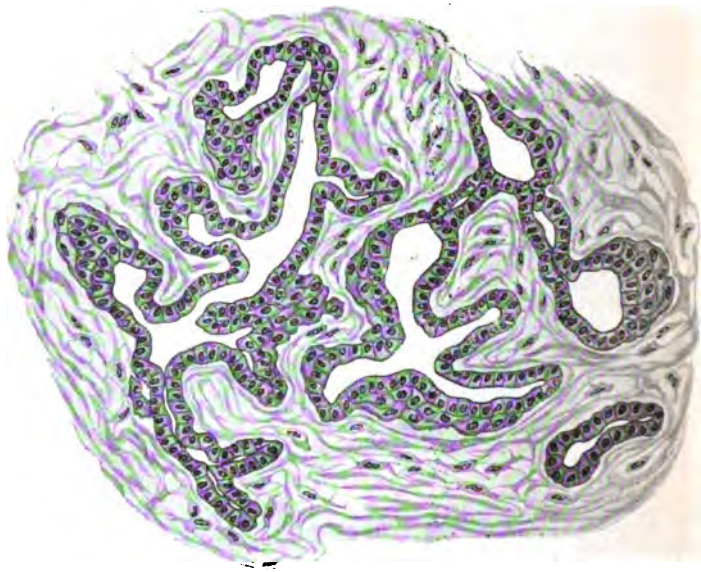

Fig. 7. — Tumeur mixte de la parotide. — Tubes adénomateux disposés au sein du stroma conjonctif de la tumeur.

et on le voit venir se perdre dans une prolifération irrégulière, prenant un type cubique et polygonal à la surface de laquelle les cellules peuvent s'aplatir et prendre un type corné (fig. 8), de sorte qu'il semble qu'on ait affaire à une évolution aboutissant à la formation d'un tissu absolument comparable à une coupe d'épiderme normal.

La figure 9 représente, dans la partie centrale de la préparation, un de ces tubes, tout à fait isolé, revêtu d'une seule couche d'épithélium cylindrique indubitable, à noyau basal, séparé par une véritable basale du tissu conjonctif voisin. La lumière de ces tubes est habituellement vide; et ce caractère, joint à la limitation nette de ces tubes des tissus environnants, aux caractères de leurs cellules bordantes cubiques, qui ressemblent exactement aux cellules bordantes d'un tube adénomateux du sein par exemple, contribue à faire distinguer nettement ces formations tubulées des pseudo-

Digitized by Google

tubes dus à une orientation spéciale des cellules malpighiennes ou à un processus de dégénérescence de ces cellules : le doute à ce point de vue n'est pas permis.

II. — Trame conjonctive.

Elle est composée, ainsi que nous l'avons dit, principalement de tissu cartilagineux, de tissu fibreux, de tissu myxomateux, et de quelques points très limités du tissu sarcomateux. Le tissu cartilagineux se présente sous la forme de larges placards, surtout abondants dans les coupes portant sur l'extrémité supérieure de la tumeur.

C'est un tissu de cartilage hyalin à cellules encapsulées en voie de pro-



Fig. 8. — Tumeur mixte de la parotide. — Tube tapissé de cellules épithéliales cylindriques hautes à type de canal excréteur, siégeant au sein d'un tissu conjonctif lacunaire, *t*, *c*.

lifération, tout à fait typique. Les masses de cartilage sont traversées en certains points par les bandes de cellules épithéliales qui affectent à leur périphérie des rapports tout à faits étroits avec les cellules en voie de transformation cartilagineuse.

En certains points, on voit la limite des capsules cartilagineuses devenir de moins en moins apparente et on passe insensiblement au tissu myxomateux. Le tissu muqueux est formé de cellules étoilées, en certains endroits très serrées et très nombreuses, possédant un protoplasma finement granuleux, peu coloré par l'éosine et d'un noyau arrondi ou ovale. Ces cellules siègent au sein d'une substance hyaline plus ou moins abondante, selon les points de la préparation qu'on examine.

Digitized by Google

Le tissu conjonctif adulte présente le plus souvent un aspect fasciculé : il constitue la capsule et les travées qui en partent pour pénétrer dans la tumeur et la diviser en lobes. De ces travées épaisses partent des bandes du tissu conjonctif plus lâche qui viennent jusqu'au contact des éléments cellulaires épithéliaux soit plats, soit cylindriques. Par endroits même ce tissu conjonctif très lâche prend l'aspect d'un tissu constitué par une série de lacunes anatomosées les unes avec les autres, tapissées par des cellules plates de type endothélial et séparées par du tissu fibullaire extrêmement lâche. C'est une disposition que nous avons reproduite fig. 8, à côté d'un tube tapissé de belles cellules cylindriques hautes et que l'on rencontre très fréquemment dans le tissu embryonnaire en voie de développement.

On voit encore ça et là dans ce stroma des vaisseaux atteints d'endovascularite.

III. — Rapports des éléments épithéliaux avec les éléments du stroma.

Pour bien préciser ces rapports, il faut examiner les amas, les îlots de cellules plates à leur périphérie, dans les points où les cellules commencent à s'approcher du stroma. Dans ces points, on constate ce fait que nous avons déjà signalé plus haut : les cellules perdent leur type malpighien net, pour devenir des cellules polygonales qui répondent aux cellules indifférentes de certains auteurs. Ces cellules commencent à s'écarter les unes des autres comme si une substance intercellulaire venait les séparer : leur protoplasma est toujours à bords nettement tranchés, mais il envoie des prolongements sous forme de pointes qui ne ressemblent pas aux vrais pointes de Schultze de la cellule malpighienne type du centre de l'amas, mais qui se réunissent souvent avec des prolongements analogues venus de cellules voisines. La dissociation de ces éléments cellulaires s'accentue de plus en plus à mesure que, de la travée épithéliale, on passe dans le tissu muqueux, et aussi en même temps la cellule malpighienne perd de plus en plus ses caractères pathognomoniques, devient de plus en plus atypique. On arrive de la sorte, en suivant toujours ce processus qui évolue par une série de transitions insensibles bien marquées en certains points des préparations, à observer les faits suivants : au sein d'une substance fondamentale, franchement hyaline ou légèrement fibrillaire, on constate la présence de volumineuses cellules de type indubitablement conjonctif, cellules plus ou moins étoilées du tissu muqueux ; mais à côté de ces cellules et mélangées à elles sans aucun ordre, on trouve les cellules polygonales des travées, absolument dissociées les unes des autres, ayant perdu tout contact entre elles et fortement modifiées dans leur type morphologique. C'est ici que triomphent les partisans de la théorie conjonctive ; à ce niveau-là, disent-ils, il est impossible de reconnaître la cellule fondamentale de la cellule conjonctive : l'une est identique à l'autre, l'une dérive de l'autre.

L'examen attentif des préparations, très fines et très bien coloriées de

Digitized by Google

notre tumeur, nous permet de nous élever contre cette affirmation. Nos figures n° 9, n° 10 sont des preuves évidentes du contraire.

Dans la figure 10, nous saisissons le point de pénétration d'un des amas

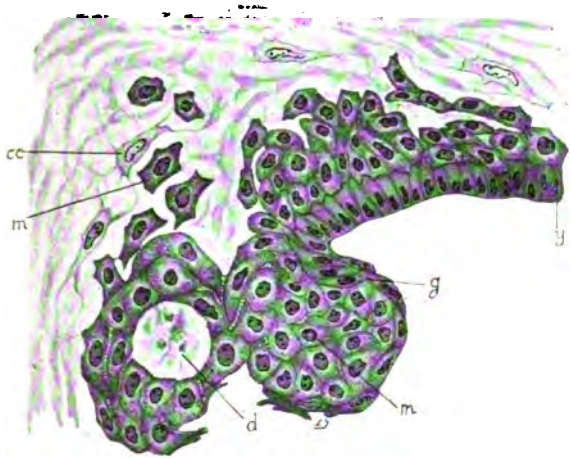

Fig. 9. — Tumeur mixte de la parotide. — *cy*, paroi supérieure d'un tube adénomateux revêtu de cellules épithéliales cylindriques qui viennent se continuer et se confondre en *g* avec un amas de cellules malpighiennes, qui semble prendre naissance au dépens des cellules cylindriques; *d*, cavité due à la dégénérescence des cellules épithéliales; *m*, cellules malpighiennes; *tc*, tissu conjonctif.

épithéliaux de type nettement malpighien par le tissu muqueux, vaguement fibrillaire, de la trame. Les cellules épithéliales se dissocient, viennent

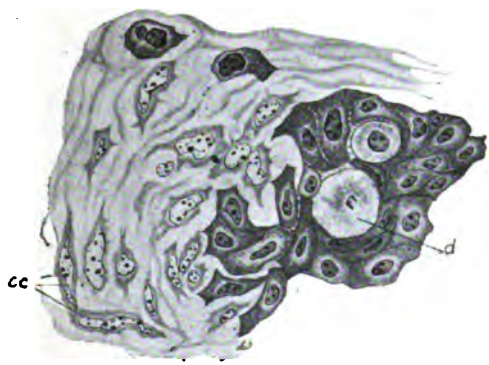

Fig. 10. — Tumeur mixte de la parotide. — Amas de cellules malpighiennes qui se dissocient et s'infiltrent dans le tissu myxomateux qui forme la trame de la tumeur. Les cellules épithéliales peuvent être parfaitement distinguées des cellules conjonctives; *d*, cavité due à la dégénérescence des cellules; *m*, *m'*, cellules épithéliales plates; *cc*, cellules conjonctives.

au contact des cellules conjonctives; mais à ce niveau et en faisant, bien entendu, abstraction de la considération de leur lieu d'origine, la travée

Digitized by Google

malpighienne, on peut les distinguer des cellules du tissu muqueux. Ces cellules, en effet, sont à bords nettement limités, nettement découpés, même quand les cellules émettent des prolongements; leur protoplasma est épais, homogène, taillé à pointes nettes, se colore fortement par les réactifs, en rose foncé par l'éosine; elles possèdent un gros noyau bien coloré. Les cellules conjonctives, au contraire (*cc*), ont un protoplasma qui se délimite peu nettement, qui est très finement granuleux, qui émet des prolongements plus fins. Ce protoplasma est peu coloré par l'éosine en rose très pâle; il est toujours moins abondant que celui des cellules épithéliales. Il est facile, même dans les points où les cellules épithéliales s'isolent de plus en plus dans le

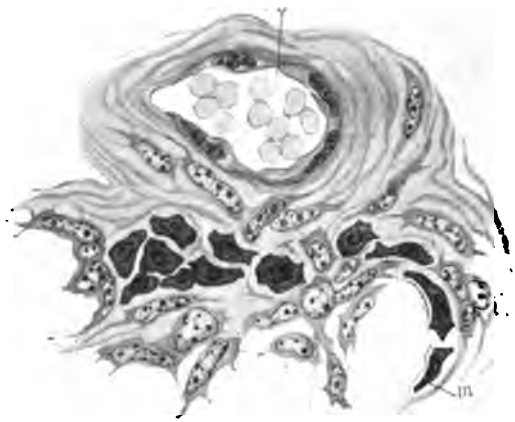

Fig. 11. — Tumeur mixte de la parotide. — Cellules épithéliales disséminées au sein de la trame fibromuqueuse. Cette figure montre la continuité des cellules épithéliales et des cellules conjonctives, mais l'absence complète de contiguïté histologique entre elles: *v*, vaisseau sanguin; *m*, cellule malpighienne; *cc*, cellule conjonctive.

stroma muqueux, de faire cette distinction qui nous paraît avoir une valeur de premier ordre. La figure 11 présente un aspect absolument identique.

Nous y trouvons en (*v*) un gros vaisseau à endothélium tuméfié. Au-dessous de lui existe une trame muqueuse tout à fait nette avec de volumineuses cellules conjonctives (*cc*).

Dans cette trame et dans des espaces irréguliers, sans parois déterminées, on trouve des cellules à bords limités nettement par leur forme et leur coloration des cellules du tissu conjonctif. Si on suit d'ailleurs l'évolution de ces éléments cellulaires ainsi isolés, on voit que quelques-uns d'entre eux s'allongent, bien qu'épithéliaux, dans une sorte de fente à limites indécises, et, si on suit la prolifération cellulaire à partir de ce point-là, on voit qu'elle aboutit à des amas de cellules de type épithélial malpighien précis. Dans tous les points de nos préparations où nous avons assisté à la pénétration réciproque des cellules des amas et du tissu de la trame, surtout du tissu muqueux, nous avons toujours pu reconnaître ce qui est épithélial de ce qui est conjonctif; et l'observation attentive de la prolifération de ces cellules iso-

Digitized by Google

lées et des caractères de l'amas, auquel elles aboutissent ou dont elles émanent, a toujours confirmé notre opinion.

En certaines zones de notre préparation, surtout dans celles où le tissu conjonctif de la trame est un tissu fibrillaire un peu plus serré, nous avons pu constater l'aspect suivant, représenté dans la figure n° 11.

Dans un tissu conjonctif assez dense, apparaissent des bourgeons cellulaires qui, très nettement, se mettent en relation avec des fentes du tissu conjonctif, tapissées, par un endothélium plat déjà légèrement augmenté de volume; cet endothélium, simplement tuméfié en certains points, prolifère

Fig. 12. — Tumeur mixte de la sous-maxillaire. — Cellules épithéliales disséminées dans un stroma muqueux et parfaitement distinctes des cellules conjonctives. Les cellules se réunissent et s'aplatissent dans des espaces conjonctifs pour former des travées qui s'entre-croisent, reproduisant l'aspect du sarcome plexiforme : ces bandes cellulaires aboutissent à des amas de cellules malpighiennes typiques : *m*, cellules épithéliales malpighiennes; *t*, fente conjonctive.

en d'autres, donne naissance à des cellules d'aspect cubique ou polygonal, qui se confondent elles-mêmes avec les cellules du bourgeon initial. Si on suit la prolifération des cellules polygonales de ce bourgeon, on voit très nettement qu'elle aboutit à un amas cellulaire de type malpighien, plus ou moins creusé de vacuoles de dégénérescence. C'est là la figure que Volkmann considère comme représentant le point de départ de la prolifération des cellules des amas, et que nous pensons représenter, au contraire, le stade d'envahissement de fentes lacunaires du tissu conjonctif par le bourgeon venu des cellules épithéliales des amas; la prolifération de ces cellules dans la fente lymphatique irrite l'endothélium qui se tuméfie et prolifère.

Digitized by Google

IV. — Rapports de la tumeur avec la glande parotide.

La tumeur est séparée, dans tout son pourtour, du tissu glandulaire par une capsule fibreuse, en certains points très épaisse, formée véritablement de tissu fibreux, en d'autres points formée de tissu conjonctif plus lâche et renfermant de nombreuses fentes lymphatiques. Le tissu parotidien est constitué par des acini absolument normaux; en aucun point on ne constate d'infiltration néoplasique entre les acini.

Un fait est intéressant à signaler : c'est la présence, au sein du tissu glandulaire affleurant les trousseaux fibreux de la capsule de la tumeur, de nombreux nodules de tissu lymphoïde, représentant de véritables amas ganglionnaires intra-parotidiens : c'est là une disposition qui a souvent été notée au voisinage de certains tératomes.

Obs. II. — *Tumeur mixte de la parotide.*

Note clinique. — Il s'agit d'un homme de trente-six ans, porteur d'une tumeur parotidienne qui avait débuté un an auparavant et s'était développée ensuite d'une façon lente, progressive et absolument indolore.

Cette tumeur est du volume d'un œuf environ; elle siège au niveau de la partie supérieure de la région massétérine droite et envoie par sa partie postérieure un prolongement qui s'avance en pleine région parotidienne; la consistance de la tumeur est dure; elle est mobile sur les plans profonds; et la peau est mobile à sa surface.

Ablation de la tumeur par le Prof. Forgue le 10 janvier 1902; il s'agissait d'une tumeur développée dans le prolongement antérieur de la glande parotide, et qui a pu être assez facilement énucléée.

Trois fragments de cette tumeur sont envoyés au laboratoire d'anatomie pathologique : 1° un fragment pris en un point quelconque de la tumeur; 2° un fragment pris au niveau d'une traînée jaune clair; 3° un fragment pris au niveau d'une cavité kystique du volume d'un gros pois et renfermant un liquide muqueux.

Examen microscopique. — A un faible grossissement, l'aspect de la préparation examinée est analogue à celui de toutes les tumeurs décrites sous le nom de tumeurs mixtes.

Au sein d'un stroma chondro-fibro-myxomateux, en certains points très abondant, on constate des travées, des amas irréguliers de taille diverse, arrondis ou à pointes multiples et formés de cellules épithéliales à type peu précis. Ces traînées et amas augmentent de volume, et forment des placards arrondis ou très irréguliers, parfois très étendus, qui restreignent de plus en plus le tissu conjonctif intermédiaire. Ces amas sont composés par des traînées cellulaires épithéliales, qui, en s'épaississant, ont réduit le tissu conjonctif du stroma à un minimum et constituent une masse presque compacte remplissant plusieurs fois le champ du microscope.

Si on examine les traînées cellulaires à un fort grossissement, on constate que beaucoup d'entre elles sont constituées par des cellules irrégulièrement

Digitized by Google

polygonales, à protoplasma assez bien coloré par l'éosine et à contours nettement délimités dans la plupart des cas; le noyau est volumineux, siège au milieu de l'élément cellulaire, et renferme plusieurs nucléoles; il existe dans certaines cellules des figures de karyokinèse régulière, mais elles sont assez rares. Ces éléments cellulaires sont en certains points tout à fait accolés les uns aux autres; mais en bien des points ils ne sont pas en contact précis; ils sont même parfois nettement séparés : ce sont de véritables cellules de type indifférent, dont il est impossible d'affirmer la nature épithéliale.

Beaucoup de ces amas, même parmi les plus petits, présentent dans leur partie centrale des cellules qui ont le type malpighien net, avec filaments de passage bien visibles et précis.

Ces formations malpighiennes peuvent devenir volumineuses et former des placards considérables de cellules typiques. Souvent les cellules les plus centrales d'un amas s'hypertrophient et les cellules voisines s'orientent rapidement, de façon à former un globe épidermique précis avec parfois des dégénérescences colloïdo-cornées et des intrications multiples, identiques à celles que l'on trouve dans les épithéliomes malpighiens les plus nets. En certains points des préparations, l'aspect est celui d'un épithélioma pavimenteux lobulé à globes épidermiques.

Souvent et surtout dans certaines préparations représentant des points spéciaux de la tumeur, les cellules centrales des traînées en transformation cornée subissent un processus de dégénérescence, qui aboutit à la constitution d'une lumière arrondie, autour de laquelle les cellules s'orientent, prenant une forme plate ou légèrement cubique et cylindroïde pour présenter une disposition pseudo-glandulaire.

Parfois ces cavités sont bordées de cellules cylindroïdes assez hautes surtout au niveau des amas qui ont dégénéré rapidement; on penserait au premier abord qu'on est en présence de véritables cellules glandulaires secrétantes; c'est une erreur qu'il faut soigneusement éviter : si l'on examine ces éléments à un très fort grossissement, on voit qu'il s'agit de cellules malpighiennes à bords nets ou épais, pouvant quelquefois, au premier abord, simuler un plateau; il n'y a pas de cellules cylindriques vraies; elles se continuent à la périphérie avec des cellules malpighiennes polygonales typiques. En certains points de nos préparations, les cavités dues aux processus de dégénérescence muco-hyaline des cellules sont très nombreuses et on arrive à se trouver en présence des formations suivantes : des travées de cellules épithéliales siégeant au sein d'un tissu myxomateux et présentant dans toute leur étendue des cavités plus ou moins volumineuses remplies d'une substance muco-hyaline, réfringente, mal colorée par les réactifs : c'est absolument le tableau du cylindrome. Le plus souvent dans ces points les cellules des travées ne revêtent pas le type nettement malpighien, et la fonte des cellules très prononcée peut y produire de véritables pseudo-kystes.

Les rapports de travées cellulaires avec le stroma conjonctif sont intéressants à étudier avec précision.

Digitized by Google

En certains points, surtout là où, dans les travées, les cellules revêtent un type malpighien net, à la périphérie, les cellules bordantes ont une forme prismatique et se disposent sur le tissu conjonctif ordinairement adulte qui limite les travées, absolument comme les cellules basales de la peau. Cependant, si la limitation formée par ces cellules est bien nettement accentuée, elles ne sont pas unies d'une façon précise les unes aux autres; elles sont, peut-on dire, à intrication directe avec les cellules conjonctives du stroma.

Dans certains amas, et ils sont nombreux, cette disposition n'existe pas : il s'agit surtout ici des amas constitués de cellules polygonales, non adhérentes, en un mot de cellules indifférentes. A leur périphérie, la délimitation de ces cellules avec les cellules du tissu conjonctif ordinairement myxomateux qui les environne est ordinairement difficile et délicate. Elles constituent des éléments cellulaires dont le type s'éloigne de plus en plus du type malpighien. Elles se différencient cependant des cellules conjonctives, parce qu'elles possèdent un protoplasma plus coloré, homogène, à bords nets, sans prolongements effilés, aussi marqués que ceux des cellules conjonctives, et un noyau plus chromatique. Il est certain qu'il existe des points, aux extrêmes limites de l'intrication des deux proliférations épithéliale et conjonctive, où il devient de plus en plus difficile d'affirmer ce qui appartient au tissu épithélial et ce qui appartient au tissu conjonctif. Cependant, même pour les cellules les plus isolées au sein du stroma conjonctif, leur nature épithéliale se révèle par les caractères que nous venons d'indiquer, et, quand on étudie des coupes très minces, parfaitement colorées, il est curieux de voir combien cette différenciation peut être poussée jusqu'aux extrêmes limites de la prolifération.

En certains points du stroma conjonctif, il semble que l'on surprend le début de la prolifération cellulaire. On voit les travées les plus fines débuter dans les espaces lymphatiques du tissu conjonctif comme de fins étirements cellulaires, et on se trouve en présence de figures qui simulent absolument un vaisseau lymphatique à endothélium tuméfié, hypertrophié, et proliféré.

En réalité, il s'agit là de points où la prolifération épithéliale se fait dans les espaces lymphatiques sous forme de cellules allongées, aplaties, à pointes multiples, qui peuvent irriter les cellules plates qui forment le revêtement des fentes lymphatiques, provoquer leur hypertrophie et leur prolifération : mais, si on suit attentivement la prolifération de ces cellules ainsi étirées ou aplaties, on la voit toujours aboutir à des amas d'abord formés de cellules de type indifférent, mais qui perdent de plus en plus ce type pour revêtir le type malpighien le plus net.

Stroma. — Le stroma de la tumeur est constitué dans l'immense majorité des points par un tissu conjonctif à grandes cellules, en général lâche et de type muqueux : en certains points apparaissent des placards cartilagineux tout à fait limités d'ailleurs et n'existant qu'en une zone très précise de la tumeur. Enfin le tissu fibreux participe aussi à la formation du stroma : il présente en certains endroits des points d'infiltration cellulaire plus

Digitized by Google

intense et de nombreux vaisseaux atteints d'endopérivascularite accusée.

Rapports de la tumeur avec la parotide. — Le tissu fibreux est plus abondant à la périphérie de la tumeur où il se condense pour former une capsule épaisse qui sépare la tumeur de la glande. Celle-ci est absolument saine avec ses acini et ses canaux excréteurs qui ne sont le siège d'aucune prolifération anormale.

Obs. III. — *Tumeur mixte de la parotide.*

Note clinique. — Une femme de vingt-huit ans entre le 25 juin 1900 dans le service de M. le professeur Forgue. Elle porte depuis un an une petite tumeur siégeant en arrière de la partie supérieure de la branche montante du maxillaire inférieur, et empiétant sur la joue au niveau de la face externe de ce dernier. Cette tumeur, au moment de son apparition, était du volume d'un gros pois, parfaitement mobile, roulant sous le doigt et absolument indolore. Il y a un mois environ la tumeur augmente rapidement de volume et atteint en peu de temps le volume d'une grosse noix.

Elle est enlevée le 2 juillet 1900 et se laisse facilement décortiquer.

Examen macroscopique. — La tumeur enlevée est du volume d'une grosse noix; elle est de consistance dure, à surface irrégulière, mamelonnée et bourgeonnante; elle est entourée dans toute son étendue d'une capsule fibreuse; en un point de la surface de la tumeur existe une petite quantité de glandes d'apparence saine.

A la coupe, on constate que la capsule entoure la tumeur sur toute sa surface, donnant naissance à des prolongements qui s'enfoncent dans la profondeur et divisent le tissu en lobules irréguliers qui se subdivisent eux-mêmes en lobules plus petits. Le tissu de la tumeur a l'aspect et la consissistance du cartilage dans la plus grande partie de l'étendue de la coupe; en deux points, il a subi une dégénérescence mucoïde nette; un fragment de parotide persiste, séparé de la tumeur par une couche fibreuse épaisse.

Examen histologique. — Les coupes faites en de nombreux points de la tumeur nous permettent de constater sa structure vaguement alvéolaire. Des travées, de disposition et d'épaisseur très variables, circonscrivent des lots irréguliers. Le stroma est formé de tissus fibreux fasciculés, de tissu cartilagineux à cellules encapsulées, qui se transforme en tissu myxomateux. Ce dernier forme la majeure partie de la trame de la tumeur. Il est constitué par une substance fondamentale hyaline très abondante, au sein de laquelle se trouvent de rares cellules étoilées ou arrondies : en certains points on rencontre de vastes lacunes dues à la dégénérescence du tissu myxomateux, et dans lesquelles se font souvent des hémorragies interstitielles.

Ce tissu muqueux est parcouru par de fines travées cellulaires, très délicates et très ténues, qui s'anastomosent irrégulièrement; elles peuvent manquer sur de grandes étendues et se grouper en certains points pour s'élargir en amas de volume variable pouvant devenir extrêmement étendus. Ces amas et cordons cellulaires sont constitués par des cellules de forme plus ou moins régulièrement polygonale et de type épithélial : en cer-

Digitized by Google

tains points les cellules centrales des amas s'élargissent, deviennent très colorées, et prennent l'aspect de cellules malpighiennes typiques en transformation cornée.

En d'autres points des préparations, les cordons et amas cellulaires présentent en leur centre des cavités autour desquelles les cellules s'orientent de façon à prendre l'aspect d'acini glandulaires, de sorte que l'ensemble de l'amas ressemble à la coupe d'une glande en voie de transformation adénomateuse.

Ce sont les divers éléments épithéliaux qu'il nous faut maintenant étudier à un fort grossissement, dans leur structure, les rapports qu'ils affectent avec la trame d'une part, et la glande parotide d'autre part.

Si on examine les amas pleins plus ou moins volumineux qui siègent au sein du tissu myxomateux, on constate que beaucoup d'entre eux sont constitués par des cellules polygonales de type indifférent, plus ou moins accolées les unes aux autres, et qui souvent s'effilent dans les espaces conjonctifs pour prendre un aspect endothélial; mais, dans la plupart des amas qui font suite aux précédents ou qui en sont plus ou moins éloignés, les cellules, surtout celles qui siègent à la partie centrale de l'amas, prennent le type malpighien précis avec filaments de passage intercellulaires. Parmi les amas qui représentent le type malpighien, il en existe qui sont formés par des cellules à type pavimenteux moins net, cellules indifférentes qui se transforment ensuite pour prendre le type de cellules malpighiennes en voie d'évolution cornée indubitable : il est rare, cependant, de rencontrer, même dans les travées de cellules pavimenteuses les plus nettes, l'évolution vers la formation de globes épidermiques.

A la périphérie des amas épithéliaux, les éléments cellulaires se dispersent dans le tissu myxomateux, se confondent avec la prolifération conjonctive. Il est intéressant de voir combien, par la méthode de coloration au Van Giesson, on arrive à distinguer les deux variétés d'éléments : le protoplasme des cellules conjonctives se colore en rose clair; celui des cellules du type épithélial plat prend une coloration orangée plus ou moins foncée.

Si maintenant on examine les parties de la tumeur où la disposition des éléments épithéliaux rappelle celle des acini d'une glande, on trouve des formations différentes les unes des autres.

Les premières sont des cavités pseudo-acineuses, dues à la dégénérescence des cellules malpighiennes du centre des amas.

Ces formations d'apparence glandulaire sont arrondies ou allongées. La lumière centrale, plus ou moins volumineuse, est tapissée par des cellules aplaties qui, en certains points, peuvent être réduites à une mince lame de protoplasma mal colorée; en d'autres points de la même lumière, quelques cellules plus volumineuses présentent des boules de mucus dans leur intérieur, ou sont en dégénérescence complète. La lumière est souvent remplie par un gros bloc homogène résultant de la dégénérescence des cellules; souvent cette lumière, toujours d'un certain volume, apparaît absolument vide.

Les cellules aplaties, ou parfois cuboïdes, qui tapissent ces cavités pseudo-

Digitized by Google

glandulaires, se continuent à leur périphérie avec d'autres cellules cubiques ou polygonales qui en certains points prennent le type malpighien net; parfois cependant ces cavités semblent absolument juxtaposées les unes aux autres au sein d'une substance fondamentale muqueuse plus ou moins fibrillaire.

2° Bien différentes de ces premières formations sont d'autres formations d'aspect glandulaire que l'on rencontre en certains points de la tumeur.

Elles siègent souvent à la périphérie de la tumeur; mais on les rencontre aussi dans la partie centrale : elles sont constituées par de véritables lobules qui font suite aux travées de type malpighien et affectent avec elles des rapports intimes; ces lobules sont formés par des tubes acineux reproduisant absolument l'aspect des acini parotidiens normaux; ils possèdent une lumière centrale arrondie, petite, représentant à peine le quart de l'élément, et tapissée par des cellules cubiques, pyramidales, volumineuses, renfermant un noyau nettement basal, et un protoplasma très granuleux dans les parties voisines de la lumière de l'acinus; la périphérie de cet élément est nettement délimitée du tissu conjonctif qui l'environne; un groupe de 5 ou 6 acini, quelquefois davantage, constitue un de ces curieux lobules; dans certains de ces lobules il existe des formations qui rappellent la coupe d'une glande thyroïde avec amas de substance colloïde dans l'intérieur des tubes.

Les formations d'aspect acineux franc et les travées de cellules malpighiennes sont mélangées dans la tumeur en proportions différentes, selon les points examinés : en certains points les formations acineuses prédominent sur les formations malpighiennes qui sont réduites.

Il est un fait intéressant à remarquer, c'est qu'il est manifeste que les formations acineuses existent surtout dans les points où les cellules épithéliales plates prennent le type malpighien indubitable, avec filaments de passage.

Dans certaines parties de la préparation, on constate que certains amas de cellules épitheliales polygonales se continuent, affectent des rapports intimes avec des formations qui représentent des tubes, des canaux à bords flexueux et irrégulièrement dilatés, et qui s'anastomosent souvent les uns avec les autres. Les parois de ces tubes sont tapissées par des cellules cubiques ou cylindroïdes, ordinairement sur un seul rang et dont la nature épithéliale est indubitable : si ces canaux se développent dans les lacunes du tissu conjonctif, en aucun point on ne voit les cellules qui constituent leurs parois venir se continuer avec des cellules plates du tissu conjonctif ou avec des cellules de type endothélial précis : ce sont ces canaux que les partisans de la théorie conjonctive pensaient être dus à la dilatation des espaces lymphatiques du tissu conjonctif, et dont le revêtement était formé par les cellules endothéliales augmentées de volume et proliférées. En réalité ces systèmes de tubes et de canaux sont des systèmes fermés, qui ne sont en continuité directe qu'avec des amas de cellules à type malpighien et qui représentent des parties de la tumeur à structure adénomateuse.

Le tissu de la tumeur est partout nettement délimité du tissu parotidien par une capsule fibreuse très dense, renfermant de nombreux vaisseaux

Digitized by Google

dilatés. Dans les parties de tissu parotidien qui avoisinent la tumeur, on constate cependant la présence d'une quantité considérable de canaux excréteurs tapissés de belles cellules épithéliales cylindriques en voie de prolifération; et cette prolifération donne quelquefois au tube excréteur un aspect papilliforme. En aucun point, bien entendu, on ne constate de relation entre le tissu de la tumeur et cette prolifération qui paraît être de nature purement irritative.

Obs. IV. — *Tumeur mixte de la parotide.*

Note clinique. — R... A., quarante-huit ans, religieuse, entre le 13 mars 1900 dans le service de M. le Professeur Forgue. Cette malade raconte qu'il y a six ans elle a vu apparaître une petite tumeur siégeant en arrière de la branche montante du maxillaire inférieur. Cette petite tumeur était parfaitement mobile et indolore. Depuis le moment de son apparition, le volume de la tumeur s'est progressivement, mais très lentement accru : il y a 6 mois la tumeur avait atteint le volume d'une pomme d'api. Depuis ce moment l'accroissement de la tumeur a été plus rapide et la malade accuse de vives douleurs dans l'oreille droite.

Quand on examine la malade à son entrée, on constate la présence d'une tumeur du volume d'une mandarine, en brioche, qui occupe nettement la loge parotidienne : la peau est mobile à la surface de la tumeur, mais dans la profondeur cette dernière paraît fixée par l'intermédiaire d'un pédicule.

Ablation de la tumeur le 25 mars 1900. Celle-ci s'énuclée facilement dans presque toute son étendue, sauf au niveau de sa partie interne où elle fait corps avec un prolongement de la parotide qui s'enfonce profondément dans l'espace maxillopharyngien et dont l'extirpation doit être effectuée.

Examen macroscopique. — La tumeur est entourée par une capsule fibreuse qui la sépare nettement sur tout son pourtour du tissu glandulaire : cette capsule envoie dans l'épaisseur du tissu néoplasique des tractus conjonctifs, qui divisent la surface de coupe en une série de lobules inégaux. Le tissu de la tumeur a un aspect brillant, translucide, myxomateux, renferme en certains points des masses jaunâtres, dues à la dégénérescence des tissus et présente en d'autres points des formations kystiques dont le volume varie de celui d'un pois à celui d'une noisette.

Examen microscopique. — A un faible grossissement, la tumeur paraît constituée comme toutes les tumeurs analogues par un stroma fibro-myxochondromateux, dans lequel sont dispersées des traînées cellulaires. Ces traînées, ces amas, qui peuvent prendre toutes les formes et présenter un volume quelquefois très considérable, se réunissent, s'élargissent par places, pour former des cordons extrêmement étendus, occupant plusieurs fois le champ du microscope.

Si on examine à un fort grossissement les cellules des travées qui constituent la partie la plus importante de la tumeur, on constate les faits suivants :

Certains des amas disséminés dans l'étendue de la préparation sont constiués par des cellules qui, surtout dans la partie centrale de l'amas, pré-

Digitized by Google

sentent un type polygonal malpighien à filaments de passage tout à fait nets. Ces cellules peuvent s'aplatir par compression réciproque et cet aspect de cellules aplaties, en voie d'évolution cornée, mais conservant encore des filaments de passage, existe dans bien des points de nos préparations. A la périphérie de ces amas épithéliaux indubitables, les éléments cellulaires sont parfaitement limités, d'une façon générale, du stroma fibreux ou myxomateux qui les environne, les cellules bordantes prennent même souvent un aspect cubique ou prismatique bas.

L'évolution des cellules malpighiennes dans ces amas typiques peut aboutir à la formation de globes cornés; mais ceux-ci sont rares dans les préparations de cette tumeur.

Très souvent, au contraire, on constate que les cellules subissent un processus de dégénérescence muco-hyaline qui aboutit à la formation de cavités pseudoglandulaires. Les cellules qui bordent les cavités sont tantôt des cellules aplaties plus ou moins volumineuses, quelquefois des cellules qui prennent un type cylindroïde. Cet aspect cylindroïde se rencontre surtout dans les cavités pseudo-glandulaires qui ont pris naissance dans les amas de petit volume. Il est dû à ce que, dans ces amas, les cellules malpighiennes centrales ont dégénéré rapidement, de sorte qu'il ne reste que les cellules périphériques prismatiques, disposées en palissade, qui gardent intégralement leur aspect de cellules cylindroïdes plus ou moins hautes.

A côté de ces amas de type malpighien net où se combine en proportion inégale l'évolution vers la formation de globes cornés d'une part, vers la formation de cavités pseudoglandulaires dues à la dégénérescence des éléments malpighiens, on rencontre très souvent en certains points de la tumeur des amas de cellules qui revêtent un type tout à fait indifférent. Dans les points ou les cellules sont peu modifiées elles se présentent comme des éléments volumineux, possédant un corps protoplasmique ordinairement assez peu abondant qui se colore bien en rouge orangé par le Van Gieson : sa forme est tantôt assez régulièrement polygonale, tantôt ovalaire, tantôt allongée avec une partie amincie comme le manche d'une raquette, tantôt enfin le corps protoplasmique, quoique à bords bien nettement découpés, envoie plusieurs prolongements qui lui donnent un aspect étoilé : le noyau est volumineux et possède un gros nucléole.

Dans certains amas cet aspect de cellules indifférentes est très marqué dans cette tumeur, notamment dans les points où la prolifération cellulaire envahit les espaces lymphatiques du tissu conjonctif.

La prolifération des cellules épithéliales est très active, les figures de karyokinèse sont nombreuses, et c'est à cause de cette hyperactivité proliférative des cellules épithéliales que celles-ci prennent rapidement en des points très nombreux l'aspect de cellules indifférentes.

Dans un point de nos préparations, on voit au sein du stroma myxomateux se faire des cavités dues à la fonte muqueuse de ce tissu. Autour de ces cavités existe une prolifération des cellules rondes de type absolument sarcomateux et qui se dirige parallèlement à la direction de l'axe de ces cavités. On voit autour de ces lacunes les cellules s'allonger, devenir fusi-

Digitized by Google

formes, s'intriquer avec des amas de cellules polygonales atypiques ou malpighiennes nettes, et rendant la distinction parfois difficile en raison de la dispersion des éléments cellulaires et de leur dégénérescence partielle rapide. Il est certain qu'il s'agit là d'une prolifération véritablement sarcomateuse qui s'intrique avec la prolifération épithéliale.

En bien des endroits, d'ailleurs, les cellules épithéliales sont dispersées dans la formation conjonctive, absolument comme des cellules sarcomateuses : leur prolifération se fait d'une façon isolée dans le tissu conjonctif; les éléments épithéliaux sont cependant parfaitement reconnaissables, et présentent des caractères identiques à ceux que nous avons indiqués dans la tumeur n° I; d'ailleurs, si on suit la prolifération de ces cellules qui se différencient mal par endroits des cellules conjonctives, on voit qu'elle aboutit à la formation d'amas cellulaires qui revêtent souvent le type malpighien net.

Donc, cette tumeur ressemble absolument aux précédentes quant à la disposition des amas cellulaires au sein du stroma de type conjonctif, et quant à la structure des cellules de ces amas; elle s'en différencie cependant par ce fait que la prolifération conjonctive prend en certains points un type sarcomateux qui rend extrêmement difficile et délicate la distinction entre ce qui appartient à la prolifération épithéliale et à la prolifération conjonctive.

Cette tumeur est un épithélio-fibro-chondro-myxo-sarcome.

Obs. V. — *Tumeur mixte de la glande sous-maxillaire.*

Note clinique. — M. X..., vingt-six ans, porte depuis l'âge de douze ans une tumeur de la région sous-maxillaire gauche. Cette tumeur était au début une petite nodosité grosse comme une noisette, roulant sous le doigt, et siégeant sous le rebord du maxillaire à la partie moyenne de la branche horizontale de l'os. A l'âge de seize ans, M. X... s'est aperçu que la nodosité augmentait de volume, et que l'accroissement était plus rapide depuis quelque temps, mais a toujours été graduel, sans évoluer sous forme de poussées suivies d'arrêt : la tumeur n'a jamais provoqué de douleur ni de gêne.

A l'examen, on constate que la région sous-maxillaire gauche est remplie par une tumeur du volume d'un gros œuf de poule, s'étendant depuis l'angle du maxillaire jusqu'à la région sous-mentale; la surface en est bosselée : à la partie antérieure, on constate une bosselure isolée et mobile sur le reste de la tumeur. La consistance de la tumeur est généralement d'une assez grande dureté, avec en certains points une sensation de résistance élastique : quelques bosselures sont plus molles et dépressibles. La tumeur est mobile sur les parties profondes : la peau qui la recouvre est saine et mobile sur la tumeur.

L'opération est aisée : la tumeur est franchement encapsulée, et son énucléation est facile.

Examen macroscopique. — La tumeur a le volume d'un gros œuf de poule : elle est parfaitement encapsulée et bosselée : à sa surface on voit

Digitized by Google

des restes de la glande sous-maxillaire saine et qui n'adhère à la tumeur que par quelques tractus cellulaires très lâches.

A la coupe, on voit que les bosselures ne répondent pas à une constitution par lobes limités, mais que la tumeur est d'une seule pièce ; le tissu en est blanc jaunâtre et parsemé d'îlots irréguliers de forme, dont la blancheur et la translucidité révèlent la nature cartilagineuse. Dans les bosselures plus molles, le tissu jaunâtre présente de nombreux foyers hémorragiques.

Examen histologique. — L'examen histologique des préparations colorées à l'hématéine-éosine, au picro-carmin, à la safranine et au bleu de méthylène nous montre comme toujours l'extrême complexité des éléments qui entrent dans la constitution de la tumeur.

On voit tout d'abord un stroma peu abondant, formé de tissu conjonctif riche en fibrilles et de tissu cartilagineux : dans ce tissu apparaissent de loin en loin de larges espaces d'aspect absolument amorphe, qui sont dus à un processus de dégénérescence muqueuse de la trame.

Dans ce stroma, en quelques endroits extrêmement réduit, on constate la présence de travées cellulaires qui se dichotomisent, et se tassent les unes contre les autres, laissant entre elles très peu de tissu conjonctif, ou bien forment des amas isolés les uns plus petits, les autres plus volumineux, et souvent hémorragiques.

Un nombre considérable de ces travées et amas sont constitués par des cellules tassées les unes contre les autres, cellules de forme polygonale et renfermant un gros noyau : beaucoup de ces cellules prennent surtout au centre des travées le type malpighien net, avec filaments intercellulaires : les cellules de la périphérie, au contraire, ont souvent une forme cubique ou cylindroïde plus ou moins aplatie, et reposent directement sur le tissu conjonctif du stroma ; ce tissu conjonctif est habituellement très lâche, mais présente en ces points une structure nettement fibrillaire renfermant un nombre relativement peu considérable de cellules plates, étoilées.

La disposition des amas cellulaires est variable.

En certains points, ils simulent des tubes présentant une lumière centrale et tapissés d'une ou plusieurs rangées de cellules cubiques à gros noyau. Ces cavités tubulées sont souvent ramifiées et ces ramifications simulent l'aspect de culs-de-sac glandulaires en voie de prolifération. Souvent ces tubes ne sont tapissés que par une couche de cellules cubiques hautes, qui reposent directement sur le tissu conjonctif environnant.

Les cavités de ces tubes qui sont tantôt arrondies, tantôt allongées irrégulièrement, sont remplies par une substance amorphe, produit évident de la dégénérescence cellulaire, qui tantôt se présente sous la forme de blocs hyalins plus ou moins volumineux, tantôt se dispose en lamelles concentriques, comme stratifiées.

Ces formations tubulées doivent être considérées comme des formations pseudo-glandulaires analogues à celles que nous avons rencontrées dans les tumeurs précédentes : en certains points, on suit très bien tous les stades du processus de dégénérescence muco-hyaline des cellules épithéliales. La formation des cavités revêtues par une ou deux couches seulement d'épi-

Digitized by Google

thélium cubique ou cylindrique s'explique fort bien par ce fait que le processus de dégénérescence s'est effectué dans des amas relativement de petit volume : les cellules centrales ont complètement et rapidement dégénéré et il ne reste plus que la couche des cellules périphériques prismatiques, qui prennent ainsi l'aspect de cellules bordantes cylindroïdes.

Dans bien des amas jeunes, et à la périphérie d'amas plus anciens, on constate que les cellules épithéliales ne sont pas tassées, mais forment des groupements de cellules qui se dispersent dans le tissu du stroma : en ces points, ce tissu de la trame prend un aspect myxomateux, tout à fait caractéristique.

A mesure que les amas se forment, les cellules de leur partie centrale adhèrent intimement les unes aux autres et forment des cellules polygonales volumineuses à gros noyau et à protoplasma fortement coloré, munies de filaments de passage intercellulaires, cellules malpighiennes indubitables. Tantôt ces éléments cellulaires, après s'être relativement soudés les uns aux autres, prennent l'aspect de cellules épithéliales en transformation cornée; mais cette transformation est ici discrète et n'aboutit pas à la formation de vrais globes épidermiques; tantôt, au contraire, ces cellules centrales subissent une dégénérescence muqueuse aboutissant à la formation de pseudo-kystes.

Les cellules des bords des travées que nous considérons perdent un peu le type malpighien pour constituer des cellules de type indifférent.

Ces cellules ont un aspect qu'il est intéressant de signaler : ce sont des cellules de forme plus ou moins régulièrement polygonale, à gros noyau central et à protoplasma bien coloré par les réactifs. Mais ces cellules présentent des découpures multiples, émettent des pointes, des prolongements qui s'effilent, et qui s'anastomosent à des distances assez considérables avec des prolongements venus d'autres cellules du même type (figure n°12). Il semble que l'on ait affaire à des cellules malpighiennes, dont les espaces intercellulaires se seraient distendus, œdématiés pour ainsi dire.

Dans les points où l'intrication entre les cellules des travées et les cellules du tissu myxomateux est très intense il est difficile de différencier les deux sortes d'éléments ; on y arrive cependant toujours d'une façon assez précise : les cellules épithéliales arrivent à prendre une forme qui les rapproche singulièrement des cellules conjonctives. Ce ne sont pas des cellules conjonctives : on voit, en effet, les cellules ainsi dissociées se réunir pour constituer des amas de cellules épithéliales malpighiennes à filaments unitifs.

Les cellules épithéliales des travées constituent en certains points des bourgeons qui s'infiltrent dans les espaces lymphatiques du tissu conjonctif, les remplissent et les dilatent, de telle sorte qu'en certains points on a la figure suivante : une lacune dilatée dans le tissu du stroma; sa cavité est totalement remplie par des cellules polygonales de type indifférent qui forment un amas nettement limité à sa périphérie par des cellules endothéliales. C'est un tableau absolument analogue à celui d'une lymphangite cancéreuse : les cellules néoplasiques ont pénétré dans la fente lymphatique et

Digitized by Google

les éléments endothéliaux qui la tapissaient se sont légèrement hypertrophiés, mais n'ont même pas proliféré, de sorte qu'on ne peut véritablement prendre de tels tableaux pour le point de départ de la prolifération néoplasique.

En résumé, notre tumeur peut être appelée un épithélio-myxo-fibro-chondrome.

Les éléments épithéliaux particulièrement diffus se distinguent cependant toujours nettement des éléments conjonctifs et sont représentés par des travées de cellules malpighiennes, qui, en proliférant activement, arrivent à prendre un type de cellules indifférentes se rapprochant même quelquefois du type étalé de la cellule myxomateuse.

Il faut bien se garder de prendre pour des tubes glandulaires adénomateux les cavités ramifiées que l'on constate au sein des travées épithéliales et qui n'ont pas d'autre signification que celle de produits de dégénérescence des cellules épithéliales.

On ne trouve en aucun point de cette tumeur de véritables tubes glandulaires typiques ou atypiques.

Obs. VI. — *Tumeur mixte du voile du palais.*

Note clinique. — Il s'agit d'un homme de trente-deux ans, maçon, qui ne peut indiquer l'époque de son apparition; elle s'est développée avec une lenteur telle et une absence si absolue de symptômes fonctionnels que sa femme s'est aperçue la première de l'existence de la lésion dans les moments où il bâillait. On a fait des badigeonnages à la teinture d'iode qui ont été douloureux et auxquels a succédé une exulcération qui subsiste encore.

La tumeur, qui a le volume d'une grosse noix, siège sur la partie droite du voile et semble partir du bord postérieur de la voûte palatine; on ne constate aucune dégénérescence ganglionnaire.

L'opération a été très simple : insensibilisation par un badigeonnage à la cocaïne : incision longitudinale de la muqueuse au thermocautère; énucléation avec la sonde cannelée et le doigt.

Examen macroscopique. — La tumeur, apportée au laboratoire d'anatomie pathologique, a le volume d'une grosse noix et est bien limitée par une enveloppe conjonctive épaisse; sa surface est lobulée; sa consistance est ferme sans être dure. A la coupe, la tumeur présente un aspect rosé, transparent, avec des grains miliaires jaunâtres disséminés çà et là, de très petits kystes transparents qu'on ne voit qu'à la loupe et des fentes lacunaires irrégulières.

Examen histologique. — Le stroma de la tumeur est constitué par un tissu conjonctif fibreux et surtout myxomateux : en un point très limité, nous avons pu constater la présence d'un petit nodule cartilagineux, et nous avons pu trouver tous les points de passage entre les cellules cartilagineuses et le tissu de type muqueux.

Dans ce stroma sont disséminés, plus ou moins abondants selon les points, des travées, des bandes ou des amas de cellules qui tantôt sont isolés, tantôt s'anastomosent entre eux.

Digitized by Google

Ces masses cellulaires sont constituées en bien des points par des cellules de type indifférent, polygonales ou plus ou moins arrondies, qui se délimitent nettement à la périphérie du tissu conjonctif myxomateux qui les entoure. Ces cellules sont parfois en voie de prolifération très active, et on les voit s'infiltrer formant des bourgeons, des pointes qui poussent dans les fentes du tissu conjonctif.

En d'autres points, l'aspect des préparations est tout différent : ce sont les parties de la tumeur où la trame est surtout constituée par du tissu conjonctif adulte ou par du tissu fibreux. Les amas cellulaires, de forme toujours irrégulière et disposés çà et là sans ordre dans la trame, se limitent d'une façon plus nette, extrêmement précise parfois, du tissu conjonctif. Les cellules périphériques de ces amas prennent une forme cubique ou prismatique et affectent une disposition tout à fait régulière sur le tissu conjonctif. Dans le centre des amas, au contraire, on voit les cellules s'hypertrophier, et prendre le type des cellules malpighiennes avec leurs filaments unitifs; elles subissent en certains points une transformation cornée qui aboutit à la formation de globes épidermiques absolument typiques; toutefois ceux-ci sont peu nombreux.

Plus souvent les cellules des amas subissent un processus de dégénérescence qui aboutit à la formation de cavités plus ou moins volumineuses, de sorte que la prolifération épithéliale prend en certains points l'aspect pseudo-glandulaire : il arrive fréquemment, en effet, que, dans les amas de petit ou moyen volume, la dégénérescence des éléments cellulaires se fasse rapidement, qu'elle atteigne toutes les cellules de l'amas, à l'exception des cellules bordantes polyédriques qui restent seules, tapissant d'une couche unique une cavité remplie de matière muqueuse ou hyaline : c'est là l'aspect pseudo-glandulaire le plus net, celui que l'on pourrait prendre facilement à un rapide examen pour un acinus revêtu de cellules sécrétantes normales.

En d'autres points de la préparation, il existe des tubes plus ou moins flexueux, allongés et parfois de longueur considérable, bordés de cellules cubiques ou cylindriques; les cellules cylindriques présentent en un point des cils vibratiles; elles se disposent habituellement sur une seule couche : cependant il n'est pas rare de les voir reposer sur une ou deux couches de cellules de remplacement. Ces cellules de revêtement ont très souvent un aspect glandulaire et reproduisent d'une façon précise le type des cellules muqueuses des glandes salivaires : en d'autres points, cet aspect est moins net et la prolifération tubulée prend plutôt un aspect adénomateux. Quelquefois même, comme cela se voit très bien en un point de nos préparations, les éléments cellulaires présentent dans l'intérieur des tubes une disposition papillomateuse.

A l'extrémité de ces tubes, on voit souvent les cellules venir se confondre et se continuer avec les cellules indifférentes des travées, sans ligne de démarcation précise; cet aspect se reproduit très souvent et ces figures de passage entre les deux types de prolifération se voient avec une netteté parfaite dans cette tumeur.

Digitized by Google

Dans le stroma de la tumeur on constate la présence de nombreux vaisseaux dilatés atteints d'endo-périvascularite.

DISCUSSION

Nous ne pouvons reproduire toutes les opinions qui ont été successivement émises au sujet de la structure des tumeurs mixtes des glandes salivaires et de leur histogénèse.

Nous voulons simplement ici reprendre l'étude de cette importante question, qui intéresse autant les chirurgiens que les anatomo-pathologistes, au point où l'ont laissé, il y a quelques années, plusieurs importants travaux français parus sur la question presque simultanément, et qui sont surtout le mémoire du professeur Berger[1] sur les tumeurs mixtes du voile du palais, ceux de MM. Curtis et Phocas[2], Bosc et Jeanbrau[3] sur les tumeurs de la parotide. Nous voulons montrer quelle a été l'évolution des idées à ce sujet dans le cours de ces dernières années; ensuite, nous appuyant sur nos 6 observations, toutes soigneusement étudiées, ainsi que sur plusieurs autres observations publiées et discutées surtout en Allemagne, nous essayerons de montrer comment il convient, nous semble-t-il, de comprendre à l'heure actuelle l'histogénèse des tumeurs mixtes des glandes salivaires, à la lumière des nouvelles conceptions histologiques sur leur structure.

Il y a quelques années, deux grandes théories étaient seules en présence, qui essayaient d'expliquer cette genèse et qui avaient chacune des défenseurs convaincus et autorisés.

Ces deux théories peuvent être appelées : l'une, *théorie épithélio-glandulaire*; l'autre, *théorie conjonctive*, ou plus exactement *théorie endothéliale*.

Si on parcourt les observations des différents auteurs se ralliant à l'une ou à l'autre de ces deux théories, on est frappé de voir combien se ressemblent d'une façon tout à fait précise les descriptions des caractères macroscopiques et microscopiques des tumeurs publiées dans les divers mémoires. Au point de vue macroscopique, ce sont

1. Berger, Tumeurs mixtes du voile du palais, *Revue de Chirurgie*, 1897.
2. Curtis et Phocas, Recherches sur la nature histologique des glandes salivaires, *Archives provinciales de Médecine*, 1899.
3. Bosc et Jeanbrau, *Archives provinciales de Médecine*, 1899.

Digitized by Google

des tumeurs nettement encapsulées, plus ou moins adhérentes dans certains cas au tissu glandulaire qui les environne, mais toujours séparées de lui par des trousseaux fibreux d'épaisseur variable : la glande est d'ailleurs toujours normale et ne présente jamais aucun indice de prolifération néoplasique.

Au point de vue microscopique, depuis les premiers faits publiés par Broca et par Planteau, par Paget pour les tumeurs mixtes du voile du palais, les descriptions que donnent les auteurs sont superposables les unes aux autres dans leurs grandes lignes ; les figures représentées par ceux qui soutiennent la théorie de l'origine épithélio-glandulaire sont analogues à celles représentées par les partisans de la genèse conjonctive ou endothéliale.

Toutes ces observations peuvent être réunies dans un même groupe et répondent à un type quasi schématique qui est le suivant.

Les tumeurs mixtes des glandes salivaires apparaissent toujours constituées par deux ordres d'éléments, bien différents les uns des autres : un stroma de nature conjonctive, constituant une trame plus ou moins abondante selon les cas et toujours composée par divers types de tissus combinés dans des proportions variables : tissu fibreux, tissu conjonctif lâche plus ou moins riche en cellules, tissu conjonctif embryonnaire ou sarcomateux, tissu myxomateux, tissu cartilagineux et quelquefois même tissu osseux, peuvent prendre part dans une mesure différente et variable à la constitution de la trame de la tumeur.

Au sein de cette trame apparaissent des cordons, des travées, des amas cellulaires, plus ou moins volumineux, plus ou moins variables dans leur forme et dans leurs diverses anastomoses, tantôt séparés nettement du tissu de la trame, tantôt émettant des prolongements, des bourgeons cellulaires qui pénètrent le stroma d'une façon intime et semblent se confondre plus ou moins complètement avec lui. Les amas sont composés de cellules irrégulièrement polygonales, qui sont les cellules indifférentes de Bosc et Jeanbreau, les cellules épithélioïdes de Curtis et Phocas, les cellules principales de Veau ; en outre, dans beaucoup de cas, les traînées, les bourgeons et les amas sont creusés de lumières rondes ou de canaux, tantôt vides, tantôt remplis d'une substance mucoïde homogène et disposés de façon à rappeler une structure glandulaire.

Digitized by Google

L'accord n'a jamais cessé d'exister entre les auteurs pour ce qui est des caractères et de la nature du stroma : il s'agit d'un stroma conjonctif essentiellement polymorphe.

La discussion, pendant si longtemps prolongée et qui n'est point encore complètement terminée à l'heure actuelle, a porté uniquement sur la question de la nature et de la genèse des cellules des travées, des cellules fondamentales qui donnent à ces travées leur aspect si caractéristique. Les divers auteurs expliquent d'une façon différente la nature et le point de départ de la prolifération néoplasique.

(*A suivre*).

Digitized by Google

CLINIQUE DU PROF. JABOULAY

SIGMOÏDITES ET PÉRISIGMOÏDITES

AFFECTIONS INFLAMMATOIRES SIMPLES DE L'S ILIAQUE[1]

Par Maurice PATEL

Agrégé à la Faculté de médecine de Lyon.

Depuis quelques années, une affection nouvelle semble avoir fait son apparition dans la nosologie médicale; en un mot, elle serait l'expression d'une inflammation, ayant pour point de départ l'S iliaque, et donnerait lieu à un ensemble de symptômes, éminemment variables. En 1897, Mayor[9] créa pour elle le terme de *Sigmoïdite*; il est resté depuis.

De nombreux travaux, basés sur des recherches anatomo-pathologiques ou cliniques, parues principalement à l'étranger, ont eu pour résultat d'attirer l'attention sur ces faits, mais aussi de créer des confusions, car, à leur lecture, on voit que cette dénomination a été attribuée à des affections les plus diverses, soit comme nature, soit comme évolution.

Une récente discussion de la Société de Chirurgie de Paris, au commencement de l'anné 1906, en est encore la preuve; on a vu, placés les uns à côté des autres, des processus essentiellement bénins, d'autres qui donnaient lieu à des accidents très graves, d'autres enfin, qui n'étaient que secondaires à proprement parler, et qui ne méritaient les noms de sigmoïdite ou de périsigmoïdite que par leur localisation anatomique.

L'idée directrice de cette étude, c'est qu'il existe sur tout le trajet du gros intestin, depuis la valvule iléo-cæcale jusqu'à l'anus, une série de lésions inflammatoires, de nature identique, et qui sont liées

1. Mémoire ayant obtenu une mention honorable du prix Laborie (Société de Chirurgie de Paris, 1907).

Digitized by Google

étroitement aussi bien à la disposition anatomique, macroscopique ou microscopique, qu'à la fonction du gros intestin; elles lui sont spéciales et ne se rencontrent nullement sur le reste du tube digestif.

L'appendicite en est un exemple remarquable par sa fréquence, et qui a retenu, pendant longtemps, à lui seul, toute l'attention des cliniciens. Mais, à côté d'elle, il y a place pour des affections, certes bien plus rares, mais analogues dans leur pathogénie; nous dirions même jusque dans leurs caractères cliniques, et qui ont leur siège sur tout le gros intestin : ce sont les colites et les péricolites, dont les typhlites et les sigmoïdites, les périty phlites et les périsigmoïdites constituent un district particulier, pour ainsi dire.

Cette idée n'est assurément pas neuve; mais la pathologie du gros intestin constitue encore un tel chaos qu'il faut mettre ce principe hautement en évidence.

Tous les travaux antérieurs, consacrés aux sigmoïdites, n'envisagent que des cas particuliers ou des observations isolées; quelques-uns même consacrent des erreurs, qui ne doivent plus subsister; d'autres ont trait à des affections voisines, sans que le degré de parenté soit indiqué.

Notre but est autre. Ayant eu l'occasion d'observer personnellement plusieurs cas de sigmoïdites, la plupart dans le service de notre maître, le professeur Jaboulay, nous nous sommes efforcé de donner un exposé aussi complet que possible de l'état actuel de la question; nous avons individualisé certaines formes cliniques, qui répondent à des lésions connues, entraînant une thérapeutique déterminée; mais nous avons surtout cherché à montrer quelle devait être leur place dans la pathologie du gros intestin, quels étaient les rapports qu'elles présentaient avec des affections mieux déterminées et quels étaient les liens qui les unissaient les unes aux autres.

I. — HISTORIQUE

Les sigmoïdites ont une histoire, relativement récente. Sans doute, il est fait mention, dans les anciens traités de pathologie médicale, de tableaux cliniques rappelant assez bien, par plus d'un trait, ceux que nous décrivons aujourd'hui. Il y a près d'un siècle, Trastour reconnaît qu'au niveau de l'S iliaque il se produit sou-

Digitized by Google

vent une accumulation anormale de matières fécales, que l'on ne trouve en aucun autre point du gros intestin : c'est la *dilatation latente et passive de l'S iliaque*. Sa description est analogue à celle que l'on fait de certaines formes d'entéroptose, coexistant avec la colite muco-membraneuse, plus ou moins accusée; il la trouve, du reste, associée en général, à une ectasie stomacale : d'où le nom de *dilatation gastro-côlique* qu'il lui donne. Mais, nulle part, dans son ouvrage, il n'est question d'inflammation parenchymateuse de l'intestin, comme lésion, soit primitive, soit secondaire.

C'est d'ailleurs la caractéristique des descriptions qui suivent celle de Trastour; les auteurs admettent tout au plus une irritation du gros intestin, causée par la présence des matières fécales à son intérieur; ils ne supposent pas que le processus inflammatoire puisse dépasser la muqueuse, et, à plus forte raison, s'étendre au delà.

En 1897, Mayor[9], dans un mémoire remarquable, emploie, pour la première fois, le terme de *sigmoïdite*, analogue à celui de typhlite, que l'on avait attribué avec une certaine complaisance aux inflammations dont le cæcum paraissait être le point de départ, et qui furent reconnues, pour être dues, dans la majorité des cas, à une infection, venue de l'appendice. Mayor sépare très nettement l'appendicite de la typhlite proprement dite, dont l'existence, bien admise par lui, ne saurait être mise en doute, aujourd'hui. Il établit un parallèle, très juste, entre la sigmoïdite et la typhlite et fait entrevoir déjà la similitude des processus pathologiques, au niveau de ces deux extrémités du gros intestin. Il donne immédiatement, comme preuve de ses assertions, des observations, qui doivent demeurer comme les types de l'affection que nous décrivons. Il en distingue différentes variétés (forme aiguë, forme suppurée), et montre quel doit être le rôle du chirurgien, principalement dans cette dernière. On peut dire que cet auteur a, le premier, décrit la véritable sigmoïdite.

Depuis lui, la question a été quelque peu délaissée; la fosse iliaque droite captivait l'attention des chirurgiens et de tous les cliniciens; l'appendice fut rendu coupable, même dans la fosse iliaque gauche, de méfaits auxquels il était peut-être totalement étranger !

En 1897, le professeur Jaboulay inspirait la thèse de son élève Régnier[20] sur les sigmoïdites; il lui fournissait trois observations

Digitized by Google

de sigmoïdites suppurées, les premières qui furent l'objet d'un traitement chirurgical.

La même année, Gaillard[17] rapportait un cas de sigmoïdite aiguë, guérie spontanément, et attirait de nouveau l'attention sur le syndrome décrit par Mayor.

Mais c'est à l'étranger, principalement, que les affections de l'S iliaque ont été particulièrement étudiées; des interventions, très nombreuses, sinon très justifiées, ont permis de contrôler les hypothèses de la clinique, et de leur donner presque un substratum anatomo-pathologique.

Mathews[32], professeur de proctologie à Louisville, consacre, dans un traité didactique sur les maladies du rectum et de l'S iliaque, un long chapitre à ces dernières; leur étude lui a occasionné, dit-il, de grands soucis; ce qui s'explique, étant donné les difficultés, soit du diagnostic, soit de la thérapeutique. Il étudie les cancers, le volvulus de l'S iliaque, puis les inflammations simples et spécifiques, avec leurs symptômes et leurs complications, les sténoses, Il se fait de la pathogénie, et surtout du traitement des sigmoïdites, des idées particulières, sur lesquelles il y aura lieu de revenir.

Teirlinck[29], en 1901, dans une revue d'ensemble, sur la pathologie de l'S iliaque, consacre un court chapitre aux inflammations et rapporte deux observations d'une affection qu'il se croit en droit, sans insister davantage, de qualifier de sigmoïdite, aiguë ou chronique.

En Allemagne, dans le courant de ces deux dernières années, ont paru sur la question des travaux très importants, qui ne s'accordent pas, il est vrai de le dire, sur tous les points.

C'est ainsi que le professeur G. Edlefsen[37] (de Hambourg) insiste sur la fréquence de la sigmoïdite stercorale, chez les accouchées, mais doute que les accidents, du type de ceux décrits par Mayor, soient bien des inflammations de l'anse sigmoïde; il les attribue plutôt à une lésion péritonéale, et en fait une sorte de péritonite, aiguë ou chronique, localisée au voisinage de l'S iliaque.

Bittorf[46], assistant de la clinique de Hoffman à Leipzig, donne à la coprostase, en tant que facteur étiologique, une importance de premier ordre. Il assimile la pathologie de l'S iliaque à celle du gros intestin en général, et rentre ainsi dans les vues de Mayor.

Walcha[55] soutient à peu près les mêmes idées, en s'attachant

Digitized by Google

surtout à description de la sigmoïdite aiguë, dont il ne saurait mettre l'existence en doute.

C'est au professeur Rosenheim[54], de Berlin, que l'on doit assurément la description la plus complète et la plus juste sur les sigmoïdites : description basée sur des observations personnelles et accompagnée de remarques aussi nombreuses que judicieuses. La sigmoïdite chronique l'intéresse particulièrement; aussi s'attache-t-il à discuter longuement la pathogénie et son diagnostic.

Depuis Rosenheim, la question posée s'étend et se complique; l'importance des lésions inflammatoires grandit; un facteur étiologique nouveau apparaît avec la description des diverticules de l'S iliaque.

Nul doute que ces faits ne soient connus de la majorité des chirurgiens; mais, ainsi que le dit Lejars[49], dans une note récente de chirurgie pratique (1904), « des travaux nouveaux, peu nombreux depuis la publication de Mayor, ont rappelé l'attention sur la sigmoïdite; et c'est là une question de pratique, qui mérite d'être étudiée ».

Sous l'inspiration de notre maître, le professeur Jaboulay, nous même[1] avons publié les observations de trois cas de sigmoïdites, de types différents, qui ont servi de point de départ à ces recherches.

Ce sont là, simplement énumérés, les principaux travaux d'ensemble qui servent à tracer les traits importants de la description des sigmoïdites. Beaucoup d'autres auteurs ont rapporté des observations ou ont eu à parler de cette question, à l'occasion de recherches diverses sur la pathologie de l'abdomen ou de l'intestin. Nous ne pouvons insister sur tous les noms; c'est l'histoire de la sigmoïdite telle que nous aurons à l'écrire.

Définition et division des affections inflammatoires de l'S iliaque.

Que faut-il comprendre sous le nom de sigmoïdite? C'est là une question, encore litigieuse, à laquelle il est difficile de répondre d'un mot et qu'il est nécessaire de discuter.

Un fait certain est celui-ci : c'est que, de tous les cas publiés, il ressort une notion étiologique précise : celle d'une inflammation

Digitized by Google

primitive, essentielle pourrait-on dire, de l'une ou de toutes les tuniques constituant l'S iliaque.

Les sigmoïdites spécifiques ou secondaires.

Une première distinction s'impose. Il faut écarter de cette distinction les inflammations de l'S iliaque, spécifiques, à pathogénie aujourd'hui nettement reconnue; telles que la *dysenterie*, la *syphilis*, ou la *tuberculose*; cette dernière jouant un rôle plus grand qu'on ne l'a admis jusqu'ici dans la production des ulcérations chroniques de ce segment d'intestin.

De même, au-dessus d'un cancer du rectum ou de l'S iliaque, au-dessus d'un rétrécissement simple ou tuberculeux de cette région, on peut voir une inflammation pariétale, pouvant aller jusqu'à la perforation. Ce sont encore des sigmoïdites secondaires, qui n'ont rien à voir avec le sujet qui nous occupe.

La question devient déjà plus complexe au sujet de l'*ulcère de l'S iliaque*; ce dernier, ainsi que l'a fort bien montré Cruvelhier [90], existe sur l'estomac comme sur l'intestin. Mais il est non moins certain que l'ulcère, tel qu'on le conçoit aujourd'hui, est l'aboutissant de processus variables. Ainsi que le disaient Quénu et Duval [115] dans une remarquable étude, les causes occasionnelles sont aussi nombreuses qu'imprécises : « il se développe sur un terrain anatomique dystrophié par des lésions vasculaires, engendrées elles-mêmes par une intoxication générale, bactérienne ou non ». Peut-il se développer sur une S iliaque chroniquement enflammée; la chose est possible, mais non démontrée. De même, au point de vue anatomo-pathologique, l'ulcère n'a aucun critérium certain; l'endartérite, la prolifération conjonctive sont des réactions banales; et il est possible qu'entre l'ulcération de la sigmoïdite, non suppurée ou suppurée, et l'ulcère vrai du gros intestin, il y ait tous les intermédiaires. Nous ne faisons qu'indiquer ces nombreux points de contact entre les deux affections, ne pouvant, à l'heure actuelle que formuler des hypothèses.

Les périsigmoïdites secondaires.

La discussion est encore plus vive pour les suppurations développées autour de l'S iliaque. On connaît les *cancers suppurés* de cette région; il s'agit là de périsigmoïdites secondaires, qui sortent de notre cadre.

Digitized by Google

Il en est d'autres qui reconnaissent pour cause une *lésion d'un organe voisin de l'S iliaque*. Telle est l'observation de Michaux (Soc. de Chirurgie, 7 mai 1906, p. 186), dans laquelle il s'agissait d'un *abcès de l'ovaire gauche*, propagé par les voies lymphatiques à tout le tissu cellulaire sous-péritonéal, en avant du psoas jusqu'au hile du rein; le gros intestin était normal. Nous-même avons pu voir, chez une malade du professeur Jaboulay, un abcès périsigmoïdien[1] consécutif à la suppuration d'un kyste dermoïde de l'ovaire, inclus dans le ligament large gauche; il faisait saillie au-dessus de l'arcade de Fallope, au voisinage de l'épine iliaque antéro-supérieure gauche; une ouverture donna issue à un pus gazeux, fécaloïde; il y eut une fistule stercorale, qui se ferma au bout de quelques jours. Ainsi que l'a fait remarquer Hartmann[65], à propos de l'observation de Michaux[70], ces cas ne sauraient rentrer dans les périsigmoïdites vraies; ils en sont peut-être inséparables au point de vue clinique et thérapeutique; mais, théoriquement, on doit les en distraire ou bien alors donner à ces suppurations une dénomination qui n'ait pas une signification étiologique aussi nettement précisée, mais qui rappelle simplement leur situation topographique. Ce sont des périsigmoïdites *secondaires, symptomatiques*.

Il faut réserver les termes de *sigmoïdite* et de *périsigmoïdite* à toute inflammation ayant pour point de départ l'S iliaque et siégeant à son intérieur ou autour d'elle. Cette inflammation est causée par les agents ordinaires des inflammations d'origine intestinale; et on doit lui donner une signification bactériologique, analogue à celle que l'on est convenu d'attribuer aux termes d'appendicite, de colite, de typhlite.

Existence des sigmoïdites.

Il est encore un point qui reste à établir; c'est l'existence même d'affections inflammatoires de l'S iliaque.

On a dit que les lésions de l'S iliaque n'avaient pas été vues, et que ces suppurations, que l'on disait être intestinales, pouvaient bien avoir comme lieu d'origine un organe voisin.

On peut répondre deux choses. La première, c'est que, chez

1. L'observation est rapportée dans la thèse de Mlle Goruschine, Thèse Lyon, 1904-1905, *De la suppuration des kystes dermoïdes de l'ovaire*, Obs. I, p. 531.

Digitized by Google

l'homme, atteint aussi souvent que la femme, le petit bassin est généralement libre d'organes suspects. La seconde, c'est que, dans les interventions, alors que le chirurgien s'efforce de ne pas rompre les adhérences protectrices, il ne lui est guère possible de voir de ses yeux des lésions sur l'S iliaque. Les autopsies de Jaboulay[18], de Rolleston[57] (3 cas), les études sur les diverticules de l'S iliaque, montrent bien que ce dernier est en cause. Aussi admettons-nous comme très légitime l'existence de telles lésions.

L'appendicite à gauche. — On a dit aussi que les cas décrits sous le nom de sigmoïdites ne pouvaient bien être que des appendicites. L'appendicite a tellement régné en maîtresse qu'on a voulu lui faire jouer tous les rôles dans la pathologie abdominale. L'exemple est parti de haut, pour nier la sigmoïdite, pour n'admettre que l'existence d'*appendicites à gauche!*

Il est certain que l'abcès appendiculaire gauche existe; les observations rapportées par Termet et Vanverts[121] en 1897, par Barbet[83] en 1898, par Aran[81] en 1900, et plus récemment en 1906 par Senglave[124], sont convaincantes. On sait, même si l'abcès appendiculaire se développe à droite, que la douleur peut se manifester à gauche. On sait aussi que des inversions de viscères existent et que le cæcum peut être transporté dans la fosse iliaque gauche. Sans même admettre cette disposition, qui est rare, on peut invoquer la situation d'un appendice dirigé simplement à gauche, ou bien la formation d'un abcès para-appendiculaire, c'est-à-dire développé secondairement, loin de son lieu d'origine.

On a commis des erreurs dans ce sens; et quelques faits, étiquetés sigmoïdites, ne sont que des appendicites. Tel est celui d'une femme de trente-huit ans, chez laquelle on ouvrit, le 26 frévrier 1906, un abcès appendiculaire droit, et qui, le 8 mars, présenta des phénomènes identiques du côté gauche, et, le 11 mars, évacua un abcès par le rectum. Il ne peut s'agir ici que d'une appendicite. Nous avons éliminé tous ces cas de nos observations.

Il n'est pas douteux que la sigmoïdite, telle que nous l'entendons, existe. Sans employer l'argumentation, un peu paradoxale et sommaire de Curshmann[91] et d'Edlefsen[37], qui prétendent *que toutes les appendicites seraient alors des sigmoïdites droites*, nous pouvons nous appuyer sur les avis, et des plus autorisés, de ceux qui ont parlé de

Digitized by Google

cette affection. Sans vouloir enlever à l'appendicite sa fréquence et son importance, nous pouvons affirmer l'existence de processus de même nature au niveau du cæcum, du côlon, surtout de l'S iliaque, et admettre la typhlite, la côlite, la sigmoïdite.

On sait aujourd'hui la signification qu'il faut donner à ces termes. Lejars [106] consacrait récemment une étude sur ce point. « Personne ne songe, disait-il, à faire revivre la typhlite telle qu'elle était comprise il y a quelque vingt ans, et surtout à la mettre en parallèle avec l'appendicite. Cependant il est permis de relever des exemples de *maladie cæcale*, primitive et isolée; et il apporte une série d'observations, qui viennent confirmer son dire : ce sont les cas de Nurty [111], de Southam [122], de Howard Kelly [101], qui montrent qu'il existe des abcès périty phliques développés autour du cæcum, n'ayant pas pour cause une lésion appendiculaire, mais une lésion perforante du cæcum; ce sont ceux de Jordan et de Sick, qui décrivent la *typhlite aiguë primitive*, confirmée à l'opération.

On peut raisonner de même pour l'S iliaque et admettre une véritable *maladie sigmoïdienne*.

Cette distinction d'une affection, que l'on pourrait presque dire nouvelle, n'est pas, ainsi qu'on serait tenté de le croire, tout arbitraire et subordonnée simplement à une division anatomique. Sans doute, les mêmes lésions inflammatoires peuvent se rencontrer, avec les mêmes caractères anatomo-pathologiques, avec les mêmes degrés, sur tout le gros intestin. Ce sont les constatations opératoires, les remarques faites au cours des observations, qui permettent aujourd'hui d'unifier la pathologie de ce segment du tube digestif; ces données, d'ordre général, sont du plus haut intérêt. Mais l'S iliaque n'en demeure pas moins une région un peu spéciale. Sa disposition anatomique, son rôle physiologique sont autant de conditions qui favorisent son infection, la rendent plus fréquente et aussi plus intense.

Ainsi qu'il est facile de le prévoir, l'inflammation de l'S iliaque n'est pas une dans les manifestations, anatomiques et cliniques. On voit des sigmoïdites légères, superficielles : les unes à évolution courte; les autres, passant rapidement à l'état chronique; l'analogie est ici complète avec les côlites, dont la forme muco-membraneuse représente le type le plus fréquent. On voit aussi des sigmoïdites

Digitized by Google

plus profondes, pouvant aboutir à des désordres plus grands (abcès périsigmoïdien, sténose, etc.), nécessitant une intervention chirurgicale. D'où la différence que l'on serait tenté d'établir de *sigmoïdites médicales* et *sigmoïdites chirurgicales*. Nous ne maintiendrons pas une semblable division, qui peut conduire aux plus graves erreurs thérapeutiques, et qui n'a pas plus de raison d'être que lorsqu'on parle d'appendicite. Toute forme, dite médicale, peut, à un moment de son évolution, donner lieu à des accidents justiciables d'une intervention. C'est l'idée qu'exprime Niles[51], lorsqu'il dit : « Une sigmoïdite non compliquée, de même que l'inflammation simple du cæcum, ne produit pas souvent des signes notables, justifiant une intervention chirurgicale. Mais, de même qu'une appendicite virulente peut avoir comme origine la plus bénigne des infections, de même, la plus anodine des sigmoïdites peut entraîner les conséquences chirurgicales les plus graves. »

Nous distinguerons deux grandes catégories : les *sigmoïdites* et les *périsigmoïdites*.

a) Les *sigmoïdites* sont caractérisées par des lésions qui demeurent à l'intérieur de l'S iliaque; elles peuvent être *aiguës*, *non suppurées*, ou *chroniques*.

b) Les *périsigmoïdites* sont caractérisées par des lésions qui partent de l'intérieur de l'S iliaque, mais qui diffusent en dehors d'elle; elles peuvent-être *suppurées* ou *non suppurées*; dans le premier cas, elles ont une évolution en général aiguë; dans le second cas, elles revêtent une allure plutôt chronique.

Assurément, cette division n'est pas absolue; elle ne doit pas établir des barrières infranchissables entre toutes ces formes, qui peuvent dériver les unes des autres; elle marque seulement quelques stades favoris de l'évolution des lésions. Ce sont celles qui relèvent de la chirurgie qui nous retiendront plus spécialement; mais nous nous attacherons aussi à montrer les liens qui les unissent aux formes plus bénignes.

II. — ÉTIOLOGIE

On retrouve, dans l'étiologie des sigmoïdites, des conditions, générales et locales, qui sont souvent très nettes, mais qui, dans

Digitized by Google

d'autres cas, restent obscures et ont donné lieu à des considérations des plus intéressantes.

A. Conditions générales.

1° *Age*. Au point de vue de l'âge, on note seulement que, jusqu'à vingt ans, il en est peu fait mention; mais on les retrouve presque avec une égale fréquence chez les adultes de tous âges, même chez les vieillards. Cette remarque, très précise, indique immédiatement une grande différence avec l'appendicite, très fréquente, on le sait, chez les jeunes enfants.

2° *Sexe*. Dans le *sexe*, on note une légère prédisposition pour le sexe féminin; mais, sans une différence aussi grande qu'on serait porté à le croire au premier abord, si l'on tient compte de la constipation habituelle chez les femmes.

3° *Maladies générales*. On a relevé, mais pas d'une façon constante, dans les causes paraissant déterminantes, la *puerpéralité* (Edlefsen); certaines maladies infectieuses, notamment la scarlatine (Bittorf [46]; Doléga, obs. 11).

B. Conditions locales.

1° *Corps étrangers*. On a cité des cas (Bland Sutton [36]) dans lesquels des corps étrangers, séjournant dans l'S iliaque, auraient déterminé l'inflammation de sa muqueuse; nous verrons plus loin l'importance capitale de cette donnée.

2° *Purgatifs*. On a invoqué aussi l'abus des lavements ou des purgatifs, l'action irritante déterminée par certains purgatifs drastiques, pris d'une façon même modérée.

3° *Vers intestinaux*. Un cas nouveau a été observé et rapporté récemment par Aurillani [44]; des vers intestinaux, principalement des oxyures, avaient donné lieu à des phénomènes de sigmoïdite. Walcha [55] (Obs. III de son mémoire) signale qu'une petite fille de dix ans, deux jours avant la formation d'un abcès périsigmoïdien, expulsa un grand lombric.

4° *Constipation*. C'est assurément dans la coprostase qu'il faut chercher la cause première des inflammations de l'S iliaque; presque tous les auteurs s'accordent à le dire (Bittorf [46]); c'est par elle que l'on se rend compte de la fréquence plus grande, à ce niveau, des lésions inflammatoires. La stagnation des matières fécales constitue quelque chose de normal pour l'S iliaque. Cette donnée a une importance de premier ordre. Cependant elle n'est pas tout, la

Digitized by Google

fréquence de la sigmoïdite, presque aussi grande chez l'homme que chez la femme, la rareté de la sigmoïdite eu égard à la banalité de la constipation, ces deux remarques prouvent suffisamment que l'inflammation de l'S iliaque demande, pour se réaliser, autre chose.

Telles sont les principales causes relevées dans l'étiologie des sigmoïdites. On les rencontre également pour expliquer la production des côlites en général. Aucune ne semble suffisante pour déterminer, à elle seule, un effet. Selon nous, elles ne joueraient que le rôle de causes prédisposantes, et, encore, de second ordre.

C'est dans des considérations anatomiques et physiologiques qu'il faut chercher le pourquoi de la localisation de l'infection principalement au niveau de l'S iliaque. Elles sont de trois ordres :

A) la disposition anatomique de l'S iliaque;

B) le rôle physiologique de l'S iliaque;

C) la présence, à son niveau, de *diverticules*.

A. — Disposition anatomique de l'S iliaque.

On peut dire que l'S iliaque réalise au maximum les conditions d'irrégularité de calibre, de coudures, qui sont la caractéristique du gros intestin en entier, et lui imposent, ainsi que l'a bien montré Bishop[86] dans une vue d'ensemble ingénieuse, une pathologie pour ainsi dire spéciale, bien différente de celle de l'intestin grêle : pour celui-ci, ce sont les lésions de diffusion; pour celui-là, les lésions de stase, qui exposent surtout à l'infection à travers la muqueuse.

Déjà très nettes pour la tuberculose intestinale, ces données ne le sont pas moins en ce qui concerne les lésions inflammatoires.

1° Variabilité de direction. — Aucun segment du gros intestin n'est plus variable que l'S iliaque dans ses caractères extérieurs.

Le côlon, d'une façon générale, a une morphogénèse à peine terminée; mais il est rare que le côlon iléo-pelvien atteigne sa forme idéale, qui est représentée par un côlon court, sans méso, appliqué directement contre la colonne vertébrale. Les anomalies réversives sont la règle; l'accolement s'arrête en général au niveau du détroit supérieur, mais, à partir de ce point, toutes les variations sont pos-

Digitized by Google

sibles, subordonnées à l'existence d'un méso, dont l'irrégularité de forme et de dimensions constitue le seul caractère fixe.

Chez le nouveau-né, Bourcart, Hirschprung, ont essayé de classer les situations du gros intestin; mais, ainsi que le dit Saïas [119], à la suite de recherches récentes, c'est le caprice seul qui guide sa direction; on peut le voir en tous points de l'abdomen.

Chez l'adulte, sans être aussi fréquentes, ces variations existent. De Quervain [117] leur a consacré une étude des plus complètes. Sans parler des situs intestinaux anormaux, étendus sur tout le trajet de l'intestin et caractérisés par la rétroposition, la sinistro ou la dextro-position des viscères, on voit plus souvent des *variations partielles*, *segmentaires*, qui intéressent surtout l'S iliaque. On peut dire que cette dernière partage la fortune du côlon descendant et celle de son méso.

Dans quelques cas, on observe, avec un méso-côlon descendant persistant, une S iliaque flottante, pouvant aller dans tout l'abdomen (Cohan [88], 70 p. 100 des cas; Trèves [125], 40 p. 100).

D'autres fois, le méso-côlon descendant a la forme et les dimensions qu'on est convenu de décrire comme normales; jusqu'au niveau du détroit supérieur l'intestin est collé contre la paroi postérieure de l'abdomen. Mais, alors, on peut voir le méso-côlon iliaque présenter des variations considérables; Samson [120], Mauras [109], Quénu et Duval [114], au sujet de la ligature de l'hypogastrique à gauche, ont bien mis ce point en lumière. Si le méso est long, l'anse sigmoïde peut se développer presque sous le foie (Barton [81], Fleischmann [96]), dans le petit bassin (Kuttner [104]), dans la fosse iliaque droite, au niveau du cæcum (Reinbach [118]). Si le méso est court, l'S iliaque est rectiligne; et on conçoit que, dans ces cas, la stase des matières fécales soit peu prononcée.

2° Variabilité de conformation. — A côté de ces variations qui sont d'ordre congénital ou morphologique, et qui portent sur les moyens d'attache ou de fixité de l'S iliaque, il en est d'autres, celles-ci également congénitales, qui portent sur le calibre même de l'intestin. Il s'agit de véritables mégacôlons ou maladies de Hirschprung localisées : certains individus ont une S iliaque, plus large, plus bosselée que d'autres. Duval [92], dans son étude, en dehors des cas généralisés à tout le gros intestin, étudie les ectasies segmen-

Digitized by Google

taires; il trouve que l'S iliaque est atteint 12 fois sur 17. On a vu le côlon pelvien atteindre 31 et 25 centimètres de circonférence (Fenwick [94]), 35 centimètres (Hichins [102]), 60 centimètres (Bancks [82], Futterer [97]). Quelle que soit l'opinion que l'on se fasse de cette affection, qu'il s'agisse d'une stase primitive avec dilatation secondaire (Marfan), ou d'une anomalie réversive (Duval [93]), le fait est certain. Il y a beaucoup d'inconnus; mais assurément les constipations de l'enfant — peut-être certaines de l'adulte, — reconnaissent cette cause.

D'autres variations de conformation surviennent avec l'âge; elles sont acquises; par suite de la présence de matières fécales, on voit les bosselures de l'S iliaque s'accuser, arriver à former de véritables poches accessoires.

B. — Rôle de l'S iliaque dans la circulation des matières.

Dans le cæcum, les matières fécales sont liquides et n'y séjournent pas; dans le rectum, elles ne stagnent que peu de temps; dans l'S iliaque, au contraire, elles s'arrêtent parfois longtemps. On a souvent nommé l'S iliaque *le régulateur de la défécation* : « Il est facile de se rendre compte, dit Mayor [9], de la réalité de cette fonction, en observant les personnes qui possèdent la régularité de la selle matinale. Au réveil, le besoin de la défécation n'existe généralement pas; il apparaît après quelques instants, les mouvements péristaltiques se sont accentués, ayant chassé jusque dans le rectum les matières fécales retenues plus haut. Chez certains individus, une première selle, expulsée au réveil, est suivie d'une seconde à un quart d'heure ou une demi-heure de distance; ici, l'S iliaque avait déjà envoyé une partie de son contenu au rectum; celui-ci vidé, elle s'est déchargée définitivement, amenant une seconde fois le besoin de la défécation. »

L'S iliaque conserve donc les matières fécales bien plus longtemps que le cæcum ou le rectum, d'autant plus que ce n'est pas là le siège du besoin de la défécation; il s'ensuit que l'S iliaque peut laisser s'accumuler une grande quantité de matières fécales; c'est là l'origine du syndrome décrit par Trastour [13] : *la dilatation latente et passive de l'S iliaque.*

La coprostase est encore favorisée par les bosselures accentuées

Digitized by Google

de l'S iliaque, par les flexuosités nombreuses, surtout si le méso est très développé; la ptose normale, qui existe dans ces cas, crée des coudures que les matières fécales franchissent avec peine.

C. — Les diverticules de l'S iliaque.

Les diverticules intestinaux jouent dans la pathologie du gros intestin en général, mais dans celle de l'S iliaque en particulier, un

Fig. 1. — S iliaque diverticulaire (Voir Patel et Pellanda, *Lyon médical*, 23 septembre 1906).

rôle qui a été longtemps méconnu, mais qui, dans ces dernières années, semble être de tout premier ordre.

On dénomme ainsi de petites saillies, visibles sur la surface extérieure de l'intestin, dans lesquelles la cavité intestinale se prolonge.

Digitized by Google

Cruvelhier [10], qui paraît être le premier à les avoir vus, les nommait *hernies tuniquaires* et admettait qu'il s'agissait d'une déhiscence de la paroi musculaire, à travers laquelle passait la muqueuse, qui faisait saillie à l'extérieur, recouverte par la séreuse péritonéale. Ces diverticules se rencontrent sur l'S iliaque principalement; on

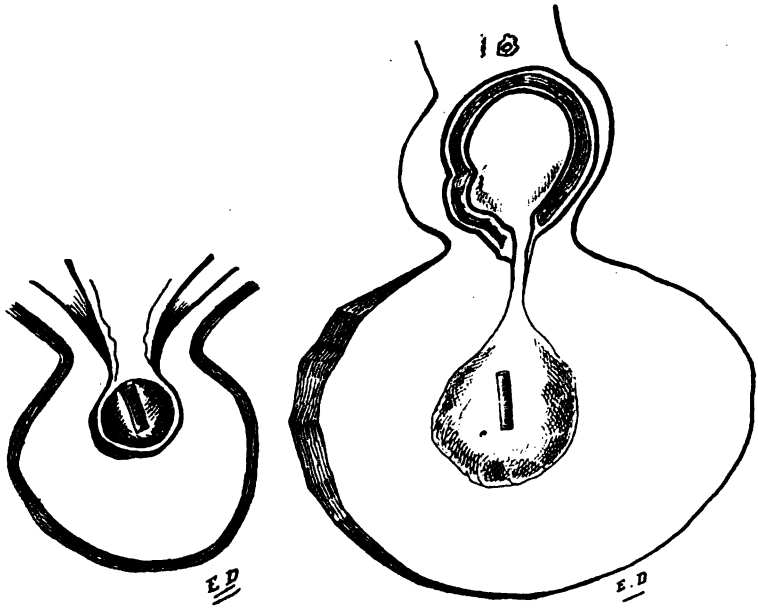

Fig. 2. 3. — Figures imitées de Bland Sutton (diverticules de l'S iliaque, avec un corps étranger à l'intérieur).

ne les voit que chez les sujets âgés, constipés; dans des recherches que nous avons entreprises avec notre ami M. Pellanda, nous ne les avons jamais trouvés sur des sujets au-dessous de quarante ans. La pièce, dont la photographie est représentée ci-contre, montre bien quel est l'aspect de ces productions. Elles sont d'abord très nombreuses (Cruvelhier en a compté des centaines sur l'S iliaque du Pr Alibert). Leur volume est celui d'un pois; elles paraissent groupées au niveau des bosselures, de chaque côté des bandes musculaires longitudinales; elles donnent à l'intestin un aspect variqueux, noueux, absolument caractéristique. Ces diverticules ont un aspect noirâtre; ils sont distendus par une masse mollasse, qui est constituée par des matières fécales. Sur une coupe, ils

Digitized by Google

apparaissent formés de parois, non distinctes, avec une cavité centrale, étroite. Bland Sutton [36] y a trouvé des débris de paille et des arêtes.

Leur *structure* a été élucidée par de nombreuses recherches; elle est d'ailleurs fort simple. Toutes les tuniques intestinales sont en général représentées. Stierlin [34] donne des figures très explicatives, dans son mémoire. La séreuse est intacte; la muqueuse est plus ou moins atrophiée et modifiée; la tunique musculeuse est la plus changée; Stierlin [34], Edel [2], Good [5], ont vu qu'elle se continuait avec la musculeuse de l'intestin, mais qu'en général le muscle s'amincissait à mesure que l'on s'approchait du sommet diverticulaire. Cette structure, abstraction faite du tissu lymphoïde, rappelle celle de l'appendice iléo-cæcal.

Nous ne pouvons insister plus longuement sur cette intéressante question, pas plus que sur le mode de formation des diverticules, qui a donné lieu à de nombreuses théories (théorie mécanique de Klebs [103], Hansemann [6]; théorie vasculaire de Graser [24]; théorie glandulaire de Zilgien [15]).

Il faut admettre, vraisemblablement, pour expliquer leur formation, que la stase des matières fécales est un facteur important, et qu'il vient se surajouter une lésion qui aboutit à une destruction ou à une inertie du muscle.

Quoi qu'il en soit, ces diverticules constituent de véritables points faibles, des réceptacles microbiens, dont nous allons essayer de faire comprendre le rôle dans la pathogénie des sigmoïdites.

Essai de pathogénie des sigmoïdites.

La pathogénie des sigmoïdites soulèverait les discussions les plus longues et les plus contradictoires, si les études relatives à la typhlite et à l'appendicite n'avaient, pour ainsi dire, déblayé le terrain. Il s'agit d'affections de la même famille, reconnaissant presque un même mécanisme. Avec les idées qui sont en cours à l'heure actuelle, il est facile d'admettre que l'*infection* est à l'origine des sigmoïdites, infection produite par les espèces microbiennes qui constituent la flore intestinale. Le *coli bacille* y tiendrait la première place; le *diplocoque* de Thiercelin, le *bacillus fluorescens*, et le *proteus vulgaris* de Hauser, auquel Combe et Aman (de Lausanne) font

Digitized by Google

jouer un grand rôle, s'y rencontreraient, ainsi que les nombreuses espèces, étudiées et décrites en 1904 par Lanz et Tavel [103], à propos de l'appendicite.

A. Les causes prédisposantes.

On a parlé, dès le début, de *sigmoïdite stercorale*, due à l'encombrement produit par les matières fécales. Chirurgiens et médecins frémirent à l'idée qu'on allait faire revivre la vieille typhlite stercorale, dont la conception avait entraîné des erreurs thérapeutiques si funestes. On trouve encore des discussions de cet ordre dans les auteurs allemands. Aujourd'hui, on semble moins intransigeant; et Sick ne craint pas de dire encore *typhlite stercorale*. On sait bien que ce n'est pas par leur seule présence que les matières fécales déterminent des phénomènes inflammatoires. On voit journellement des S iliaques bourrées de matières fécales, de véritables *stercoromes* qui, par leur persistance, malgré les purgatifs répétés, peuvent donner lieu à des erreurs de diagnostic. Il n'y a pas de douleur, pas de phénomènes inflammatoires. Mais il reste hors de doute que la *stase stercorale* déjà normale, exagérée par les variations de situation et de forme de l'S iliaque, joue un rôle analogue à celui de la rétention d'urine dans les maladies de l'appareil urinaire; avec cette différence toutefois, c'est que, dans ce dernier cas, il faut encore une infection surajoutée, tandis que les matières stercorales, stagnantes, sont déjà très microbiennes et causent par elles-mêmes des phénomènes infectieux. C'est avec cette restriction qu'il faut employer la dénomination de *sigmoïdite stercorale*; sans quoi on ferait croire que l'on prend la partie pour le tout.

Il en est de même du *rôle des maladies générales* (puerpéralité, scarlatine, grippe); les follicules très abondants dans l'S iliaque réagissent comme ceux de l'appendice, vis-à-vis d'une maladie infectieuse. Il est loin d'être démontré que cette réaction suffise; il est probable qu'une infection surajoutée, d'origine intestinale, se localise sur ces points, mis en état de moindre résistance.

Il semble inutile de s'attarder à discuter plus longtemps ces questions qui se posent à propos de toutes les maladies infectieuses et qui ont reçu une solution que l'on juge définitive.

B. Mode de réalisation de l'infection.

On a émis diverses hypothèses au sujet de la façon dont pouvait se produire l'infection, au niveau de l'S iliaque.

Digitized by Google

Les uns n'admettent pas la nécessité d'une lésion muqueuse. Pal[19], par exemple, pense à une lésion uniquement *intra-pariétale* et demeurant telle (il est vrai de dire que cet auteur discute la sigmoïdite stercorale et admet que, dans ce cas, il s'agit de lésions qui ne franchissent pas la paroi; elles seraient dues à une modification, qu'il n'indique pas, des matières fécales.

On a prétendu aussi (Edlefsen[37], Rosenheim[54], Rolleston[57]) que le péritoine réagissait d'emblée, et qu'une *péritonite circonscrite* était la caractéristique de toute sigmoïdite au début. Le fait est possible; mais là n'est pas la lésion primitive.

Aujourd'hui, il semble naturel de songer, avec la plupart des auteurs, à une *infection venue de la muqueuse*, d'origine intrinsèque; elle peut se réaliser de différentes façons.

La stase simple des matières détermine, suivant Bittorff[16], des troubles dans la nutrition des parois. Les microbes normaux de l'intestin voient leur virulence exaltée; la tunique muqueuse réagit la première, puis toutes les tuniques sous-jacentes, jusqu'au péritoine. Il n'est pas interdit d'admettre une *infection transpariétale*, pour ainsi dire; mais, plus souvent, elle doit être directe et due aux effractions de la muqueuse, si minimes, qu'elles passent inaperçues. La stase seule, ou combinée à la distension, suffisent d'ailleurs à déterminer des *ulcères par décubitus*, suivant l'expression de Nothnagel[112], et dont Ebner[63] vient de donner tout récemment une étude des plus convaincantes. Sans aller jusqu'à la production d'ulcérations aussi larges, des éraillures, favorisées par le passage de matières dures suffisent à expliquer tous les accidents.

C. Rôle des diverticules.

Le rôle des diverticules nous paraît ici considérable; ils prolongent la cavité intestinale, réalisent des recoins dans lesquels l'infection trouve des conditions éminemment favorables à son développement. Tantôt ce sera par effraction directe du recouvrement muqueux plus fragile à son intérieur; tantôt ce sera un corps étranger, fiché dans sa cavité, ainsi que l'a montré Bland Sutton[36]; tantôt une petite cavité close est réalisée par œdème de la muqueuse et obturation du canal; tantôt ces appendices subissent un véritable volvulus, avec toutes ses conséquences (Riedel[36]) (nécrose, hémorrhagie).

On a fourni des preuves directes du rôle des diverticules intestinaux. Bixford[53] signale deux cas d'inflammation d'appendice

Digitized by Google

épiploïque, constatée directement. Bland Sutton[36] a vu des abcès débutant autour d'une frange contenant un corps étranger. Georgi[40], Rolleston[57] ont vu des diverticules perforés dans des abcès périsigmoïdiens; n'est-ce pas à rapprocher des *appendicites diverticulaires*, décrites il y a quelques années par Lejars et Ménétrier[108].

Graser[24], Koch[42], Stierlin[34] incriminent directement les diverticules dans la formation des œdèmes plus ou moins aigus ou chroniques développés autour de l'anse sigmoïde et pouvant devenir l'origine de sténoses. Beer[44], dans un volumineux mémoire, Carlson Gordimier et Simpson[64], tout récemment, sont venus encore attirer l'attention sur ces productions peu connues.

Le diverticule peut se perforer en plein péritoine; les cas de Rolleston[57], de Georgi[40], de Mertens[33], de Warnecke[79], trois observations inédites, que nous devons à M. Paviot, sont de haute valeur. Waldvogel[38] et Sidney Jones[12] ont cité des fistules vésico-sigmoïdiennes à la suite d'abcès diverticulaires.

De semblables cas demandent à être encore plus nombreux et plus approndis; mais, tels qu'ils sont, ils constituent des faits de la plus grande importance,

Nous comparerions volontiers l'S iliaque, au point de vue de la pathogénie de ses maladies inflammatoires, à un cæcum dont les diverticules seraient autant d'appendices petits et nombreux. Si leur infection n'est pas proportionnée à leur nombre, quand ils existent, c'est qu'ils sont très réduits de calibre et que les matières, plus consistantes dans l'S iliaque, viennent les remplir plus difficilement.

Quoiqu'il en soit, les accidents une fois déclarés sont les mêmes, avec une évolution analogue; et peut-être un jour sera-t-on en droit de dire que, dans presque tous ces cas décrits sous le nom de sigmoïdites, il s'agit de véritables *diverticulites*, absolument comme l'appendicite a été substituée peu à peu à la typhlite.

Comme on le voit, et comme on pouvait le supposer aisément, l'infection n'est pas la même, soit dans ses causes ou sa nature, soit dans son mode de réalisation ou ses conséquences. De là, toutes les diversités de lésions qui pourront se produire et dont il est permis de tracer ainsi la marche.

L'infection peut rester localisée dans les parois intestinales; c'est qu'en général elle ne sera pas suppurée : on aura alors la sigmoïdite

Digitized by Google

aiguë, non suppurée, et, au stade chronique, la sigmoïdite chronique.

On conçoit aussi la formation de petits abcès, développés dans la paroi ou dans les diverticules, s'ouvrant dans le péritoine libre, ce qui est rare, où bien déterminant une réaction localisée : c'est *l'abcès périsigmoïdien*.

Toutes ces lésions peuvent être virulentes et déterminer alors une réaction périsigmoïdienne de degré variable; on aura alors les *périsigmoïdites subaiguës ou chroniques*, dont l'échelle clinique est si curieuse.

Cette explication est schématique; mais elle représente un certain nombre d'étapes, que l'infection peut brûler plus ou moins vite, avant de se fixer à l'une d'elles. En étudiant chacune des formes isolément, nous aurons à compléter plusieurs points qui ne trouvent pas leur place dans un aperçu général.

III. — ÉTUDE ANATOMIQUE ET CLINIQUE DES SIGMOÏDITES.

Nous étudierons successivement :

A. — SIGMOÏDITES AIGUËS NON SUPPURÉES.

B. — PÉRISIGMOÏDITES SUPPURÉES.

C. — LES SIGMOÏDITES ET PÉRISIGMOÏDITES CHRONIQUES, divisées en :

1° *Sigmoïdites chroniques.*
2° *Périsigmoïdites chroniques.*
3° *Périsigmoïdites subaiguës.*
4° *Les rétrécissements inflammatoires.*

D. — LES SIGMOÏDITES AVEC PÉRITONITE GÉNÉRALISÉE.

A. — SIGMOÏDITE AIGUË NON SUPPURÉE.

Il s'agit là d'une forme clinique des plus nettes, très courante, qui souvent passe inaperçue, si l'on n'a pas l'attention éveillée du côté de cette région. Nous en avons observé deux cas dans le service du professeur Jaboulay; et nous avons réuni 17 observations, dont nous donnons seulement un résumé succinct, à la fin de ce mémoire, car elles sont toutes semblables.

Ce sont des sujet jeunes; nos deux malades étaient des femmes de

Digitized by Google

vingt et vingt-deux ans; sur 17 cas, deux dépassaient quarante ans. Ce sont des sujets, constipés antérieurement, faisant abus de lavements ou de purgatifs, et ayant souvent eu, immédiatement avant la poussée aiguë, une maladie générale (grippe, scarlatine, puerpéralité).

Le *début* est brusque et se caractérise par une violente douleur dans la fosse iliaque gauche; il y a quelque analogie avec la douleur appendiculaire; mais elle nous a paru moins prolongée et surtout moins choquante que cette dernière; elle dure moins, cède très facilement sous l'influence de la médication. Il est rare de voir des vomissements; il n'y a pas de selles, peu de gaz; la langue est saburrale. Pas de dypsnée. En somme, la réaction péritonéale est minime.

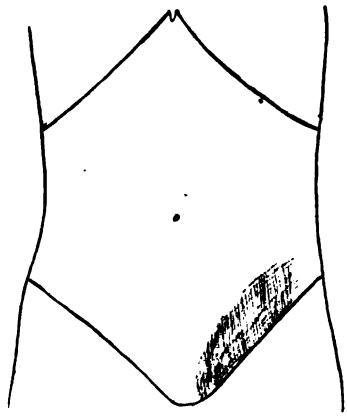

Fig. 4. — Siège du boudin iliaque dans la sigmoïdite aiguë.

A l'examen, le ventre n'est que peu météorisé; il se soulève à chaque inspiration. La *palpation* permet de reconnaître une résistance toujours très marquée à gauche, qui empêche l'exploration des plans profonds; le reste de l'abdomen est souple.

La température atteint d'emblée 39° ou 40°; le pouls est plein, en rapport avec elle.

Le toucher vaginal ne donnait aucun renseignement dans nos cas; le *toucher rectal*, également. Cependant Mathews [32], Walcha [55], ont insisté sur une sorte d'œdème de la partie terminale de l'S iliaque, perceptible par le toucher profond, visible surtout au rectoscope. Nous l'avons vainement cherché.

Cet état dure peu, à peine un jour. Sous l'influence du repos, de la diète, de la glace, les phénomènes douloureux s'amendent; la fièvre tombe. La palpation de l'abdomen peut se pratiquer aisément; et on sent alors une tuméfaction, un *boudin iliaque*, qui semble s'asseoir sur l'arcade de Fallope, qui est dur, non fluctuant, douloureux; il mesurait 10 à 12 centimètres de long, dans un cas de Bittorf (Obs. X), 4 à 6 centimètres de large, était convexe à droite et se

Digitized by Google

perdait du côté du petit bassin : c'est la signature de l'affection.

On le voit disparaitre progressivement, en même temps que le malade a quelques débâcles de matières dures et glaireuses ou de débris de muqueuse. Mais on perçoit la corde iliaque, alors que depuis longtemps la guérison s'est effectuée; on la reconnaissait encore 2 mois après (Mayor, Obs. XV).

La *durée* du processus aigu n'excède pas huit jours. On peut voir se produire à tout moment de l'évolution des phénomènes plus graves, se développer des abcès; et c'est ce qui constitue un pronostic toujours réservé.

Ces malades sont-ils guéris définitivement? Dans un cas de Sieur (Obs. XVI), aucun accident n'était survenu deux ans après. Mais il est probable que ces sujets sont destinés à faire de nouvelles poussées, surtout s'ils présentent une entéro-côlite concomitante. (Observation de Walcha, Obs. XII). Un autre malade de Walcha[15] a fait, quelques années plus tard, une pérityphlite typique : ce qui montre l'analogie du processus sur toute l'étendue du gros intestin.

Il est possible aussi qu'il reste autour de l'S iliaque des cicatrices, lentement constituées, occasionnant de la périsigmoïdite chronique. Les observations, en somme récentes, que nous possédons permettent seulement d'établir des hypothèses.

Variétés cliniques.

Il n'y a que peu de variétés dans ce tableau clinique.

On voit des *évolutions courtes*; une de nos malades, jeune fille de vingt ans, a eu une ascension brusque à 40° avec réaction péritonéale intense; tout a été fini en trois jours, après la classique débâcle de matières glaireuses. Une autre, sujette à la constipation et à quelques petites douleurs, prend brusquement une douleur plus vive, avec un peu de température (38°), lorsqu'elle n'est pas allée à la selle depuis cinq jours; il s'agit là encore de petites poussées de sigmoïdite; et l'on conçoit très bien le rôle que l'on a fait jouer aux matières fécales, quand l'on voit une résolution complète se produire après une abondante selle.

A côté de ces formes légères, il en est d'autres, un peu plus graves. La température se prolonge; l'empâtement persiste; la débâcle, quoique répétée, n'amène que peu de soulagement; ici la sigmoïdite simple tend la main à la périsigmoïdite que nous étudierons plus loin. Dans les sigmoïdites puerpérales, analogues à celle

Digitized by Google

du Dr Clamouse rapportée par Lejars[67], les symptômes généraux sont plus inquiétants encore par leur durée comme par leur intensité.

Quoiqu'il en soit, l'affection est toujours nettement caractérisée et les traits principaux ne font guère défaut.

Diagnostic.

Le diagnostic de la sigmoïdite aiguë demande que l'on songe à cette affection pour pouvoir être fait. Point iliaque gauche, début brusque, boudin iliaque : tels sont les signes cardinaux.

On a dû confondre et on confond encore des embarras gastro-intestinaux fébriles; des coliques simples; le tout est de rechercher l'S iliaque. Bittorf[16] indique comme moyen de diagnostic une leucocytose abondante et de l'indicanurie; il n'y a là rien de spécial.

La *salpingite* aiguë sera reconnue au passé génital de la femme, à l'exploration vagino-abdominale; la constipation étant fréquente chez les malades atteintes d'affection génitale, la difficulté est grande, en cas de coexistence des deux affections. L'essentiel est de ne pas rattacher la tuméfaction iliaque aux annexes, car la ligne de conduite thérapeutique changerait; et on ferait une intervention inutile et dangereuse, croyant ouvrir un abcès.

Le cas du Dr Clamouse montre qu'après l'accouchement on peut croire à une infection puerpérale, alors qu'il s'agit d'un embarras stercoral. Edlefsen[37] avait déjà insisté sur ce point. Inconsciemment ou sciemment, les accoucheurs suivent depuis longtemps ce principe de purger les accouchées, au moment d'une première poussée thermique.

C'est en raison de ces difficultés que l'on a proposé d'explore directement l'S iliaque.

La *rectoscopie*, pratiquée par Boas[22], Mathews[32], Mummerey[50], permet de constater *de visu* les lésions de la muqueuse (irritation, congestion, végétations glandulaires). Le chirurgien américain décrit longuement cette manœuvre d'exploration ; il y attache une grande importance.

L'exploration avec les *bougies de Wales* permet de se rendre mieux compte encore de l'état de l'S iliaque ; elles ramènent un enduit muqueux, glaireux, que Mathews[32] regarde comme caractéristique d'une lésion inflammatoire.

Digitized by Google

Anatomie pathologique.

On ne connaît que très mal les lésions de la sigmoïdite aiguë. D'après l'évolution, on admet qu'elles ne dépassent que de bien peu la muqueuse, et que c'est principalement celle-ci qui est malade.

Teirlinck[29] parle de congestion initiale, et de formation d'un dépôt de mucus et de sang, à sa surface.

Mathews[32], grâce à l'emploi du rectoscope et à l'étude de coupes d'intestin malade, a pu préciser davantage. « La muqueuse intestinale, dit-il, est épaisse, de coloration grise, presque blanche par suite du dépôt d'un pigment dû à une congestion chronique. Les cellules épithéliales sont mal définies; il y a infiltration des couches muqueuse et sous-muqueuse avec des cellules rondes. Les *follicules clos* sont serrés et nombreux. Les *glandes intestinales* sont remplies de cellules, de produits de sécrétion, de masses solides, minces, mais perceptibles. La surface est plus ou moins recouverte de mucus visqueux, glaireux, contenant du pus et des cellules épithéliales informes, qui peuvent être rencontrées sous forme de tubes complets. — La *tunique musculeuse* est épaisse, infiltrée. La *sous-muqueuse* est épaissie par formation d'une couche de tissu embryonnaire, déterminant des traînées diffuses qui se transforment parfois en tissu conjonctif dense et épais. » Ces lésions ont été observées à un stade plutôt chronique de l'affection; mais leurs caractères montrent qu'à l'état aigu elles étaient du même ordre, encore plus accusées.

Sont-ce là les lésions uniques qui peuvent donner lieu au syndrome clinique que nous venons de tracer? Assurément non; et nous rappelons ici les cas de Rixford[53], de Bland Sutton[36], qui ont vu des diverticules gros et enflammés, lésion surajoutée peut-être, mais qui, si elle existait seule, ferait penser utilement à l'appendicite folliculaire, qui se termine par résolution spontanée.

B. — Périsigmoïdites suppurées.

Ne seront compris dans cette catégorie que les cas de sigmoïdites, franchement suppurées, suivis d'une évacuation de pus, soit provoquée, soit spontanée, pour laisser dans le cadre des sigmoïdites chroniques, ceux dans lesquels la présence de pus n'a pas été manifeste. Nous avons rassemblé 16 observations, dont 2 personnelles et 1 inédite.

Digitized by Google

Caractères généraux des abcès périsigmoïdiens.

Nous ne reviendrons pas sur la pathogénie de cette forme, liée au développement d'un abcès primitivement intrapariétal et qui s'est diffusé dans l'atmosphère, péritonéale ou cellulaire, avoisinant l'intestin; rappelons seulement le rôle capital des diverticules, qui ont été vus nettement malades et perforés par Rolleston[57]. Rotter[26] voit un abcès intra-méso-iliaque, qui communique avec l'intestin par six diverticules perforés. Le siège variable de l'ulcération initiale, soit dans la portion fixe ou la portion mobile de l'S iliaque, soit sur la face péritonéale ou la face mésocôlique de l'intestin, commandera une topographie différente des collections suppurées.

Celles-ci sont en général peu volumineuses; on n'en cite aucune dépassant 500 cmc. de pus.

Ce pus rappelle absolument celui des abcès appendiculaires; son odeur est infecte, fécaloïde; il est en général épais, filant; il peut être phlegmoneux, gangréneux; il peut contenir des gaz. On n'a pas eu l'occasion d'y pratiquer des examens bactériologiques; mais tout laisse supposer qu'on y retrouverait les colonies microbiennes, aérobies et anaérobies, si souvent décrites dans l'appendicite et dont nous avons parlé plus haut.

Tableau clinique. — Nous ne pouvons mieux faire, pour donner une idée exacte de la périsigmoïdite suppurée, que de citer un des cas observés dans le service du professeur Jaboulay, et qui, dans l'espèce, est typique.

Début. Troubles fonctionnels et généraux. — Il s'agissait d'un jeune homme de vingt et un ans, exerçant la profession de mineur; il avait toujours été bien portant, sauf quelques troubles digestifs antérieurs, sur lesquels il ne s'était pas appesanti.

Le 10 août 1904, au matin, alors qu'il travaillait, il ressentit une violente *douleur dans le côté gauche* de l'abdomen; il dut s'aliter. Pendant deux jours, la douleur augmente, et, au bout de ce temps, survint une tuméfaction appréciable au niveau du point douloureux. Quelques vomissements, des frissons survinrent.

Il arrive à l'hôpital huit jours après. Son faciès est altéré; ses traits sont tirés; les yeux sont brillants. Des vomissements bilieux sont survenus depuis la veille, ainsi que des hoquets; il n'y avait ni selles, ni gaz. Une légère dyspnée. La température était de 39°2; le pouls battait à 120.

Digitized by Google

Signes physiques. — A l'examen, on constate que l'abdomen est *météorisé*, *immobile* dans sa partie inférieure, pendant les mouvements respiratoires; la fosse iliaque gauche est saillante.

La *palpation* révèle une *résistance* diffuse dons l'abdomen, mais surtout dans la moitié inférieure gauche. *A 4 travers de doigt au-dessous et en dehors de l'ombilic*, on constate une *tuméfaction* large comme la paume de la main, résistante; elle siège sur le bord externe du grand droit du côté gauche et paraît adhérer à la paroi.

La *percussion* révèle une *matité* absolue au niveau de la tuméfaction.

Le toucher rectal est négatif; le reste de l'examen du sujet ne vient rien déceler.

On intervient et l'on trouve, après avoir incisé le feuillet pariétal du péritoine, une tuméfaction dure, rougeâtre, fluctuante, siégeant en dedans d'une anse intestinale que l'on reconnaît pour l'S iliaque, et paraissant dédoubler les deux feuillets du méso-côlon. Une incision laisse écouler deux verres de pus, à odeur fécaloïde. La guérison était complète quelques semaines plus tard.

Variétés cliniques. Signes fonctionnels.

Il n'y a presque rien à changer dans les signes fonctionnels et l'évolution générale des périsigmoïdites, quelle que soit la localisation de la suppuration.

Le *début* n'est pas toujours aussi brusque et ne rappelle pas, d'une façon toujours aussi précise, l'attaque appendiculaire; on peut voir un abcès survenir graduellement, au milieu d'un syndrome de l'entéro-côlite. On voit aussi une véritable sigmoïdite non suppurée, analogue à celle que nous avons décrite, précéder la formation de la collection purulente.

Mais lorsque l'abcès est réalisé, les signes généraux ne sauraient varier. Le malade est fébrile (39° à 40°), et cela d'une façon continue; le pouls est précipité.

La *réaction péritonéale* est toujours très marquée, surtout si l'abcès présente des rapports étendus avec la séreuse péritonéale; ce sont les vomissements, alimentaires et bilieux, le météorisme, l'absence de gaz et de selles, témoin d'une parésie intestinale; la dyspnée est peu vive en raison de l'éloignement du diaphragme.

Digitized by Google

VARIÉTÉS DES SIGNES PHYSIQUES SUIVANT LA TOPOGRAPHIE DES ABCÈS PÉRISIGMOÏDIENS.

Ce qui varie, ce sont les signes physiques. De même que les abcès appendiculaires, les abcès périsigmoïdiens se développent en des points différents; les caprices dans la direction de l'anse sigmoïde et dans le siège des ulcérations suffisent à expliquer ces changements.

On peut distinguer, dans les observations que nous rapportons, 5 variétés d'abcès.

1° *Abcès antéro-inférieurs* (Fig. 5). — Ils sont situés immédiate-

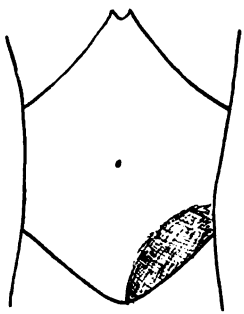

Fig. 5.

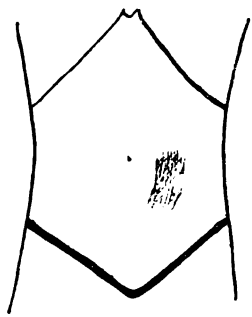

Fig. 6.

ment au-dessus de l'arcade de Fallope, en arrière du canal inguinal, plus près par conséquent du pubis que de l'épine iliaque antéro-supérieure. Ils sont placés immédiatement en arrière de la paroi abdominale, à laquelle ils semblent adhérer. Ils sont intra-péritonéaux et ont vraisemblablement pour point de départ une ulcération de la face convexe de la portion fixe du côlon iléo-pelvien.

2° *Abcès antéro supérieurs* (Fig. 6). — Ceux-ci sont placés sur le bord externe du muscle grand-droit du côté gauche, un peu au-dessous de l'ombilic, en un point qui correspond aux arcades de Douglas. Ils semblent aussi adhérer à la paroi abdominale. Pour Obratzoff, c'est le lieu d'élection.

Ils sont également intra-péritonéaux et semblent avoir pour point de départ la face convexe de la portion mobile de l'anse sigmoïde.

3° *Abcès intra méso-côliques* (Fig. 7). — Ceux-ci siègent entre les deux feuillets du méso-côlon iliaque, qui se trouve ainsi dédoublé. A l'inverse des précédents, ils sont *sous-péritonéaux* et ont pour point

Digitized by Google

de départ une lésion de l'attache mésentérique de la portion mobile de l'S iliaque. Ils peuvent venir se mettre en rapport direct avec la paroi abdominale antérieure (c'est le cas de l'observation précitée); ils sont alors mats. Ou bien ils n'atteignent pas la paroi, dont ils sont séparés par des anses intestinales et ils sont sonores.

4° *Abcès rétro-iliaques* (Fig. 8). — Ces abcès se développent dans

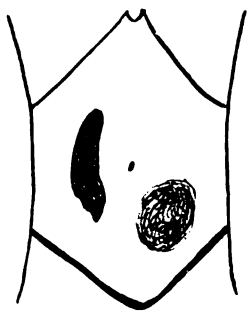

Fig. 7.

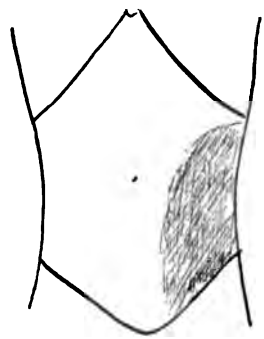

Fig. 8.

le tissu cellulaire du méso qui relie la portion fixe de l'S iliaque à la paroi abdominale postérieure. Ils remontent en général dans la région lombaire; ils présentent la particularité d'être plus étendus, plus diffus. Ils se caractérisent par une réaction péritonéale légère, par des phénomènes septicémiques souvent marqués. La tuméfaction abdominale est peu accusée; elle est sonore antérieurement. Il y a de l'œdème et de la douleur dans la région lombaire.

5° *Abcès lombaires.* — Cette variété dérive en somme de la précédente; cependant, nous l'isolons en raison de son allure spéciale. Nous avons pu voir, chez le professeur Jaboulay, un malade qui présentait, au niveau du triangle de J.-L. Petit, une tuméfaction sonore et fluctante, chaude, douloureuse; il n'y avait que des signes de suppuration et pas de réaction péritonéale. L'incision donna issue à un pus gazeux, fécaloïde, qui venait de la partie postérieure de la portion fixe de l'S iliaque; le malade guérit entièrement. Le pus, au lieu de remonter le long du côlon descendant, avait perforé le triangle de J.-L. Petit et marchait à l'extérieur.

Il est certain que d'autres variétés d'abcès, peut-être très nombreuses, sont possibles; mais nous n'avons voulu tenir compte que des faits observés.

Digitized by Google

Évolution des abcès périsigmoïdiens.

L'évolution de ces abcès varie également avec leur siège. Il est exceptionnel que l'abcès, une fois formé, se résorbe.

On peut les voir *s'ouvrir à l'extérieur*; c'est le cas des abcès antéro-inférieurs qui adhèrent à la paroi abdominale, et peuvent, comme dans l'observation que nous rapportons, forcer le canal inguinal. C'est le cas de l'abcès lombaire qui allait arriver à l'ouverture spontanée.

L'ouverture dans l'intestin paraît fréquente; dans les deux observations de Mayor (Obs. XXI et XXII), le malade, à la veille d'être opéré, évacua son abcès.

La terminaison fut particulièrement heureuse.

L'ouverture dans le péritoine a été signalée par Walcha, Rolleston, Georgi (Obs. XXIX, XXXI, XXV). Elle fut suivie d'une péritonite mortelle.

L'ouverture dans la vessie est signalée par Hepner (Obs. XXVII); l'opération démontra que la communication s'établissait par l'intermédiaire d'un diverticule de l'S iliaque.

Dans les observations de Sidney Jones [12], de Valdwogel [35], de Mertens [33], l'existence de fistules intestino-vésicales, se faisant par un diverticule, est mentionnée; il est probable qu'il y avait eu antérieurement un abcès; les faits ne sont pas assez précis.

Ce que l'on voit aussi, c'est la *diffusion* de la suppuration, surtout dans les abcès rétro-iliaques; ils remontent le long du côlon descendant, fait bien mis en évidence par Michaux [70], qui voit dans la topographie même de la lésion, quelle que soit son origine, une allure clinique toujours identique; l'observation de Rolleston (Obs. XXX) montre un abcès, allant du bassin jusqu'au diaphragme.

Complications des périsigmoïdites suppurées.

Il ne sera pas surprenant d'enregistrer dans l'avenir toute une longue série de complications infectieuses (abcès du foie, abcès métastatiques, psoïtes), analogues à celles que l'on a décrites dans l'appendicite suppurée.

Jusqu'ici, nous ne trouvons signalée que la *phlébite gauche* (Obs. de Loison; Obs. XXXVI), qui a fait le sujet de nombreuses discussions à propos de l'appendicite et qui paraît due, comme dans ce dernier cas, à une infection générale, bien plus qu'au siège de la suppuration.

(*A suivre*).

Digitized by Google

LES
ACCIDENTS DE LA DENT DE SAGESSE

PAR MM. LES DOCTEURS

L. DIEULAFÉ, Professeur agrégé à la Faculté de médecine de Toulouse.

et

A. HERPIN. Ancien aide d'anatomie à l'École de médecine de Clermont-Ferrand.

L'éruption de la dent de sagesse s'accompagne d'accidents très fréquents, qui ont été et sont encore l'objet de nombreuses publications. Nos recherches, relatives à la morphogénie du maxillaire inférieur nous ayant amené à étudier l'évolution de l'arcade dentaire, il nous a paru intéressant de faire un exposé complet de cette question des accidents de la dent de sagesse, en mettant à profit nos résultats anatomiques.

I. — ÉVOLUTION DE LA DENT DE SAGESSE

a). **Développement de la dent de sagesse**. — L'origine embryonnaire de la dent de sagesse est diversement conçue selon les auteurs. D'une façon générale, à la suite de Legros et Magitot, on décrit ainsi la formation des grosses molaires : la première molaire naît directement de l'extrémité postérieure de la lame dentaire; la deuxième molaire, du cordon de la première; la troisième du cordon de la seconde. D'après Pouchet et Chabry, un prolongement postérieur de la lame dentaire donne naissance à l'organe adamantin de la première molaire; celui des deuxième et troisième molaires dérive, comme pour les dents de remplacement, des lobes descendant de la lame dentaire. Les deuxième et troisième grosses molaires seraient, par rapport à la première, ce que sont les dents de remplacement par rapport aux dents de lait.

D'après Morgenstern, la première et la deuxième grosses molaires naîtraient comme dans les conceptions précédentes; mais l'organe adamantin de la dent de sagesse proviendrait directement d'un prolongement en arrière de la lame dentaire elle-même.

Digitized by Google

D'après Magitot et Robin, l'organe adamantin de la dent de sagesse apparaît pendant la troisième année; l'organe de l'ivoire pendant la septième année, la rupture du cordon épithélial et la clôture du follicule se font pendant la huitième année, l'apparition du chapeau de dentine a lieu vers la douzième année; la période d'éruption varie entre dix-huit et vingt-cinq ans. Cruveilhier, Sappey fixent de dix-huit à trente ans la période pendant laquelle l'éruption s'effectue. Cornudet donne comme âge moyen dix-huit ans chez l'homme, vingt ans chez la femme. L'éruption tardive n'est pas rare : Toirac a trouvé une dent de sagesse en évolution sur le maxillaire d'une femme âgée de cent trois ans; Redier sur celui d'un vieillard de soixante-huit ans; Dunogier sur un de soixante ans.

La dent de sagesse est la plus reculée comme position anatomique et comme date d'apparition. Ce sont des conditions anatomiques qui imposent le retard à son évolution; l'arcade dentaire, primitivement construite pour recevoir les dents de lait, doit, au cours de son évolution, s'agrandir pour loger les grosses molaires; la lenteur de l'accroissement de l'arcade et la longueur de la période pendant laquelle se fait l'éruption des grosses molaires sont deux phénomènes connexes. « L'éruption des dents de sagesse et de toutes les grosses molaires est tardive, parce qu'à une époque antérieure le bord alvéolaire ne serait pas assez étendu pour pouvoir les loger » (Cuvier).

b). **Évolution de l'arcade dentaire.** — Ainsi que nous l'avons vu dans nos recherches relatives à l'histogénèse du maxillaire inférieur, le maxillaire subit un accroissement proportionnel à celui des germes dentaires. Primitivement, le bord alvéolaire finit en arrière au même niveau que la lame épithéliale dentaire; et à ce niveau s'effectue le changement de direction de l'os qui donne naissance à une branche ascendante. Le germe de la première grosse molaire qui survient plus tard et ceux des deuxième et troisième, se développeraient dans l'épaisseur de la branche montante elle-même. Mais lorsque ces germes dentaires évoluent, grandissent, ils imposent aux procès alvéolaires un accroissement en longueur.

L'influence des dents est évidente, nette, sur la portion alvéolaire qui, à mesure que les dents grossissent, s'accroît en longueur, en empiétant davantage sur la branche montante. La partie non alvéolaire de l'os s'accroissant moins rapidement, il en résulte, avant que l'ensemble de l'os ait les dimensions voulues pour que l'implantation

Digitized by Google

des dents soit normale, une période d'évolution de longue durée. Nous en avons déjà indiqué la conséquence pratique : éruption tardive des dents de sagesse.

On trouve, dans un travail de Madeleine Pelletier, l'expression formelle de ce manque de parallélisme dans l'accroissement de l'os dans les régions intéressées à l'évolution dentaire et dans celles indifférentes à cette question : « Les deux portions de la mandibule, portion dentaire et portion squelettique, semblent donc croître chacune suivant des lois qui lui sont propres, et la croissance de l'une paraît ne pas influer sur celle de l'autre. Il n'y a pas correspondance entre la largeur de la branche montante et la longueur du bord alvéolaire : un maxillaire à muscles puissants et à branche montante large peut fort bien présenter un bord alvéolaire petit ou *vice versa*. Or, comme la croissance de la branche montante en largeur est fonction directe du développement des masticateurs, il semble bien que les lois qui président au développement en longueur du bord alvéolaire doivent être indépendantes de l'action des muscles. La portion squelettique du maxillaire inférieur diminuant très sensiblement avec l'évolution phylogénétique, la portion dentaire diminue beaucoup moins. Lorsque le bord alvéolaire est petit par rapport au reste du maxillaire (nègres, néo-calédoniens), la 5e molaire est séparée de la branche montante par un espace de longueur variable, le diastème post-molaire. Lorsqu'au contraire le bord alvéolaire est grand par rapport au reste de la mandibule (races européennes), le diastème post-molaire est représenté par un chiffre négatif, la 5e molaire est obligée de se cacher derrière la branche montante. »

Au fur et à mesure de l'accroissement de l'os maxillaire inférieur, la gouttière alvéolaire, creusée sur la branche montante par sa partie postérieure, devient bord supérieur du corps de l'os ; et l'on voit successivement (selon l'âge du sujet) les grosses molaires passer de la face interne de la branche montante sur le bord supérieur de la portion horizontale (Dieulafé et Herpin).

Sur l'arc alvéolaire, il y a lieu de distinguer deux portions : celle occupée par les dents temporaires ou leurs germes, qui constitue à elle seule tout l'arc alvéolaire du nouveau-né ; et celle occupée par les grosses molaires, qui est l'objet d'un accroissement continu, au cours duquel, des organes, logés dans la branche montante du

Digitized by Google

maxillaire inférieur ou dans la tubérosité du maxillaire supérieur, trouvent une place sur le bord libre de la branche horizontale. La partie antérieure ou arc dentaire temporaire (Siffre) deviendra, après la chute des dents de lait, l'arc dentaire permanent (Siffre); cette partie antérieure ne présente pas d'intérêt au point de vue de l'accroissement de l'os; en effet les recherches de Miel, Tomes, Siffre ont démontré que « les vingt dents permanentes de devant prennent exactement sur une ligne verticale la place des dents temporaires; et l'accroissement du maxillaire chez l'adulte ne se fait qu'à la partie postérieure, qui correspond aux vraies molaires, et, d'autre part, par sa surface (Tomes), » que « les dix dents permanentes qui remplacent les dents temporaires évoluant dans le même espace osseux, il n'est pas besoin d'une production supplémentaire de tissu osseux pour que ce remplacement s'effectue normalement (Siffre) ».

Nous avons réuni dans le tableau suivant toute une série de mensurations prises sur des maxillaires aux divers âges. Nous n'avons pu nous procurer, ni à Paris, ni à Toulouse, de maxillaire de six ans.

De la comparaison de ces divers chiffres, nous avons pu tirer les données suivantes :

1° Sauf quelques variations individuelles, la longueur du maxillaire inférieur, mesurée tout le long du bord inférieur, de l'angle à la symphyse, s'accroît d'une manière progressive et graduelle. De 5 centimètres à l'âge de un an, il passe à 9 ou 10 centimètres chez l'adulte (Planche I et II).

2° La largeur de la branche montante, soumise elle aussi à quelques variations individuelles, s'accroît progressivement et ne contribue que pour une faible part à l'allongement total de l'os.

3° La longueur du bord alvéolaire occupée par les dents temporaires ou par les dents de remplacement qui leur succèdent est à peu près invariable aux divers âges; à un an comme chez l'adulte elle varie de 3 centimètres à 3 cm. 5.

4° La longueur totale de la gouttière alvéolaire atteint 7 centimètres chez l'adulte.

5° Une partie de la gouttière alvéolaire est creusée sur la face interne de la branche montante; cette gouttière continue en arrière celle creusée sur le bord libre du maxillaire; elle est limitée par

Digitized by Google

	G.[1] 1 AN	G. 1 AN 70 cm.	G. 2 ANS 83 cm.	G. 3 ANS	F. 13 ANS	F. 18 ANS	H. 18 ANS	F. 22 ANS	F. 23 ANS	H. 25 ANS	F. ADULTE	H. ADULTE
Maxillaire inférieur.												
Longueur du maxillaire inférieur (de la symphyse au bord postérieur de la branche montante)	5.2	6	6,4	6.8	8,4	8,6	10,2	8,7	9,8	9,9	9,1	9,9
Largeur de la branche (distance antéro-postérieure sur une horizontale)	2,2	2,5	2,7	3,2	3,8	3	3,4	2,7	3,9	3,5	3.2	3,4
Longueur du bord alvéolaire (de la symphyse au bord antérieur de la branche montante) gauche		4,1	4,6	4,7	5,6	5,8	7	6,4	6	6,5	6,4	6,4
Longueur du bord alvéolaire (de la symphyse au bord antérieur de la branche montante) droit	3,8	4,2	4,6	4.8	5,8	5,8	7,16	6,4	6,3	6,5	6.4	6,4
Longueur occupée par les dents temporaires		3,8	3,7	3,7								
Longueur occupée par les dents de remplacement (jusqu'à la deuxième prémolaire)					3,5	3,2	3,6	3	3,6	3,4	3,3	3,2
Longueur occupée par les dents							6,1	6	6,7	6,8	7	7,1
Longueur du bord alvéolaire mesuré sur la gouttière alvéolaire		4,6	5	5,2	6,7	7	7,7	6,6	6,7	6,8	7	7,1
Longueur de la gouttière alvéolaire creusée sur la branche montante		0,6	0,8	0,8	1,5	1,2	1	0,5	0,9	0,3	0,6	0,7
Longueur située en arrière de la 2e prémolaire		0,5	1	1,4	2,5	3	3,4	3,3	3,1	3,5	3,5	3,5
Longueur située en arrière de la 1re grosse molaire					1,2	1,8	2,1	2,2	1,7	2	2,5	2,5
Longueur située en arrière de la 2e grosse molaire					0,5	0,0	1,3	1,1	0,7	1,3	1,5	1,3
Longueur située en arrière de la dent de sagesse								0,0	0,9	0,3	0,6	0,7
Largeur de la gouttière au niveau de la grosse molaire la plus reculée ou en arrière de la 2e prémolaire			0,8	0,9	1,4	1,3	1	0,8	1,5	1,4	1,5	1,3
Distance du trou mentonnier à la symphyse		1,9	2,2	2,3	2,3	2,5	3	2,5	3	3	3,2	2,7
Distance du trou dentaire supérieur à la gouttière alvéolaire		0,9	1	1,2	0,9	1	1	0,8	1,5	1	1	1,2
Distance du trou dentaire supérieur au bord antérieur de la branche montante		1,5	1,5	1,5	1,8	1,6	1,5	1,1	2	1,7	1,6	1,6
Maxillaire supérieur.												
Longueur totale du bord alvéolaire		5		6	7	6,1		6,7		7		
Longueur entre la 2e prémolaire et la suture ptérygo-maxillaire		0,6			3	3		3,2		3,5		
Longueur entre la 1re grosse molaire et la suture ptérygo-maxillaire					2	2		2,1		2,6		
Longueur entre la 2e grosse molaire et la suture ptérygo-maxillaire					0,4	0,6		1,4		1,5		
Longueur entre la dent de sagesse et la suture ptérygo-maxillaire								0,6				
Longueur occupée par les dents temporaires		4,3	4,4									
Longueur occupée par les dents de remplacement (jusqu'à la 2e prémolaire)				1	3,5			3,5		3,5		

1. G. garçon. F. fille ou femme. H. homme. — Les longueurs sont exprimées en centimètres.

Digitized by Google

deux lèvres : l'une externe qui se confond avec le bord antérieur de la branche montante ; l'autre interne qui constitue une saillie interne faisant suite à la ligne mylo-hyoïdienne. Sur cette lèvre interne, un

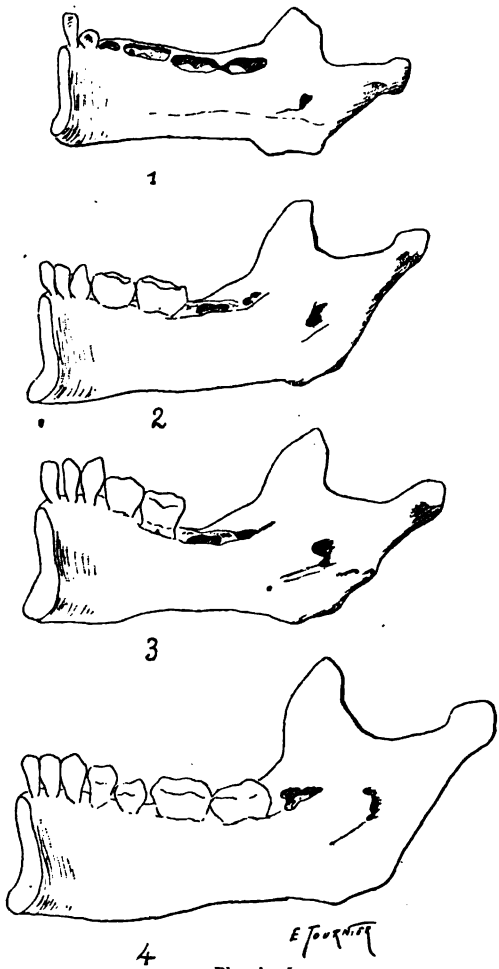

Planche I.
Fig. 1, Garçon de 1 an ; — 2, garçon de 2 ans ; — 3, garçon de 3 ans ; — 4, Fille de 13 ans.

léger crochet marque le point d'insertion du ligament ptérygo-maxillaire ; elle occupe sur la branche montante une longueur variant de 0 cm. 5 à 0 cm. 8 chez l'enfant et chez l'adulte et atteignant son maximum 1 centimètre à 1 cm. 5, pendant la période d'évolution de la dent de sagesse (treize à dix-huit ans).

Digitized by Google

6° L'espace situé en arrière de la 2e prémolaire (de lait ou de remplacement) subit un accroissement très important; il mesure 0 cm. 5 à un an et atteint 3 cm. 5 chez l'adulte.

L'espace situé en arrière de la 1re grosse molaire (dent de six ans) est de 1 cm. 2 à treize ans, de 2 cm. 5 chez l'adulte. A treize ans, la 2e grosse molaire (dent de treize ans) empiète de 0 cm. 5 sur la branche montante; à dix-huit ans elle arrive juste au niveau du bord antérieur de la branche montante sur un sujet chez lequel la dent de sagesse n'a pas encore fait éruption; sur des maxillaires pourvus de la dent de sagesse, elle en est séparée par un espace dépassant 1 centimètre (Planche I, fig. 4; Planche II).

7° La dent de sagesse est rarement contenue tout entière sur le bord alvéolaire, en avant du bord antérieur de la branche montante; le plus souvent, même chez l'adulte, son alvéole, empiète de 0 cm. 3 à 0 cm. 9 sur la face interne de cette branche.

8° La largeur de la gouttière alvéolaire régulièrement accrue d'avant en arrière sur tous les maxillaires, est proportionnelle au volume des dents et atteint son maximum au niveau de la dernière grosse molaire existante.

9° La partie antérieure du corps du maxillaire inférieur, mesurée du trou mentonnier à la symphyse, subit aux divers âges un léger accroissement graduel.

10° Le trou dentaire supérieur est assez invariable dans ses rapports avec le bord antérieur de la branche montante et le bord interne de la gouttière alvéolaire.

11° Au maxillaire supérieur, les différences d'évolution sont les mêmes qu'au maxillaire inférieur; c'est l'espace situé en arrière de la 2e prémolaire qui subit tout l'accroissement en longueur. L'espace occupé par les dents temporaires et les dents définitives qui leur font suite a toujours à peu près la même valeur; il diminue même chez l'adolescent et l'adulte. L'espace réservé aux grosses molaires va de 0 cm. 6 chez l'enfant de un an, par un accroissement graduel à 3 cm. 5 chez l'adulte.

La dent de sagesse se loge largement entre la 2e grosse molaire et la suture ptérygo-maxillaire; en arrière de cette dent, il existe même un espace dépassant 0 cm. 5. Sur des dissections d'adolescents et et d'adultes, nous avons pu nous rendre compte que l'insertion du ligament ptérygo-maxillaire sur le maxillaire inférieur restait fixe

Digitized by Google

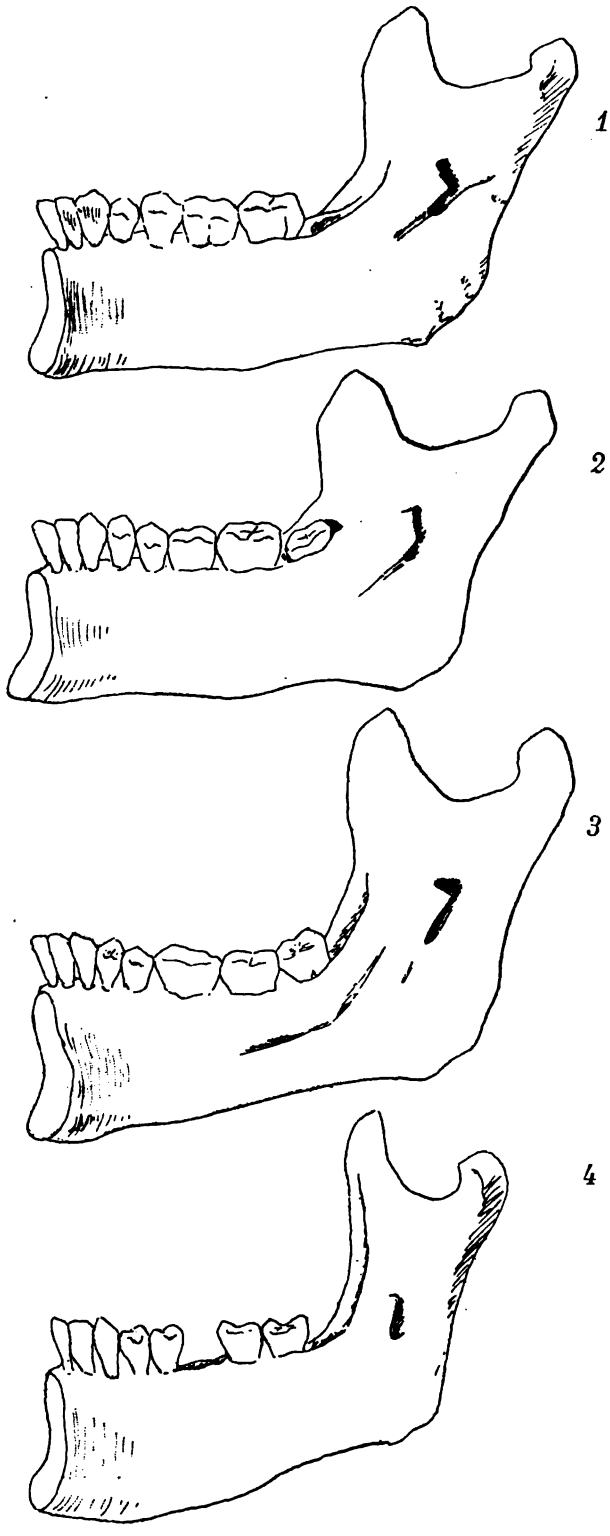

Planche II.

Digitized by Google

Fig. 1, Jeune homme de 18 ans, chez lequel la dent de sagesse n'est pas encore apparue; — 2, jeune femme de 23 ans, chez laquelle la dent de sagesse est en train de pousser; — 3, homme adulte, chez lequel la dent de sagesse est complètement développée; — 4, jeune femme de 23 ans, ayant la dent de sagesse complètement développée. D...

par rapport au bord antérieur de la branche montante et à l'orifice supérieur du canal dentaire. Cette insertion, qui, sur un maxillaire de treize ans, siège au milieu de l'espace réservé à l'avéole de la dent de sagesse, se trouve sur l'adulte reportée en arrière de cette dent. Ce ligament marque donc la limite postérieure de la zone d'accrois-

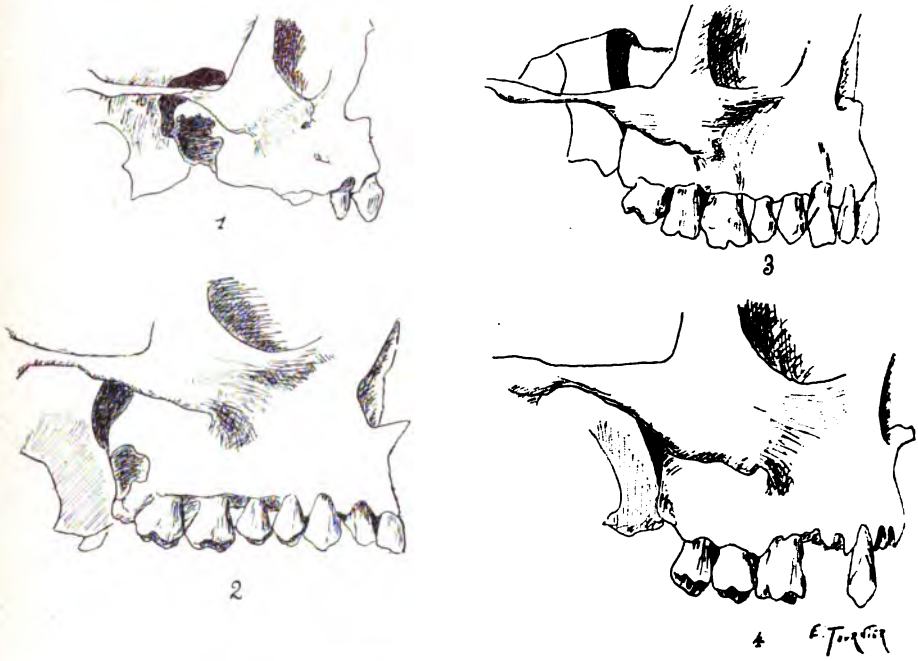

Planche III. — Maxillaires supérieurs.

Fig. 1, Garçon, 1 an; — 2, fille 15 ans; — 3, femme 22 ans; — 4, homme 25 ans.
La 1re grosse molaire sur le maxillaire de 1 an est logée dans la tubérosité maxillaire; au même endroit sous le maxillaire de 13 ans se trouve logée la dent de sagesse. — Après l'éruption de la dent de sagesse, il existe entre cette dent et la suture ptérygo-maxillaire un espace appréciable.

sement en longueur, celle-ci est comprise entre ce ligament et la 2e prémolaire (Planche III).

c) **Éruption de la dent de sagesse.** — L'accroissement du germe de la 3e grosse molaire correspond non seulement à une dernière période d'accroissement en longueur du bord alvéolaire, mais encore à une plus grande extension en largeur de la gouttière alvéolaire : d'où résulte une saillie plus considérable sur la face interne du maxillaire inférieur.

Digitized by Google

Par l'exploration de la face interne de cet os, on peut se rendre compte du degré d'évolution de la dent de sagesse : « Dans la partie antérieure du maxillaire, les dents incisives, canines, voire les prémolaires, semblent exactement implantées entre les deux tables du maxillaire. Jusque là, la courbe du maxillaire se confond en effet avec la courbe de l'arcade alvéolaire. Mais, à partir de ce point, le corps du maxillaire semble se porter en arrière et en dehors, tandis que l'arcade continue son trajet en arrière et beaucoup moins en dehors. Il en résulte que les grosses molaires proéminent de plus en plus vers la table interne de l'os, si bien que la dernière se trouve développée presque complètement en dedans de la branche montante. Les trois grosses molaires déterminent donc, sur cette table interne, une saillie de plus en plus considérable, à mesure que l'on se dirige vers le bord postérieur de la mandibule. Si vous voulez savoir si une dent de sagesse est en évolution, promenez la pulpe de votre doigt sur la face linguale de votre 2e molaire et plus bas sur la table interne qui correspond à ses racines et qui est soulevée à ce niveau; puis, avancez plus loin, immédiatement en arrière de la dent, dans la région de la 3e molaire. Trois cas peuvent alors se présenter : 1° la dent en pleine évolution déborde le niveau de l'os : elle est intra-gingivale; 2° la dent est encore intra-osseuse, mais atteint le niveau de l'os; 3° la dent ne poussera pas : il y a atrophie du follicule. Cette exploration de la table interne est en général facile » (Capdepont).

L'alvéole de la dent de sagesse inférieure, étudiée sur un maxillaire de treize ans, est une cavité creusée dans l'épaisseur de la branche montante, à grand axe perpendiculaire à la surface de la gouttière alvéolaire; celle-ci étant obliquement dirigée en arrière et en haut, l'axe de l'alvéole est oblique en arrière et en bas; la cavité de l'alvéole est limitée en arrière et en dehors par de la substance osseuse, compacte, épaisse; en dedans, en avant et en haut par une lame de tissu compact, mais présentant une faible épaisseur. Le germe de la dent n'est constitué que par la couronne (Planche IV).

Sur un maxillaire de vingt-trois ans, du côté gauche, la dent est encore intra-osseuse; du côté droit, elle effectue son éruption; la paroi supérieure de l'alvéole est résorbée; la paroi interne est toujours mince, constituant une région saillante en dedans; la largeur de la gouttière alvéolaire qui, au niveau de la dent de sagesse, était

Digitized by Google

de 1 centimètre à treize ans, est maintenant de 1 cm. 5. La dent est solidement implantée par des racines profondes; son axe regarde, comme celui de l'alvéole au stade précédent, en avant et en haut; il en résulte que par son bord antérieur la dent de sagesse bute contre la deuxième grosse molaire, dont l'axe et les faces ont une direction à peu près verticale. Cette direction oblique de la dent de sagesse se voit très nettement sur des radiographies de Capdepont.

La dent de sagesse, dont la direction normale est celle que nous venons d'indiquer, peut à l'intérieur même de son alvéole présenter

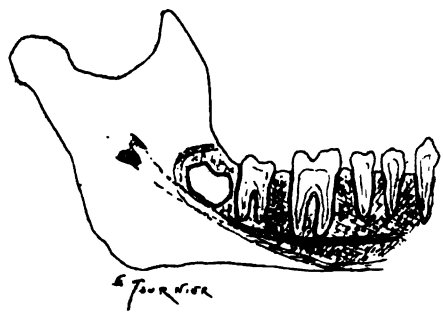

Planche IV. — Maxillaire inférieur.
Garçon, 13 ans. Dent de sagesse en évolution, incluse dans la base de la branche montante.

des directions vicieuses; c'est ainsi que, sur le côté gauche du même maxillaire de vingt-trois ans, la dent encore contenue dans l'alvéole a son grand axe dirigé en sens antéro-postérieur. Notre planche radiographique montre, sur le maxillaire d'une jeune femme de 23 ans, la dent de sagesse implantée normalement du côté droit et ayant dominé son évolution, celle du côté gauche dirigée horizontalement en avant et encore incluse dans la branche montante (Planche V).

Sur un maxillaire de dix-huit ans, où la dent de sagesse n'a pas encore fait éruption, nous constatons que la gouttière alvéolaire dans la région correspondant à cette dent est étroite; il n'y a pas de saillie de la face interne; dans l'épaisseur de l'os, nous ne trouvons ni alvéole, ni germe dentaire. En arrière de la 2e grosse molaire l'espace laissé libre entre cette dent et la branche montante est de 1 centimètre; malgré l'absence du germe de la dent de sagesse, l'accroissement en longueur du maxillaire s'est effectué pendant la période où la dent de sagesse aurait dû évoluer (Planche II, fig. 1).

Digitized by Google

D'autre fois, et c'est ce qui a lieu sur le maxillaire de vingt-trois ans, la dent de sagesse étant en pleine évolution, de volume normal, se loge dans un alvéole, qui est en partie placé dans l'épaisseur de la

Planche V.
Radiographies d'un Maxillaire inférieur (femme de 23 ans); *a*, côté droit; *b*, côté gauche.

branche montante; c'est d'ailleurs ce qui a lieu le plus fréquemment (Planche II, fig. 2). Nous savons, d'après Madeleine Pelletier et aussi d'après nos mensurations, que le diastème post-molaire chez les Européens est représenté par un nombre négatif : 4 millimètres, — 6 millimètres, — 9 millimètres. Il existe cependant des cas (Planche II, fig. 4), où le diastème post-molaire est positif. D'une manière générale, lorsque la dent de sagesse existe, qu'elle soit en

Digitized by Google

voie d'évolution, ou que son éruption soit effectuée, il existe une saillie appréciable sur la face interne de la branche montante.

Au maxillaire supérieur, le germe de la dent de sagesse, d'abord logé dans la tubérosité maxillaire, se dirige progressivement en bas, à mesure que le bord alvéolaire s'accroît en longueur. L'alvéole de la dent de sagesse, tant qu'il est haut situé, n'est séparé du sinus maxillaire que par une mince cloison osseuse (Planche III).

Quant au mécanisme même de l'éruption, il s'effectue comme pour toutes les dents. L'allongement des racines pousse au dehors la couronne; l'accroissement en hauteur des maxillaires rapproche du bord alvéolaire les cavités folliculaires. Dans l'ascension de la dent, Pierre Robin comprend deux périodes :

« 1° Période folliculaire, pendant laquelle l'organe dentaire s'accroît en volume; et, à un certain moment, la mastication irrite le sac folliculaire qui produit les résorptions nécessaires à l'ascension de la dent. Le sac folliculaire coiffe la couronne de la dent et la précède dans son ascension; le sac folliculaire est le dernier tissu perforé par la couronne quand elle émerge à l'extérieur.

« 2° Période masticatrice, durant laquelle les moyens de fixité (racine et procès alvéolaire) effectuent leur accroissement et élèvent la dent, grâce à un processus irritatif produit par la mastication. »

Sur les maxillaires supérieurs et inférieurs, la muqueuse qui tapisse le bord de la gouttière alvéolaire en arrière de la deuxième grosse molaire s'étend jusqu'au ligament ptérygo-maxillaire, sur lequel elle se réfléchit pour former le fond du sinus buccal. Adhérente au périoste, elle est décollable dans la région d'insertion du ligament ptérygo-maxillaire et tout le long de sa face antérieure.

Il est des cas où la dent de sagesse n'apparaît pas. D'après Mantegazza, la troisième molaire fait plus fréquemment défaut dans les races modernes élevées que dans les races anciennes et dans celles-ci que dans les races modernes inférieures; elle manque plus communément à la mâchoire inférieure qu'à la mâchoire supérieure. Cette absence est souvent un phénomène héréditaire.

Ces résultats ont été confirmés par une nouvelle statistique de Bartols. Dans son étude sur les variations ethniques du maxillaire inférieur, Madeleine Pelletier admet que la dent de sagesse est un organe en régression chez les races civilisées. Inversement, dans les races inférieures, il est fréquent de trouver une 3e molaire présen-

Digitized by Google

tant 5 tubercules : ce qui la rapproche du type qu'offrent le gorille et le chimpanzé. De même quelquefois on y observe une augmentation numérique de 2 ou 4 molaires; on arrive ainsi au chiffre 34 ou 36, qui ne se rencontre que chez les Lémuriens (Magitot).

Moty reconnaît que la seconde molaire est beaucoup plus constante que la troisième dans sa forme et dans ses dimensions; « il y a, pour cette dernière, une sorte d'hésitation de la nature au moment de sa formation; et il est rationnel de s'attendre à de nombreuses anomalies par défaut ou excès dans les différentes étapes de son évolution ».

« Il semble bien que la dent de sagesse est en train de disparaître chez les races civilisées; chez les singes anthropoïdes, la dent de sagesse est aussi volumineuse que les autres molaires ou peu s'en faut; sa forme est fine, et elle fait son éruption presque en même temps que la canine; chez les races humaines inférieures, la dent de sagesse semble ne subir que peu de variations; elle est volumineuse et n'est jamais irrégulièrement placée; chez les races d'une civilisation avancée, au contraire, elle est très variable dans son volume, dans sa forme, dans l'époque de son apparition; elle est souvent déplacée; et il n'est pas rare de la trouver réduite à l'état rudimentaire; on est donc autorisé à conclure légitimement que, si les races continuent à se modifier dans le même sens, la dent de sagesse viendra à disparaître totalement (Tomes). »

II. — VARIÉTÉS D'ACCIDENTS DE LA DENT DE SAGESSE

Les accidents provoqués par la dent de sagesse peuvent ou non être liés à son éruption.

a) **Accidents non liés à l'éruption.**

Tumeurs fibro-cartilagineuses, nées sur le follicule de la dent de sagesse (Watermann, Mac Cormac).

Kystes dentifères (Guyon, Forget).

Odontome (Redier).

Périostite alvéolo-dentaire, carie, survenant après l'éruption.

b) **Accidents liés à l'éruption.**

1° Causes des accidents.

Date de l'éruption anormale.

Digitized by Google

Précoce, ce fait est très rare.

Tardive, très fréquente; ce cas n'a pas de conséquences graves, parce que la dent est presque toujours atrophiée et l'arcade assez

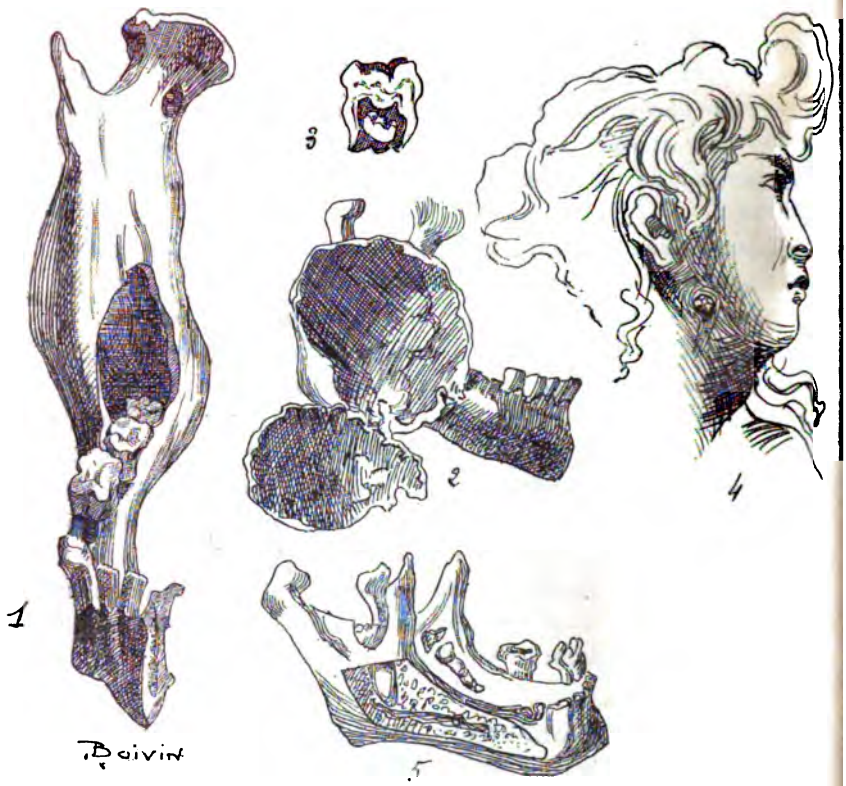

Planche VI (D'après Magitot).

Fig. 1, Inclusion de la dent de sagesse dans la base de la branche montante, ayant déterminé la formation d'un kyste; — 2, inclusion de la dent de sagesse dans l'épaisseur de la branche montante : kyste; — 3, inclusion de la couronne de la 3e molaire dans la cavité de la pulpe de la molaire précédente; — 4, dent de sagesse apparue sous la peau dans la région de l'angle du maxillaire; — 5, dent de sagesse, dans l'échancrure sigmoïde.

grande pour la recevoir. Cette éruption peut s'accompagner d'accidents inflammatoires (Redier, Dunogier).

Absence de la dent. — Le germe peut se résorber ou s'atrophier; en ce cas ses vestiges peuvent devenir le point de départ de tumeurs épithéliales : odontomes, kystes.

Augmentation numérique. — L'anomalie par excès est rare dans les races européennes; Hudson en a néanmoins réuni 12 cas.

Digitized by Google

Situation vicieuse. Hétérotopie. — Inclusion de la dent placée profondément dans le maxillaire : accidents de compression.

Inclusion de la dent dans l'épaisseur de la branche montante (un cas de Fuzier était accompagné de kyste) (Planche VI, fig. 1).

Inclusion dans la base de la branche montante (un cas de Forget, compliqué de kyste) (Planche VI, fig. 2; Planche VII, fig. 7).

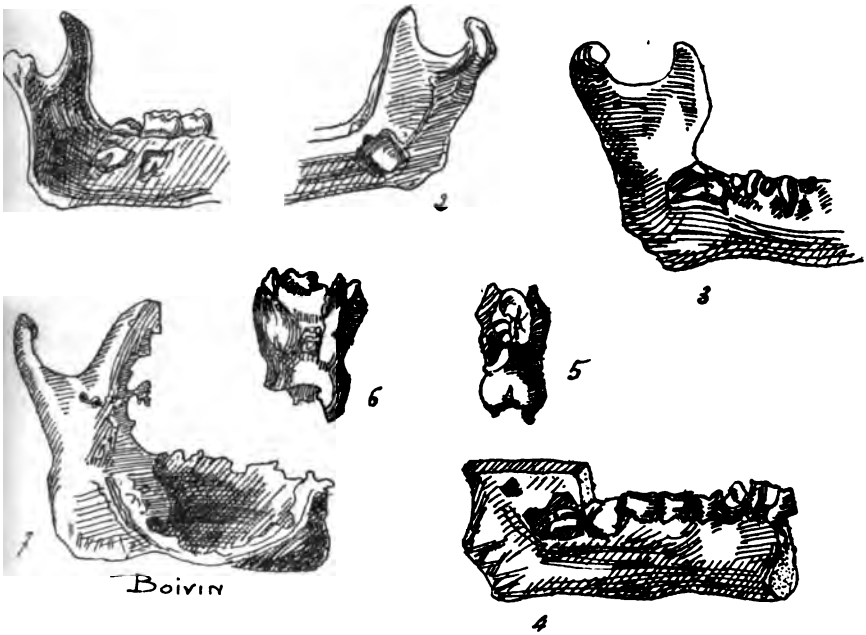

Planche VII (d'après Magitot).

Fig. 1, Dent de sagesse en évolution dirigée obliquement; — 2, dent de sagesse inférieure complètement renversée, racines en haut; — 3 et 4, dents de sagesse horizontales; — 5, dent de sagesse couchée entre les racines de la molaire précédente; — 6, dent de sagesse supérieure complètement renversée entre les racines de la molaire précédente, racines en bas; — 7, kyste du maxillaire dû à l'inclusion d'une dent de sagesse.

Inclusion de la couronne d'une dernière molaire inférieure dans la cavité de la pulpe de la molaire précédente, ou bien entre ses racines (Tomes) (Planche VI, fig. 3; Planche VII, fig. 5 et 6).

Hétérotopie d'une dent de sagesse inférieure apparue sous la peau de la région sous-maxillaire au niveau de l'angle (Cas de Cartwright) (Planche VI, fig. 4).

Hétérotopie des deux dents de sagesse inférieures dans l'échancrure sigmoïde (Cas de Saunders) (Planche VI, fig. 5).

Digitized by Google

Hétérotopie au niveau de la première molaire (Dunogier).

Direction vicieuse avant l'éruption. — La dent de sagesse peut être dans sa cavité osseuse dirigée en sens plus ou moins oblique (Tomes) (Planche VII, fig. 1). On l'a vue complètement renversée (Forget, Tomes, Magitot); (Planche VII, fig. 2.). Forget, Tomes l'ont vue horizontale; nous-même avons vu un cas de ce genre (Planche VII, fig. 3 et 4).

Il s'agit dans ces diverses observations de la dent de sagesse inférieure. Wedl a vu la dent de sagesse supérieure incluse transversalement dans les racines de la seconde molaire.

Pendant et après l'éruption. — Toutes les variétés de déviation peuvent être constatées : en dehors, en dedans, en avant, en arrière; d'après Comoy, Heydenreich, Arnulphy, les plus fréquentes sont les déviations en dehors. D'après Heydenreich, les déviations en dedans sont très rares à la mâchoire supérieure. Ces dernières déviations provoquent des lésions de la muqueuse génienne, palatine, linguale.

Volume exagéré. — La dent de sagesse peut présenter un volume anormal; elle est trop volumineuse pour l'espace qui lui est réservé sur le bord alvéolaire (Richet, Comoy, Heydenreich).

Carie. — « S'il existe des entraves à l'éruption et qu'une carie vienne encore s'ajouter aux lésions premières, les accidents se trouveront aggravés et deviendront plus aigus (Heydenreich). » La carie de la dent de sagesse est fréquente (Roy).

2° Variétés d'accidents.

Avec la majorité des auteurs qui ont traité la question de la dent de sagesse, il faut considérer des accidents muqueux, osseux, nerveux. Il y aura lieu d'envisager aussi les complications possibles de ces divers accidents.

Accidents muqueux.

Le premier accident muqueux que l'on rencontre à la mâchoire inférieure, le plus fréquent, consiste dans un soulèvement et un gonflement de la gencive qui surmonte la couronne; cette gencive forme un bourrelet saillant, qui est contusionné, pendant les mouvements de mastication, par la dent correspondante de la mâchoire supérieure. Ce bourrelet peut même empiéter en avant, sur la cou-

Digitized by Google

ronne de la deuxième molaire, formant une sorte de clapet, incessamment mâchonné, mordu.

Ce sont les accidents les plus légers.

Cette muqueuse, sous l'influence de la poussée ascensionnelle de la dent, est perforée, souvent déchirée en lambeaux multiples; les aliments, les agents microbiens, stagnant dans ces cavités comprises entre la dent et la muqueuse, peuvent devenir virulents et donner lieu à des accidents inflammatoires très marqués. En outre cette situation est propice aux dépôts de tartre, qui favorisent l'évolution de la carie avant l'éruption.

L'inflammation peut par simple propagation s'étendre aux régions avoisinantes : piliers, amygdale, pharynx. Le pus peut même fuser sous la joue, sous la peau de la région cervicale.

Ces diverses inflammations se compliquent d'adénites sous-maxillaires.

Les déviations de la dent de sagesse créent, selon leur direction, des ulcérations diverses sur la joue, la langue, les piliers. Magitot, Colin, Laveran, Périer, Lebedinski considèrent la stomatite ulcéro-membraneuse comme une stomatite liée à l'évolution de la dent de sagesse; avec les travaux de Bernheim et Popischill, Abel, Athanasiu, Carnot, Fournier, la stomatite ulcéro-membraneuse est reconnue liée à l'infection par les fuso-bacilles de Vincent.

Les ulcérations simples ou compliquées de propagation inflammatoire ont fréquemment pour cause des déviations de la dent de sagesse (Chevassu, Trichet, Arnulphy, Comoy, Heydenreich, etc.).

Des abcès de la joue, des phlegmons des régions pharyngienne et cervicale peuvent succéder aux lésions buccales.

Accidents osseux.

Pour Magitot, l'arthrite alvéolaire sans cause préalable résume tous les accidents de la dent de sagesse.

Il peut en effet y avoir une arthrite alvéolo-dentaire, consécutive à une infection venue de la surface. Ces inflammations alvéolaires peuvent se compliquer d'ostéo-périostite propagée à distance de l'alvéole. L'ostéo-périostite est fréquente (Heydenreich). Les ostéites peuvent survenir pendant que la dent de sagesse est encore incluse dans le tissu osseux.

Les inflammations osseuses se compliquent très fréquemment de fistules ouvertes au niveau de la muqueuse ou au niveau de la

Digitized by Google

peau (Colle, Bloch, Pietkiewicz). Le pus envahit fréquemment le canal dentaire; il s'agit d'accidents de la dent de sagesse inférieure.

Moty a insisté sur le rôle joué par le canal dentaire dans la propagation des phlegmons tirant leur origine de la dent de sagesse. Il a vu sur des sujets morts en puissance d'accidents, du côté de la dent de sagesse, le canal dentaire élargi par suite d'un processus d'ostéite, son contenu enflammé. L'ostéite se propage rapidement à la totalité de l'os avoisinant le canal. D'après Vincent, il faut tenir grand compte de l'anesthésie de la zone d'innervation du nerf dentaire inférieur, survenue au milieu des troubles consécutifs à l'éruption anormale d'une dent de sagesse; « l'existence de ce signe permet d'établir la réalité des lésions osseuses et de préciser la profondeur des désordres subis par le maxillaire. L'existence de l'ostéite serait une indication pour trépaner immédiatement le maxillaire inférieur dans le point d'élection, qui correspond à l'implantation de la dent de sagesse; on limiterait ainsi l'étendue de la nécrose ».

Moty décrit des phlegmons intra-osseux causés par une dent de sagesse saine : on peut les rapprocher des kystes dentifères. Dans la presque totalité des cas, c'est une masse épithéliale fongueuse qui, pour se faire place, a résorbé la paroi de l'avéole sans la distendre; cette masse donne lieu, soit au moment de l'éruption des dents, soit plus tard, à une poussée phlegmonneuse. La cause de cette suppuration, primitivement amicrobienne, ne peut être recherchée que dans l'irritation déterminée par le séjour au sein des tissus d'un élément inutile et dont le développement gêne celui des organes voisins.

Les adénites sous-maxillaires sont fréquemment la conséquence d'ostéo-périostites.

Les phlegmons à distance d'origine osseuse ne sont pas rares : phlegmon pharyngien (Moty), abcès du médiastin (Linon), tuméfaction (Reclus), allant de la pommette à la clavicule (Lassudrie); le pus peut atteindre l'articulation temporo-maxillaire, la base du crâne.

Une variété d'accidents osseux consiste dans la déviation des dents placées en avant de la dent de sagesse (Magitot, Tourtelot).

Accidents nerveux.

Les accidents consistent en douleurs temporo-maxillaires, névralgies : douleurs étendues souvent à toute l'arcade dentaire, lorsqu'il s'agit du maxillaire inférieur, et dues au voisinage d'un gros tronc nerveux; contracture des muscles élévateurs de la mâchoire; ces

Digitized by Google

contractures, d'après Heydenreich, sont d'origine réflexe. Ce qui indique bien le rôle joué par le système nerveux, c'est qu'elles sont plus rares en cas d'accidents de la dent de sagesse supérieure, parce que, à ce niveau, il n'y a pas de tronc nerveux important.

Complications.

Les complications inflammatoires consistent en adénites, fistules, phlegmons, arthrites temporo-maxillaires.

Les complications nerveuses sont le plus souvent des névralgies irradiées dans tout le territoire du trijumeau, en particulier du côté de l'œil, de l'oreille. On peut voir survenir aussi de l'amblyopie (Salter), de la paralysie faciale (Salter), de la kératite interstitielle (Parinaud), de la photophobie et des bourdonnements d'oreille (Duplay), des paralysies du bras (Salter), des convulsions épileptiformes (Portal), de la chorée (Monro), de la folie (Esquirol). Jacquet signale qu'une dent de sagesse en évolution peut jouer le rôle d' « épine irritative » et devenir la cause possible d'une pelade dentaire. Elle jouerait un rôle analogue dans un cas que nous communique le docteur Pietkiewicz : une dent de sagesse, dont sept poussées successives furent cause chaque fois d'un érysipèle de la face.

3° Fréquence des accidents.

Les accidents liés à l'éruption de la dent de sagesse sont plus fréquents au maxillaire inférieur qu'au supérieur, dans la proportion de 20 pour 1.

D'après Heydenreich, Reclus, au maxillaire inférieur le côté gauche est plus atteint que le côté droit, les hommes que les femmes; sur 70 cas d'Heydenreich, le nombre des femmes est plus que le double de celui des hommes.

Au maxillaire supérieur, les accidents sont légers, moins douloureux qu'au maxillaire inférieur; le plus souvent la constriction des mâchoires est peu prononcée ou n'existe pas.

Au maxillaire inférieur, on voit, par ordre de fréquence, l'inflammation gingivale, les ulcérations buccales, l'ostéo-périostite. Parmi les complications les plus fréquentes sont les inflammations amygdaliennes et pharyngiennes, les adénites, les fistules.

Pour l'âge, les avis des auteurs sont partagés. On admet généralement que les accidents sont le plus fréquents de vingt à vingt-cinq

Digitized by Google

ans. Sur une statistique d'une centaine d'observations, nous avons trouvé comme âge moyen vingt ans.

Ils peuvent survenir à un âge très avancé (Redier, Dunogier).

Quant à leur fréquence, signalons que David, chef de clinique de Magitot, ayant interrogé au hasard 100 personnes possédant leurs dents de sagesse, en trouva 82 qui affirmèrent avoir souffert à l'époque de leur éruption. Mais cette proportion nous paraît très exagérée.

4° Formes cliniques.

Forme légère.

Au fond du sinus buccal, en arrière de la deuxième grosse molaire, existe un bourrelet gingival, rougeâtre, à surface irrégulière, fongueuse, avec parfois un prolongement antérieur recouvrant à la façon d'un clapet une partie de la couronne de la deuxième molaire. Les mouvements de la mâchoire sont douloureux, la muqueuse saigne. Quelques lavages antiseptiques ont raison de cette inflammation; les douleurs disparaissent. Après un répit parfois de plusieurs mois, les mêmes phénomènes apparaissent et conservent la même bénignité. Chaque poussée d'éruption dentaire s'accompagne de ces symptômes; finalement la gencive s'ouvre et la couronne apparaît.

Observation I (personnelle). — Femme de trente ans. Douleurs dans toute la mâchoire inférieure gauche. Ces douleurs, extrêmement pénibles, se présentent à tous propos : mastication, chaud, froid, pression sur la joue au niveau de la dernière molaire, où la malade place le point initial des douleurs qui parcourent ensuite toute la moitié gauche du maxillaire. Légère contracture. A l'examen, on voit en arrière de la deuxième molaire et un peu en dehors d'elle un bourrelet gingival très œdématié qui recouvre en partie une dent de sagesse en évolution. En arrière, la muqueuse forme des brides qui limitent l'ouverture de la bouche et dont la tension est fort douloureuse. Le moindre contact à ce niveau est entrêmement pénible et occasionne une crise comme celles dont se plaint la malade. Quelques cautérisations au niveau du bourrelet et sur les brides gingivales et des bains de bouche fréquents ont vite raison de ces symptômes, qui en cinq ou six jours ont disparu complètement.

Obs. II (personnelle). — Homme de vingt-cinq ans. Se plaint de ressentir de la gêne à la mastication et une légère douleur au niveau de sa dent de sagesse supérieure droite. Cette dent, en évolution, est fortement déviée en dehors et bordée par un fort bourrelet gingival, très sensible à la pression. La dent est couverte de tartre. On procède à un nettoyage et on pres-

Digitized by Google

crit des lavages antiseptiques. Au bout de huit jours toute gêne a diparu, avec le bourrelet gingival; et la pression sur la gencive ne cause plus aucune douleur.

Forme moyenne.

Saillie gingivale irrégulière, saignante, crevassée; douleurs très vives; trismus, qui souvent rend tout examen impossible; inflammation étendue vers les piliers, l'amygdale, le pharynx; adénite sous-maxillaire. Température élevée.

Des crises analogues peuvent se répéter plusieurs fois, avant l'éruption complète de la dent de sagesse.

Les symptômes peuvent aussi consister en ulcérations de la muqueuse, gêne des mouvements de la langue, phlegmasie environnant les régions ulcérées, douleurs très intenses, adénites volumineuses.

Obs. III (*Prise dans le service du docteur Pietkiewicz, par le docteur Nogué, suppléant*).

Homme de quarante-sept ans. Se présente à la consultation avec un empâtement siégeant à l'angle du maxillaire inférieur gauche. Un trismus très accentué l'empêche d'ouvrir la bouche. A l'exploration, qui est difficile, on ne constate aucune trace de carie dentaire. En arrière et en dehors de la dent de douze ans, on trouve une cavité, au fond de laquelle on sent la dent de sagesse.

A l'âge de vingt-sept ans, ce malade a été opéré pour un abcès siégeant au même endroit. Depuis cinq ans, le même abcès a reparu avec vives douleurs.

Tous ces accidents sont certainement dûs à l'inclusion de la dent de sagesse.

Obs. IV. (*Prise dans le service du docteur Pietkiewicz, par le docteur Nogué, suppléant*).

Accidents de la dent de sagesse inférieure gauche. — Femme de vingt-huit ans. A déjà souffert il y a six mois. Douleurs assez vives, trismus, etc. Cautérisations, pour faciliter l'évolution de la dent. Ces accidents durèrent trois semaines pendant lesquelles la malade dût se nourrir de lait et de bouillon. Il y a quinze jours, début des nouveaux accidents. La malade vient à la consultation de l'Hôtel-Dieu. Au bout de cinq jours, extraction assez difficile. Les accidents cessent. La dent de sagesse n'était pas dans la ligne axiale des molaires, mais légèrement en dehors.

Obs. V (personnelle). — Femme de vingt-cinq ans, enceinte pour la troisième fois. A chaque grossesse, elle a eu une poussée du côté de sa dent de sagesse inférieure gauche, avec trismus plus ou moins prononcé. Actuellement, douleurs violentes au moindre contact, et contracture qui permet à peine d'apercevoir la dent encore recouverte en partie par la gencive.

Digitized by Google

Quelques bains de bouche diminuent la contracture et permettent quelques séances de pointes de feu qui viennent rapidement à bout de ces symptômes. La dent de sagesse est en avant de la branche montante.

Obs. VI (personnelle). — Homme de vingt-huit ans, souffre depuis six mois. Il se présente avec une tuméfaction assez considérable de la joue droite au niveau de l'angle du maxillaire et un trismus très prononcé. Au bout de deux jours l'abcès s'ouvre dans la bouche. Le trismus diminue et on peut apercevoir la couronne de la dent de sagesse, un peu en dehors de la ligne axiale des dents, et encore en évolution. Elle est extraite à la langue de carpe, et les symptômes s'amendent assez rapidement.

Obs. VII (personnelle). — Femme de trente-deux ans; a sa dent de sagesse inférieure droite en évolution. A plusieurs reprises, elle a eu des accidents bénins, qui se sont traduits par de la douleur et de la contracture. Aujourd'hui elle présente une contracture telle qu'il est fort difficile d'apercevoir au fond du sinus buccal, en arrière et en dehors de la 2e molaire un fort bourrelet gingival qui recouvre en partie la dent de sagesse qui n'a pas encore complètement évolué et paraît enchatonnée dans l'épaisseur de la joue. Toute la région est œdématiée. Quelques séances de cautérisation du bourrelet gingival, des bains de bouche fréquents. Au bout d'une dizaine de jours, la contracture a à peu près complètement disparu en même temps que l'œdème. Nous revoyons la malade un mois après; tous les symptômes de douleur et contracture ont complètement disparu.

Forme grave.

L'inflammation s'étend à l'articulation dentaire, l'arthrite alvéolaire évolue en provoquant des douleurs intenses; le trismus est parfois très accentué, la fièvre intense. Du pus se collecte au-dessous du bourrelet gingival; il peut trouver une issue directe vers la bouche; mais il peut aussi fuser sous la muqueuse, dans l'épaisseur de la joue, vers la région cervicale. Les lésions d'ostéite s'accentuent; il en résulte des douleurs violentes propagées à toute l'arcade dentaire, par suite de l'envahissement du canal dentaire. Un adénophlegmon peut se développer. Après une phase aiguë, la crise peut se terminer par évacuation du pus. D'autres fois, surtout lorsqu'il s'agit de dent incluse, l'ostéite se termine par formation de fistules muqueuses ou cutanées; l'ostéite passe à une phase chronique, durant laquelle les fistules coulent et se tarissent alternativement.

L'articulation temporo-maxillaire peut être le siège de lésions inflammatoires, qui gênent les mouvements de mastication. Le malade s'alimente mal.

Dans les formes graves, il faut classer les diverses lésions qui se

Digitized by Google

compliquent des phénomènes nerveux et des phénomènes inflammatoires que nous avons relatés.

Obs. VII. (Communiquée par le docteur E. Roy).

Homme de trente ans, se présente avec empâtement de la région angulaire gauche du maxillaire inférieur. Violentes douleurs. Trismus. On constate la présence, au niveau de la dent de sagesse, d'un volumineux abcès, dont le pus sort tout autour de la dent. Incision au bistouri. Bains de bouche; trois jours après le malade ne présente plus qu'une petite fistule qui paraît en voie de cicatrisation.

Obs. IX (personnelle). — Homme, trente ans, présente une tuméfaction de l'angle de la mâchoire et un trismus qui permet à peine d'apercevoir la dent de sagesse inférieure gauche non encore complètement évoluée. Des bains de bouche fréquents et prolongés font cesser en partie cette contracture; et on peut extraire avec la langue de carpe la 3e molaire baignant dans le pus. On sent les rebords de l'alvéole dénudés; des lavages antiseptiques font tout rentrer dans l'ordre au bout d'un mois, après élimination de quelques parcelles osseuses nécrosées.

Obs. X (personnelle). — Homme, de vingt-sept ans, souffre depuis quinze jours de violentes douleurs, dont le maximun est au niveau de la 3e molaire inférieure droite. Tuméfaction considérable de la région avec œdème. Contracture. Deux jours après, on peut fort difficilement extraire la dent qui baignait dans le pus; on prescrit des lavages antiseptiques. Pendant un mois la suppuration persiste et on extrait plusieurs petits séquestres représentant les bords de l'alvéole nécrosés. Un mois et demi plus tard, il ne reste plus qu'une petite fistule en voie de cicatrisation.

5° Traitement.

Cautérisation ou destruction du bourrelet gingival; extirpation de la dent de sagesse; curage de l'os en cas de signes nets d'ostéite; incision des collections purulentes, des fusées phlegmoneuses.

Le traitement prophylactique consiste dans l'extraction de la dent de six ans; on remédie ainsi au manque d'espace sur le maxillaire inférieur; c'est Bourdet, en 1757, qui inaugura cette méthode; elle fut conseillée par Fox, Magitot, Tomes; elle a été refusée par Andrieu, Despés, Baronnet, Quinby, Mundell. A l'heure actuelle, elle est prônée par Pietkiewicz, Cruet, Siffre, Roy. « L'extraction de la dent de six ans, faite au moment de l'éruption de la dent de douze ans, remédie au défaut de place; la dent de sagesse sort plus tôt et sans provoquer dedouleurs, ni causer d'accidents » (Roy).

Digitized by Google

A l'époque où l'on propose cette extraction, rien ne pouvant faire prévoir qu'il y aura des accidents au moment de l'éruption de la troisième molaire, il nous paraît difficile de faire passer cette méthode dans la pratique journalière. D'autant plus que, pour bien faire, il faut extraire les quatres molaires de six ans. On n'arrivera pas plus à faire accepter cette extraction systématique qu'on n'a obtenu des gens bien portants de se faire enlever l'appendice iléo-cœcal en prévision d'accidents futurs possibles!

Parfois, cependant, on est amené à proposer cette opération, en cas d'une antéversion totale des dents antérieures de la mâchoire supérieure. Pietkiewicz a vivement insisté sur l'application de ce procédé dans ces cas; il est alors presque toujours accepté. Étant donnés ses résultats au point de vue de la prophylaxie des accidents de dent de sagesse, on ne saurait trop le conseiller aux dépens des procédés conservateurs, qui, en dehors de nombreux insuccès, n'ont pas les mêmes avantages à venir.

III. — PATHOGÉNIE DES ACCIDENTS DE LA DENT DE SAGESSE

Les théories émises pour expliquer les accidents provoqués par la dent de sagesse peuvent se classer en trois groupes : théorie mécanique; théorie infectieuse; théorie épithéliale.

a) **Opinion des auteurs.**

1° Théorie mécanique.

Divers facteurs mécaniques interviennent pour expliquer les accidents.

Paul Broca, Magitot, Reclus, Heydenreich accusent le manque de place sur le bord alvéolaire; la dent de sagesse est prise entre la branche montante et la deuxième grosse molaire.

Reclus accuse même ce manque de place, plus important d'après ses recherches à gauche qu'à droite, de la plus grande fréquence des accidents à gauche. D'après Delabarre, Oudet, les accidents inflammatoires sont dus au défaut de place et à la compression des tissus voisins.

Richet, Comoy invoquent plusieurs causes pour expliquer les déviations :

Digitized by Google

1° Arrêt de développement dans le sens antéro-postérieur du maxillaire inférieur;

2° Augmentation de volume, soit de la dent de sagesse, soit de la deuxième grosse molaire;

3° Déviation en avant de l'apophyse coronoïde.

Chevassu admet les causes suivantes :

1° Dureté fibroïde de la gencive;

2° Défaut de place sur le bord alvéolaire;

3° Dent recouverte par le repli de muqueuse qui réunit les deux maxillaires;

4° Coronoïde inclinée en avant;

5° Rapprochement des bords de l'alvéole;

6° Volume plus considérable de la dent de sagesse.

D'après Beltrami, la dent de sagesse gênée dans son évolution par le manque de place sur le rebord alvéolaire joue le rôle d'un véritable corps étranger.

2° Théorie infectieuse.

Redier, Cornudet, Cruet, Dunogier, Pietkiewicz, Jacque, Savoye considèrent les accidents comme de nature infectieuse. Les accidents ne se produisent que lorsque la dent a percé la muqueuse; les accidents seraient plus fréquents au niveau de la dent de sagesse qu'aux autres dents et seraient plus fréquents au maxillaire inférieur qu'au maxillaire supérieur, parce qu'à ce niveau la muqueuse moins adhérente se laisse décoller, est soulevée, et forme un capuchon incessamment comprimé et trituré; puis, lorsque le lambeau de muqueuse est déchiré, au-dessous de lui stagnent des débris alimentaires et des agents microbiens qui font éclore l'infection. D'après Jacque, un dépôt de tartre se fait dans ce clapier tout autour de la dent en éruption et les micro-organismes se cantonnent sous ces dépôts de tartre. « Au début des accidents, la gencive se laisse amincir, perforer, par les mouvements incessants de la mastication, le contact des aliments durs et le travail physiologique, qui force la dent à s'allonger en hauteur; bientôt il se forme un bourrelet dur, tendu, présentant en un point une ouverture par où la salive, les débris alimentaires et les agents infectieux pénètrent. En même temps, on assiste à tout le cortège symptomatologique propre à l'infection. Mais pendant toute cette période il se forme un clapier sous

Digitized by Google

le bourrelet muqueux. A la faveur, peut-être, d'une inertie relative des mouvements de la mâchoire inférieure, du tartre apparait et se dépose sur toute la périphérie du collet de la dent en éruption. Mais cependant tous les mouvements de mastication ne sont pas abolis, et soit que par maladresse le malade mâche sa gencive enflammée, soit que des aliments durs s'interposent entre les deux maxillaires au niveau de cette même région, il en résulte de petits traumatismes. Si l'on n'oublie pas la présence du tartre sur la surface de la dent, qui s'y trouve disposé en fines aspérités, on comprend très bien la possibilité par le bourrelet, qui se trouve placé au-dessus, d'être ulcéré en plus d'un point, de dedans en dehors, et d'autant mieux qu'il est œdématié! Il en résulte la permanence de petites portes d'entrée qui permettent aux agents infectieux de se créer une voie par l'intermédiaire des vaisseaux lymphatiques et de favoriser constamment les progrès de l'inflammation » (Jacque).

Une autre théorie infectieuse est celle de Capdepont; pour cet auteur, il s'agirait d'infection du sac folliculaire et d'exaltation de virulence microbienne en cavité close. Deux dispositions anatomiques favoriseraient cette infection : 1° La direction de la dent oblique de bas en haut et d'arrière en avant, qui la fait buter sur la face postérieure de la deuxième molaire; 2° l'existence d'un cul-de-sac situé entre le bourrelet muqueux formé par la gencive décollée, soulevée au niveau de la dent de sagesse et la face postérieure de la couronne de la deuxième grosse molaire.

Par suite de la direction de la dent de sagesse, son sac folliculaire vient s'ouvrir en avant, dans le fond du cul-de-sac situé en arrière de la deuxième molaire; ce sul-de-sac contient des micro-organismes; il infecte la cavité folliculaire; dans celle-ci les microbes exaltent leur virulence lorsque le moindre gonflement de la muqueuse transforme en espace clos la cavité folliculaire.

Lorsqu'il survient des accidents de dent de sagesse, même après chute ou extraction plus ou moins lointaine de la deuxième molaire, Capdepont les explique par l'ouverture du sac folliculaire de la dent de sagesse non plus dans un cul-de-sac muqueux, mais dans un alvéole infecté.

Cette théorie, très ingénieuse, est étayée sur des recherches anatomiques précises.

Digitized by Google

3° Théorie épithéliale.

Moty considère les accidents de la dent de sagesse comme la manifestation d'une anomalie par excès; il a trouvé des inclusions épithéliales, sortes de nucléoles punctiformes appendus aux racines de la dent de sagesse, ressemblant aux kystes à épithélium proliférant de Malassez et présentant des analogies avec un sac folliculaire incomplet.

« La cause pathogénique réelle des accidents de la dent de sagesse est l'inclusion de débris épithéliaux proliférant autour des racines de cette dent. Ces débris peuvent rester plus ou moins longtemps et même indéfiniment latents, et leur évolution proliférante débute ordinairement sous l'influence de différentes causes étiologiques dont les principales sont : l'injection de la gencive au moment de l'éruption de la dent, les traumatismes répétés résultant des fonctions physiologiques de la mâchoire et la carie des dents voisines; mais dans bien des cas la prolifération épithéliale se produit sans cause accessoire reconnaissable. L'évolution de la dent de sagesse est en réalité aussi fréquente au maxillaire supérieur qu'au maxillaire inférieur, mais elle y est sensiblement moins grave.

La théorie de l'étranglement pur tombe d'elle-même par ce fait que l'ablation de la deuxième molaire n'a que peu d'action sur les accidents et ne permet pas la conservation de la dent de sagesse, et par cet autre fait que les fistules, quand il s'en est formé, persistent presque toujours indéfiniment tant qu'on n'a pas enlevé la dent » (Moty).

b) **Critique des théories.**

1° Théorie mécanique.

Les partisans de la théorie inflammatoire et de la théorie épithéliale ont élevé plusieurs objections contre la théorie mécanique. Cornudet fait remarquer que, dans 38 cas sur 73, les accidents se sont produits malgré l'absence d'une ou plusieurs molaires, c'est-à-dire dans des conditions où il est impossible d'invoquer le défaut de place.

Pour que les accidents se produisent, il faut que la dent ait percé la muqueuse (Redier).

C'est la dent qui donne l'impulsion physiologique déterminant

Digitized by Google

l'accroissement en longueur du maxillaire. Follicule dentaire et os périphérique évoluent ensemble; on en peut dire autant des tissus mous qui les recouvrent. Il est donc inexact de parler de tissus adultes et de leur résistance, quand, au contraire, il s'agit de tissus en voie d'accroissement et de développement normaux (Capdepont).

En faveur de la théorie mécanique, en outre des arguments fournis par les auteurs qui la soutiennent, nous pouvons présenter des faits de divers ordres.

Les accidents sont rares au maxillaire supérieur, où la dent de sagesse peut évoluer en toute liberté, où aucun obstacle osseux ne gêne son extension.

Dans les races européennes, le diastème post-molaire est mesuré par un chiffre négatif, 4 millimètres; la cinquième molaire se creuse une place dans la branche montante; on comprend que les accidents, les arrêts de développement de cette dent seront fréquents (Madeleine Pelletier).

Il faut qu'au moment de l'éruption des grosses molaires, la base de l'apophyse coronoïde ou plutôt la branche montante tout entière se recule progressivement (Renaud).

D'après nos recherches anatomiques, l'accroissement des maxillaires en sens antéro-postérieur se fait aux dépens de l'espace compris entre les dents de lait ou de remplacement et la branche montante. Cet accroissement doit être suffisant pour que, graduellement, chaque grosse molaire, primitivement logée dans l'épaisseur de la branche montante, puisse devenir organe du bord alvéolaire. La branche montante doit effectuer, par rapport à la dernière dent existante, un recul tel que la dent en voie d'éruption puisse trouver sa place sur l'arcade dentaire. Or nous avons vu que souvent la dent de sagesse, même après son éruption, empiétait, en partie, dans le tissu de la branche montante, et le tissu qui délimite en arrière l'alvéole de la dent de sagesse est un massif résistant et compact; on comprend donc que dans de nombreux cas surviennent des accidents mécaniques, consistant en phénomènes de compression. Capdepont proclame que la dent de sagesse ne donne pas une impulsion suffisante au développement de l'os; elle trouve un obstacle dans la présence de la grosse molaire; il donne bien, sous cette forme, une certaine importance au facteur mécanique.

Enfin les praticiens tel qu'Andrieu, Pietkiewicz, Siffre, Roy accor-

Digitized by Google

dent bien une valeur pathogénique au « défaut de place », invoqué par les anciens auteurs, puisqu'ils proposent de donner de l'extension aux espaces destinés aux dents de sagesse, en pratiquant l'extraction des 4 dents de six ans.

2° Théorie infectieuse.

Théorie de Redier (infection de l'espace sous-gingival), théorie de Capdepont (infection du sac folliculaire) doivent entrer pour une grande part dans la pathogénie de certains accidents; mais il ne faut pas les généraliser. Aucune d'elles n'explique les accidents provoqués par les dents incluses, et ces accidents sont fréquents; elles n'expliquent pas les accidents provoqués par la dent de sagesse supérieure (celle-ci peut rester incluse, gênée, comprimée dans l'épaisseur de la tubérosité maxillaire, si l'ampliation en longueur du bord alvéolaire est insuffisante).

La théorie de Capdepont invoque des conditions anatomiques spéciales à la dent de sagesse; mais celle de Redier ne nous donne pas l'explication de la localisation si fréquente des accidents au niveau de la dent de sagesse, et leur rareté relative au niveau des autres dents, qui pourtant évoluent de la même manière. Le soulèvement de la gencive, qui serait spécial à la dent de sagesse à cause de son décollement facile à ce niveau, n'est pas suffisant à nous rendre compte de la fréquence des accidents.

On peut en outre objecter qu'il semble y avoir confusion dans l'esprit des partisans de cette théorie entre le fait clinique, l'infection, et la cause de cette infection, qui est précisément la pathogénie que nous allons chercher à élucider.

3° Théorie épithéliale.

Moty a prévu l'objection que l'on peut faire à sa théorie; c'est que les accidents de la dent de sagesse fréquents et de nature particulière ne se retrouvent pas lorsqu'il s'agit des autres molaires qui sont pourtant munies des mêmes amas épithéliaux.

D'après Moty, la tendance à la prolifération serait peu marquée sur les amas épithéliaux dépendant des première et deuxième molaires et ainsi s'impliquerait la rareté des accidents.

En réalité, s'il s'agit d'amas épithéliaux, rien n'explique qu'ils

Digitized by Google

entrent plus fréquemment en prolifération au niveau de la dent de sagesse qu'au niveau des autres dents. Aussi croyons-nous que cette théorie ne peut s'appliquer qu'à certains cas spéciaux.

Reclus, lui aussi, rejette cette théorie pour les cas ordinaires; il l'admet pour certains faits qui doivent être exceptionnels : « Les mêmes causes banales enflamment les dermoïdes muqueux de ces autres dents, le même tableau clinique devrait se dérouler autour d'elles, et nous ne le constatons qu'à propos de la dent de sagesse. Cependant un argument nous trouble; on aurait vu parfois, et Moty en cite des exemples, les phénomènes caractéristiques de l'éruption vicieuse apparaître sur une dent de sagesse saine, à couronne bien épanouie, dans un espace suffisant. Dans ces cas exceptionnels, la théorie de ce dermoïde muqueux enflammé rendrait compte des accidents. »

c) **Opinion personnelle.**

Notre étude anatomique sur l'évolution de l'arcade dentaire nous montre la dent de sagesse, longtemps incluse dans l'épaisseur de la branche montante, obligée d'attendre, pour faire saillie dans la cavité buccale, que le bord alvéolaire (en avant du ligament ptérygo-maxillaire) ait acquis une extension suffisante. Cette extension, effectuée lentement, à l'époque où le sujet approche de la fin de sa croissance, reste souvent inférieure à ce qu'il faudrait. La dent évolue forcément dans un espace restreint; sous l'influence des poussées ascensionnelles les tissus sont irrités au-dessus de la dent, tissu osseux et gencive; la gencive se gonfle tout en se soulevant: c'est le capuchon muqueux qui apparaît. Ne pouvant pas toujours prendre place dans cet espace insuffisant, la dent se dévie et nous connaissons le cortège inévitable des déviations dentaires.

Incluse dans l'épaisseur de la branche montante, soit en position normale, soit en hétérotopie, elle irrite, dans ses efforts pour effectuer une ascension rendue difficile par le manque d'espace, tous les tissus avoisinants. Des accidents nerveux aseptiques peuvent survenir à cause du voisinage du canal dentaire, où le nerf dentaire inférieur est comprimé.

Au facteur mécanique constant s'ajoute l'élément infectieux; infection du sac folliculaire par la gencive enflammée et cortège de l'arthrite alvéolaire ou de l'ostéo-périostite; infection du tissu osseux comprimé, irrité par une dent incluse sous l'influence d'éléments

Digitized by Google

microbiens apportés par voie endogène (nous avons vu des accidents de la dent de sagesse en évolution survenir à la suite d'une maladie infectieuse, grippe, typhoïde, etc.).

Obs. XI (personnelle). — Femme de vingt-huit ans. Atteinte d'une grippe depuis une dizaine de jours. Brusquement, on constate une forte élévation de la température; il se forme un œdème considérable de la joue droite, avec empâtement de toute la région depuis le maxillaire inférieur jusqu'au niveau de l'œil. Douleurs intolérables, fièvre, inappétence, état général grave. A l'examen, on trouve toutes les dents saines. Cependant la dent de sagesse supérieure droite n'a pas encore complètement achevé son éruption : elle est légèrement déviée en dehors, entourée par un volumineux œdème de toute la région avec fluctuation très nette. Elle même est très mobile et baigne manifestement dans le pus. Elle est extraite sans difficulté; issue de flots de pus, et huit jours après tous les symptômes : fièvre douleur, œdème ont disparu.

Dans ce cas il nous paraît qu'il s'agit d'une infection endogène venue se localiser en un point de moindre résistance, autour de la dent de sagesse jouant le rôle de corps étranger.

Madeleine Pelletier, dans son intéressante étude sur la phylogénèse du maxillaire inférieur, établit différents points que nous allons résumer. Après avoir établi le manque de parallélisme dans l'accroissement entre les régions intéressées à l'évolution dentaire et celles indifférentes à cette question, largeur de la branche montante, fonction directe du développement des masticateurs, et longueur du bord alvéolaire, elle constate que la portion squelettique diminue beaucoup plus dans le cours de l'évolution phylogénétique que la portion dentaire : d'où production d'un diastème post-molaire positif ou négatif, suivant que l'on considère des races inférieures ou des races européennes. Plus une race est avancée dans l'évolution, moins sa mandibule est développée. Étant donnée l'indépendance des deux portions du maxillaire, d'une part la portion squelettique, d'autre part la portion alvéolaire, elle n'admet pas que cette régression soit causée par la diminution du nombre ou du volume des dents. Le contraire lui paraîtrait plus vraisemblable : la dent, organe plutôt passif, devait être frappée après le maxillaire, étant donné ce que l'on sait des rapports entre les fonctions et les organes. « Si l'organe se modifie quand la fonction change, c'est que la fonction est mouvement : elle est l'organe même, se modifiant sans cesse. On comprend donc que les changements les plus rapides

Digitized by Google

doivent s'effectuer dans les muscles et dans les os, puisque ceux-ci ne sont en dernière analyse que le coefficient de stabilité de ceux-là. Aussi tout ce qui dans le maxillaire est en rapport étroit avec les muscles diminue aussi rapidement qu'eux, c'est-à-dire dès que la fonction est moins active. Les dents, au contraire, ont dans la mastication un rôle plutôt passif : elles ne meuvent pas, elles sont mues; aussi leur adaptation est-elle très lente. Elles diminuent peu à peu et par répercussion; mais elles sont toujours en retard sur la portion squelettique. » (M. Pelletier.) Le fait, que nous avons constaté plus haut, à savoir que la branche horizontale évolue même en l'absence de la dent de sagesse, semble confirmer cette indépendance, mise en évidence par Madeleine Pelletier.

La conséquence de cette évolution inégale des deux portions du maxillaire est, comme nous le disions plus haut, que les races auront un bord alvéolaire d'autant plus grand par rapport à la portion squelettique qu'elles seront plus évoluées. Le fait se traduit dans les races inférieures par un diastème post-molaire, ayant une valeur positive, + 4 millimètres chez les nègres et les Néo-Calédoniens; pour les races européennes, ce diastème est représenté par un nombre négatif, — 4 millimètres en moyenne. Aussi voyons-nous le bord alvéolaire trop grand pour la portion squelettique de l'os, ne pouvant s'étendre en arrière, arrêté par le bord antérieur de la branche montante, s'infléchir en dedans, les courbes des deux portions cessant d'être parallèles. La troisième molaire vient alors occuper la place où nous la rencontrons régulièrement dans les races européennes, à la face interne de la branche montante.

Cette particularité anatomique a été bien mise en évidence par Capdepont; et il en fait un argument contre la théorie mécanique : il ne saurait y avoir compression, puisque rien en arrière ne gêne l'évolution de la dent de sagesse. Nous ne pouvons accepter ces conclusions sans réserve. Il ne faut pas perdre de vue en effet que cette nouvelle situation de la dent de sagesse n'est pas sa place rationnelle; d'autre part, bien que ce type soit la règle dans les races européennes, il est loin d'être encore définitivement fixé. Nous sommes en pleine évolution, en cours de transformation d'un type antérieur, représenté encore par les races inférieures. Aussi ne faut-il pas s'étonner si les exceptions à cette règle sont nombreuses. Les deux portions du squelette peuvent bien avoir évolué comme

Digitized by Google

nous le disions plus haut, sans que leurs courbes respectives se soient modifiées. Alors la dent de sagesse est obligée de faire son éruption dans un espace restreint. Il lui manque en moyenne les 4 millimètres dont la portion alvéolaire empiète sur la branche montante. Il est donc naturel qu'il se produise des accidents. Alors nous avons les véritables accidents de dent de sagesse, dont cette irrégularité, sorte de retour à une conformation antérieure, intermédiaire entre le type nègre actuel, primitif, et le type européen, aboutissant présent de l'évolution phylogénétique, est pour nous la principale cause.

D'après ce que nous avons dit plus haut de l'indépendance du développement des deux portions du maxillaire, on ne saurait admettre non plus qu'on se trouve, au moment des accidents, en présence de tissus en pleine évolution : la troisième molaire donnant l'impulsion physiologique nécessaire à l'allongement de la mandibule (Capdepont). Si nous nous reportons à notre statistique, nous voyons que les accidents se produisent en moyenne vers l'âge de vingt-sept ans; nous avons donc bien affaire à des tissus adultes, et il n'est point étonnant qu'ils présentent de la résistance, n'ayant aucune raison physiologique de livrer passage à la dent de sagesse. Il n'en est point de même ici en effet que pour la dent de douze ans, que nous avons vu empiéter sans inconvénients de 5 millimètres sur la branche montante. C'est qu'alors, à l'inverse du cas précédent, nous avions bien affaire à des tissus « en voie d'accroissement et de développement normaux. »

Cette résistance pour la 3e molaire se traduit par la série d'accidents que l'on décrit sous le nom d'accidents de la dent de sagesse.

Nous pouvons considérer que, dans un certain nombre de générations, tous les Européens présenteront leur dent de sagesse inférieure sur la face interne de la branche montante, ce type s'étant définitivement fixé dans la suite de l'évolution. Alors ce sera dans les races dites actuellement inférieures que l'on rencontrera probablement les accidents de dent de sagesse; pour les descendants des races européennes, ils auront disparu, même si l'évolution, se continuant toujours dans le même sens, la dent de douze ans arrive au niveau du bord antérieur de la branche montante. En effet, le défaut de parallélisme entre les deux portions du maxillaire inférieur se sera encore accentué; et cette dent trouvera naturellement sa place

Digitized by Google

dans la voie frayée par la troisième molaire, probablement alors définitivement disparue.

Le maxillaire supérieur est soumis aux mêmes lois que le maxillaire inférieur; le défaut de parallélisme entre ses deux portions va toujours s'accentuant; mais, les conditions mécaniques étant plus favorables, les accidents sont moins fréquents, moins graves; ils sont l'exception.

Il faut, en résumé, se basant sur l'évolution de l'arcade dentaire, admettre la prépondérance des causes mécaniques, invoquer secondairement l'infection par voie gingivale ou par voie endogène, pour arriver à l'explication rationnelle de tous les accidents de la dent de sagesse.

BIBLIOGRAPHIE

Abbot, Development of teeth and the effects of irritation upon them, *Trans. Amer. dental. Associat.*, 1895-1896, vol. XXXV, p. 25.

Albaran, Troisième dentition, *Bull. soc. anat.*, 1887.

Arnulphy, *Anomalies de la dent de sagesse inférieure*, th. Paris, 1876.

Audy, *Accidents provoqués par l'éruption des dents permanentes autres que les dents de sagesse*, th. Paris, 1901.

Ausset, Accidents de la dentition, *Indépendance médicale*, Paris, 1898, II, p. 25.

Baumel et Défrigé, Des accidents de la 1re et de la 2e dentitions, *Nouveau Montpellier médical*, 1894, p. 689.

Barbat, *Etude sur la pathogénie de certains kystes des machoires*, th. Paris, 1872.

Bartels, *Verhandl. d. Berliner Ges. f. Anthropol.*, 1892.

Beltrami, Sur quelques accidents dus à l'évolution de la dent de sagesse, *Marseille médical*, 1902, tome XXXIX, p. 425.

Bermoudy, *Considérations sur les abcès dentaires*, th. Paris, 1879.

Berten, Der Mechanismus des Zahndurchbruch, *Deustche Zahnärtliche Wochenschrift*, 1900, III, p. 129.

Bourdet, *Maladies des dents*, 1731.

Burt, Accident d'évolution de la dent de sagesse, *Revue d'odontologie*, 1896, p. 103.

Calle, *Fistules d'origine dentaire*, th. Paris, 1885.

Calmels, *Nécrose du maxillaire inférieur consécutive à l'éruption de la dent de sagesse*, th. Paris, 1878.

Capdepont, Quelques considérations anatomiques et pathologiques sur le sac folliculaire, *Revue de stomatologie*, Paris, 1902, p. 201.

Capdepont, Recherche méthodique d'une dent de sagesse en évolution ou incluse, *Revue de stomatologie*, tome IX, Paris, 1902, p. 256.

Capdepont, Pathogénie des accidents de dent de sagesse, *Revue de stomatologie*, juillet 1901, p. 293.

Caumartin, Accidents provoqués par l'éruption de la dent de sagesse, *Echo médical du Nord*, 1901, p. 85.

Chevassu, *De quelques accidents causés par l'éruption et la déviation de la dent de sagesse*, th. Paris, 1873.

Collineau, Vice d'évolution rare de la dent de sagesse, *Revue mensuelle, de l'Ecole d'Anthrop.*, Paris, 1896, p. 332.

Digitized by Google

Comoy, *Les déviations de la dent de sagesse inférieure et de leurs accidents*, th. Paris, 1876.

Constant, The mechanical factor in the eruption of the teeth, *Journ. British dentist Associat.*, 1896, p. 723.

Constant, The eruption of the teeth, *British Journ. of dental science*, 1900, t. LIII, p. 773.

Coutenau, *Les adénites d'origine dentaire*, th. Paris, 1902.

Cornilliac, Accidents tétaniques consécutifs à l'éruption de la dent de sagesse, *Revue odontol.*, Paris, 1898, p. 574.

Cornudet, *Dent de sagesse*, th. Paris, 1886-1887.

Cruet, *C.-R. Soc. stomatologie de Paris*, tome III, p. 74.

Cruet, *Hygiène et thérapeutique des maladies de la bouche*, Paris, 1899.

Delacour, Accidents de l'éruption de la dent de sagesse, *Journ. des sciences médicales de Lille*, 1892, II, p. 427.

Dieulafé et Herpin, Développement de l'os maxillaire inférieur, *Journal de l'anat.*, 1906, n° 3, p. 239.

Drews, Accidents de la dentition, *Journal de clinique et de thérapeutique infantiles*, Paris, 1894, p. 711.

Dumont, *Phlegmons périmaxillaires d'origine dentaire*, th. Paris, 1893-1894.

Dunogier, Accidents liés à l'évolution des dents de sagesse, *Journ. de médecine de Bordeaux*, 1893, XXIII, p. 141.

Dunogier, Contribution à l'étude des accidents liés à l'évolution des dents de sagesse, *Mémoires et Bull. soc. de méd. et chir. de Bordeaux*, 1893, 1894, p. 542.

Eyssautier, De la première grosse molaire (dent de 6 ans); phénomènes pathologiques auxquels donne lieu assez souvent l'éruption de cette dent, *Odontologie*, Paris, 1904, tome XIX, p. 265.

Farhi, *Evolution de la première et de la seconde dentitions, leurs accidents respectifs*, th. de Montpellier, 1901, n° 29.

Frey, Rapports pathologiques entre l'articulation temporo-maxillaire et les dents, *Odontologie*, Paris, 1902, tome XXVIII, p. 321.

Galippe, Dents de sagesse et accidents infectieux, *Journal des connaissances médicales pratiques*, Paris, 1892, p. 1044, tome II.

Guillot, *Annales des sciences naturelles, Zoologie*, 4e série, tome IX, 1858.

Heidé, Évolution vicieuse de la dent de sagesse, nécrose du maxillaire, perforation du sinus, *Odontologie*, Paris, 1900, tome XXIII, p. 401.

Hertwig, Ueber vergleichende Anatomie der Zähne, *Oester.-ung. Vierteljahrschrift Zahnheilk.*, 1896, p. 268.

Heydenreich, thèse d'agrégation, 1878.

Heydenreich, *Traité de chirurgie*, Duplay et Reclus, tome IV.

Hivert, Éruption tardive de dent permanente, *Revue odontologigue*, Paris, 1900, p. 149.

Jacques, *Éruption des dents, Pathogénie des accidents*, th. Paris, 1859.

Jacque, *Pathogénie des accidents qui accompagnent l'éruption des dents en général*, th. Paris, 1900.

Kersh, The évolution of human dentition, *British Journal of dental science*, 1900, t. LIII, p. 204.

Launois et Branca, 3e dentition chez l'homme, *Journal de l'anatomie*, 1896, p. 544.

Lebedinsky, *Les gingivo-stomatites et le polymicrobisme buccal*, th. Paris, 1898.

Ledouble, Variations des dents de l'homme, *Revue de stomatologie*, juin 1906.

Ledouble, *Variations des os de la face*, Paris, 1906.

Legros et Magitot, *Journal de l'anatomie*, 1873.

Lévêque, *Éruption des dents, Mécanisme, Accidents*, th. Paris, 1881.

Lind, Die Innervierung des Zahnheines und die Entwicklung der Zähne, *Odontologische Blätter*, 1900, p. 1.

Magitot, *Traité des anomalies du système dentaire*, Paris, 1877.

Magitot, Étude sur les anomalies du système dentaire chez les Mammifères, *Journal de l'anatomie*, 1874.

Digitized by Google

Malagou, Désirabode, *Dent de sagesse*, th. Paris, 1838.
Maudet, *Dent de sagesse*, th. Paris, 1895-1896.
Mantegazza, *Archiv. p. l'Anthr.*, 1878.
Meunier, *Accidents de dentition*, th. Toulouse, 1896.
Moty, *Revue de chirurgie*, 1901.
Moty, Pathogénie de l'évolution vicieuse des dents de sagesse, *Gaz. des hôpitaux*, Paris, 1897, p. 1068.
Nogué, Accidents de la dent de sagesse; adénopathie et chancre labial, *Archives de stomatologie*, Paris, 1902, t. IX, p. 31.
Pelletier, Etude sur la phylogénèse du maxillaire inférieur, *Bull. et Mém. Soc. Anthropol.*, 1902.
Pietkiewicz V., *C.-R. Société stomatologie de Paris*, tome III, p. 74.
Pietkiewicz V., *De la périostite alvéolo-dentaire*, th. Paris, 1876.
Pietkiewicz V.-B., *Cure radicale des fistules d'origine dentaire*, th. Paris, 1904-1905.
Pitot, *Dent de sagesse*, th. de Bordeaux, 1894-1895.
Pouchet et Chabry, Contribution à l'odontologie des Mammifères, *Journal de l'anatomie*, 1884.
Prenant, *Éléments d'embryologie de l'homme et des vertébrés*, tome II, Paris, 1896.
Préterre, *Les dents, leurs maladies, leur traitement et leur remplacement*, 1889, Paris.
Reclus, Des accidents consécutifs à l'éruption vicieuse de la dent de sagesse, *Gaz. des hôpitaux de Paris*, 1906, février, p. 507.
Redier, Accidents de l'éruption de la dent de sagesse, *Journ. des sc. méd. de Lille*, 1895, p. 145, 169.
Renard, th. Paris, 1880.
Robin P., *Rôle de la mastication et du sac folliculaire dans l'ascension des dents*, th. Paris, 1899.
Roy, Des accidents imputables à l'éruption des dents et des moyens qu'il convient d'employer pour y remédier, *Revue médicale*, 1903, XII, p. 866.
Roy, *Influence de l'extraction de la première grosse molaire sur l'évolution de la dent de sagesse*, Paris, 1903.
Savoye, *De l'unité des accidents de dentition*, th. Paris, 1902.
Schœffer-Stukert, Unsere heutige Kenntniss von der Entwicklung der Zähne. *Deustche Monatschrift Zahnheilkunde*, 1899, p. 497.
Siffre, Arc dentaire chez l'homme, *C.-R. du Congrès international dentaire de 1900*, t. III.
Siffre, Dent de six ans et dent de sagesse, *Revue odontologique*, Paris, 1902, p. 68.
Siffre, L'histoire de la première grosse molaire et de la dent de sagesse, *Revue odontologique*, 1904, vol. 25, p. 205.
Société de chirurgie de Paris, 1892, Quénu, Reclus, Magitot.
Toirac, *Revue médicale*, 1828, t. I, p. 396.
Tomes, *Traité d'anatomie dentaire*; traduit par Cruet, 1880, Paris, Doin.
Trichet, *Rapports entre les affections de la muqueuse buccale et l'état des dents*, th. Paris, 1884.
Troïtzky, *2e dentition*, Paris, Steinheil, 1890; et in *Revue mensuelle des maladies de l'enfance*, 1890.
Vignal, Anomalie de position de la dent de sagesse, *Revue odontologique*, 1896, p. 270.
Vincent, *Archives provinciales de Chirurgie*, 1895, p. 520.
Walkhoff, Der menschliche Unterkiefer in Lichte der Entwickelungs mechanik, *Deutsche Monatschrift für Zahnheilkunde*, Leipzig, 1901, tome XIX, p. 49.
Wallish, Der Zähne, *Oesterreich-ungar.-Vierteljarschr. Zahnheilk.*, 1900, p. 261.

Digitized by Google

TRAVAIL DE LA CLINIQUE DE M. LE PROFESSEUR A. PONCET.

CONTRIBUTION A LA CHIRURGIE THYROÏDIENNE (GOITRES ET STRUMITES)

PAR MM.

Xavier DELORE et **André CHALIER**

Assistant du professeur A. Poncet. Interne des hôpitaux de Lyon.

Bien que la chirurgie du goitre ait donné lieu, dans ces dernières années, à un grand nombre de travaux remarquables [1], nous avons pensé qu'il ne serait peut être pas sans intérêt de revenir sur cette question, pour insister sur quelques détails cliniques, qui nous paraissent mériter d'être mis en valeur, et pour donner le bilan des résultats opératoires que nous avons obtenus à la Clinique de notre maître, M. le prof. A. Poncet.

Notre statistique personnelle, basée sur 73 observations, est loin de comprendre tous les cas que nous avons pu observer dans le service de notre maître, pendant ces dernières années (1899-1907). Elle porte uniquement sur les malades que nous avons pu suivre de près, et qui ont été opérés par l'un de nous. Nous laisserons complètement de côté, dans cette étude, les nombreux goitres charnus, qui ont été justiciables d'une thérapeutique exclusivement médicale. Nous éliminerons aussi les interventions pratiquées pour goitres exophtalmiques ou pour tumeurs malignes de la thyroïde. Nous aurons uniquement en vue ici les tumeurs bénignes, suppurées ou non. Nos observations se répartissent donc en deux grands groupes : 1° goitres simples; 2° thyroïdites et strumites.

1. Voir surtout L. Bérard, *Thérapeutique chirurgicale du goitre*, thèse de Lyon, 1897.
J.-L. Reverdin, *Rapport au Congrès franç. de Chirurgie sur le traitement chirurgical de goitre*, oct. 1898, Paris.

Digitized by Google

I. — Goitres simples

Sous ce titre, pris dans son sens le plus large, nous comprenons toutes les tumeurs bénignes, non suppurées, du corps thyroïde, sans tenir aucun compte des variétés anatomiques et cliniques. Nous arrivons ainsi à un total de 61 opérations de goitres simples, appartenant pour la plupart au sexe féminin.

Formes anatomiques et cliniques.

Les formes anatomiques rencontrées aux interventions ont été des plus variables. Mais, si nous laissons de côté les classifications histologiques pour nous en tenir au seul point de vue opératoire et chirurgical, nous pouvons, avec M. Poncet, distinguer deux grandes catégories de goitres bénins : les *formes énucléables*, solides ou liquides, souvent confondues sous le nom de *kystes*; et les *formes non énucléables* ou *goitres diffus*.

Il ressort de notre étude que *les goitres énucléables constituent la grande majorité des cas*, même quand il s'agit de tumeurs polykystiques. Nous avons en effet pratiqué 42 *énucléations intra-glandulaires*, et 11 *énucléations massives* : soit 53 ablations de goitres énucléables. Par contre, nous ne trouvons que 2 *thyroïdectomies partielles* et 5 *résections* : soit 7 opérations pour goitres diffus[1]. Or nous avons dû plusieurs fois combiner l'énucléation à la résection, dans des formes de goitres polykystiques où le tissu thyroïdien avait été en grande partie transformé en une multitude de petits kystes adhérents les uns aux autres, qu'on ne parait songer à énucléer isolément. Il est donc bien permis de conclure qu'au moins chez l'adulte les formes énucléables représentent la presque totalité des goitres bénins. C'est à cette même conclusion que nous avions abouti en 1904, en nous basant sur une statistique plus étendue[2]. Nous avions trouvé, en effet, 93 formes énucléables sur 45 formes diffuses. Si, dans notre statistique actuelle, la proportion des formes énucléables est beaucoup plus considérable, cela tient à une expérience plus étendue : de là aussi l'abandon presque complet

1. Le 61e cas est un cas de thyroïdo-éréthisme chirurgical (Obs. XLIII).
2. X. Delore et P. Piollet, *Chirurgie du goitre à la Clinique du Prof. Poncet. Statistique des goitres soignés de 1891 à 1904*. C. R. de la 33e session de l'Association française pour l'Avancement des Sciences, Grenoble, 1904, p. 1151.

Digitized by Google

de deux méthodes naguère encore très en honneur dans la chirurgie thyroïdienne : la thyroïdectomie partielle et l'exothyropexie.

En ce qui concerne les goitres kystiques proprement dits, ou goitres liquides, nous avons été frappés par la fréquence de leur contenu hématique, toute hémorragie opératoire mise à part. Près de la moitié des kystes, en effet, renferment du sang. Dans certains cas, l'hémorragie s'est faite brusquement, en quelques minutes ou en quelques heures, s'accompagnant rapidement de troubles fonctionnels et d'augmentation de volume de la poche, dont les parois n'ont pas subi de modifications anatomiques particulières. Il s'agit alors d'une véritable *hémorragie intra-kystique*, phénomène toujours aigu. Mais, le plus ordinairement, l'épanchement se produit lentement ; comme dans la pachivaginalite, on a affaire à un processus inflammatoire plus ou moins torpide, localisé primitivement sur la paroi du kyste qui s'épaissit et prolifère, ne donnant naissance que secondairement du côté de la cavité à des exsudats hémorragiques. Le liquide intra-kystique est alors tout à fait caractéristique, avec son aspect noirâtre ou sa coloration brun-chocolat. Il renferme souvent, par suite des altérations du sang, des paillettes de cholestérine. Le microscope y décèle l'existence de globules sanguins plus au moins altérés et en voie de régression, et de cellules épithéliales analogues à celles qui tapissent la poche intérieurement. Telles sont les véritables *hématocèles thyroïdiennes*, bien décrites récemment par Troché, dans une thèse inspirée par M. le Prof. Poncet[1]. Par opposition avec les hémorragies intra-kystiques, qui peuvent être appelées des *hématocèles aiguës*, on pourrait leur donner le nom d'*hématocèles subaiguës* ou *chroniques*. Ces deux formes, bien inégalement fréquentes, diffèrent l'une de l'autre à la fois par leur aspect clinique et par leurs caractères anatomiques.

L'évolution des hématocèles thyroïdiennes se fait le plus souvent *par poussées sucessives*.

Sous une influence quelconque, telle que traumatisme, efforts, maladies infectieuses, menstruation, grossesse, etc., quelquefois même sans cause apparente, un goitre, jusque-là peu gênant et peu développé, voire latent et ignoré du malade, devient le siège de tiraillements, de picotement ou de lancées véritables. En même

1. Troché, *Des hématocèles thyroïdiennes*, thèse de Lyon, 1905.

Digitized by Google

temps il grossit, devient plus dur, et ne tarde pas, soit du fait de son volume, soit du fait de son siège plus ou moins rétrosternal, à déterminer des troubles de compression. C'est ordinairement à l'occasion d'une de ces poussées aiguës que les malades se décident à consulter et à demander l'ablation de leur tumeur.

Mais les hématocèles thyroïdiennes ne sont pas graves par les

Fig. 1. — Fibrome du corps thyroïde du poids de 622 gr. (obs. XIV).

seuls troubles de compression qu'elles peuvent occasionner tôt ou tard. Elles le sont aussi par les complications fréquentes qui les accompagnent.

On connaît la tendance des liquides hématiques à s'infecter et à suppurer. Les hématocèles thyroïdiennes n'échappent pas à cette loi générale, et beaucoup de *strumites* ne relèvent pas, à notre avis, d'une autre pathogénie.

Enfin l'irritation constante du tissu thyroïdien par le contact du

Digitized by Google

sang et par sa résorption ne serait pas étrangère, d'après certains auteurs, à la formation des *fibromes de corps thyroïde*, lésion d'ailleurs tout à fait exceptionnelle (Fig. 1).

Il ne semble pas cependant que nous puissions invoquer ce mécanisme dans le cas typique de fibrome opéré par l'un de nous en 1902[1]. Il s'agissait d'une femme de soixante-quatre ans qui, sans goître apparent antérieur, avait vu se développer en trois mois une volumineuse tumeur thyroïdienne (obs. XIV). En raison de l'âge de la malade, du développement rapide de la tumeur, de son aspect clinique et des troubles fonctionnels très marqués dont elle s'accompagnait, on fit le diagnostic de sarcome. Mais, après ablation, l'examen histologique de la pièce (L. Dor) démontra qu'on avait affaire à un fibrome pur à évolution rapide. Le microscope faisait voir des cellules fusiformes relativement jeunes et disposées en fascicules tourbillonnants; il n'y avait pas trace de cellules épithéliales ni de tissu thyroïdien normal ou pathologique. La tumeur étant encapsulée, l'intervention fut relativement facile, et l'on put pratiquer l'énuléation intra-glandulaire sans incident. La guérison fut rapide, et la malade est encore bien portante actuellement (avril 1907, Fig. 1).

Fig. 2. — Goitre basedowifié (malade de l'obs. L).

Des diverses modifications possibles des goitres, dont nous venons de parler (hématocèles et fibromes), nous devons rapprocher un certain nombre de *troubles nerveux d'origine thyroïdienne*, qui sont le fait de goitres basedowifiés proprement dits ou de psychoses d'origine thyroïdienne sans basedowisme (Fig. 2).

1. X. Delore, Fibrome du corps thyroïde, *Revue de chirurgie*, XXVII, 1903, p. 711. Ourmanoff, *Des fibromes du corps thyroïde*, thèse de Lyon, 1902.

Digitized by Google

En ce qui concerne les *goitres basedowifiés*, qui doivent être nettement séparés des goitres exophtalmiques véritables, tant au point de vue des indications qu'au point de vue des résultats opératoires, tous les auteurs s'accordent aujourd'hui pour reconnaître l'efficacité du traitement chirurgical. Dans un cas notamment (obs. L), l'intervention nous a donné un excellent résultat[1]. Il s'agissait d'une jeune fille de dix-neuf ans, présentant depuis l'âge de dix ans un goitre, qui s'était secondairement basedowifié. Depuis quelques mois, en effet, ce goitre, développé en arrière du sternum, dans le lobe gauche, s'était compliqué de plusieurs des signes qui caractérisent le basedowisme : exophtalmie manifeste, léger strabisme, tremblement caractéristique, tachycardie, changement du caractère. Il existait une corrélation si intime entre l'augmentation de volume du kyste thyroïdien, trahie par les signes de compression de voisinage, et l'apparition des signes nerveux de la maladie de Basedow, que l'on n'hésita pas à rendre le kyste responsable de tout ce cortège symptomatique. Nous pratiquâmes donc une énucléation intra-glandulaire de ce gros kyste rétro-sternal. L'opération fut simple, suivie d'une suture hémostatique avec drainage, destiné à permettre l'écoulement des sucs thyroïdiens sécrétés par la glande en trop grande abondance. Quatre jours après l'opération, le pouls était à 80, l'exophtalmie avait diminué, le tremblement était à peine perceptible. Ce résultat est allé en s'accentuant de jour en jour, et, quand la malade est partie de l'hôpital, un mois et demi après l'intervention, elle était totalement guérie. Ajoutons qu'auparavant elle avait été traitée médicalement, pendant au moins quarante jours, en particulier par la radiothérapie, et cela sans apparence de succès. Histologiquement, selon l'examen de L. Dor, le kyste de cette malade se serait développé aux dépens d'un tissu analogue au *tissu parathyroïdien*. Mais il est impossible de dire si l'on avait affaire à un goitre d'origine parathyroïdienne, ou bien à un adénome thyroïdien dans lequel les cellules avaient pris un aspect parathyroïdien. Quoiqu'il en soit, ce fait unique, croyons-nous, méritait d'être signalé, étant données surtout les idées modernes sur la physiologie des parathyroïdes (Moussu, Doyon, Figs 2).

1. X. Delore. Goitre basedowifié. Guérison par l'ablation. Soc. des Sc. méd. de Lyon du 31 janvier 1906; *Lyon médical*, 1906, I, p. 623.

Digitized by Google

Les *psychoses d'origine thyroïdienne*, bien mises en évidence par les recherches de M. Poncet et de ses élèves[1], sont certainement beaucoup plus fréquentes qu'on ne pourrait le croire *a priori*. Chez les thyroïdiens, en effet, les troubles nerveux peuvent aller depuis le simple changement de caractère avec émotivité plus grande, agitation, insomnie, etc. jusqu'aux psychoses véritables, revêtant alors généralement la forme dépressive. La corrélation qui unit ces phénomènes morbides aux altérations thyroïdiennes est bien démontrée par leur amélioration ou quelquefois même par leur disparition complète sous l'influence d'un traitement chirurgical, comme nous avons pu nous-mêmes, après notre maître, nous en rendre compte plusieurs fois (obs. LVI et LX).

Non moins importants à connaître, au double point de vue médical et chirurgical, sont les *goitres plongeants*, qui constituent des formes relativement fréquentes. D'après L. Bérard, on les observerait en moyenne dans la proportion de 1 sur 4. Mais, en réalité, il faut nettement distinguer deux variétés bien spéciales de goitres plongeants : 1° les goitres à développement, surtout cervical, avec un petit prolongement inférieur, rétro-sternal (*forme cervicale*); 2° les goitres intra-thoraciques vrais, dans lesquels on ne trouve aucune tumeur cervicale, et qui sont si souvent difficiles à diagnostiquer et à opérer (*forme médiastinale*).

A côté de ces deux variétés, Cadet a bien décrit récemment, dans sa thèse, une *forme médicale*, caractérisée surtout par un retentissement énorme du goitre sur les appareils respiratoire et cardiaque. A vrai dire, tous les goitres, de quelque nature qu'ils soient, goitres ordinaires en situation normale ou surtout goitres cancéreux, peuvent, à un moment déterminé de leur évolution, donner naissance à des troubles viscéraux tels qu'on a peine au premier abord à les rattacher à la tumeur thyroïdienne. Néanmoins, il suffit de connaître la possibilité de ces phénomènes cardio-pulmonaires au cours du développement d'un goitre pour remonter immédiatement

1. A. Poncet, *Communication à l'Académie de médecine*, juin 1894.
Austin. *Des troubles psychiques d'origine thyroïdienne et de leur traitement chirurgical*, thèse de Lyon, 1896.
Biros, *Des psychoses d'origine thyroïdienne*, thèse Lyon, 1904.
Latarjet, Des psychoses d'origine thyroïdienne et de leur traitement chirurgical, *Lyon médical*, 18 sept. 1904; et Comm. au Congrès de l'Assoc. fr. pour l'avancement des Sciences, Grenoble, 5 août 1904.

Digitized by Google

à la cause qui les produit. Mais, si de telles complications sont très rares et faciles à expliquer quand il s'agit d'un goitre ordinaire, cervical, nettement visible, il n'en est pas de même dans le cas de goitres intra-thoraciques proprement dits, où de telles manifestations peuvent prêter aux plus singulières méprises. C'est alors que les malades vont consulter tout d'abord le médecin, et non pas le chirurgien (Kocher). C'est à de telles formes que convient plus particulièrement la dénomination de *goitres médicaux*. Or nous verrons quelle est, en pareille occurrence, l'importance d'un diagnostic précis, puisque la cessation de tous les troubles est intimement liée à la suppression du goitre qui en est la cause.

La forme médicale des goitres intra-thoraciques, étudiée en Allemagne et en Suisse par d'assez nombreux auteurs (Rose, Schranz, Wölfler, Revilliod, Kocher, Minnich) [1], est encore assez mal connue en France. Nous ne l'avons trouvée décrite que dans deux travaux récents : la thèse de L. Cadet [2] et un article de Pallasse [3], dans lesquels sont publiées les observations tout à fait caractéristiques de trois de nos opérés. « De tels malades ont facilement de la dyspnée d'effort; fréquemment des symptômes de bronchite chronique avec emphysème; un cœur droit dilaté; une tension plutôt faible; un système veineux engorgé; de l'œdème facile des membres; finalement de la cyanose; et quelquefois de l'anasarque. Ils finissent par le tableau de l'asystolie pulmonaire » (Cadet).

Dans une de nos observations notamment (obs. XLVI), il s'agissait d'un peintre-plâtrier, de soixante et un ans, qui fit un long séjour dans un service de médecine pour de l'œdème des membres inférieurs, accompagné de dyspnée et d'albuminurie. A un moment même, ce malade eut des œdèmes considérables, atteignant l'abdomen et les membres supérieurs. Bref, on fit le diagnostic de néphrite saturnine; et c'est seulement quand apparurent des signes de paralysie récurrentielle d'un côté qu'on put constater l'existence d'un goitre plon-

1. Rose, *Archiv f. klin. Chir.*, Bd. XXIII, 1878.
Schranz, *Ibidem*, 1887. — Wölfler, *Die chirurgischen des Kropfes*, 1890. — Revilliod, *Soc. méd. de la Suisse romande*, 24 sept. 1896. — Kocher, *Congrès de Berlin*, 1901. — Minnich, *Das Kropfherz u. die Beziehungen der Schildrüsenerkrankungen zu dem Kreislautapparat*, 1904.

2. L. Cadet, *Contribution à l'étude des goitres intra-thoraciques*, thèse de Lyon, 1905, p. 74.

3. E. Pallasse, Forme médicale du goitre intra-thoracique, *Prov. médic.*, 1906, p. 478.

Digitized by Google

geant, resté ignoré jusque-là[1]. Malgré l'âge du malade et son mauvais état général, l'intervention fut décidée (Delore); le goitre fut enlevé, et, quelque temps après, il n'y avait plus ni œdèmes, ni albuminurie, ni compression récurrentielle.

Mais comment expliquer la pathogénie de tous ces troubles médicaux, en particulier des troubles cardiaques, engendrés par certains goitres intra-thoraciques? Doit-on faire intervenir, dans leur production, des troubles respiratoires, des troubles nerveux, ou des lésions thyroïdiennes?

Pour certains auteurs, les troubles circulatoires sont sous la dépendance exclusive de la compression des voies respiratoires par le goitre. Rose insiste sur l'influence de la gêne inspiratoire. Wölfler, au contraire, incrimine surtout la gêne expiratoire déterminée soit par la compression de la trachée, soit par la paralysie récurrentielle. Il y aurait, en tout cas, suivant l'opinion générale, d'abord des troubles respiratoires d'ordre purement mécanique; puis, secondairement, retentissement sur le cœur droit : d'où stases veineuses et enfin asystolie. La stase veineuse elle-même pourrait agir à la longue sur le muscle cardiaque pour produire la tachycardie : on sait en effet que le sang asphyxique exerce une action nerveuse accélératrice sur le cœur (Dastre et Morat, 1884).

Il est également logique d'admettre que les lésions de certains nerfs (pneumogastrique, sympathique, plexus cardiaque), provoquées par le goitre médiastinal, peuvent, dans quelques cas, retentir sur le muscle cardiaque en en modifiant le rythme.

Enfin les expériences récentes de Lyon, en établissant l'action des produits thyroïdiens sur les nerfs du cœur, ont montré la possibilité de certains troubles cardiaques, en rapport avec un vice de la sécrétion glandulaire.

Quoi qu'il en soit de ces diverses explications, l'existence d'une forme médicale des goitres intra-thoraciques n'en est pas moins certaine. Particulièrement intéressante par son côté clinique, qui la rend si fertile en erreurs de diagnostic, elle mérite d'autant plus d'être

1. Nous rappelons, à ce propos, la *grande valeur séméiologique de la paralysie récurrentielle dans le diagnostic des goitres plongeants*. A l'occasion d'une belle pièce de goitre plongeant, présentée par l'un de nous à la Soc. des Sc. méd. de Lyon (*Lyon médical*, 1906, I, p. 626), M. Collet y a fortement insisté; il a déclaré que, d'après les statistiques des laryngologistes, la paralysie des récurrents par goitre plongeant vient comme fréquence en première ligne, bien avant l'anévrisme de l'aorte et le cancer de l'œsophage.

Digitized by Google

bien connue que seul un traitement chirurgical est rapidement efficace. Et ce n'est pas une des moindres satisfactions de la chirurgie thyroïdienne que de voir disparaître, en quelques jours, à la suite de la simple ablation d'une tumeur rétro-sternale, des troubles fonctionnels et généraux très graves, tels que la dyspnée paroxystique, l'œdème des membres, la tachycardie, l'albuminurie, voire l'anasarque et l'asystolie : tous phénomènes devant lesquels, en pareille circonstance, le meilleur traitement médical est fatalement appelé à rester toujours vain.

Si, jusqu'à présent, nous n'avons pas encore prononcé le mot de *tuberculose thyroïdienne*, c'est que nous n'avons pas eu l'occasion d'en observer de cas typiques [1]. D'ailleurs, la tuberculose spécifique du corps thyroïde (la granulie exceptée) est une affection tout à fait exceptionnelle, dont on n'a guère publié encore que des observations isolées [2]. Par contre, nous avons opéré plusieurs malades, qui étaient porteurs de *goitres d'origine tuberculeuse*. Il s'agit là, comme on le sait, d'une forme assez fréquente de la *tuberculose inflammatoire* (A. Poncet), dans laquelle l'irritation de la thyroïde par les bacilles de Koch ou leurs toxines ne se traduit pas par la production de lésions tuberculeuses spécifiques, mais par une hypertrophie diffuse de la glande ou même par la formation de noyaux adénomateux [3].

Telles sont les diverses formes anatomiques et cliniques des tumeurs bénignes du corps thyroïde qu'il nous a été donné d'observer et d'opérer. Si nous avons un peu longuement insisté sur certaines d'entre elles, c'est qu'en réalité elles règlent à la fois les indications opératoires et le choix de l'intervention, comme nous allons le voir maintenant.

1. Voir, à ce sujet, comme travaux récents :
P. Clairmont, Tuberculose de la thyroïde, *Wiener klin. Wochenschr.*, 1902, n° 48.
Pupovac, Tuberculose du corps thyroïde, *Wiener klin. Wochenschr.*, 1903, 3 sept., p. 1012.
Corner, Primary and secondary local tuberculosis of thyroid gland, *Tr. Clin. Soc. Lond.*, 1903, 1904, XXXVII, p. 112-114.

2. Tomellin, Experimentelle Untersuchungen über die Tuberkulose der Schilddrüse, *Beitr. z. path. Anat. u. z. allg. Pathol.*, Iéna, 1905, XXXV, p. 590-624.
Stanton, The thyroïdius tuberculosis, *Ann. med.*, Phila., 1905, X, p. 605.

3. A. Poncet et R. Leriche, Tuberculose inflammatoire à forme néoplasique. Adénomes du sein, du corps thyroïde, d'origine tuberculeuse, *Bull. de l'Acad. médec.*, 10 avril 1906.
Ch. Costa, *Goitre d'origine tuberculeuse*, thèse Lyon, 1905.

Digitized by Google

INDICATIONS OPÉRATOIRES.

Les indications opératoires sont parfois d'une netteté parfaite. C'est ainsi que l'opération s'impose toutes les fois qu'apparaissent des *troubles fonctionnels*, engendrés par la compression des organes voisins, de la trachée en particulier, que ces troubles proviennent d'un goitre en situation ordinaire mais de volume excessif, d'un goitre rétro-sternal, d'un goitre fibreux, d'une hémorragie dans un kyste ou d'une hématocèle.

De même, pour M. Poncet, les *troubles nerveux d'origine thyroïdienne*, dont nous avons précédemment parlé (goitre basedowifié ou psychose thyroïdienne), constituent une indication opératoire tout aussi impérieuse que des troubles graves de compression.

Mais il est des cas où l'intervention ne se présente pas avec des caractères d'absolue nécessité. Nous avons en vue ici les goitres peu volumineux, qui n'ont jamais déterminé aucun incident. Néanmoins, même dans ces cas, nous sommes d'avis de pratiquer l'opération. Actuellement la bénignité opératoire est telle qu'il est permis de faire valoir, en faveur de l'intervention, chez des sujets jeunes, jusqu'à de simples considérations d'esthétique. Mais il y a plus. L'ablation d'un goitre simple prévient les diverses complications, qui n'auraient pas manqué de se produire dans nombre de cas. Nous savons, en effet, avec quelle fréquence apparaissent tôt ou tard, au cours de l'évolution de ces tumeurs bénignes, des troubles fonctionnels, parfois très menaçants. Nous avons vu aussi dans quelle forte proportion se produit la transformation des adénomes kystiques en hématocèles et en strumites. Nous avons également insisté sur les troubles nerveux qui peuvent se greffer secondairement sur des goitres torpides. Enfin le cancer thyroïdien lui-même est, au moins 8 fois sur 10, un néoplasme développé sur un goitre pré-existant, méritant bien aussi véritablement le nom de *goitre cancéreux*, qui lui a été donné par M. Poncet. Si l'on songe, d'autre part, que, dans les régions goitrigènes, on observe environ un cancer thyroïdien sur 4 goitres, on comprendra immédiatement pourquoi M. Poncet considère comme une indication de l'extirpation des tumeurs goitreuses la possibilité de leur dégénérescence néoplasique [1].

1. A. Carrel, *Le goitre cancéreux*, thèse de Lyon, 1900.
X. Delore, Cancer de la thyroïde, *Revue de chirurgie*, 1904, p. 680.

Digitized by Google

Comme on le voit, les indications opératoires des goitres se sont considérablement élargies à mesure que les interventions sont devenues plus bénignes. On peut dire aujourd'hui que tout goitre diagnostiqué, qu'il soit simple ou compliqué, doit être opéré, et qu'il n'y a de contre-indication opératoire que celle qui relève de l'état de cachexie des malades, observé dans certaines formes de goitres anciens chez des vieillards.

Il va sans dire que les indications opératoires dont nous venons de parler s'appliquent seulement aux goitres des adultes. Chez les enfants et chez les jeunes sujets porteurs de goitres massifs, on devra toujours essayer le traitement médical (iodothyrine, applications iodées, etc.), avant de recourir au traitement chirurgical.

Traitement chirurgical.

Des multiples procédés chirurgicaux qui ont été imaginés pour le traitement des goitres, bien peu sont demeurés en vigueur ; et nous n'avons pas l'intention de les reprendre tous ici.

Citons cependant tout d'abord, pour les éliminer d'emblée, les *ponctions suivies d'injections modificatrices* (teintures d'iode, iodoforme, etc.), qui étaient si couramment employées autrefois, et dont l'usage a été repris récemment par certains auteurs. En réalité, ce sont là des procédés aveugles, souvent inefficaces, parfois dangereux. Depuis longtemps, plusieurs chirurgiens (Poncet, Reverdin, Bérard, etc.) en ont fait définitivement le procès.

Par contre, l'*exothyropexie*[1] offre beaucoup plus d'intérêt et mérite de conserver une place dans les opérations actuelles du goitre. Elle convient en effet à certains cas d'urgence, lorsqu'une exérèse paraît contre-indiquée par la gravité des troubles fonctionnels ou par l'étendue des lésions locales. Nous n'avons cependant pas eu l'occasion de la pratiquer.

Quant à la *thyroïdectomie partielle* et à la *résection*, auxquelles nous n'avons eu recours que 7 fois, elles s'appliquent aux rares cas de goitres diffus, qui ont résisté au traitement médical[2].

1. Poncet et Jaboulay, *C. R. Acad. de méd.*, 5 juin 1894.
2. A propos de la thyroïdectomie dans les goitres diffus, nous rappellerons que la *thyroïdectomie par évidement*, bien étudiée par Gondrand dans une thèse inspirée par M. Nové-Josserand (Lyon, 1899-1900), pourrait avantageusement remplacer la thyroïdectomie partielle. La thyroïdectomie par évidement, pra-

Digitized by Google

Mais, en somme, dans la presque totalité de nos opérations pour goîtres, c'est aux *énucléations*, soit massive, soit intra-glandulaire, que nous avons donné la préférence; ce sont elles qui nous paraissent constituer de beaucoup les opérations de choix. Et d'abord l'énucléation est une opération rationnelle, puisqu'elle s'attaque, autant que possible, aux seules parties malades, sans préjudice pour les régions saines de la glande, et puisque les formes énucléables prédominent, comme nous l'avons vu. D'autre part, elle constitue l'opération la plus bénigne, car elle est essentiellement intra-capsulaire, et permet ainsi, mieux que dans les autres méthodes, d'éviter la blessure ou la section du récurrent et des gros vaisseaux thyroïdiens.

L'énucléation massive, particulièrement bien étudiée par M. le professeur Poncet et ses élèves [1], consiste essentiellement à pratiquer l'ablation en masse des parties malades (adénomes kystiques ou charnus), en se tenant autant que possible en dedans de la capsule.

Cette opération s'adresse aux dégénérescences kystiques, étendues à une partie assez importante de la glande. Si elle sacrifie une certaine quantité de tissu thyroïdien d'apparence saine, en réalité l'on a soin de laisser, d'autre part, une quantité suffisante de tissu glandulaire pour assurer l'équilibre vital. Dans les cas, en effet, où la thyroïde est tout entière infiltrée de kystes au point qu'une énucléation massive totale équivaudrait à peu près à une thyroïdectomie complète, M. Poncet conseille de ne pratiquer l'énucléation massive que sur un de ses lobes latéraux, avec ou sans l'isthme thyroïdien. On évite ainsi, à coup sûr, des accidents redoutables, comme le myxœdème. En même temps, par l'ablation d'un lobe goitreux, on agit sur les parties malades restantes qui s'atrophient et cessent de déterminer les moindres troubles de compression (Poncet, Jaboulay, Jenny [2].

tiquée isolément et successivement sur chacun des lobes hypertrophiés, dans les cas de goitres diffus, donne les mêmes résultats que la thyroïdectomie totale, sans en présenter les dangers. Elle a l'avantage d'être une opération sous-capsulaire; elle ne provoque pas de forte hémorragie; elle permet d'éviter la ligature des thyroïdiennes, la blessure des récurrents, l'affaissement de la trachée. On n'a observé, à sa suite, ni myxœdème, ni récidive de goitre.

1. A. Poncet, De l'énucléation massive des goitres, *Acad. de médec.*, oct. 1896; *Congrès franç. de chir.*, oct. 1898. L. Bérard, *in* thèse, p. 265.

H. Du Clot, *De l'énucléation massive des goitres* (*opération de Poncet*), thèse Lyon, 1901.

2. Jenny, *De l'atrophie des goitres laissés en place après diverses opérations sur le corps thyroïde*, thèse de Lyon, 1893.

Digitized by Google

Quant à la *strumectomie* ou *énucléation intra-glandulaire* (opération de Socin), elle convient à toutes ces formes adénomateuses à noyau unique, kystique ou non, ou bien aux noyaux multiples, mais cependant peu nombreux et nettement séparés les uns des autres par une couche appréciable de tissu thyroïdien normal.

Le manuel opératoire en est fort simple. Par une incision plus ou moins profonde, on arrive directement sur la tumeur, et, grâce au plan de clivage qu'il est aisé de trouver entre celle-ci et sa coque, on les sépare l'une de l'autre; la tumeur est extraite de son enveloppe « comme un noyau de l'intérieur d'un fruit » (J. Reverdin).

Les diverses *incisions* préconisées pour aborder la tumeur nous paraissent également bonnes, suivant le cas auquel elles s'adressent. Néanmoins c'est à l'incision de Kocher un peu modifiée que nous avons eu le plus souvent recours. Habituellement, dans le cas de tumeur localisée à un lobe, ou à un lobe et à l'isthme, nous menons du côté correspondant une incision oblique en bas et en dedans, le long du bord interne du sterno-cléido-mastoïdien, en arrondissant l'incision de plus en plus au fur et à mesure qu'on descend et qu'on se rapproche de la ligne médiane. Si les deux lobes latéraux sont intéressés, l'incision se poursuit de l'autre côté de la ligne médiane en se relevant progressivement pour atteindre enfin et suivre plus ou moins longtemps le bord interne du sterno-mastoïdien opposé. Cette incision, assez comparable à l'incision en cravate (*Kragenschnitt* de Kocher), donne beaucoup de jour et ne laisse après elle qu'une cicatrice peu disgracieuse, se dissimulant souvent dans les plis de la base du cou. C'est pour ces deux raisons surtout que nous lui avons donné la préférence.

La même incision convient au tissu cellulaire sous-cutané, dont on aura soin de couper les veines entre deux pinces.

Quant aux muscles sous-hyoïdiens, il est préférable, quand on le peut, de se borner à les séparer sur la ligne médiane. Mais on est parfois obligé soit de les dilacérer verticalement, en passant entre leurs fibres longitudinales, soit de les couper transversalement, auquel cas on devra les reconstituer autant que possible, après l'opération, par une suture.

Quelles que soient l'incision et l'opération pratiquées, il est utile, dans la grande majorité des cas, de terminer par un petit *drainage* (drain ou mèche). C'est là un point sur lequel insiste depuis

Digitized by Google

longtemps M. le professeur Poncet. Plusieurs chirurgiens (Wölfler, J. Reverdin, Roux, Kocher) se rallient à la même opinion. Ce drainage, à la condition de n'être laissé en place que deux ou trois jours, n'offre aucun inconvénient, au point de vue de la durée de la cicatrisation ou de l'aspect ultérieur de la cicatrice. Par contre, il a pour avantage de parer aux hématomes qui se produisent si facilement dans cette région; par là, il prévient souvent l'infection. Enfin, il aurait aussi pour but de permettre l'élimination d'une certaine quantité de sérosité, que certains auteurs regardent comme une véritable décharge de produits toxiques accumulés dans une glande en mauvais fonctionnement.

Si nous passons maintenant à la description des complications opératoires et post-opératoires que nous avons pu observer chez nos malades, nous devons dire un mot d'abord de l'*anesthésie générale*, qui, pour certains auteurs encore, constitue, dans la chirurgie thyroïdienne, un véritable danger. Deux questions se posent. Faut-il opérer sans anesthésie? Et, si oui, faut-il employer l'éther ou le chloroforme?

Sans rééditer ici tous les détails de la vieille querelle entre les partisans de l'éther et ceux du chloroforme, nous rappellerons seulement que c'est surtout à propos des opérations thyroïdiennes que les plus nombreuses discussions se sont élevées.

Les uns ont accusé l'éther de déterminer, plus que jamais, dans les cas de goitres, divers troubles respiratoires, pouvant varier depuis la simple irritation de la muqueuse trachéo-bronchique avec toux quinteuse et exagération des sécrétions jusqu'à l'asphyxie par congestion des vaisseaux, jusqu'aux congestions pulmonaires, et aux broncho-pneumonies post-opératoires observées dans quelques cas.

Les autres, au contraire, ont exagéré les dangers ordinaires du chloroforme, en insistant sur la syncope cardiaque, à laquelle prédispose tout spécialement une tumeur qui comprime la trachée, et quelquefois même les pneumogastriques.

D'autres, enfin, ne reconnaissant à l'anesthésie générale que des inconvénients, ont donné le choix à la simple *anesthésie locale* à la cocaïne, qu'ils emploient systématiquement dans tous les cas.

En réalité, il y a place, croyons-nous, pour une opinion mixte. L'anesthésie générale offre, dans les goitres, exactement les mêmes indications et les mêmes contre-indications que dans les autres

Digitized by Google

opérations. Si elle est à rejeter et à remplacer par l'anesthésie locale (cocaïne, stovaïne, etc.) chez les malades débilités et cachectiques, ou dans des cas urgents compliqués de graves troubles respiratoires et cardiaques, elle doit être employée dans la grande majorité des interventions pour goitres; et c'est à son anesthésique habituel que le chirurgien doit recourir. Dans le service de M. Poncet, l'éther a toujours été employé sans danger. Comme le répète souvent notre maître, les pneumonies ou broncho-pneumonies post-opératoires sont des pneumonies ou des broncho-pneumonies non pas d'éthérisation, mais bien d'infection. Tout au plus peut-on conseiller, dans l'anesthésie des goitreux; une plus grande prudence; à ce point de vue, il est peut-être utile de ne faire qu'une anesthésie légère, et de ne la commencer qu'au moment même où l'opérateur est prêt à intervenir. La période du début de l'anesthésie à l'éther, période parfois un peu longue, sera avantageusement abrégée par l'emploi du chlorure d'éthyle (10 centimètres cubes), qui agit très rapidement et supprime ordinairement la phase initiale de congestion et d'excitation. C'est à ce procédé d'anesthésie mixte (kélène et éther) que nous avons eu recours chez presque tous nos opérés, sans avoir eu, de ce fait, le moindre incident sérieux, si ce n'est peut-être, dans quelques cas, des menaces d'asphyxie.

L'*asphyxie*, en effet, constitue l'une des principales complications opératoires des goitres. Elle est due, le plus souvent, à la congestion veineuse du corps thyroïde qui entraîne la compression de la trachée. Ce mécanisme paraît bien démontré. En effet, les accidents disparaissent par la rapide libération de la trachée, par la ponction du kyste, la luxation au dehors du goitre plongeant, où l'ablation de la tumeur. Quelquefois il suffit de faire placer le malade dans la position assise : il en résulte une décongestion veineuse rapide; et l'on constate aussitôt la cessation du tirage. Cependant il est des cas exceptionnels où le chirurgien peut se demander s'il n'y a pas opportunité à faire la *trachéotomie*. Cette question de la trachéotomie dans les goitres a fait l'objet de nombreuses et intéressantes discussions[1]. Mais, actuellement, elle paraît jugée de façon définitive; et le ramollissement de la trachée, dont on tenait grand compte autrefois, a perdu aujourd'hui beaucoup de

1. Voir L. Bérard, *loc. cit.*, p. 217.

Digitized by Google

terrain. Comme l'enseigne M. Poncet, « au cours même de l'opération, on ne doit se résoudre à la trachéotomie qu'à la dernière extrémité » (Bérard). Et, de fait, nous ne l'avons jamais pratiquée, dans ces conditions.

Mais les troubles respiratoires observés dans le cours et à la suite des opérations pour goitres ne tiennent pas seulement à un état spécial de la trachée (ramollissement) ou à la compression de cet organe par un corps thyroïde volumineux et congestionné. Ils peuvent être dus aussi à une lésion nerveuse, en particulier à une *lésion du récurrent*, qu'il s'agisse du pincement, de la ligature, ou de la section de ce nerf. Sans revenir sur les signes cliniques et l'importance pronostique de ces divers accidents, nous dirons seulement que dans l'énucléation, surtout dans l'énucléation intra-glandulaire, on peut éviter sûrement le plus redoutable d'entre eux, c'est-à-dire la section. Mais le pincement ou la ligature peuvent très bien s'observer s'il s'agit d'un noyau adénomateux très profondément situé à la partie postérieure de l'organe.

Dans un cas (obs. XIX), tout à fait comparable à celui d'Hamilton [1], nous eûmes, après l'énucléation intra-glandulaire d'une hématocèlesub aiguë et présentant un peu d'inflammation péri-kystique, une hémorragie assez abondante, provenant de la thyroïdienne inférieure ou d'une de ses branches terminales. L'hémostase fut faite par une ligature. Dès que celle-ci fut placée, on constata de la suffocation par spasme glottique, indiquant nettement que le récurrent avait été lié dans la profondeur en même temps que l'artère. La ligature enlevée, la respiration devint normale et l'hémorragie fut arrêtée par la ligature de l'artère, soigneusement dénudée au préalable. Les suites furent très simples. La malade n'eut pas le moindre trouble dysphonique après son opération. Comme on le voit, la *ligature du récurrent* est un accident peu grave, à la condition qu'on s'en aperçoive tout de suite et qu'on isole immédiatement l'artère et le nerf pour lier la première séparément.

La question des *hémorragies opératoires* et des *hémorragies secondaires* a toujours vivement préoccupé les chirurgiens, en ce qui concerne les opérations thyroïdiennes. Ces hémorragies sont, en effet, très souvent d'une abondance déconcertante, et l'on connaît plu-

1. Cité par Bérard, *loco cit.*, p. 234.

Digitized by Google

sieurs exemples de morts par hémorragies opératoires ou post-opératoires. Il importe donc de bien faire son hémostase, pour arrêter les premières, et d'opérer aseptiquement pour éviter les secondes.

D'une façon générale, l'hémostase est relativement facile, quand on pratique la thyroïdectomie, puisqu'on lie, dans un temps spécial, les pédicules vasculaires. Par contre, dans l'énucléation, l'hémorragie est toujours plus abondante, et d'autant plus difficile à arrêter qu'elle s'effectue en nappe, de tous les points sur lesquels a porté l'énucléation. Il est vrai de dire qu'elle cède ordinairement à quelques secondes de tamponnement. Si elle persiste, il suffit d'attirer au dehors le fond de la poche, en la retournant pour ainsi dire, et de pincer alors directement les vaisseaux qui saignent. Enfin, dans les cas d'hémorragie diffuse et abondante, on devra recourir à la *suture hémostatique*, comme le recommande M. Poncet[1]. Cette suture a le grand avantage de permettre une hémostase rapide, sans qu'on soit obligé de laisser à demeure de nombreuses pinces, comme on le faisait autrefois.

Quant à l'*entrée de l'air dans les veines*, il suffit d'en connaître la possibilité pour l'éviter ordinairement; personnellement, nous ne l'avons jamais observée dans nos opérations thyroïdiennes. Il en va de même de plusieurs autres complications opératoires ou post-opératoires (myxœdème, tétanie, lésions nerveuses, etc.), que nous passons complètement sous silence.

Les *résultats* que nous avons obtenus ne font que confirmer la rareté de ces diverses complications et la bénignité opératoire actuelle des goitres. En effet, sur les 61 malades que nous avons opérés, nous ne comptons qu'un décès. Il s'agissait d'une femme de trente-huit ans, assez peu vigoureuse, qui portait un volumineux goitre charnu des lobes gauche et médian, avec troubles de compression. L'opération fut relativement facile; mais il se produisit cependant, après l'énucléation intra-glandulaire de l'adénome, une abondante hémorragie veineuse, qui nécessita plusieurs ligatures isolées et une suture hémostatique. Trois jours après l'opération, malgré l'établissement antérieur d'un drainage, la température s'éleva, l'inflammation locale se propagea aux poumons et à la

1. L. Bérard, *loco citato*, p. 272. Lacombe, *Des sutures hémostatiques perdues; leur emploi dans la chirurgie générale, et en particulier dans la chirurgie thyroïdienne*, thèse de Lyon, mai 1898.

Digitized by Google

plèvre, et la malade mourut, au bout de trois semaines, d'une broncho-pneumonie droite et d'une pleurésie gauche en voie de suppuration, alors que la plaie cervicale était à peu près complètement cicatrisée (obs. XLL).

Ce cas malheureux mis à part, tous nos opérés ont guéri complètement en moins de quinze jours; et nous n'en avons point vu revenir avec des *récidives*.

II. — Thyroïdites et Strumites.

A en juger par notre statistique, la proportion des suppurations thyroïdiennes par rapport aux goitres simples est assez élevée, puisque nous en possédons 12 observations personnelles (8 femmes et 4 hommes). Sur ce nombre, 10 se se sont développées sur des goitres pré-existants. Les *strumites proprement dites*, ou suppurations de kystes, sont donc beaucoup plus fréquentes que les *thyroïdites*. Nous serions même portés à considérer ces dernières comme tout à fait exceptionnelles, car beaucoup de petits goitres, plongeants ou non, restent ignorés des malades qui les portent jusqu'au jour où leurs noyaux kystiques subissent la transformation hématique ou purulente. Et ainsi un certain nombre des prétendues thyroïdites ne seraient en réalité que des strumites, ou inflammations greffées sur un kyste ancien méconnu.

L'étiologie et l'allure clinique de ces strumites étant bien connues à l'heure actuelle, nous ne nous occuperons ici que de leur traitement, qui présente quelques particularités intéressantes.

Moins encore que pour les goitres simples, nous ne saurions nous attarder à rappeler les divers traitements médicaux qui ont été préconisés pour ces infections thyroïdiennes. Dans les cas typiques, en effet, la résolution est rare; l'état général est grave; les troubles fonctionnels sont très marqués; seule une *large incision*, *suivie de drainage*, permet d'obtenir une rapide détente, et souvent une guérison définitive en quelques jours. Mais, étant donnés le siège et les caractères anatomiques de l'abcès, pour que l'opération soit efficace, il faut que l'évacuation soit complète, et que le drainage se fasse bien. D'où la nécessité de faire parfois suivre la première incision d'une *contre-ouverture*, plus latérale ou plus postérieure, et d'introduire dans la plaie des drains et des mèches de gaze destinés

Digitized by Google

à assurer l'écoulement du pus, dans les parties déclives et anfractueuses, surtout en présence des strumites rétro-sternales où tendent toujours à se produire des phénomènes de rétention. On devra donc exercer la plus grande surveillance de la plaie au point de vue du drainage, et se baser toujours sur l'état de la température, plus encore que sur l'état local, pour se rendre un compte exact de la marche de l'affection. Il suffit ordinairement de ne renouveler le pansement qu'une fois tous les jours ou tous les deux jours. Tous les soins consisteront à éviter la rétention, et à laisser la plaie se cicatriser par la profondeur. On ne devra donc retirer que très lentement mèches et drains, en les remplaçant au fur et à mesure de la cicatrisation par des drains plus étroits et par des mèches moins profondes. On ne les enlèvera définitivement que quand la guérison sera à peu près complète en profondeur et en surface. Cette guérison, d'ailleurs, est quelquefois assez longue; dans quelques cas, elle demande jusqu'à plusieurs semaines pour être définitive. Mais on peut presque dire qu'elle sera d'autant plus rapide qu'on aura davantage cherché par le drainage à la retarder.

L'incision simple et le drainage bien surveillé constituent donc le traitement de choix. Malheureusement ils ne suffisent pas dans tous les cas pour des raisons, surtout anatomiques, que nous allons passer rapidement en revue.

On sait, en effet, que, dans les strumites proprement dites, avec leur membrane rigide et épaisse, souvent tapissée de végétations exubérantes, la suppuration, primitivement intra-kystique, ne tarde pas à devenir péri-kystique. La paroi du kyste se dissocie, se désagrège peu à peu; elle se mélange enfin à la suppuration primitive sous forme de gros grumeaux ou de membranes plus ou moins épaisses. Mais cette élimination de la paroi demande toujours beaucoup plus de temps. Elle se fait d'autant plus mal que la poche est plus profonde, et en particulier rétro-sternale. Bref, toutes les conditions sont réalisées pour entraîner la rétention des produits septiques et favoriser la septicémie chronique.

Il en est de même de certaines thyroïdites, qu'une incision simple ne suffit pas à guérir. Il s'agit le plus souvent de ces formes gangréneuses et disséquantes dans lesquelles s'éliminent de gros blocs glandulaires sphacélés, et dans lesquelles l'infection, se propageant au dehors de la glande elle-même, produit de vastes décollements

Digitized by Google

péri-glandulaires avec infiltration purulente, presque impossibles à bien drainer. Les malades sont enfin exposés, pendant toute la durée de cette élimination lente, à des bronchites, à des broncho-pneumonies, à des médiastinites ou à des pleurésies de voisinage. Malgré des incisions et des débridements combinés, la suppuration peut ainsi persister au pourtour d'une thyroïdite vraie, comme persistent les décollement autour de certains ganglions qui ont été le point de départ d'un adéno-phlegmon.

C'est pourquoi nous croyons que l'inefficacité de la simple incision doit commander, dans certains cas, mais dans quelques cas seulement, l'*ablation de la poche suppurée* : soit la thyroïdectomie partielle en cas de thyroïdite vraie, soit plus souvent la strumectomie en cas de strumite. Nous appliquons, en somme, au corps thyroïde les préceptes thérapeutiques admis sans conteste pour la trompe, les ganglions, les glandes de Bartholin, etc. On supprimera la glande enflammée ou le kyste thyroïdien enflammé, comme on supprime un ganglion ou une trompe, qui entretiennent de la rétention septique, malgré des incisions de drainage aussi parfaites que possible.

Cette manière de faire, indiquée pour la première fois, semble-t-il, par Kümmer en 1891 [1], a été complètement décrite par l'un de nous en 1902 [2]; et elle est suivie par plusieurs chirurgiens, notamment par M. Jaboulay.

Mais à quel moment faut-il opérer? Doit-on pratiquer d'emblée l'ablation complète de la poche suppurée, glande ou kyste? ou bien ne pratiquera-t-on cette ablation que dans un second temps, alors que la suppuration aura été en grande partie évacuée par une incision antérieure?

D'après Kümmer, l'ablation primitive s'impose. Se basant sur 2 succès, il propose la thyroïdectomie primitive hémilatérale contre les strumites. Nous croyons, en effet, qu'au moins dans certains cas, on peut recourir d'emblée à l'extirpation de la poche; mais, étant données, d'une part, la rareté des thyroïdites vraies et, d'autre part, la gravité relative des thyroïdectomies, nous donnons la préfé-

1. Kümmer, *Revue de chirurgie*, 1891.
2. X. Delore, De la thyroïdectomie dans les thyroïdites aiguës suppurées, *Gaz. hebd. de médec. et de chirurgie*, 3 juillet 1902.
L. Deleuil, *De la thyroïdectomie dans les thyroïdites aiguës suppurées*, thèse de Lyon, 5 décembre 1902.

Digitized by Google

rence à l'énucléation intra-glandulaire ou strumectomie. Dans un cas de strumite aiguë chez une femme de trente-quatre ans (obs. X), nous avons pratiqué récemment une *strumectomie primitive*, avec un résultat parfait au douzième jour.

Néanmoins, le plus souvent, c'est à l'incision simple et au drainage qu'il faudra tout d'abord recourir. Et c'est seulement quelques jours après, quand on aura reconnu par la persistance de la température et de la suppuration l'inefficacité de la thérapeutique employée, qu'on sera autorisé à pratiquer une *strumectomie secondaire précoce intra-fébrile*. C'est cette opération qui a été utilisée avec succès chez deux de nos malades (obs. III et XII)[1].

Enfin la strumectomie pourra être indiquée *à froid, dans la période post-fébrile*, quand il s'agira de noyaux goitreux suppurés et fistuleux, comme MM. Jaboulay et Viannay en ont rapporté un exemple[2].

Le manuel opératoire de ces diverses interventions n'offre pas de particularités vraiment dignes d'intérêt. Ici, comme dans toute énucléation intra-glandulaire, le doigt cherchera le plan de clivage péri-kystique, et accomplira seul la plus grande partie du décollement.

Nous avons tenu à insister un peu sur cette méthode de la strumectomie dans les thyroïdites et strumites suppurées, car elle offre véritablement des avantages sérieux : suppression d'un foyer de rétention, unification d'une cavité infectée pansée à ciel ouvert, guérison rapide sans complications pulmonaires.

Grâce à elle, nous avons pu obtenir la guérison dans les 3 cas, très graves, où nous l'avons employée. En tous cas, elle n'offre aucun inconvénient, et nous paraît mériter d'être utilisée, soit primitivement, soit secondairement, si l'on a les moindres doutes sur l'efficacité de l'incision simple.

1. X. Delore, De la thyroïdectomie dans les thyroïdites suppurées aiguës, Soc. nat. de méd. de Lyon, 30 juin 1902; in *Lyon médic.*, 1902, t. II, p. 82.
A. Chalier, De la strumectomie dans les strumites, Soc. des Sciences médic. de Lyon, 23 janvier 1907; in *Lyon médic.*, 14 avril 1907.
2. Viannay, *Province médicale*, 25 mars 1900.

Digitized by Google

OBSERVATIONS. — I. Goitres.

Observation I. — *Goitre kystique. Enucléation intra-glandulaire.*

P. Marie, vingt-cinq ans, tisseuse, née et demeurant à Cours (Rhône).

Mère goitreuse.

Apparition du goitre à 15 ans; augmentation de volume après une grossesse, il y a deux ans. Dyspnée d'effort.

Opération le 11 avril 1899 (Delore). Enucléation intra-glandulaire.

Guérison rapide.

Obs. II. — *Goitre kystique volumineux. Enucléation intra-glandulaire.*

N. Joséphine, 44 ans, giletière, née à Villefranche (Rhône), demeurant à Lyon.

Mère goitreuse. Trois enfants.

Apparition du goitre à vingt-deux ans, après le 1er accouchement. Augmentation progressive de volume, surtout au moment des règles.

Kyste volumineux du lobe droit.

Opération le 15 avril 1899 (Delore).

Enucléation intra-glandulaire. Tamponnement.

Guérison le 30 avril.

Obs. III. — *Goitre kystique du lobe droit. Énucléation intra-glandulaire.*

G. Eugénie, trente-neuf ans, Meyzieu (Isère).

Goitre depuis treize ou quatorze ans.

Tumeur bénigne de la parotide gauche. Kyste du poignet gauche.

Opération le 13 mai 1899.

Enucléation intra-glandulaire du kyste thyroïdien. Ablation de la tumeur parotidienne.

Guérison rapide.

Obs. IV. — *Goitre kystique. Myocardite. Hémi-thyroïdectomie.*

Homme de soixante-sept ans, cultivateur à Saint-Maurice-de-Chateauneuf (Saône-et-Loire). Depuis longtemps, gastrite. Depuis dix ans, troubles cardiaques. Depuis 6 mois, goitre kystique du lobe droit. Deux ponctions successives retirèrent du liquide séreux, qui ne tarda pas à se reproduire.

Le 24 juillet 1899, goitre kystique uniloculaire droit. Myocardite très prononcée. Un peu de tremblement. Pas d'exophtalmie.

Opération (Delore), Hémi-thyroïdectomie droite. Drainage.

Guérison rapide sans incidents.

Obs. V. — *Goitre kystique médian. Énucléation intra-glandulaire.*

T. Marie, seize ans, née à Saint-Martin, demeurant à Chaussan (Rhône).

Goitre kystique médian, du volume d'une mandarine, apparu à l'âge de douze ans. Quelques troubles fonctionnels.

Opération le 5 août 1899 (Delore). Énucléation intra-glandulaire.

Guérison le 4 septembre.

Digitized by Google

Obs. VI. — *Goitre charnu du lobe droit. Strumectomie.*

G. Joséphine, vingt-deux ans, née et demeurant à Pont-de-Beauvoisin (Isère).

Goitreux dans la famille (père, frère).

Goitre charnu du lobe droit.

Opération le 18 août 1899 (Delore). Strumectomie.

Guérison rapide.

Obs. VII. [1]. — *Goitre polykystique droit. Énucléation massive.*

C. Marie-Louise, cinquante-huit ans, née et demeurant à Lyon.

Début du goitre il y a dix ou douze ans. Volumineux goitre polykystique, surtout développé à droite et plongeant un peu derrière le sternum.

Opération le 10 juillet 1900 (Delore). Énucléation massive. Hémorragie assez abondante. Tamponnement.

Guérison complète le 5 août 1900.

Obs. VIII. — *Goitre basedowifié. Énucléation massive intra-glandulaire.*

R. Marie, vingt et un ans, de Saint-Pons (Rhône).

Goitre depuis l'âge de sept ans. Augmentation progressive. Apparition depuis quelques mois de phénomènes de basedowisme : léger tremblement, tachycardie, un peu d'exophtalmie.

Opération le 28 septembre 1900 (Delore). Énucléation massive intra-glandulaire d'un noyau kystique occupant la presque totalité du lobe droit. Hémorragie assez abondante, mais facilement arrêtée par une suture hémostatique. Drainage. Amélioration rapide des phénomènes basedowiens.

Guérison le 13 octobre.

Obs. IX [2]. — *Goitre polykystique du lobe gauche. Énucléation massive.*

Femme de vingt-cinq ans.

Goitre de la grosseur d'une pomme, dans le lobe gauche, datant de deux ans. Quelques phénomènes nerveux surajoutés.

Opération le 10 octobre 1900 (Delore et Gallois). Énucléation massive intra-glandulaire. Suture hémostatique. Drainage inférieur.

Guérison le 24 octobre.

Obs. X [3]. — *Goitre polykystique. Énucléation massive.*

C. Alphonsine, vingt-cinq ans, chemisière, née à Sainte-Colombe (Haute-Savoie), demeurant à Lyon.

Goitre, datant de l'âge de vingt ans, assez volumineux, développé surtout aux dépens du lobe droit et de l'isthme. Légers troubles fonctionnels.

Opération le 15 novembre 1900 (Delore). Incision médiane. Énucléation massive. Suture hémostatique. Drainage inférieur.

Suites simples. La malade part *guérie* le 6 décembre 1900.

1. Publiée *in* thèse Du Clot, p. 54.
2. *Id.*, p. 56.
3. *Id.*, p. 57.

Digitized by Google

Obs. XI. — *Goitre kystique. Enucléation intra-glandulaire.*

J. Joséphine, quarante-deux ans, née à Chirens (Isère), demeurant à Saint-Cassien (Isère).

Deux goitreux dans la famille.

7 enfants.

Début du goitre à vingt ans. Accroissement lent, mais continu, depuis

Fig. 3. — Goitre kystique (obs. XI).

quatorze années. Deux noyaux kystiques superposés, du volume d'une mandarine (Fig. 3).

Opération le 25 novembre 1900 (Delore).

Énucléation intra-glandulaire de 2 noyaux, dont l'un est à contenu séreux, l'autre à contenu hématique. Drainage.

Guérison complète le 13 décembre 1900.

Obs. XII [1]. — *Goitre kystique. Énucléation massive.*

R. Eugénie, dix-sept ans, née et demeurant à Allieux (Loire).

Début du goitre à huit ans. Guérison partielle sous l'influence d'un traitement médical, mais persistance d'un noyau qui a grossi depuis deux ans.

En décembre 1900, existence de plusieurs noyaux kystiques dans l'isthsme et le lobe droit.

1. Observation publiée *in* thèse Du Clot, p. 58.

Digitized by Google

Opération le 21 décembre 1900 (Delore). Énucléation massive. Suture hémostatique. Drainage.

Suites simples. *Guérison* complète en douze jours.

Obs. XIII[1]. — *Goitre kystique du lobe gauche. Énucléation intra-glandulaire.*

R. Julie, quarante-deux ans, née à Saint-Julien, demeurant à Fleurie (Rhône).

3 enfants. Goitre depuis quatre ans. Accroissement lent de la tumeur. Augmentation rapide sous l'influence de la *grippe* en décembre 1902.

Opération le 9 janvier 1902 (Delore). Énucléation intra-glandulaire (poche à contenu hématique). Suture hémostatique. Drainage.

Guérison complète le 6 février.

Obs. XIV[2]. — *Volumineux fibrome du corps thyroïde. Ablation.*

M. Henriette, soixante-quatre ans, ménagère, demeurant à Maubec (Isère).

Début de la tumeur thyroïdienne il y a 3 mois. Évolution rapide. Troubles fonctionnels très marqués depuis 15 jours. Volumineuse tumeur adhérente aux organes.

Opération le 12 avril 1902 (Delore). Ablation d'une masse énorme, pesant 620 grammes, et représentant un fibrome pur (examen histologique de L. Dor). Drainage.

Guérison complète le 12 mai 1902. La malade, revue en mars 1907, est restée guérie.

Obs. XV. — *Goitre kystique. Énucléation glandulaire.*

G. Marie, cinquante ans, tisseuse, née et demeurant à Lyon.

Kyste du volume d'une orange dans le lobe droit.

Opération le 22 octobre 1902 (Delore). Énucléation intra-glandulaire. Drainage.

Suites normales. *Guérison* rapide.

Obs. XVI[3]. — *Goitre kystique du lobe droit (hématocèle). Énucléation intra-glandulaire*

J. Marie, vingt-huit ans, née et demeurant à Saint-Donat (Drôme).

Apparition de la tumeur à vingt-deux ans. Il y a 5 mois, augmentation de volume et troubles fonctionnels.

Opération le 29 octobre 1902 (Delore).

Énucléation intra-glandulaire : ablation d'un kyste séro-sanguin, du volume d'une orange. Hémostase. Drainage.

Guérison le 7 novembre.

1. Publiée *in* thèse Troché, p. 80.
2. Publiée par X. Delore (Fibrome du corps thyroïde, *Revue de chir.*, 1903, XXVII, p. 712), et par Ourmanoff (*Des fibromes du corps thyroïde*, thèse de Lyon, 1902).
3. Publiée *in* thèse Troché, p. 77.

Digitized by Google

Obs. XVII. — *Goitre polykystique Énucléation massive.*

Femme de quarante-cinq ans, de Gap (Hautes-Alpes).

Goitre polykystique ancien.

Fibrome utérin et kyste dermoïde de l'ovaire droit.

Opération le 22 novembre 1902 (Delore). Énucléation massive du goitre. Hystérectomie abdominale totale.

Guérison rapide.

Obs. XVIII. — *Goitre kystique du lobe gauche (hématocèle). Énucléation intra-glandulaire.*

R. Anaïs, cinquante ans, née et demeurant à Lyon.

Goitre apparu à vingt ans, après la première grossesse. Légère augmentation de volume dans ce dernier temps.

Coexistence d'un adénome du sein gauche datant de 8 à 9 mois.

Opération le 23 mars 1903 (Delore).

Ablation de l'adénome du sein. Énucléation intra-glandulaire d'un kyste hématique développé dans le lobe gauche de la thyroïde. Suture hémostatique. Drainage.

Guérison complète le 30 mars 1903.

Obs. XIX. — *Cysto-adénome à noyaux multiples, légers signes de basedowisme. Énucléations intra-glandulaires.*

G. Philomène, trente-sept ans, ménagère, née à Vaujamy (Isère), demeurant à Saint-Pons (Rhône).

Deux enfants.

Goitre apparu il y a un mois. En même temps, nervosisme, très léger tremblement; ni exophtalmie, ni palpitation. Goitre non pulsatile.

Opération le 29 avril 1903 (Delore).

Énucléations multiples intra-glandulaires.

Suites simples.

Obs. XX. — *Goitre kystique (hématocèle). Énucléation intra-glandulaire.*

B. Joséphine, trente-huit ans, institutrice, née à Saugues (Hte-Loire), demeurant à Fraisse (Hte-Loire).

Début du goitre à trente-six ans. Augmentation progressive. Kyste du lobe droit, du volume d'une mandarine.

Opération le 22 juin 1903 (Delore). Incision du kyste (200 gr. de liquide brun-chocolat). Énucléation intra-glandulaire du kyste, qui présente un plan de clivage mal délimité à cause de l'inflammation péri-kystique. Il faut lier en arrière et en dedans l'artère thyroïdienne inférieure. La ligature placée, on constate des troubles de la respiration laryngée. Section de cette ligature. La respiration devient normale, et l'hémorragie, assez gênante, disparaît aussitôt. On lie à nouveau la thyroïdienne après dénudation.

Hémostase. Drainage.

Suites simples. *Guérison* le 30 juin.

Digitized by Google

Obs. XXI. — *Goitre ancien. Énucléation intra-glandulaire.*

Femme de trente ans. Goitre ancien. Ostéomyélite fémorale prolongée.

Opération le 15 juillet 1903 (Delore). Énucléation intra-glandulaire. *Guérison* rapide.

Obs. XXII. — *Goitre charnu diffus. Résection cunéiforme double.*

D. Marie, vingt-deux ans, domestique, née et demeurant à Curciat (Ain).

Goitre charnu diffus, datant de huit ans. Pas de troubles fonctionnels.

Opération le 4 septembre 1903 (Delore). Résection cunéiforme double. Drainage.

Suites simples.

La malade, revue le 1er juillet 1904, est complètement guérie.

Obs. XXIII [1]. — *Goitre kystique (hématocèle). Énucléation intra-glandulaire.*

D. Alice, vingt-quatre ans, tréfileuse, née et demeurant à Lyon. Une *bronchite* il y a quatre ans. Tousse depuis. Une de ses sœurs est *tuberculeuse.*

Début du goitre, il y a un an et demi, au niveau du lobe gauche. Augmentation de volume progressive, mais surtout depuis trois mois. Pas de troubles fonctionnels.

Opération le 16 septembre 1903 (Delore). Énucléation intra-glandulaire. Drainage.

Guérison complète le 3 octobre.

Obs. XXIV. — *Adénome kystique du lobe gauche rétro-sternal (hématocèle). Énucléation intra-glandulaire.*

Femme de vingt-deux ans. Un enfant.

Kyste du lobe gauche, avec prolongement rétro-sternal. Légère dyspnée depuis quelques jours.

Opération le 17 septembre 1903 (Delore). Énucléation intra-glandulaire. Ablation d'un kyste hématique, avec végétations très développées sur sa paroi interne. Suture hémostatique. Drainage.

Guérison rapide.

Obs. XXV. — *Goitre kystique du lobe droit. Énucléation intra-glandulaire.*

T. Marie, dix-huit ans, domestique, née et demeurant à Bully (Rhône).

Goitre depuis l'âge de douze ans. Tumeur du lobe droit du volume d'un œuf de poule.

Opération le 18 septembre 1903 (Delore). Énucléation intra-glandulaire. Drainage.

Guérison rapide.

Obs. XXVI. — *Goitre kystique du lobe droit. Énucléation intra-glandulaire.*

Ch. Louise, trente-cinq ans, ménagère, née et demeurant à Saint-Romain-de-Popey (Rhône).

1. Publiée *in* thèse de Costa, p. 54.

Digitized by Google

Trois enfants. Goitre depuis l'âge de dix ans, peu volumineux (fig. 4).

Opération le 22 septembre 1903 (Delore). Énucléation intra-glandulaire. Mèche.

Guérison complète et rapide.

Obs. XXVII[1]. — *Goitre kystique (hématocèle). Énucléation intra-glandulaire.*

G. Octavie, quarante-huit ans, née à Petit-Noir (Jura), demeurant à Oullins (Rhône).

Fig. 4. — Goitre énucléable (obs. XXVI).

Goitre ancien (20 ans), actuellement du volume du poing et ayant augmenté depuis deux ans et surtout depuis les quinze derniers jours.

Opération le 22 septembre 1903 (Delore). Énucléation intra-glandulaire (poche à contenu hématique). Drainages. *Suites simples.*

Obs. XXVIII. — *Goitre kystique du lobe gauche (hématocèle). Énucléation intra-glandulaire.*

Femme de quarante et un ans, bouchère, Fleurie (Rhône).

Goitre depuis cinq ans. Augmentation très rapide de volume sous l'influence d'une grippe il y a un an.

Pas de troubles respiratoires.

1. Publiée *in* thèse Troché, p. 82.

Digitized by Google

Opération le 9 janvier 1904 (Delore). Énucléation intra-glandulaire. Le kyste contient un liquide chocolat (500 gr. environ). Suture hémostatique. Drainage.

Guérison complète le 28 janvier.

Obs. XXIX [1]. — *Goitre kystique (hématocèle). Énucléation intra-glandulaire.*

V. Marguerite, vingt-sept ans, couturière, née à Campestogna (Italie), demeurant à Lyon.

Fig. 5. — Goitre kystique (hématocèle); (malade de l'obs. XXXI).

Début de ce goitre il y a vingt ans. Développement brusque de ce goitre il y a vingt jours.

Opération le 12 janvier 1904 (Delore). Incision du kyste hématique (250 gr.). Énucléation de la poche. Mèche de gaze.

Guérison complète le 31 janvier.

Obs. XXX. — *Adénome gélatineux du lobe gauche. Énucléation intra-glandulaire.*

Jeune fille de vingt-huit ans.

Début il y a quatre mois. Kyste du lobe gauche de moyen volume.

1. Publiée *in* thèse Troché, p. 83.

Digitized by Google

Opération le 6 février 1904 (Delore). Énucléation intra-glandulaire. Hémorragie assez sérieuse. Suture hémostatique.

Réunion par première intention.

Obs. XXXI [1]. — *Goitre énorme (hématocèle). Énucléation intra-glandulaire.*

P. Maria, quarante-cinq ans, née et demeurant à Heyrieux (Isère).

Goitreux dans la famille (grand'mère et tante).

Goitre volumineux (tête d'adulte), datant de l'âge de seize ans, mais n'ayant grossi que dans ces dernières années. Augmentation brusque de la tumeur il y a trois semaines (volume primitif doublé en deux jours). Pas de troubles fonctionnels bien marqués.

Opération le 9 février 1904 (Delore). Incision du kyste : évacuation de 300 grammes de liquide hématique, avec caillots anciens. Énucléation intra-glandulaire. Suture hémostatique. Drainage.

Guérison le 26 février.

Obs. XXXII [2]. — *Goitre kystique du lobe droit (hématocèle). Énucléation intra-glandulaire.*

G. Louis..., seize ans, cultivateur, né à Chabrillan (Drôme) d'une mère goitreuse.

Goitre datant de l'enfance. Augmentation de volume de la tumeur depuis trois ans. Prolongement rétro-sternal, avec cornage et irritation du sympathique.

Opération le 10 avril 1904 (Delore). Énucléation intra-glandulaire (coque contenant des végétations et du liquide couleur chocolat). Drainage.

Guérison le 25 avril.

Obs. XXXIII. — *Goitre kystique. Énucléation intra-glandulaire.*

R. Marie, vingt-sept ans.

Goitre depuis l'enfance.

Opération le 27 mai 1904.

Énucléation intra-glandulaire. Suture hémostatique. Drainage.

Guérison complète le 7 juin.

Obs. XXXIV [3]. — *Goitre kystique du lobe droit (hématocèle). Énucléation intra-glandulaire.*

C. Adélaïde, vingt-deux ans, chapelière, née à Florence, demeurant à Lyon.

Goitre depuis l'âge de seize ans. Augmentation brusque de volume en quelques jours, il y a deux semaines. Goitre kystique du volume du poing avec petit prolongement rétro-sternal. Un peu de cornage.

Opération le 4 juillet 1904 (Delore). Énucléation intra-glandulaire du kyste (liquide hémorragique à son intérieur, parois tapissées de végétations). Suture hémostatique. Drainage.

Suites normales. *Guérison* le 11 juillet.

1. Publiée *in* thèse Troché, p. 84.
2. *Id.*, p. 86.
3. *Id.*, p. 87.

Digitized by Google

Obs. XXXV. — *Goitre polykystique suffocant très ancien. Énucléation massive intra-glandulaire.*

S. Marie, cinquante-deux ans, épicière, née à Nantua, demeurant à Vienne (Isère).

Goitre depuis l'enfance.

Opération le 22 juillet 1904 (Delore). Énucléation massive intra-glandulaire. Drainage. *Guérison* complète le 7 août 1904.

Obs. XXXVI[1]. — *Goitre polykystique ancien rétro-sternal. Troubles pulmonaires et cardiaques consécutifs (Forme médicale). Énucléation intra-glandulaires. Guérison.*

Femme de cinquante et un ans. Goitre très ancien, trilobé, à prolongement thoracique. Bronchites à répétition. Emphysème. Myocardite.

Opération le 22 juillet 1904 (Delore). Énucléation intra-glandulaire de 3 noyaux thyroïdiens rétro-sternaux, l'un du lobe médian, le second du lobe gauche, le troisième du lobe droit.

Guérison rapide.

La malade est revue en mars 1905 : elle est en excellente santé et n'a plus eu de bronchites, ni de troubles cardiaques.

Obs. XXXVII[2]. — *Goitre polykystique ancien rétro-sternal. Bronchites à répétition et emphysème. Myocardite. (Forme médicale des goitres plongeants). Hémi-thyroïdectomie. Amélioration rapide.*

Femme de cinquante-six ans, habitant la Savoie. 4 enfants. Depuis plus de vingt ans, elle est soignée pour une bronchite avec emphysème. Depuis trois ans, arythmie et tachycardie. Goitre polykystique ancien du lobe droit, à prolongement rétro-sternal.

Opération le 16 août 1904 (Delore). Hémi-thyroïdectomie droite.

Amélioration rapide de la dyspnée, de l'arythmie et de la tachycardie. *Guérison.*

Obs. XXXVIII. — *Goitre kystique du lobe gauche. Énucléation intra-glandulaire.*

M. Octavie, dix-neuf ans, couturière, née et demeurant à Montpont (Saône-et-Loire).

Début du goitre à treize ans. Pas de troubles nerveux ni fonctionnels.

Opération le 20 septembre 1904 (Delore). Énucléation intra-glandulaire. Drainage.

Suites très simples. *Guérison* complète le 30 septembre.

Obs. XXXIX. — *Goitre polykystique. Énucléation massive intra-glandulaire.*

Femme de quarante-deux ans, née en Savoie, habitant Lyon depuis vingt-cinq ans.

1. Publiée par L. Cadet dans sa thèse, p. 91.
2. *Id.*, p. 90.

Digitized by Google

Goitre depuis l'âge de dix ans. Augmentation énorme de volume depuis un an. Grosse tumeur multilobée, avec 2 noyaux plus volumineux, l'un dans la corne droite, l'autre dans la corne gauche. Petit prolongement rétrosternal. Dyspnée. Voix goitreuse.

Opération le 5 octobre 1904 (Delore). A droite, ablation massive intra-glandulaire de 5 à 6 kystes agglomérés. A gauche, énucléation intra-glandulaire simple. Isthme intact. Pansement à plat.

Guérison complète, sans incident, le 20 octobre.

Obs. XL. — *Goitre polykystique. Énucléations intra-glandulaires.*

Femme de trente-sept ans, de Saône-et-Loire.

Gros goitre ancien, formé par 2 noyaux paraissant énucléables, l'un droit, l'autre médian. Cette tumeur aurait augmenté surtout depuis deux ans. Dyspnée d'effort.

Opération le 10 octobre 1904 (Delore). Énucléations intra-glandulaires successives de 3 noyaux : deux avec végétations et un nettement kystique dans le lobe droit. Suture hémostatique. Drainage.

Guérison rapide.

Fig. 6. — Goitre polykystique (malade de l'obs. XL.)

Obs. XLI. — *Adénome charnu de la thyroïde. Énucléation intra-glandulaire.*

Femme de trente-huit ans. Volumineux goitre mou, limité aux lobes moyen et gauche, ayant débuté il y a quinze ans. Dyspnée d'effort très marquée.

Opération le 14 octobre 1904 (Delore). Énucléation facile; mais d'énormes veines situées dans la capsule donnent une *abondante hémorragie* et font craindre l'entrée de l'air. On fait de nombreuses ligatures pour les principales veines, puis on fait la suture hémostatique. Malgré cela, l'hémostase reste encore imparfaite. On met une mèche et un drain.

Le 15 octobre, l'hémorragie ne s'est pas renouvelée; il n'y a pas de température, mais le pouls est à 140.

Le 17 octobre, la température monte à 40°2 le matin et à 40°6. Ablation de tous les fils.

Le 20 octobre, la température, qui était descendue à 38°, remonte à 40°. Mauvais état général.

Le 30 octobre, on reconnaît l'existence d'une pleurésie gauche.

Digitized by Google

Le 6 novembre, la malade meurt. A l'autopsie on trouve une *broncho-pneumonie* à droite, et une *pleurésie gauche en voie de suppuration.*

Obs. XLII. — *Goitre charnu du lobe droit légèrement plongeant. Énucléation intra-glandulaire.*

G. Marie-Louise, dix-sept ans, née et demeurant à Voiteur (Jura).

Goitre ayant débuté à six ans. Augmentation progressive de volume.

Actuellement (octobre 1904), volume d'une orange (lobe droit). Voix goitreuse. Légère dyspnée d'effort. Un peu de cornage.

Opération le 18 octobre 1904 (Delore). Énucléation intra-glandulaire. Abondante hémorragie. Hémostase sans suture hémostatique. Drainage.

Guérison complète le 3 novembre 1904.

Obs. XLIII[1]. — *Goitre diffus. Infantilisme dysthyroïdien. Thyroïdo-éréthisme chirurgical.*

Jeune fille de seize ans, très arriérée, n'a marché qu'à trois ans, n'a parlé que très tard. Apathie, besoin de sommeil, lenteur de l'idéation. Infantilisme. Système pileux peu développé. Mamelles très rudimentaires. Pas encore réglée.

Goitre diffus. La glande est parsemée de noyaux très disséminés dans tout l'organe.

Pas de myxœdème, ni de basedowisme.

Opération le 4 mai 1905. M. Delore pratique une extirpation partielle du corps thyroïde dégénéré; et il met à la place une petite cheville en ébonite, longue d'un centimètre et demi environ.

Les suites furent très simples, et l'*amélioration* rapide.

Obs. XLIV. — *Gros adénome thyroïdien, charnu, rétro-sternal. Énucléation intra-glandulaire.*

Femme de quarante ans. Goitre ancien, charnu, rétro-sternal. Voix goitreuse. Quelques troubles psychiques.

Opération le 21 août 1905 (Delore). Énucléation intra-glandulaire assez simple d'une tumeur rétro-sternale. Puis fixation de la capsule à la peau pour éviter la rétention.

Suites très simples.

Obs. XLV. — *Goitre latéral droit. Énucléation massive intra-glandulaire.*

Homme de soixante-deux ans. Bronchite depuis trois mois. Au début de cette bronchite, apparition d'un goitre latéral droit, légèrement rétro-sternal. Tumeur dure, bosselée.

Opération le 18 octobre 1905 (Delore). Énucléation massive intra-glandulaire. Drainage.

Guérison complète le 25 octobre.

1. Malade présentée par G. Cotte à la Soc. des Sciences médic. de Lyon le 7 juin 1905; *Lyon médic.*, II, p. 347.

Digitized by Google

Obs. XLVI [1]. — *Goitre plongeant. Forme médicale. Enucléation intra-glandulaire.*

V. soixante et un ans, peintre plâtrier.

Depuis six mois, oppression, œdème des membres inférieurs.

En août 1905, goitre du lobe gauche, datant d'un an et descendant derrière la clavicule. Dyspnée assez vive. Œdème des membres inférieurs et du scrotum. Pleurésie gauche. Un peu d'albumine.

En septembre 1905, un peu plus d'albumine, raucité de la voix, dysphonie. Paralysie complète de la corde vocale gauche, par compression du récurrent (Garel).

Opération le 7 novembre 1905 (Delore et Thévenot). On tombe sur un kyste thyroïdien très gros et très plongeant, renfermant du liquide brunâtre. Énucléation intra-glandulaire.

Amélioration progressive. Disparition des troubles de la respiration, de la phonation.

Disparition de l'albuminurie et des œdèmes.

Obs. XLVII. — *Goitre médian. Résection de l'isthme.*

Jeune femme de trente-deux ans. Tuberculose pulmonaire atténuée.

Depuis quelque temps, gêne de la respiration et de la déglutition, augmentation de volume du cou.

Cliniquement, hypertrophie du globe médian.

Opération le 20 novembre 1905 (Delore). Incision en collerette. Résection de l'isthme adhérent à la trachée.

Suites simples. *Réunion par première intention.*

Obs. XLVIII [2]. — *Goitre d'origine tuberculeuse. Énucléation massive intra-glandulaire.*

E. Amélie, vingt-quatre ans, née à Saint-Pierre-les-Calais, demeurant aux Chayennes.

Père mort de *tuberculose pulmonaire* il y a huit ans. Une sœur maladive, *tousseuse.* Deux frères morts de *méningite tuberculeuse.*

Menstruation irrégulière. Quatre enfants.

Polyadénites cervicales dans l'enfance. Il y a quatre ans, *affection pulmonaire* ayant duré deux mois. *Fistule anale*, il y a sept mois. *Douleurs rhumatoïdes* à plusieurs reprises, le long de la colonne et dans les jambes. Signes de *tuberculose du sommet.* A l'examen radioscopique, sommets gris, avec amas glanglionnaires le long de la colonne vertébrale.

Petit goitre charnu depuis deux ou trois ans.

Opération le 21 novembre 1905 (Delore). Énucléation massive intra-glandulaire. Drainage.

Guérison rapide de la plaie cervicale.

1. Publiée par E. Pallasse, Forme médicale de goitre intra-thoracique, *Province médicale*, 1906, p. 478.
2. Publiée *in* thèse Costa, p. 53.

Digitized by Google

Obs. XLIV. — *Gros goitre polykystique du lobe gauche. Énucléation massive.*

P. Julie, vingt-neuf ans, de Brignon (Hte-Loire). Début du goitre à quinze ans. Augmentation progressive jusqu'au volume actuel (tête de fœtus). Pas de troubles fonctionnels. Voix goitreuse. Un peu d'exophtalmie. Pas de signes nets de basedowisme.

Opération le 23 novembre 1905 (Delore). Énucléation massive. Drainage.

Guérison complète le 7 décembre.

Obs. L [1]. — *Goitre basedowifié. Énucléation intra-glandulaire.*

Jeune fille de 19 ans. Depuis l'âge de dix ans, goitre kystique du lobe rétro-sternal. Apparition récente de phénomènes basedowiens : l'ophtalmie, tremblement, tachycardie, irritabilité.

Opération le 19 décembre 1905 (Delore). Énucléation intra-glandulaire. Suture hémostatique. Drainage.

Quatre jours après l'opération, disparition à peu près complète de l'exophtalmie, de la tachycardie et du tremblement.

Ce résultat s'est maintenu les jours suivants; et la malade est partie *guérie* le 31 janvier 1906.

Histologiquement le kyste était formé aux dépens de *tissu para-thyroïdien* (L. Dor).

Obs. LI. — *Goitre suffocant du lobe gauche. Énucléation intra-glandulaire.*

Enfant de huit ans, originaire de la Savoie; goitre suffocant du lobe gauche; crétinisme.

Opération le 5 juin 1906 (Delore). Énucléation intra-glandulaire d'un kyste charnu. Assez forte hémorragie. Drainage.

Guérison complète le 16 juin. L'enfant parle mieux.

Obs. LII. — *Goitre kystique (hématocèle). Énucléation intra-glandulaire.*

M. Marie, cinquante-six ans, domestique, née et demeurant à Chazelles (Rhône).

Début du goitre il y a dix ans. Latence à peu près complète. Augmentation brusque, pendant un effort, il y a quinze jours.

Kyste du lobe gauche, de la grosseur d'une mandarine. Quelques troubles fonctionnels.

Opération le 3 juillet 1906 (Delore). Incision du kyste (150 grammes de liquide hématique). Énucléation intra-glandulaire. Drainage.

Suites simples.

Obs. LIII. — *Goitre polykystique. Énucléation intra-glandulaire.*

Femme de quarante-cinq ans. Goitre ayant débuté à l'âge de quinze ans. A augmenté depuis dix ans. Est devenu *suffocant* par instants depuis quelques mois : il existe, en effet, un gros noyau médian qui monte et descend en arrière du sternum pendant les mouvements de déglutition. Deux petits noyaux latéraux.

1. Malade présentée par X. Delore à la Soc. des sc. méd. de Lyon, 31 janv. 1906; *Lyon méd.*, 1906, I, p. 623.

Digitized by Google

Opération le 3 septembre 1906 (Delore). Énucléation intra-glandulaire du kyste médian.

Suites simples. *Guérison* le 13 septembre.

Obs. LIV. — *Goitre kystique. Énucléation intra-glandulaire.*

Ch. Hortense, vingt-sept ans, ménagère. Goitre du volume d'une mandarine, apparu depuis deux ans.

Opération le 15 octobre 1906 (Delore). Énucléation intra-glandulaire. *Guérison* rapide.

Obs. LIV. — *Goitre kystique. Énucléation. Résection.*

B. Marguerite, vingt ans, domestique, née et demeurant à Usienau (Haute-Savoie).

Mère goitreuse. Beaucoup de goitreux dans le pays.

Goitre médian, depuis l'âge de treize ans. Accroissement assez considérable au cours d'une fièvre typhoïde récente. Quelques troubles fonctionnels.

Opération le 17 novembre 1906 (Delore). Énucléation. Résection. Drainage.

Suites simples. *Guérison.*

Obs. LVI. — *Goitre polykystique, avec psychose d'origine thyroïdienne. Énucléation intra-glandulaire.*

D. Marie, quarante-trois ans, née à Fleurie, demeurant à Saint-Bonnet (Rhône).

Quatre enfants.

Goitre médian du volume d'une mandarine, apparu il y a un an.

Troubles nerveux assez accusés depuis six mois : céphalées, insomnies, caractère irritable; quelques troubles de la volonté et de la mémoire. Pas de signes d'hystérie.

Opération le 1er décembre 1906 (Delore). Énucléation intra-glandulaire de 4 noyaux kystiques. Drainage.

Suites opératoires simples.

Le 31 décembre 1906, quand la malade part, l'état nerveux est très notablement amélioré.

Obs. LVII. — *Goitre kystique médian. Énucléation intra-glandulaire.*

P. Marie-Françoise, vingt et un ans, domestique.

Plusieurs goitreux dans sa famille.

Goitre depuis l'âge de treize ans. Pas de troubles fonctionnels.

Opération le 19 janvier 1907 (Delore). Énucléation intra-glandulaire. Drainage.

Suites normales.

Obs. LVIII. — *Goitre kystique du lobe droit (hématocèle). Ablation par morcellement.*

C. Célina, vingt-cinq ans, de Beaujeu (Rhône). Goitreux dans la famille (mère, sœur).

Digitized by Google

Apparition du goitre à treize ans. A doublé de volume les trois dernières années.

Opération (Delore) le 31 janvier 1907. Ablation par morcellement d'un kyste hématique du volume d'une mandarine. Forte hémorragie rapidement arrêtée par le tamponnement et une suture hémostatique. Drainage.

Le 5 février 1907, rejet d'une assez grande quantité de sang pur, paraissant venir du larynx.

Guérison complète, sans autre incident, le 20 février 1907.

Obs. LIX. — *Goitre polykystique. Énucléation. Résection.*

M. Jeanne, dix-huit ans, de Mursan (Loire).

Goitre du lobe droit depuis deux ans.

Opération le 2 février 1907 (Delore). Ablation par une sorte d'énucléation. Résection d'une assez grande masse de tissu thyroïdien renfermant de petits kystes très nombreux et très adhérents. Suture hémostatique. Drainage.

Guérison rapide.

Obs. LX. — *Petit goitre médian très mobile, avec troubles nerveux. Énucléation. Résection.*

B. Rose, vingt-trois ans, de Saint-Claude (Jura). Corps thyroïde légèrement augmenté de volume et très mobile, descendant souvent derrière la fourchette sternale.

Troubles nerveux assez accusés : neurasthénie, nervosisme, céphalées, pas de signes nets de basedowisme.

Opération le 2 février 1907 (Delore). Ablation par énucléation. Résection d'un certain nombre de petits kystes inclus dans le lobe droit. Tamponnement de la cavité.

Guérison complète le 24 février 1907. Amélioration notable de l'état névropathique.

Obs. LXI. — *Goitre kystique médian (hématocèle). Énucléation intra-glandulaire.*

L. Émilie, dix-huit ans, domestique.

Goitre datant de l'âge de neuf ans. Accroissement assez marqué dans ces derniers mois.

Opération (Delore et Leriche). Énucléation intra-glandulaire d'un kyste à contenu hématique. Mèche de gaze.

Suites simples.

II. — Strumites et thyroïdites.

Obs. I. — *Strumite subaiguë. Incision simple.*

P. Benoite, cinquante-sept ans, journalière, née à Joux (Rhône), demeurant à Tarare (Rhône).

Digitized by Google

Début d'un goitre latéral droit à quarante-neuf ans, au cours d'une *fièvre muqueuse* (?).

Augmentation très rapide de ce goitre au cours d'une *grippe*, cinq semaines avant son entrée.

Le 11 juin 1900, tuméfaction du volume d'une tête d'adulte ; peau violacée ; fluctuation. Pas de température.

Fig. 7. — Strumite subaiguë (malade de l'obs. I).

Opération le 14 juin 1900 (Delore). Incision. Évacuation de 3/4 de litre de pus épais, crémeux. Drainage.

Guérison rapide sans incidents.

Obs. II. — *Strumite chronique. Incision simple.*

V. Pierre, quatre-vingts ans, cordonnier, né à Clermont-Ferrrand, demeurant à Lyon.

Goitre du volume d'une orange remontant à l'enfance.

Strumite suppurée il y a quatre ans. Depuis, plusieurs abcès se sont ouverts spontanément au dehors.

Opération le 10 juin 1901 (Delore). Incision. Évacuation de 300 grammes de pus. Exfoliation de la paroi kystique sous forme de lamelles. Drainage.

Guérison rapide.

Obs. III [1]. — *Strumite rétro-sternale suppurée, traitée d'abord par*

1. Publiée par X. Delore dans l'article « De la thyroïdectomie dans les thyroï-

Digitized by Google

l'incision simple et le drainage, puis par la strumectomie secondaire.

N. Félicie, trente-sept ans, ménagère, née à Sevrey (Saône-et-Loire), demeurant à Collonges (Rhône).

Six enfants. Goitre depuis plusieurs années. Début brusque d'une strumite par vive douleur, dyspnée, fièvre, mauvais état général. Augmentation de volume du goitre. Rougeur. Œdème.

Opération le 5 juin 1902, quatre jours après le début (Delore). Incision sus-stermale Évacuation du pus (streptocoques), renfermé dans une poche se continuant très profondément en arrière du sternum. Amélioration notable, mais persistance d'un mauvais état général avec fièvre, bronchite, point de côté. Le 16 juin 1902, M. Delore pratique la strumectomie intransglandulaire. Pansement à plat. *Guérison* assez lente, mais progressive, et définitive le 30 juillet 1902.

Obs. IV. — *Thyroïdite aiguë primitive. Incision simple.*

Ch. Marie, quarante-trois ans, ménagère, née et demeurant à Ambérieu (Ain).

Trois enfants.

Pas de passé pathologique.

Début de l'affection par des signes généraux (frissons, fièvre, céphalée, vomissements, etc.), qui disparurent plus ou moins au bout de cinq semaines pour laisser la place aux signes locaux du côté du cou : rougeur de la peau au niveau du lobe gauche de la thyroïde, œdème, fluctuation, dysphagie, dyspnée.

Opération le 22 octobre 1902 (Delore). Incision. Évacuation du pus verdâtre (staphylocoques). Drainage.

Suites normales. *Guérison* rapide.

Obs. V. — *Strumite aiguë. Larges incisions.*

C. Adolphe, trente-deux ans, cultivateur, né et demeurant à Thuiles (Hautes-Alpes).

Plusieurs goitreux dans sa famille (pere, sœur).

Goitre depuis l'âge de quinze ans. Strumite à la suite de *troubles digestifs assez accusés.*

Opération le 5 février 1903. Deux incisions. Issue de trois quarts de verre de pus (diplocoques). Drainage.

Guérison rapide.

Obs. VI. — *Strumite rétro-sternale. Incision simple.*

Femme de soixante ans, présentant un goitre ancien très petit. Depuis huit jours, dyspnée intense, accès de suffocation, augmentation rapide de volume du goitre, qui est devenu énorme, s'étendant de la mâchoire au sternum, derrière lequel il se prolonge. Le larynx et la trachée sont refoulés à gauche. Très mauvais état général.

dites aiguës suppurées », *Gaz. hebd. de méd. et de chir.*, 1902, 3 juillet; et par Deleuil, thèse Lyon, 1902, p. 30.

Digitized by Google

Opération le 13 octobre 1903 (Delore). Incision. Écoulement d'abord de sérosité limpide, puis de sérosité louche, enfin de pus véritable (1 litre environ). Drainage.

Mort quelques jours après de *broncho-pneumonie double*, compliquée d'œdème pulmonaire.

Obs. VII. — *Strumite aiguë. Large incision.*

D. Jean-Pierre, trente-huit ans, cultivateur, né et demeurant à Chambord-Allières (Rhône).

Père goitreux.

Goitre depuis l'âge de seize ans. *Tuberculose au début.*

Strumite énorme : peau rouge, œdématiée; fluctuation; fièvre à 39.

Opération le 14 décembre 1903. Large incision. Issue de 800 grammes de pus. Drainage.

Guérison complète le 20 mars 1904.

Obs. VIII. — *Strumite subaiguë. Goitre calcifié et enflammé. Énucléation intra-glandulaire.*

Femme de cinquante-sept ans. Goitre depuis quinze ans. Il y a un mois, apparition rapide de signes inflammatoires.

Opération le 8 novembre 1904 (Delore). Énucléation intra-glandulaire. Le noyau enlevé dans le lobe droit offre une coque calcifiée; tout autour, signes d'inflammation péri-kystique; au centre, masses colloïdes et un peu de liquide purulent, jaunâtre. Il reste un petit noyau rétro-sternal, qui n'est pas enlevé. Pansement à plat.

Guérison complète le 26 novembre.

Obs. IX. — *Thyroïdite suppurée. Incision simple.*

S. Jeanne, cinquante ans, ménagère, née à Gibles, demeurant à Lyon. Neuf grossesses.

Début brusque de l'affection, sans goitre antérieur, par frissons, fièvre, céphalée, tuméfaction thyroïdienne, dyspnée. Peau rouge, œdématiée; fluctuation nette.

Opération le 22 février 1905 (Delore). Incision médiane. Issue d'un verre à bordeaux de pus. Drainage.

Guérison complète le 2 mars 1905.

Obs. X. — *Strumite aiguë. Strumectomie primitive.*

Mme X., trente-quatre ans, sage-femme, Tournon (Ardèche).

A douze ans, apparition d'un goitre, traité médicalement. Rétrocession partielle. A vingt ans, nouvelle poussée, enrayée par la même médication. Se marie à vingt-trois ans. A quatre grossesses : chaque fois le goitre a augmenté, pour régresser après.

Soignée depuis trois ans par le docteur Deydier pour des *lésions de tuberculose pulmonaire* (antécédents, etc.). En novembre 1905, une poussée plus aiguë, du côté des bronches, s'est accompagnée d'*otite moyenne suppurée* et de *troubles cérébraux*, ayant fait craindre une méningite. Depuis lors, le

Digitized by Google

goitre a beaucoup grossi. En janvier 1906, il est très volumineux, développé surtout à droite, refoulant à gauche le larynx et la trachée et s'étalant en arrière, sous le sterno-mastoïdien, vers la nuque. Phénomènes douloureux très accusés. Fièvre. Accès de suffocation.

Opération le 13 janvier 1906 (Delore). Une incision antérieure donne issue à 4 ou 500 grammes de pus, contenu dans une cavité plongeant un peu derrière le sternum. Il existe, en arrière, une perforation de la coque thyroïdienne, invasion du cou, en arrière du sterno-mastoïdien. On fait, à ce niveau, une contre-ouverture. Puis on fait l'ablation du noyau thyroïdien, qui est énucléable, quoique difficilement.

Drainage avec mèches et drains.

Amélioration immédiate.

Guérison le 26 janvier.

Obs. XI. — *Strumite aiguë rétro-sternale. Incision simple.*

Homme de vingt-deux ans, originaire du Puy-de-Dôme, porteur d'un petit goitre depuis longtemps. Depuis un mois, signes d'*angine* avec fièvre.

Le 29 septembre 1906 teint septicémique, plombé; voix bitonale; dysphagie ; dyspnée ; fièvre (39°) ; diarrhée.

Au cou, gros plastron sus-sternal induré, en forme de fer à cheval. Douleur à la pression. Ni œdème, ni fluctuation.

Opération (Delore). Incision directement sur la tumeur : issue de 250 grammes de pus phlegmoneux. Par un petit orifice inférieur, on pénètre dans une poche médiastinale du volume d'une grosse orange. Drains, mèches.

Ablation des mèches le 1er octobre.

Guérison le 1er octobre.

Obs. XII[1]. — *Strumite aiguë, traitée d'abord par l'incision simple, puis par la strumectomie secondaire.*

G. Antoinette, trente-sept ans, marchande de poissons, née à Lapeyrouse, demeurant à Lyon.

Goitre ancien.

Début de l'affection par des phénomènes généraux très intenses, ayant fait penser à la fièvre typhoïde. Un mois après seulement, développement d'une strumite sur un petit goitre antérieur. *Frottement péricardique* très net.

Opération le 26 novembre 1906 (Delore). Double incision. Évacuation d'un verre de pus phlegmoneux (streptocoques).

Drainage. Le 5 décembre 1906, strumectomie secondaire précoce intrafébrile.

Guérison lente. Définitive le 28 janvier 1907. Disparition complète du frottement péricardique depuis plus d'un mois.

1. Malade présentée par A. Chalier à la Soc. des Sc. méd. de Lyon, 23 janv. 1907; *Lyon méd.*, avril 1907.

Digitized by Google

BIBLIOGRAPHIE

Das Wesen der bösartigen Geschwülste; par **V. Dungern** et **K. Werner**. — Leipzig, Akadem. Verlagsgesellschaft, 1907.

Cet ouvrage, de 160 pages, sur la *Nature des tumeurs malignes*, est dédié au Professeur Czerny, directeur de l'Institut des recherches sur le cancer à Heidelberg. Les deux auteurs ont tenté, dans ce volume, d'exposer l'état actuel de nos connaissances sur la malignité des tumeurs; à ce propos, ils passent en revue, avec grand soin mais sommairement, tout ce que nous savons de l'anatomie et de la physiologie pathologiques générales des tumeurs. Toutes les théories proposées jusqu'à ce jour pour expliquer la malignité des tumeurs sont rapportées et critiquées avec soin; leur nombre même prouve leur insuffisance. Les auteurs passent successivement en revue les théories de Hansemann, R. Hertwig, Beneke, Klebs, Hauser, Israël, Albrecht, Ehrlich, Farmer, Moore et Walker, Borst, Cohnheim, Ribbert. Aucune n'est satisfaisante; et la seule conclusion importante à retenir de cette étude critique, c'est que la caractéristique biologique essentielle de la cellule des néoplasmes malins, c'est avant tout « son pouvoir de prolifération exagérée ». C'est bien là en effet le nœud de la question; malheureusement, à l'heure actuelle, nous ignorons encore complètement pourquoi la cellule cancéreuse possède cette propriété; les parasites, les influences thermiques, chimiques, extérieures ou intérieures, des prédispositions congénitales ont été successivement invoqués pour expliquer cette tendance à la prolifération cellulaire exagérée qui caractérise la tumeur maligne. Mais rien de définitif n'est acquis dans aucun sens: le problème de l'étiologie des tumeurs malignes demeure encore insoluble.

Tous ceux qui s'intéressent à l'étude des tumeurs malignes trouveront dans cet ouvrage un exposé critique complet de la question; les termes du problème sont bien posés : il ne reste qu'à le résoudre.

P. Lecène.

Diagnostick und Therapie der Geschwülste in Bereich der zentralen Nervensystems; par **Oppenheim** 1 vol., Karger, Berlin, 1907.

Dans ce volume, de 190 pages, orné de fort belles planches hors texte, Oppenheim, le professeur bien connu de neurologie de Berlin, rapporte un certain nombre d'observations intéressantes de tumeurs de l'encéphale et de la moelle, opérées par ses confrères de Berlin, Kraun, Boschardt, von Bergmann. L'ouvrage est dédié à von Bergmann, le « père de la chirurgie cérébrale contemporaine en Allemagne », comme le dit l'auteur.

Digitized by Google

Tous les cas de tumeurs cérébrales ou médullaires publiés dans ce volume sont décrits avec le plus grand soin, aussi bien au point de vue de la séméiologie et du diagnostic, qu'au point de vue chirurgical; c'est pourquoi l'ouvrage d'Oppenheim intéresse autant le neurologue que le chirurgien; il est d'ailleurs impossible de trouver une branche de la pathologie où l'action combinée du médecin spécialiste et du chirurgien soit plus nécessaire que dans la chirurgie cérébrale.

Nous ne pouvons que recommander la lecture de l'ouvrage d'Oppenheim, à tous ceux que la chirurgie cérébrale et spinale intéresse.

P. Lecène.

Die Tuberculose der menschlichen Gelenke sowie der Brustwand und des Schadels; par **Fr. König** (Berlin). — Hirschwald, édit., Berlin, 166 p., 90 fig., 1906.

Ce livre, dédié à Bergmann pour son 70e anniversaire, est une étude de la tuberculose articulaire basée sur la pratique personnelle de l'auteur; il continue et complète ses travaux sur les tuberculoses osseuses et articulaires.

Dans une première partie, K. étudie, au point de vue général, la tuberculose des articulations.

Dans la seconde, il passe successivement en revue la coxalgie, la tumeur blanche du genou, la tuberculose des articulations du pied; puis la scapulalgie, le bacillose du coude, celle des articulations de la main.

Dans un appendice, K. traite la tuberculose des parois thoraciques et celle des os du crâne.

Ce qui fait le principal intérêt de ce livre, c'est que l'auteur cite, à chaque instant, des observations personnelles pour étayer ses opinions.

De nombreuses figures originales augmentent encore la valeur documentaire de cet ouvrage.

Ch. Dujarier.

Studien auf dem Gebiete des Kriegs Sanitatswesens im russich-japanischen Kriege (1904-1905); par **Walter von Œttingen**, Berlin, 1907, 247 S. mit 59 Textfiguren, Verlag; par A. Hirschwald.

Ce livre, dédié à Bergmann, à l'occasion de son 70e anniversaire, est l'histoire d'une ambulance de la Croix-Rouge, de novembre 1904 à mars 1905. L'ambulance fonctionna à Moukden, avant et pendant les combats qui eurent lieu autour de cette ville.

L'auteur décrit les bâtiments, le matériel, le personnel de l'ambulance; puis son fonctionnement comme hôpital d'abord éloigné des actions militaires, placé ensuite sur le lieu du combat.

Il termine en montrant le fonctionnement de l'ambulance après la retraite précipitée des Russes, au moment de l'arrivée des Japonais : il traite de la dislocation de l'ambulance et de son inventaire.

C'est un livre qui intéressera surtout les chirurgiens militaires.

Ch. Dujarier.

Digitized by Google

El circulo vicioso en la gastro-entérostomia; par le Dr **Francisco Rusca**, professeur à la Faculté de médecine de Barcelone. — Madrid, Idamor Moreno, éditeur, 1904.

Travail très intéressant sur la chirurgie gastrique, dans lequel l'auteur expose la nature, la variété et les causes du circulus viciosus; sa fréquence, ses aspects cliniques; les différents procédés employés pour l'éviter; sa technique personnelle et sa statistique.

La technique de l'auteur consiste dans l'association de l'ouverture à valve ou en croissant de Kocher à la méthode d'anastomose longitudinale postérieure.

Suivant le procédé ordinaire de gastro-entérostomie postérieure transmésocôlique, et après avoir fixé le jéjunum par deux points à la face postérieure de l'estomac, le jéjunum se trouve perpendiculaire au grand axe de l'estomac et dirigé à peu près verticalement en bas.

Après un premier plan de suture séro-séreuse, qui s'étend d'un bout à l'autre du diamètre transversal de l'intestin, on pratique une incision sur la face antérieure du jéjunum en forme de croissant à convexité antérieure et une incision de même forme, mais en sens inverse sur l'estomac. Surjet total.

La statistique de l'auteur comprend 12 opérations avec une mort[1].

J. de Sard.

Discurso leido en la solemne sesion inaugural del ano de 1907 en la Real Academia de Medicina; par le Dr **José Ribera y Sans**, professeur à la Faculté de médecine de Madrid. — Madrid, Enrique Teodoro, édit., 1907.

Dans ce discours où les grandes qualités oratoires, la vaste érudition et la valeur chirurgicale de l'auteur sont pleinement confirmées, il expose l'état actuel de la chirurgie gastrique; et il étudie surtout la thérapeutique opératoire du cancer et de l'ulcère de l'estomac.

L'exposition de 110 cas personnels qu'il analyse et discute constitue l'intérêt de ce travail essentiellement clinique.

Les gastro-entérostomies ont été pratiquées 34 fois par le procédé de Roux, auquel il accorde sa préférence; 32 fois par le procédé de Rusca, qu'il emploie lorsque l'état des malades exige une intervention rapide.

J. de Sard.

Manual of Surgery; par **A. Thomson and A. Miles**. — Seconde édition, 2 vol., 1906-1907, Edinburgh and London, Young J. Pentland, édit.

1er volume. *Chirurgie générale*, 31 chapitres, 313 figures.

2e volume. *Chirurgie des Régions*, 36 chapitres, 203 figures.

1. Depuis la publication de ce mémoire, l'auteur a pratiqué 62 gastroentérostomies par son procédé, avec une mortalité de 6 p. 100 et sans un seul cas de circulus viciosus. Cardenal, sur 100 opérés, ainsi que plusieurs chirurgiens espagnols sur 40 autres, n'ont jamais observé cet accident.

Digitized by Google

Ces deux volumes présentent, aussi résumé que possible, un aperçu de l'état actuel de la chirurgie; ils peuvent être consultés par les praticiens et constituent en outre un manuel pour les étudiants.

F. T.

Cirurgische Operationslehre; par **Th. Kocher.** — Fünfte vielfach umgearbeitete Auflage, 1907. G. Fischer, Iéna.

La cinquième édition de la médecine opératoire de Kocher vient de paraître. Cet ouvrage est trop connu du public chirurgical pour que nous en donnions une analyse détaillée. Ce que nous pouvons dire, c'est que l'auteur n'a rien négligé pour tenir tous ses chapitres au courant des nouveaux progrès de la chirurgie. Ce livre est indispensable à tous les opérateurs; ils pourront à maintes reprises y puiser d'utiles renseignements.

Ch. Dujarier.

Lehrbuch der spezielen Chirurgie; par **J. Hochenegg.** — 1. B., II. Theil, Urban et Schurzenberg.

Le deuxième fascicule du 1er volume de cet ouvrage vient de paraître.

Les maladies du thorax sont écrites par E. Payr.

Friedländer a traité les malformations du rachis, de la moelle et du bassin. Un chapitre est consacré aux tumeurs sacro-coccygiennes.

Ewald s'est occupé des lésions traumatiques du rachis et de la moelle; Lorenz des difformités acquises du rachis; Reiner des autres maladies de la colonne vertébrale.

Le dernier chapitre, traitant des affections du bassin, est dû à Ewald et à Reiner.

177 figures illustrent ce fascicule.

Ch. Dujarier.

Le propriétaire-gérant : Félix ALCAN.

Coulommiers. — Imp. Paul BRODARD.

Digitized by Google

CONGRÈS FRANÇAIS DE CHIRURGIE

XXe SESSION, TENU A PARIS DU 7 AU 12 OCTOBRE 1907

Président : M. P. Berger (Paris); *Vice-président* : M. E. Forgue (Montpellier).

Présidents d'honneur. — MM. Ceccherelli (Parme), Dollinger (Buda-Pesth), Girard (Genève), Harrisson (Londres), Hoffa (Berlin), Robert Jones (Liverpool), Jaboulay (Lyon), Giordano (Venise), Kalliontzi (Athènes), Lange (Munich), Maunoury (Chartres), Saxtorph (Copenhague), Thiem (Cottbus), Thiriar (Bruxelles), Thompson (Edimbourg), Vonoroff (Caire), Vulpius, Heidelberg.

Questions mises à l'ordre du jour.

I. — INFLUENCE DES RAYONS DE RÖNTGEN SUR LES TUMEURS MALIGNES.

MM. *Béclère* et *Maunoury* (rapporteurs), *Pozzi*, *Doyen*, *De Keating-Hart*, *Reynès*, *Willems*, *Tuffier*, *Thierry*, *Gangolphe*, *Cerné*, *Morestin*, *Imbert* et *Dupeyrac*, *Témoin*, *Coudray*, *Mayer*, *Péraire*, *Bégouin*, *Lardennois*, *Béclère*.

II. — DES TRANSPLANTATIONS NERVEUSES, MUSCULAIRES ET TENDINEUSES DANS LE TRAITEMENT DES PARALYSIES.

MM. *Gaudier* et *Kirmisson* (rapporteurs), *Hoffa*, *Robert Jones*, *Lange*, *Vulpius*, *Giordano*, *Willems*, *Girard*, *Vidal*, *Broca*, *Sébileau*, *Peugniez*, *Faure*, *Depage*, *Redard*, *Delagénière*, *Mencière*, *Froëlich*, *Péraire*, *Tailhefer*, *Kirmisson*.

III. — DES AFFECTIONS CHIRURGICALES CHRONIQUES (TUBERCULOSE ET CANCER) DANS LEURS RELATIONS AVEC LES ACCIDENTS DU TRAVAIL.

MM. JEANBREAU et SEGOND (rapporteurs), *Thiem*, *Schwartz*, *Giordano*, *Tédenat*, *Malherbe*, *Estor*, *Doyen*, *Rémy*, *Thiéry*, *Coudray*, *Vanverts*, *Moulonguet*, *Vidal*, *Lapeyre*.

Digitized by Google

QUESTIONS DIVERSES

Pathologie et thérapeutique générales.

MM. *Eckstein* (Berlin), *Brockaert* (Gand), *P. Berger*, *Morestin* (Paris) : Injections et implantations de paraffine dure. — *Malherbe* (Nantes) : Les limites du genre sarcome. Nature des tumeurs sarcomateuses. — *J. Reverdin* (Genève) : Deux cas de tumeurs mélaniques traitées par le topique arsénical de Czerny. — *Doyen* (Paris) : Mode d'action des divers traitements du cancer. — *Sabadini* (Alger) : Statistique de rachicocaïnisation et de rachistovaïnisation. — *Cazin* (Paris), Martin (Genève) : Emploi de la scopolamine pour l'anesthésie générale (Étude clinique et expérimentale). — *Jardry* (Paris) : De la possibilité des interventions chirurgicales sous le sommeil électrique.

Chirurgie de la tête et de la face.

MM. *Dollinger* (Buda-Pesth) : Résultats éloignés du traitement des névralgies du trijumeau par résection de ses branches et par extirpation du ganglion de Gasser. — *Vidal* (Arras) : Traitement de la névralgie faciale grave. — *Tédenat* (Montpellier) : Fibromes naso-pharyngiens. — *Jacques* (Nancy) : Anévrysme artérioso-veineux du sinus caverneux guéri par compression directe. — *Morestin* : Cancer du plancher de la bouche. — *C. et F. Martin* (Lyon) : Des applications de la prothèse dans les cas de symphyse staphylo-pharyngée.

Cou et tronc.

MM. *Raugé* (Challes) : A propos du traitement des papillomes du larynx. — *Guisez* (Paris) : Faits d'œsophagoscopie (guérison de 10 cas de rétrécissements cicatriciels infranchissables aux moyens ordinaires et extraction de trois corps étrangers : deux dentiers, un os). — *E. Reymond* (Paris), *J. Reverdin* (Genève) : Plaie du poumon; plaie contuse du cœur. Volet thoracique; hémostase pulmonaire, péricardectomie. Guérison. — *Alexandre de Zawadski* (Varsovie) : Blessures cardiaques. — *Reynès* (Marseille) : Cancers du sein et castration utéro-ovarienne. — *Tuffier* (Paris), *J. Reverdin* (Genève), *Moty* (armée) : Quelques perfectionnements en chirurgie pleuro-pulmonaire. — *Vautrin* (Nancy) : Traitement chirurgical des kystes hydatiques du poumon. — *L. Imbert* (Marseille), *Psaltoff* (Smyrne) : Cancers du sein et castration utéro-ovarienne. La fin d'une histoire d'une opérée de 4 ans.

Abdomen. Appareil digestif.

MM. *Chavannaz* (Bordeaux) : La laparotomie par le procédé de Pfannenstiel. — *Rastouil* (La Rochelle), *Jonnesco* (Bucarest), *Monprofit* (Angers) :

Digitized by Google

Procédé opératoire pour prévenir les éventrations lorsque le drainage abdominal est indiqué. — *Imbert* (Marseille) : Plaies de l'abdomen. Étude statistique des résultats de l'intervention opératoire. — *Villard* (Lyon) : Traitement des péritonites aiguës par l'aspiration péritonéale immédiate. — *Guyot* (Bordeaux) : Un signe particulier de certains abcès sous-phréniques de l'hypocondre gauche. — *Soubeyran* (Montpellier) : Les kystes dermoïdes de l'ombilic. — *Monprofit* (d'Angers) : Les tumeurs solides du mésentère. — *Jonnesco* (Bucarest), *Monprofit* : Exclusion du pylore. — *Voronoff* (Caire) : Sténose du pylore. Inanition complète, gastro-entérostomie. Guérison. — *Psaltoff* (Symrne) : Un cas malheureux de dilatation stomacale post-opératoire après une hystérectomie abdominale pour fibromes. — *Delangre* (Tournai) : Volvulus de l'estomac infra-côlique et antipéristaltique. — *Schwartz* (Paris) : Contribution à l'étude de la tétanie et des contractures d'origine gastrique et intestinale. — *Pauchet* (Amiens) : Chirurgie des voies biliaires. A propos du drainage de l'hépatique. — *Maire* (Vichy) : Observations sur la chirurgie des voies biliaires. — *Villar* (Bordeaux) : Kyste hydatique du foie ouvert dans les voies biliaires. Ictère par obstruction; intervention, guérison. — *Princeteau* (Bordeaux) : Malformations congénitales de l'anus et du rectum. Leur traitement chirurgical. — *Bruquehaye* (Tunis), *Walther* (Paris), *Brunswic-Le Bihan* (Tunis) : Cure radicale des rétrécissements du rectum par autoplastie scrotale ou vaginale. — *Tixier* (Lyon), *Reymond* : De l'hystérectomie abdominale comme temps préliminaire de l'ablation des cancers du haut rectum. — *Goullioud* (Lyon) : De l'amputation abdomino-périnéale du rectum pour le cancer (suites éloignées et modification opératoire). — *Lardennois* (Reims) : Psoïtis et appendicite.

Voies urinaires.

M. Croisier (Blois) : Lipome du bassinet du rein droit; hématuries abondantes; énucléation; guérison.

Organes génitaux.

MM. Dujon (Moulins) : Deux cas de malformation utérine. — *Le Bec* (Paris) : Étude sur l'hystérectomie vaginale pour fibromes fondée sur 180 cas personnels. — *Boursier* (Bordeaux) : Des kystes de l'ovaire rétropéritonéaux. — *Jayle* (Paris) : Remarques à propos d'une série de laparotomies pour affections utéro-annexielles. — *Brodier* (Paris) : Difficultés du diagnostic des affections ovariennes chez la jeune fille. Observation et présentation de la malade opérée il y a 7 ans. Persistance de la guérison. — *Baudet* (Paris) : Résultats et indications de la vaso-vésiculectomie dans la tuberculose des voies génitales de l'homme.

Membres.

MM. Depage (Bruxelles) : Résultats fournis par l'ostéosynthèse (boulonnage et vissage). — *Lucas-Championnière* (Paris) : Les erreurs de la radiogra

Digitized by Google

phie dans l'étude des fractures. — *Mencière* (Reims) : Traitement des tuberculoses osseuses et articulaires par l'acide phénique pur et la phénopuncture. — *Girard* (Genève) : Opérations conservatrices pour les tumeurs malignes du moignon de l'épaule. — *Rémy* (Paris) : Sur l'extirpation de l'omoplate pour ostéosarcome chez un ouvrier atteint de trichinose. — *Toussaint* (Lille) : Ostéome mixte du coude consécutif à la réduction de sa luxation en arrière à l'état de veille. — *André* (Péronne) : Section de toute la main gauche moins les tendons fléchisseurs et la peau de la paume de la main. Reconstitution par suture de tous les plans osseux, tendineux et cutanés. Résultat fonctionnel excellent. — *Mills* (Bruxelles) : A propos d'un cas de pouce bot (Pollux varus). — *Kirmisson* (Paris) : Luxations consécutives à l'ostéomyélite de la hanche dans la première enfance. — *Froëlich* (Nancy) : Les différentes variétés de luxations congénitales de la hanche. — *Redard* (Paris) : Du traitement des luxations congénitales de la hanche chez les sujets âgés. — *Calot* (Berck) : Le traitement de la luxation congénitales de la hanche. — *Le Damany* (Rennes) : Traitement rationnel de la luxation congénitale de la hanche. — *Judet* (Paris) : Traitement de la luxation congénitale de la hanche par la méthode orthopédique. — *Thiéry* (Paris) : Divers procédés d'arthrotomie transrotulienne du genou. — *Barbarin* (Paris) : De l'allongement atrophique des os du membre inférieur dans la tumeur blanche du genou. — *Ménard* (Berck) : Tuberculose uni-osseuse du tarse antérieur. — *Delbet* (Paris) : Réduction sanglante d'une luxation dorsale externe de l'astragale.

Présentation d'instruments.

MM. Dupuy (Paris) : Appareils divers. Boîte à stérilisation. Appareils de fractures. Appareils de marche. — *Le Damany* (Rennes) : Appareils pour réduction de luxation congénitale de la hanche. — *Mencière* (Reims) : Instrumentation complète pour réduction de luxation congénitale de la hanche. — *Loumeau* (Bordeaux) : Pince à branches démontables pour néphrectomie. — *Péraire* (Paris) : Hamac rotatif formant plan incliné pour péritonites et pansements.

Séances de démonstration.

MM. Gourdet (Nantes) : Suture des parois abdominales sur la région épigastrique. — *Destot* (Lyon) : Radiographies de dislocation du carpe.

MM. Vidal (Arras) : Appareil pour la chirurgie pulmonaire sous pression. Cytolise anticancéreuse. — *Brunswic-Le Bihan* (Tunis) : Conducteur armé pour cathétérisme rétrograde.

Digitized by Google

QUESTIONS A L'ORDRE DU JOUR.

I. — Influence des rayons de Röntgen sur les tumeurs malignes.

M. Béclère (Paris), *rapporteur*, fait d'abord l'historique de la question. Les cellules néoplasiques, dit-il, se montrent, sauf exceptions assez rares, plus sensibles à l'action des rayons de Röntgen que les cellules saines avoisinantes; leur sensibilité varie, d'ailleurs, dans des limites très étendues.

La dose mortelle pour les cellules néoplasiques est le plus souvent inférieure à la dose tolérable pour les cellules saines et n'est parfois qu'une minime fraction de cette dernière.

J'étudierai successivement l'influence des rayons de Röntgen sur les tumeurs malignes de la peau, des muqueuses visibles, en continuité avec la peau, de la glande mammaire, des tissus sous-cutanés et des viscères.

1° *Tumeurs malignes de la peau.* — Les néoplasmes cutanés de mauvaise nature sont constitués, au point de vue de l'aspect extérieur, suivant que la multiplication des cellules néoplasiques l'emporte sur la destruction des tissus sains ou demeure en arrière, soit par une saillie anormale, par une véritable tumeur, de forme et de volume variables, soit par une perte de substance, par un *ulcus rodens*, plus ou moins étendu en surface et en profondeur, soit enfin par une association de tumeur et de perte de substance.

Lorsqu'il s'agit de tumeur épithéliomateuse, la radiothérapie seule peut parfois amener la guérison, mais il y a, le plus souvent, avantage à combiner l'intervention chirurgicale et les rayons Röntgen.

Dans les cas d'apparence tout opposée, à forme ulcéreuse, où le processus de destruction des tissus sains l'emporte sur le processus de multiplication des éléments néoplasiques et aboutit, après des mois ou des années, à de larges et profondes pertes de substance, à d'horribles mutilations, les rayons de Röntgen agissent souvent tout aussi heureusement que dans les cas précédents. Sous leur influence, non seulement les ulcérations prennent l'aspect d'une plaie de bonne nature et se cicatrisent, mais, par suite de la prolifération des tissus sains, les pertes de substance se comblent et se réparent, au moins en partie.

Tous les épithéliomes cutanés qui n'ont pas dépassé le derme sont justiciables de la radiothérapie, parce que, sauf exceptions des plus rares, cette médication les guérit et qu'elle les guérit définitivement, sans récidive, si toutefois la dose totale des radiations absorbées dépasse notablement la dose strictement suffisante à la guérison apparente. De plus, la radiothérapie est ici la méthode de choix, au moins pour le visage, parce qu'elle guérit avec une perfection esthétique que n'atteint aucune autre médication.

Quand l'épithéliome cutané a franchi la face profonde du derme, on doit encore à la radiothérapie des succès en grand nombre; mais elle éprouve

Digitized by Google

aussi des échecs indéniables, des échecs complets, qui aboutissent à la mort du malade, spécialement dans les cas d'épithéliomes spino-cellulaires à marche rapide.

Les ulcérations épithéliomateuses, du type *ulcus rodens*, dont la marche est lente, se trouvent, au contraire, fort bien de l'action des rayons de Röntgen. Ils détruisent le tissu morbide, arrêtent ainsi les progrès de l'ulcération et souvent en provoquent la complète cicatrisation.

En résumé, contre les épithéliomes de la peau, le pouvoir de destruction élective des rayons de Röntgen ne se montre insuffisant que par exception, quand le néoplasme a franchi le derme, qu'il évolue rapidement et tend à devenir plongeant, comme c'est le cas habituel pour les épithéliomes du type spino-cellulaire. Dans ces formes graves, la radiothérapie demeure un utile complément de l'intervention chirurgicale. Dans les formes ulcéreuses jugées inopérables, si elle ne guérit pas toujours, c'est au moins le meilleur des palliatifs. Contre les néoplasmes limités au derme, les résultats qu'elle donne sont presque toujours excellents.

2° *Tumeurs malignes des muqueuses.* — Les muqueuses directement accessibles aux rayons de Röntgen, dont la propagation est inflexiblement rectiligne, sont seulement les muqueuses en continuité avec la peau, au voisinage des orifices naturels : les muqueuses palpébrale et conjonctivale, la muqueuse nasale dans une faible étendue, les muqueuses des premières voies digestives (labiale, buccale, linguale et pharyngée), celle de l'extrémité terminale du tube digestif ou muqueuse anale, enfin celle des organes génitaux externes (prépuce et gland chez l'homme, face interne des grandes lèvres, petites lèvres, vagin et col utérin chez la femme).

L'opinion courante, parmi les médecins et chirurgiens non radiologistes, est que les rayons de Röntgen, très actifs sur les épithéliomes de la peau, demeurent impuissants contre ceux des muqueuses et leur sont même nuisibles. Les observations cliniques et microscopiques de Perthes (Congrès allemand de chirurgie de 1904) démontrent péremptoirement la possibilité de faire disparaître rapidement par la radiothérapie certains épithéliomas de la lèvre inférieure ainsi que les ganglions sous-maxillaires qui les accompagnent.

Pour les épithéliomes de la langue, il existe aussi des cas indubitables de guérison au moins temporaire, mais il faut reconnaître que ces cas sont encore très peu nombreux.

De même encore j'ai vu disparaître, sous l'influence de la radiothérapie, une induration épithéliomateuse de toute la surface de l'amygdale.

Ces observations suffisent à démontrer que les cellules néoplasiques nées du revêtement épithélial des muqueuses ne sont pas moins sensibles à l'action des rayons de Röntgen que celles qui proviennent de l'épiderme cutané, mais, en même temps, la rareté des succès s'explique par l'évolution ordinairement si rapide des épithéliomas des muqueuses et la brièveté de la période pendant laquelle le mal reste limité au derme muqueux sans envahir le système lymphatique, contrairement à ce qu'on observe pour la peau.

Digitized by Google

3° *Tumeurs malignes du sein.* — Les tumeurs malignes du sein, à toutes les périodes de leur évolution, peuvent bénéficier de la radiothérapie, dans une plus ou moins large mesure et pour une durée plus ou moins longue. Dans certaines conditions, dont la principale est la lenteur de l'évolution de la maladie, le néoplasme peut disparaître sans opération, sous l'influence de la radiothérapie seule, quand il est limité à la glande mammaire et, par exception, quand la peau et les ganglions les plus superficiels sont déjà envahis.

Après l'intervention chirurgicale, la radiothérapie se montre très efficace contre les récidives cutanées; elle fait disparaître les nodosités du derme et cicatrise le plus souvent les ulcérations, quelle qu'en soit l'étendue et si mauvais qu'en soit l'aspect. Elle agit souvent aussi sur les nodosités de récidive sous-cutanées et sur les ganglions secondaires les plus superficiels, mais demeure impuissante contre l'envahissement profond du système lymphatique, de la cage thoracique et de son contenu.

Dans tous les cas de tumeurs malignes du sein jugées inopérables, aussi bien que dans tous les cas de récidive après l'opération, la radiothérapie se montre le traitement de choix capable de donner une guérison au moins locale, d'améliorer l'état général, de prolonger la vie, d'en adoucir les souffrances, et de soutenir les dernières illusions des malades.

4° *Tumeurs malignes des tissus vasculo-connectifs.* — Dans les tissus vasculo-connectifs dérivés du feuillet moyen du blastoderme, peuvent se développer un grand nombre de tumeurs diverses, sarcomes, myxomes, fibromes, lipomes, chondromes, ostéomes, lymphadénomes, etc., dont les unes prennent avec une grande fréquence, les autres, au contraire, très exceptionnellement, un caractère de malignité.

Parmi ces tumeurs, ce sont certainement les sarcomes qui prennent le plus souvent le caractère malin; vient ensuite le groupe mal délimité des lymphadénomes.

a) *Sarcomes.* — Les cellules sarcomateuses se montrent, d'une manière générale, plus sensibles que les cellules épithéliomateuses à l'action destructive des rayons de Röntgen.

La sensibilité des divers sarcomes vis-à-vis des rayons de Röntgen varie d'ailleurs dans des limites très étendues, alors même que, par leur formule histologique, par leur siège, leur volume et leur point de départ, ils semblent comparables.

b) *Lymphadénomes. Lymphadénie.* — D'une manière générale, dans toutes les localisations de la lymphadénie leucémique, dans les localisations cutanées, amygdaliennes, testiculaires, osseuses, de cette mystérieuse maladie, aussi bien que dans ses localisations ganglionnaires, la radiothérapie donne souvent, au point de vue de la rapide disparition des lésions traitées, les résultats les plus heureux. Il en est ainsi tout particulièrement pour les tumeurs cutanées et sous-cutanées du mycosis fongoïde.

c) *Leucémies et splénomégalies.* — Il est aujourd'hui hors de doute que la radiothérapie est le traitement spécifique des deux formes, lymphatique et myéloïde, de la leucémie. Pour faire disparaître chez un leucémique les

Digitized by Google

grosses masses ganglionnaires du cou, des aisselles, des aines et même du médiastin, pour ramener à ses dimensions habituelles une rate démesurément hypertrophiée, pour abaisser au taux normal le nombre excessif des globules blancs et rétablir l'équilibre leucocytaire, pour augmenter consécutivement le nombre des globules rouges et leur richesse en hémoglobine, il n'est certainement pas d'agent plus puissant que les rayons de Röntgen.

Il faut l'avouer cependant : si merveilleux que soient les résultats thérapeutiques dans les cas de leucémie les plus favorables, ils ne sont pas, le plus souvent, synonymes de guérison Chez un certain nombre de malades, l'amélioration plus ou moins partielle et temporaire n'a fait que retarder la terminaison fatale. Chez d'autres, une amélioration très notable et même une guérison apparente de la maladie ont été suivies, après une rémission plus ou moins longue, d'un retour offensif des accidents et la reprise des séances n'a pu empêcher la mort.

5° *Tumeurs malignes des viscères.* — Les rayons de Röntgen peuvent exercer une action favorable sur certaines lésions de la muqueuse laryngée au travers de la charpente cartilagineuse du larynx et des parties molles qui la recouvrent; on peut en rapprocher quelques observations de tumeurs malignes du corps thyroïde traitées avec succès par la radiothérapie : aucune ne présente toutes les garanties désirables pour être absolument probante.

Parmi les autres tumeurs malignes des viscères, ce sont presque exclusivement celles de l'estomac qui ont été soumises à la radiothérapie. Je n'en ai, pour ma part, traité qu'un bien petit nombre, dans de très mauvaises conditions, et je n'ai obtenu que de médiocres résultats.

Les améliorations observées par certains praticiens permettent cependant d'espérer mieux, à l'avenir, d'un diagnostic et d'un traitement plus précoces.

Dangers de la radiothérapie. — La radiothérapie appliquée au traitement des tumeurs malignes est une arme à deux tranchants, qui guérit, mais qui peut blesser. Après le bilan de ses succès et de ses échecs doit venir le compte de ses méfaits réels ou supposés.

1° Il convient de retenir d'abord les *dangers certains qui résultent d'un excès de dose.* — Dans le traitement des néoplasmes cutanés ou muqueux, superficiels ou profonds, protégés par le tégument ou ulcérés, l'excès de dose est toujours une faute et souvent une faute très regrettable, qu'elle soit due à la trop longue durée des séances, aux intervalles trop courts qui les séparent ou à la prolongation du traitement au delà des limites nécessaires.

C'est d'ailleurs une faute souvent difficile à éviter, même pour le radiothérapeute le plus expérimenté. Nombreux sont les cas de néoplasme où, pour avoir quelque chance d'être utile, il est nécessaire d'atteindre l'extrême limite du traitement intensif et par suite le dernier degré des réactions permises, c'est-à-dire, à la peau, la pigmentation, l'érythème et la desquamation, sans aller toutefois jusqu'à l'ulcération et à la mortification des tissus.

Digitized by Google

Quand la limite est franchie, les inconvénients qui en résultent ont de tout autres conséquences suivant qu'il s'agit de la peau ou d'une muqueuse, d'une surface facile à panser aseptiquement ou d'une cavité forcément septique et infectée. Les radiodermites graves de la peau saine s'accompagnent de douleurs très vives et très prolongées; les pertes de substance qu'elles provoquent exigent souvent de longs mois avant de se réparer, mais le pire résultat est encore, en pareil cas, l'interruption forcée du traitement avec la suppression de l'obstacle opposé à l'évolution naturelle de la maladie.

Dans les cas de néoplasme ulcéré de la peau ou des muqueuses, surtout de la muqueuse linguale, l'excès de la dose est bien plus fâcheux. En détruisant plus ou moins complètement les éléments cellulaires sains de la région, tout au moins en diminuant leur résistance, il favorise l'action nocive de tous les agents microbiens d'infection secondaire qui pullulent sur la surface ulcérée, surtout dans une cavité telle que la bouche; il provoque des accidents locaux de suppuration, de gangrène, de septicémie, de lymphangite qui s'étendent souvent aux ganglions les plus proches et, résultat plus grave, il contribue indirectement de cette manière à l'envahissement plus rapide de la région malade par les éléments néoplasiques que n'ont pas détruits les rayons.

2° *Influence supposée de la radiothérapie sur la généralisation des néoplasmes.* — Ainsi, il est certain qu'un excès de dose peut contribuer, directement ou indirectement, aux progrès du néoplasme traité; c'est une autre question de savoir si, en dehors d'un excès de dose, la radiothérapie peut, comme on l'accuse, donner un coup de fouet au cancer, précipiter sa marche et provoquer sa généralisation.

Pour ma part, je n'ai jamais observé aucun fait qui permette de croire que les rayons de Röntgen, convenablement dosés et correctement appliqués, soient capables d'accélérer la marche du cancer et d'aider à sa généralisation. Jamais non plus je n'ai rencontré, en France ou à l'étranger, dans les divers congrès de radiologie, un médecin ayant une expérience suffisante de la radiothérapie sans l'interroger anxieusement à ce sujet, et jamais jusqu'à présent aucune preuve véritable ne m'a été fournie à l'appui de l'accusation portée contre la nouvelle médication.

Il importe cependant de parler de deux ordres de faits qui ont beaucoup frappé l'imagination des médecins et dont il convient de donner une juste interprétation.

D'une part, on a signalé, au cours du traitement des tumeurs malignes sous-cutanées, des accidents fébriles qu'on a attribués, sans preuves, à la dissémination des cellules néoplasiques. Il s'agit là vraisemblablement de symptômes d'une intoxication passagère, due à la présence dans le sang, avant leur élimination par l'urine, des produits solubles de désintégration, provenant de la mort des éléments néoplasiques.

D'autre part, c'est un fait malheureusement trop certain que plusieurs personnes, médecins ou constructeurs d'instruments, appelés par leur profession à exposer journellement leurs mains à l'action des rayons de

Digitized by Google

Röntgen, ont été, pour cette raison, atteintes de radiodermites chroniques graves, avec ulcérations persistantes de la peau et ont vu, plusieurs mois ou même plusieurs années après avoir cessé de s'exposer aux radiations, ces ulcérations devenir épithéliomateuses. Mais il n'y a pas à voir là une action nocive particulière des rayons X; on voit là seulement, une fois de plus, que toutes les irritations chroniques du tégument qui aboutissent à des troubles graves de sa nutrition, à des ulcérations persistantes, favorisent l'apparition du cancer et peut-être lui ouvrent la porte.

Conditions générales du succès et de l'insuccès de la radiothérapie des tumeurs malignes. — Ces conditions sont au nombre de quatre :

La première est d'ordre purement physique : c'est le siège plus ou moins profond des divers éléments cellulaires de la tumeur traitée;

La seconde, d'ordre biologique, c'est le degré variable de sensibilité de ces éléments à l'action des rayons de Röntgen;

La troisième, de même ordre que la précédente, c'est la rapidité d'évolution de la tumeur traitée ou, en d'autres termes, la multiplication plus ou moins rapide des éléments cellulaires dont elle est formée;

La quatrième enfin, d'ordre pathologique et anatomique, c'est l'intégrité ou l'envahissement du système vasculaire et spécialement des ganglions plus ou moins profondément situés auxquels aboutissent les vaisseaux lymphatiques de la région.

Indications générales de la radiothérapie des tumeurs malignes. — La radiothérapie ne doit pas être considérée comme une rivale, mais comme l'auxiliaire de la chirurgie.

Quand une tumeur maligne est opérable, elle doit être immédiatement opérée, et l'intervention du chirurgien est préférable, en règle générale, à la radiothérapie. Il n'est guère à cette règle que deux exceptions, d'ordre très différent :

D'une part, pour les épithéliomas de la peau qui n'ont pas dépassé le derme, spécialement pour ceux de la face, il est permis de préférer la radiothérapie, en raison de l'excellence de ses résultats esthétiques;

D'autre part, les sarcomes opérables peuvent être avec avantage soumis, à titre d'essai, à la radiothérapie, dans tous les cas où l'intervention ne parait pas immédiatement nécessaire. C'est le seul moyen de savoir s'ils n'appartiennent pas au groupe des néoplasmes ultra-sensibles que la radiothérapie suffit à guérir.

En dehors de ces deux indications spéciales, voici les trois grandes indications de la radiothérapie :

En présence d'un néoplasme à ses débuts, dont la nature maligne est encore incertaine, et plus généralement toutes les fois que l'ablation d'un néoplasme est volontairement différée par le chirurgien ou temporairement repoussée par le malade, la radiothérapie est indiquée;

Après l'ablation de toutes les tumeurs malignes, la radiothérapie est indiquée dans le but de prévenir les récidives. Les irradiations doivent être dirigées non seulement sur la région opératoire, mais sur la région des ganglions qui en dépendent. Si la radiothérapie n'est pas pratiquée, comme

Digitized by Google

il convient, aussitôt après l'opération, elle doit l'être au moins au premier signe de récidive.

Enfin contre toutes les tumeurs malignes jugées inopérables, la radiothérapie est indiquée. C'est la seule médication rationnelle et le palliatif dont il y a le plus à attendre.

M. Maunoury (Chartres), *corapporteur*. — La radiothérapie qui, à ses débuts, nous a donné les plus grandes espérances dans le traitement des néoplasmes a, dans ces derniers temps, été l'objet d'une injuste méfiance. Elle reste une arme précieuse qu'il faut apprendre à manier et qui a déjà donné des résultats très notables.

En dehors de l'épithélioma cutané, les rayons X ne constituent pas un traitement exclusif du cancer, ils ne sont qu'un adjuvant de l'intervention chirurgicale; l'opération, si elle est possible, doit toujours être le premier temps du traitement; mais, après l'intervention, il faut toujours employer la radiothérapie qui complète et étend l'action du chirurgien; dans les cas inopérables, cette méthode reste un palliatif important.

L'action des rayons sur le cancer est variable suivant le mode d'application, mais surtout suivant la nature de la tumeur; il ne semble pas y avoir de règle permettant *a priori* de prévoir le résultat; au contraire, il existe une véritable idiosyncrasie sous ce rapport : cette action est lente, locale et superficielle; elle ne modifie pas la disposition à faire du cancer, qui est d'ordre général.

On a cherché à obvier à ses inconvénients en perfectionnant les appareils et en renforçant la sensibilité du cancer aux radiations, par les ligatures artérielles, l'injection de quinine, etc., mais surtout par des applications directes sur la tumeur mise à nu. Voici la technique que j'ai adoptée :

Quand l'opération me paraît avoir été absolument complète, je fais une simple application sur la plaie opératoire que je réunis ensuite et je remets aux semaines suivantes les nouvelles applications qui sont faites à travers la peau. Dans le cas contraire, la plaie n'est pas réunie mais bourrée de gaze stérilisée, et je commence aussitôt des séances hebdomadaires soit à travers le pansement, soit directement sur la plaie. On peut ainsi dépister les premières manifestations de récidive et les traiter efficacement; si quelque adénopathie secondaire se produit, je l'enlève et la traite de même. J'ai obtenu ainsi d'excellents résultats, car les rayons de Röntgen n'agissent que sur une région de faible épaisseur, superficielle ou rendue superficielle par le chirurgien, alors que leur action est très incertaine à travers une couche de tissus quelque peu épaisse.

Parmi les accidents reprochés à la radiothérapie, *la radiodermite* peut le plus souvent être évitée. Dans les cancers fermés on a observé de *véritables toxémies* par résorption des éléments cancéreux détruits, qui se traduisent cliniquement par de la courbature, de la diarrhée, des vomissements, de la dyspnée, des éruptions diverses, et, parfois même, la mort survient assez rapidement. L'aggravation ou la généralisation rapide du cancer par la radiothérapie ne semble pas prouvée, car les faits de ce genre s'observent

Digitized by Google

fréquemment dans les néoplasmes non traités. Il est à remarquer toutefois qu'en cas de radiodermite, il peut se produire des adénopathies aiguës qui favorisent la localisation du néoplasme sur les ganglions. Il faut signaler, en outre, le développement possible de l'épithélioma sur les bords d'ulcères de Röntgen et sur certains lupus irradiés.

Au point de vue technique, il ne semble pas y avoir de règle absolue, mais la méthode de Béclère, à séances éloignées et à doses massives, me paraît préférable. L'ampoule sera placée au moins à 15 centimètres de la peau et la surface irradiée débordera largement la région malade.

Dans l'épithélioma cutané, les résultats sont assez bons pour justifier l'emploi de la radiothérapie avant toute intervention chirurgicale; toutefois, on observe des cas rebelles soit d'emblée, soit après une période d'amélioration ou encore des récidives ganglionnaires fatales. On évitera la formation d'ulcères de Röntgen par excès d'irradiation, en protégeant les parties suffisamment traitées et l'on pourra souvent activer la guérison par curettage des parties saillantes.

Sur les muqueuses le pronostic de la radiothérapie est moins favorable, car le néoplasme est bien rarement limité à la muqueuse même. Le bistouri prend la première place et les rayons de Röntgen ne seront employés qu'à titre préventif suivant la méthode que j'ai indiquée. Toutefois, dans des cas jugés inopérables, ils ont exceptionnellement donné des disparitions complètes de la tumeur irradiée.

Pour ce qui est des cancers sous-cutanés et en particulier du cancer du sein, tout le monde est d'accord pour n'employer la radiothérapie qu'après l'intervention chirurgicale ou au cours de l'intervention, exception faite pour les cas inopérables soit du fait de l'étendue de la lésion, soit de par l'atteinte de l'état général. La règle de conduite que j'ai tracée plus haut s'applique particulièrement au cancer du sein.

Quant aux cancers viscéraux, il est logique de les soumettre à la radiothérapie, mais la méthode semble purement palliative bien qu'on ait cité quelques cas de guérison.

Le traitement des sarcomes ne s'écarte pas non plus des règles générales que j'ai indiquées. Il est à remarquer que certains sarcomes sont particulièrement sensibles aux radiations et, d'autre part, la tendance de ce néoplasme à rester localisé rend ici la radiothérapie particulièrement efficace.

En résumé, la radiothérapie est un excellent adjuvant de la chirurgie. Toute tumeur opérable doit être enlevée et les rayons X doivent être appliqués aussitôt, si possible avant la réunion de la plaie; s'il y a lieu de craindre une récidive il faut laisser la plaie ouverte pour favoriser l'action des radiations et ne pratiquer les autoplasties qu'après la disparition de tout danger de récidive. Les ganglions envahis seront traités de la même manière.

M. S. Pozzi (Paris). Il faudrait bien préciser les indications respectives de la radiothérapie et de la *fulguration* (emploi des étincelles de haute fréquence

Digitized by Google

et de haute tension) dans le traitement des tumeurs malignes. Sans revenir sur le principe et la technique de la méthode de Keating-Hart que j'ai exposés récemment dans une communication faite à l'Académie de médecine, je veux seulement rappeler ici les résultats de ce mode de traitement et les mettre en regard des résultats de la radiothérapie.

Ces résultats peuvent se résumer ainsi :

Les rayons X donnent d'excellents résultats thérapeutiques et esthétiques dans les cancroïdes du tégument externe, en particulier de la face; ils amènent souvent la disparition complète de certains sarcomes osseux; dans le cancer du sein, qu'il soit ou non ulcéré, ils ne semblent pas susceptibles de procurer une guérison complète, mais seulement, et encore pas toujours, un ralentissement dans la marche de la tumeur et une atténuation des douleurs; leurs effets thérapeutiques sont nuls, ou à peu près, dans les cancers vrais des muqueuses.

La fulguration, appliquée aux cancroïdes de la face, donne des résultats aussi brillants que la radiothérapie; dans le traitement des cancroïdes des muqueuses, elle ne connaît également que des succès; dans les cancers ulcérés du sein elle produit parfois des cicatrisations étonnantes, mais sur ce point les observations sont encore trop récentes pour qu'on puisse parler de résultats définitifs; dans les cancers vrais des muqueuses, on obtient avec la fulguration des succès plus ou moins complets et parfois aussi des échecs complets, mais un fait est constant : c'est l'atténuation des douleurs et l'arrêt des hémorragies qu'on observe; j'ai obtenu cependant des effets très remarquables et très encourageants de la fulguration suivie du curettage, notamment dans les cancers du col de l'utérus, même propagés au vagin et au rectum, et dans certaines leucoplasies des muqueuses; par contre, dans les sarcomes, la fulguration s'est toujours montrée inférieure à la radiothérapie.

En résumé, les cancroïdes de la face et les sarcomes restent justiciables de la radiothérapie; dans toutes les tumeurs malignes, suffisamment accessibles, la fulguration doit lui être préférée. Dans les tumeurs inabordables ou généralisées la radiothérapie reprend tous ses droits, car elle retarde parfois l'évolution de la maladie et elle atténue souvent, d'une façon notable, les douleurs.

Les deux méthodes thérapeutiques peuvent d'ailleurs non se combattre, mais aller de pair; on a remarqué que l'action des rayons X était décuplée lorsque la tumeur avait été soumise, au préalable, à une séance de fulguration.

Il va de soi d'ailleurs que radiothérapie et fulguration ne sont que des méthodes adjuvantes dans le traitement des tumeurs malignes et qui ne doivent être employées que dans les cas où le bistouri est impuissant à assurer l'éradication totale du mal ou quand les malades, pour l'esthétique ou par crainte du bistouri, se refusent à toute opération. L'union des deux méthodes peut rendre de signalés services.

M. Doyen (Paris). La méthode des étincelles de haute fréquence préco-

Digitized by Google

nisée par M. Pozzi n'est pas nouvelle et l'initiative de cette méthode appartient à M. Rivière, qui en a déjà exposé le principe au Congrès international d'électrothérapie de 1900.

Je ne vois pas la nécessité d'anesthésier les malades avant de les soumettre à l'action de ces étincelles, qui sont peu douloureuses, et je ne comprends pas pourquoi M. Pozzi curette ses cancers après l'application des étincelles; il serait cependant plus logique de curetter le néoplasme d'abord afin de faire agir ensuite plus efficacement les étincelles sur ses éléments les plus profonds.

Quant à M. Béclère, je lui reproche de n'apporter aucune statistique à l'appui de ses conclusions. Il ne signale guère que des améliorations temporaires. Il faudrait cependant savoir combien de malades sont demeurés guéris et combien sont morts après avoir été considérés comme guéris.

En réalité, les rayons X ne guérissent pas le cancer, loin de là! Ils guérissent seulement de petits épithéliomas cutanés, qui ne sont pas du cancer. Dans le cancer confirmé, ils ne donnent aucun résultat durable et leur application est presque toujours suivie d'une généralisation rapide, par suite de leur action destructive sur les ganglions lymphatiques et les organes lymphoïdes.

M. Pozzi. L'étincelle rend le tissu plus friable et exsangue; c'est pour cela que le curettage doit précéder et non suivre l'électrisation.

M. de Keating-Hart (Paris). Au point de vue de la question de priorité, je n'ai jamais contesté à M. Rivière le mérite d'avoir le premier appliqué les étincelles de haute fréquence et de haute tension au traitement de certaines affections cutanées. Mais M. Rivière n'employait que des étincelles courtes et ce que je revendique comme une idée personnelle est l'emploi des étincelles longues, qui seraient d'ailleurs insupportables pour le patient si on ne le soumettait pas au préalable à l'anesthésie générale. J'ajoute que si je fais agir les étincelles sur les tissus néoplasiques avant de curetter ces tissus, c'est parce que ceux-ci une fois « fulgurés », mortifiés, sont beaucoup plus faciles à détacher avec la curette. Il n'y a qu'à répéter les séances, s'il est nécessaire, pour enlever peu à peu le néoplasme dans toute sa profondeur.

M. Reynès (Marseille). J'ai eu souvent l'occasion de juger des résultats obtenus à Marseille par M. de Keating-Hart. J'ai toujours été frappé des bons effets des étincelles de haute tension et de haute fréquence sur les hémorragies et sur les douleurs; mais si j'ai vu souvent ces étincelles amener la guérison de cancroïdes cutanés, je n'ai jamais observé, à la suite de leur emploi, un seul cas de guérison de cancer viscéral. Il est vrai que la méthode en est encore à ses débuts et il ne faut pas préjuger dès aujourd'hui de sa valeur curative d'après les quelques rares observations que nous possédons.

M. Willems (Gand). D'après les recherches de mon assistant, M. Laroy.

Digitized by Google

on a confondu sous les noms de lymphadénome, lymphadénie, lymphome malin, lymphosarcome, maladie de Hodgkins, etc., trois maladies du tissu lymphoïde caractérisées par des processus anatomo-pathologiques absolument différents :

1° *Une hyperplasie simple*, plus ou moins généralisée aux ganglions. L'architecture ganglionnaire disparaît : les cellules, qui sont des lymphocytes et des leucocytes mononucléaires non granuleux, sont séparées par un réticulum dont la transformation fibro-plastique aboutit à la sclérose complète du ganglion;

2° *Une tuberculose spéciale, hypertrophiante*, où l'on trouve de grandes cellules protoplasmiques polymorphes provenant des cellules endothéliales du réticulum, qui subissent une transformation fibro-plastique. La nature tuberculeuse de ce tissu de granulation a été démontrée par des inoculations au cobaye.

3° *Une néoplasie véritable*, où les cellules sont de grandeurs variables, mononucléaires, et dont le stroma est formé d'un réticulum partant des capillaires qui nourrissent la tumeur. Ce réticulum n'offre aucune tendance à la sclérose. C'est cette forme qu'on a prise pour du sarcome; elle devrait plutôt être appelée *lymphoïdome*, puisqu'elle ne naît pas aux dépens des éléments conjonctifs du ganglion, mais de la prolifération atypique des éléments lymphoïdes. Ce lymphoïdome, métastase par voie lymphatique, comme le carcinome, et non par voie veineuse, comme le sarcome.

Cliniquement, ces trois variétés se différencient par quelques signes qui valent surtout par leur réunion. Dans la forme hyperplasique, il y a lymphocytose; dans la forme tuberculeuse, il y a leucocytose; et dans la variété néoplasique, il n'y a aucune modification du sang. On observe généralement un mouvement fébrile vespéral dans la forme tuberculeuse; les deux autres variétés sont apyrétiques. Les lymphomes tuberculeux ont une consistance plus dure que les autres, ce qui tient à leur sclérose précoce. Dans la forme tuberculeuse, il y a souvent de l'hémophilie, et le fond de l'œil est souvent leucémique; dans les deux autres formes, il n'y a pas de diathèse hémorragique ni de lésions rétiniennes.

Enfin, les trois variétés se conduisent différemment sous l'influence des rayons X. Tandis que dans la variété hyperplasique, les masses ganglionnaires fondent ordinairement avec une rapidité surprenante, sous l'action de quelques séances de radiothérapie, le lymphoïdome ne subit aucune régression, et quant à la forme tuberculeuse, si elle est influencée, elle ne l'est qu'après des mois de traitement.

Les recherches de M. Laroy expliquent donc l'action si variable des rayons cathodiques sur les lymphadénomes. Mais nous savons que la radiothérapie ne donne en tout cas que des succès passagers. Aussi ces recherches ont-elles surtout de l'importance au point de vue des indications opératoires. Autant il est contre-indiqué d'intervenir dans la lymphomatose hyperplasique, autant il est recommandé d'enlever les ganglions atteints de tuberculose hypertrophiante, ou de lymphadénome, si l'on peut intervenir avant la généralisation.

Digitized by Google

M. Tuffier (Paris). Au Congrès de 1904 j'avais déjà conclu que, si la radiothérapie donnait de très bons résultats dans les petits néoplasmes épithéliaux superficiels de la peau — toutes les médications n'ont-elles pas donné des succès dans ce cas? — son action sur les cancers des muqueuses, le cancer du sein et les cancers viscéraux restait nulle ou douteuse. Or, mon opinion ne s'est pas modifiée depuis ; elle s'est, au contraire, affirmée davantage.

L'action des rayons X doit être étudiée séparément sur les épithéliomes et sur les sarcomes :

a) Les rayons X sont des « caustiques respectueux de la peau » ; cela explique leur impuissance vis-à-vis de toutes les tumeurs sous-cutanées. Leur inefficacité n'est cependant pas complète et, dans les tumeurs ulcérées, bourgeonnantes, saignantes, les rayons X exercent une action hémostatique cicatrisante et anesthésique incontestable. Ils peuvent donc être utilisés de ce fait à titre de médication palliative.

b) Il faut, jusqu'à nouvel ordre, se montrer très réservé dans l'appréciation des résultats de la radiothérapie des sarcomes. On continue, en effet, à ranger dans cette classe de tumeurs des néoplasmes de nature sans doute fort différente, en tout cas d'évolution très dissemblable, dont les uns guérissent définitivement après leur exérèse, quels que soient leur siège et leur volume, dont d'autres, au contraire, si superficiels et petits soient-ils, récidivent et se généralisent avec une rapidité désespérante. Rien d'étonnant à ce qu'on observe avec les rayons X les mêmes résultats qu'après l'emploi du bistouri. Les recherches méritent d'ailleurs d'être poursuivies. Cependant, d'ores et déjà je considère que la radiothérapie des sarcomes vrais est fatalement vouée à ne donner que des échecs.

Quant à l'idée de l'un des rapporteurs, M. Maunoury, d'appliquer les rayons X sur la plaie laissée ouverte d'une opération pour cancer, je la considère comme un véritable pas en arrière dans la technique chirurgicale ; cette conduite ne doit être suivie que dans les cas où la large exérèse des tissus n'a pas permis de réunir entièrement les téguments.

M. Thiéry (Paris). Bien que ne possédant aucune expérience sur ce sujet, j'estime que les rayons X appliqués sur les plaies ouvertes sont susceptibles d'exercer une action heureuse sur les éléments cancéreux ayant échappé au bistouri et qui, du fait de l'ablation de la masse du néoplasme, sont devenus superficiels.

Pour le reste, je considère les rayons X comme complètement impuissants contre les cancers sous-cutanés, les cancers des muqueuses et les cancers viscéraux. Leur emploi ne trouve guère d'application que dans les cancers superficiels de la face qui, pour des raisons d'esthétique, ne seraient pas justiciables du bistouri.

M. Gangolphe (Lyon). Je signalerai quelques faits qui démontrent incontestablement que la radiothérapie peut exercer une action efficace contre les tumeurs malignes. C'est ainsi que, chez une femme atteinte de lympha-

Digitized by Google

dénome et opérée une première fois, la première récidive disparut sous l'action des rayons X, et il en fut ainsi à trois reprises. D'autre part, je connais au moins 5 faits de cancers du sein qui, opérés en 1903 et soumis à la radiothérapie, n'ont pas récidivé. J'ai vu également une récidive de cancer du sein disparaître, je ne peux pas dire définitivement, sous l'action des rayons X.

M. Cerné (Rouen). Il ne semble pas que le praticien qui lira les comptes rendus de ce Congrès puisse retirer de la discussion actuelle une opinion bien nette sur la valeur de la radiothérapie appliquée aux tumeurs malignes.

Il semble que M. Béclère ait été un peu trop optimiste; M. Maunoury paraît plutôt dans la note des chirurgiens qui ont traité des malades par la radiothérapie, ou ont eu l'occasion de suivre des malades soumis à cette thérapeutique.

D'une façon générale, les rayons X réussissent dans les cancroïdes bénins; cependant, même dans quelques-uns de ces cas, j'ai eu des insuccès ou vu des récidives. Néanmoins, on peut commencer ici le traitement par la radiothérapie; les cas qui doivent guérir par ce moyen présentent des modifications au bout de deux ou trois séances.

Dans les tumeurs profondes, les rayons X n'ont aucune action avant l'opération; il n'en est plus de même ensuite; aussi, dans ces cas, j'estime qu'ils sont indiqués, *jamais avant*, *mais toujours après*. Ils me semblent prévenir les récidives, et, depuis que j'agis ainsi, ma statistique des cancers est meilleure.

M. Morestin (Paris). La radiothérapie ne doit pas provoquer d'accidents quand elle est bien employée; malheureusement son application laisse parfois à désirer. J'ai vu notamment un malade atteint de troubles tout à fai comparables à ceux que donne l'angine de Ludwig, à la suite d'une séance de radiothérapie pour adénopathie cancéreuse du cou.

En ce qui concerne l'efficacité des rayons X dans le traitement des tumeurs cancéreuses profondes, on est en droit de dire qu'inefficaces sur les cancers du sein, sur ceux des muqueuses, il ne donnent pas sur la peau de meilleurs résultats que l'instrument tranchant, surtout quand ils dépassent les dimensions d'une pièce de 5 francs. Il n'y a donc pas lieu de réserver les bons cas à la radiothérapie et les mauvais à la chirurgie.

Surtout il ne faut pas, quand le succès ne se dessine pas avec les rayons, perdre un temps précieux.

Quant aux plaies qu'on est obligé de laisser ouvertes; on peut essayer sur elles la radiothérapie.

MM. Léon Imbert et G. Dupeyrac (Marseille). Nous avons tenu à apporter la statistique intégrale des malades que nous avons traités par les rayons X depuis 3 ans, succès et insuccès compris; c'est ainsi seulement que l'on pourra se faire une idée de la valeur réelle de la radiothérapie.

Digitized by Google

Les 107 malades traités nous ont donné les résultats suivants :

1° *Épithéliomas cutanés* : 23 guérisons complètes, 5 insuccès, soit 82 p. 100 de succès.

2° *Épithéliomas des muqueuses* : 16 insuccès, une amélioration temporaire, soit environ 100 p. 100 d'insuccès.

3° *Tumeurs du sein* : deux petits adéno-fibromes guéris, 11 cancers caractérisés : aucune guérison, mais quelques améliorations fort appréciables qui ont parfois permis d'opérer une malade antérieurement inopérable, 7 récidives, avec deux succès chez des malades traitées à temps.

4° *Tumeurs diverses* (parotide, prostate, épididyme, larynx, amygdales, etc.); les insuccès sont la règle; à signaler cependant les leucémies ganglionnaires et myélogènes qui ont donné des résultats très satisfaisants (deux améliorations confinant à la guérison, deux améliorations très prononcées, un insuccès) et les sarcomes et ostéo-sarcomes avec 5 cas ayant donné 5 améliorations très notables dont trois chez des malades encore en traitement et qui guériront peut-être complètement.

En résumé et pour schématiser les choses, on peut dire que les rayons X :

Guérissent presque à coup sûr les épithéliomas cutanés;

Améliorent beaucoup et peuvent guérir les leucémies ganglionnaires et myélogènes, les sarcomes et ostéo-sarcomes;

Améliorent quelquefois les tumeurs du sein, surtout les récidives récentes;

Échouent presque à coup sûr dans les autres cas.

M. Témoin (Bourges). Je n'ai jamais vu un seul résultat obtenu par les rayons de Röntgen avant l'opération, en ce qui concerne le cancer. Après l'intervention, la radiothérapie a paru retarder la récidive; mais en revanche si celle-ci se produit, elle présente une rapidité effroyable. Dans un cas, la récidive se fit au bout de deux ans. Dans les cas où on ne peut rien, on doit la conseiller. Dans un cas de cancer de l'utérus il y eut arrêt des hémorragies et de l'évolution néoplasique. Dans un cas de cancer de la plèvre, la radiothérapie fit disparaître l'épanchement.

M. Coudray (Paris). La pratique à laquelle M. Maunoury nous convie, à savoir, de détruire à l'aide des rayons X, séance tenante, comme complément de l'exérèse sanglante d'une tumeur cancéreuse les germes visibles ou non qui ont pu échapper au bistouri, me paraît tout à fait séduisante.

J'ai écrit, il y a déjà bien des années que les opérations sanglantes même les plus étendues ne pouvaient être considérées comme des opérations radicales en matière de cancer, car les extensions de ce dernier ne sont pas visibles à l'œil nu, au moins au début de leur existence.

Comme M. Maunoury, je crois donc que cette pratique pourra sinon guérir le cancer, du moins reculer les récidives.

Mais les cancers sous-cutanés, les cancers du sein en particulier échappent en grande partie à l'action de la radiothérapie à cause de la profondeur et de l'épaisseur des tumeurs, et lorsque les malades se refusent à

Digitized by Google

l'intervention sanglante, la radiothérapie livrée à ses propres forces est à peu près impuissante. Il y a lieu, me semble-t-il, dans ce cas, d'avoir recours parallèlement à la méthode sclérogène qui détruirait ou modifierait les parties profondes de la tumeur pendant que la radiothérapie agirait sur les parties superficielles.

Selon toute vraisemblance on obtiendrait par la combinaison de ces deux méthodes des résultats inconnus jusqu'ici pour cette catégorie de tumeurs.

Par elle seule, la méthode sclérogène ainsi que je l'ai montré, est capable d'arrêter même pendant de longues années la marche d'un cancer du sein. A cet égard je puis citer le cas d'un squirrhe typique du sein qui, soumis à ce traitement, ne présente de récidive qu'au bout de huit ou neuf ans. Cette récidive a d'ailleurs été si peu gênante que la malade traitée il y a bientôt seize ans est encore aujourd'hui en parfaite santé. On a reproché à la radiothérapie des aggravations et des généralisations à la suite de son emploi. Ce sont des faits qui me semblent réels. Dans un cas de minime récidive d'un cancer du sein, j'ai vu une généralisation pulmonaire survenir très peu de temps après des applications de rayons X. Même résultat dans un cas d'ostéo-sarcome de l'os iliaque. Le coup de fouet me parait donc possible de même que les généralisations rares mais certaines à la suite des opérations pratiquées sur les foyers tuberculeux. Ces complications ne condamnent les méthodes ni dans l'un ni dans l'autre cas.

En résumé nous évoluons en matière de traitement du cancer : la méthode de Doyen survenant après bien d'autres tentatives du même genre, la radiothérapie, la méthode sclérogène constituent autant de problèmes qui sont actuellement à l'étude.

L. Mayer (Bruxelles). Je relate en mon nom et au nom du Dr Hauchamps, directeur du laboratoire de radiologie des hôpitaux, l'observation de différents malades qui ont bénéficié à des titres divers de la radiothérapie.

1° Guérisons définitives (remontant à quatre ans) de plusieurs cas d'ulcus rodens de la face et d'épithéliomas perlés de la face et du cuir chevelu.

2° Amélioration durable d'un cas de maladie de Paget.

3° Amélioration durable (depuis trois ans) d'un cancer du sein (analyse microscopique d'un ganglion axillaire; refus de la malade de se laisser opérer).

4° Avantages de la radiothérapie pour prévenir les récidives post-opératoires de cancers du sein. Je ne partage pas l'avis de M. Maunoury concernant l'emploi des rayons Röntgen sur la surface saignante de la plaie opératoire. Au cours de l'opération, j'estime que ce procédé allongerait la durée de l'intervention dans une mesure hors de proportion avec le bénéfice éventuel de la méthode. Je me refuse de même à tenir de propos délibéré la plaie opératoire ouverte par crainte d'une récidive « afin de laisser aux rayons leur maximum d'énergie » parce que je ne crois pas que l'obstacle opposé par la peau aux rayons soit tel qu'il permette de faire courir aux malades les risques d'une seconde intervention pour une garantie très incertaine.

Digitized by Google

5° Guérison de deux cas de leucémie et d'un cas de polycythémie.

6° Amélioration symptomatique notable d'un cas de sarcomatose du membre inférieur plusieurs fois opéré en vain et d'une récidive de sarcome du cuir chevelu De façon générale, j'estime que la radiothérapie est indiquée à titre curatif ou palliatif dans tous les cas de tumeurs malignes.

M. Péraire (de Paris). J'ai été amené à constater qu'on doit réserver la radiothérapie aux ulcérations superficielles de la peau, aux lupus; là surtout son action est efficace. Mais, pour les régions profondes et en particulier pour les tumeurs, dans un très grand nombre de cas que j'ai eu l'occasion d'observer, l'application des rayons X a déterminé tantôt une amélioration si légère qu'on pouvait la mettre en doute, tantôt une aggravation dans l'évolution des symptômes observés; tantôt enfin le résultat a été absolument nul.

Malgré ces résultats si peu encourageants, dans des cas tout à fait désespérés, après des récidives multiples de la néoplasie, il est peut-être indiqué d'avoir encore recours à ce traitement; en effet, s'il n'est pas prouvé qu'il allège les dernières souffrances, il peut du moins soutenir les dernières illusions et agir dans ces cas comme agissent tous les sérums. C'est à ce point de vue qu'il peut devenir l'auxiliaire de la chirurgie.

M. Begouin (Bordeaux). J'ai observé un cas d'épithélioma cutané mobile de la région parotidienne tout à fait opérable chirurgicalement avec toutes chances de succès et dans lequel la radiothérapie fut employée de préférence; elle échoua et le malade nous revint, six mois après, inopérable. Dans un second fait, un cancer du sein se présentait dans d'excellentes conditions opératoires : la malade se fit traiter par la radiothérapie; d'heureuses modifications survenues la bercèrent d'illusions pendant un an, et quand l'échec fut évident, elle était déjà aux limites de l'opérabilité.

La radiothérapie à part peut-être pour des épithéliomas cutanés et très superficiels et minces ne doit jamais être employée avant le bistouri chez les malades opérables.

M. Lardennois (Reims). Je constate que les rapporteurs ont avec la plus grande impartialité constaté dans certains cas l'aggravation possible d'un épithélioma cutané par la radiothérapie. J'ai voulu verser aussi aux débats deux faits semblables qui me paraissent devoir retenir l'attention. Dans une première observation je pus encore triompher du cancer qui s'était très étendu par une large ablation suivie d'autoplastie, mais dans le second cas l'évolution de la tumeur fut si rapide qu'en quelques semaines elle était devenue inopérable.

J'ai confiance dans l'action des rayons X sur le cancer, mais j'ai encore plus confiance dans le bistouri et je voudrais voir étendre à tous les cancers de la face la conclusion de M. Maunoury. « Toutes les fois qu'une tumeur maligne est opérable, on devra commencer par l'enlever. La radiothérapie ne peut être employée qu'ensuite. »

Digitized by Google

M. Béclère: Je reproche à mes argumentateurs de n'avoir pas lu complètement mon rapport. Quant aux résultats, ils sont visibles; il suffit de jeter un coup d'œil sur mon musée de l'hôpital Saint-Antoine. Grâce au perfectionnement de la technique, les accidents sont moins à redouter qu'autrefois. Une erreur qui a la vie dure c'est celle qui prétend que l'action des rayons X est toute superficielle. Et cependant dans les cas de leucémie, les rates géantes disparaissent rapidement par la radiothérapie.

Les rayons X ne font pas naitre les cancers. Toutes les vieilles ulcérations peuvent devenir épithéliomateuses à un moment donné. Il ne faut pas attendre trop longtemps pour commencer la radiothérapie après l'opération.

Qu'il me soit permis de terminer par un vœu, celui de voir un jour, dans les hôpitaux de Paris, un pavillon exclusivement réservé au traitement du cancer et composé de deux services, à la tête desquels un chirurgien et un médecin radiothérapeute, étroitement unis dans l'œuvre commune, travailleront de concert à étendre contre ce redoutable mal les limites de notre action et de notre puissance.

II. — Des transplantations nervenses, musculaires et tendineuses dans le traitement des paralysies.

M. Gaudier (Lille), *rapporteur*. Je n'ai en vue, dans la première partie de ce rapport consacrée aux *transplantations musculo-tendineuses*, que la transplantation dans le traitement des paralysies infantiles, tant flasques que spastiques.

Tous les procédés se résument en deux méthodes générales : la transplantation de tendon à tendon, totale ou partielle, et la transplantation périostale.

Dans la *suture de tendon à tendon*, il est préférable, en principe, d'employer la méthode descendante, qu'on suture la totalité ou une partie seulement du tendon sain au tendon paralysé. Les tendons destinés à la transplantation ayant été choisis après un examen minutieux basé tant sur l'étude antérieure des mouvements que sur l'aspect des muscles après section des téguments, des aponévroses et des gaines, on procédera à l'anastomose. Il est extrêmement important que les deux tendons à anastomoser cheminent aussi parallèlement que possible et sur la plus grande distance. Cela est assez facile à réaliser quand le tendon du muscle sain est sectionné totalement et qu'il est contigu ou très voisin du muscle paralysé. Cela est plus difficile quand il s'agit d'un tendon éloigné ou lorsqu'on ne greffe qu'une bandelette partielle du tendon sain. L'aide redressant la difformité en hypercorrection, on s'assure par des tractions sur le tendon paralysé de quelle longueur celui-ci doit être tendu pour maintenir la difformité réduite. En même temps on est renseigné sur le degré de raccourcissement qu'il faudra donner au tendon paralysé. De même, pour le tendon sain, on calcule le point où il sera sectionné partiellement ou totalement et aussi s'il n'est pas besoin de dresser une poulie de réflexion. La majorité des

Digitized by Google

auteurs, surtout lorsqu'il s'agit de la greffe d'un tendon entier, emploient la greffe en fente.

Certains auteurs ont de préférence employé les transplantations musculaires, unissant non plus seulement les tendons, mais des portions de muscles. Tels sont les procédés de Drobnik, de Péraire et de Mally.

Comme matériel de suture, la plupart des chirurgiens utilisent la soie. D'autres se servent de crins de Florence, de catgut, de fil d'argent, de bronze ou d'aluminium.

Dans la *transplantation périostale*, le tendon sain n'est plus fixé au tendon paralysé, mais il est suturé au périoste directement ou par l'intermédiaire d'un tendon de soie, qui peut être aussi long que l'on veut et que l'on peut par conséquent insérer au bon endroit sans crainte qu'il ne soit trop court. Cette suture périostale est très solide ; M. Lange a démontré sur des cadavres d'enfants qu'elle ne lâchait que sous un poids de 14 à 15 kilos, tandis qu'un poids de 2 à 3 kilos suffisait à rompre la suture de tendon à tendon. Sur des cadavres d'adultes, la suture tendineuse lâcha sous une charge de 10 kilos, alors qu'un fil de soie fixé au périoste et portant un poids de 30 kilos se cassa avant que la suture périostale ne cédât.

La majorité des chirurgiens a recours, immédiatement après l'opération, à l'application d'un appareil contentif, le plus souvent une gouttière plâtrée ou une bande plâtrée modérément serrée, qui est souvent remplacée ultérieurement par un appareil orthopédique.

Rien n'est plus variable que le temps pendant lequel on fera porter cet appareil, et seuls l'examen des muscles, de leurs mouvements, la solidité du membre pourront permettre de le fixer.

En même temps on emploiera l'électricité, le massage, les bains chauds et la gymnastique, que l'on devra toutefois manier avec beaucoup de prudence.

La forme du membre ayant été restituée le mieux possible et le rétablissement fonctionnel pouvant être obtenu après l'intervention, il faut, outre le traitement post-opératoire, que le malade apprenne à se servir des nouvelles dispositions musculaires que le chirurgien a constituées par la transplantation musculo-tendineuse.

En résumé, nous avons dans les transplantations musculo-tendineuses une méthode thérapeutique de réelle valeur, très discutée encore, mais qui, à notre avis, rend de réels services quand on l'applique avec méthode et discernement. Les résultats obtenus, par M. Vulpius, notamment, sont pour la plupart très satisfaisants et supérieurs, dans les formes moyennes, à tout ce que peut donner l'arthrodèse ou le port d'un appareil.

Je vais maintenant étudier la *transplantation nerveuse* comme moyen thérapeutique des paralysies faciales d'origine périphérique et des paralysies infantiles.

Pour bien juger de la valeur de la transplantation nerveuse dans le traitement chirurgical de la paralysie faciale d'origine périphérique, otitique ou traumatique, il faut, se rendre un compte exact de ce qu'on peut en attendre.

Digitized by Google

Le but idéal serait la *restitutio ad integrum*; mais *cliniquement*, la transplantation ne peut la réaliser dans la plupart des cas, car il s'agit, en général, de lésions anciennes rebelles à tous les traitements médicaux.

La disparition de la symétrie faciale est surtout le phénomène auquel on peut remédier, et encore d'une façon plus ou moins complète et seulement pendant la période de repos. Si, en effet, le malade veut obtenir des mouvements du côté paralysé, il ne peut, en cas de transplantation spino-faciale, y arriver qu'en leur associant le plus souvent des mouvements du moignon de l'épaule.

La transplantation *hypoglosso-faciale* permet d'éviter cet inconvénient de l'association de mouvements de l'épaule et de la face, mais, cependant, elle s'accompagne, dans les cas où le tronc du nerf a été complètement sectionné, d'hémiparésie linguale avec atrophie, et de troubles de la déglutition et de la phonation, d'ailleurs passagers.

Pour les transplantations nerveuses appliquées au traitement des paralysies des membres, 15 observations seulement ont été publiées jusqu'à ce jour. Des 12 faits concernant le membre inférieur et pour lesquels nous avons des renseignements, 8 fois le résultat était satisfaisant et se traduisait par la disparition de la difformité et le retour de la force musculaire dans les muscles paralysés. Dans les 4 autres faits, le résultat était peu satisfaisant ou nul. Pour le membre supérieur, on a signalé deux très beaux résultats et un résultat non définitif.

En ce qui concerne les paralysies des membres, les indications de la transplantation nerveuse sont particulièrement délicates à préciser. Non seulement il faut discerner le moment de l'intervention, dans les paralysies infantiles, mais encore choisir entre la transplantation nerveuse à ses débuts et la transplantation musculo-tendineuse qui a fait ses preuves.

M. Spitzy parle de paralysies définitives, incurables, et semble donner à la transplantation nerveuse les *contre-indications* de la transplantation tendineuse, c'est-à-dire les cas où la multiplicité des muscles paralysés et surtout la paralysie de tout un territoire de muscles innervés par le même nerf exposent à des greffes tendineuses tout à fait illusoires.

Avant de condamner ces malades au port d'appareils orthopédiques, il est dans certains cas peut-être permis de tenter la transplantation nerveuse, mais à la condition qu'elle ne puisse pas être l'origine de *nouvelles paralysies* par *lésion* du nerf *sain*, et alors l'emploi des procédés *économiques* est à recommander. Il est aussi préférable de ne pas sectionner complètement le nerf paralysé, même en cas de paralysie de tout son territoire musculaire, car on ne sait jamais si la continuité nerveuse ne joue pas un rôle dans les bons résultats observés.

M. Kirmisson (Paris), *corapporteur*. Il me paraît surtout intéressant de chercher à déterminer si la *transplantation tendineuse* est réellement utile dans le traitement des paralysies, et dans quelle mesure nous pouvons compter sur son efficacité. C'est pour cela qu'il importe, dans les statistiques qui seront publiées à l'avenir, d'indiquer les résultats éloignés, car

Digitized by Google

il arrive trop souvent qu'un résultat immédiat qui paraissait brillant se transforme à la longue en un insuccès complet.

Il faudrait avant tout que les auteurs qui ont le plus vanté la transplantation tendineuse s'entendissent entre eux sur la véritable valeur des méthodes à employer. Peut-on vraiment compter sur la méthode des transplantations partielles, comme le pense M. Vulpius, ou faut-il avoir recours uniquement à la transplantation totale? Quels sont exactement les mérites comparés de la transplantation de tendon à tendon?

Ce qui rend bien difficile l'appréciation des résultats, c'est que, dans un très grand nombre de cas, l'intervention pratiquée a été complexe; on fait, en même temps que la transplantation, des opérations diverses, ténotomie, raccourcissement, fixation des tendons.

En un mot, à la méthode de la transplantation pure et simple, nous avons vu se substituer, dans le traitement de la paralysie infantile, la ténoplastie, qui comprend un grand nombre de procédés. Il est impossible, le plus souvent, de faire la part, dans le résultat définitif, qui revient à chacun d'eux.

Il faut, en effet, bien se garder d'attribuer à la transplantation tout le bénéfice obtenu dans les cas où la méthode a été associée à la ténotomie, car on sait que des muscles dont l'action était annihilée par la rétraction des antagonistes, devenus libres après la ténotomie, peuvent se contracter utilement.

D'autre part, nous ne devons pas oublier quel est le but réel de la transplantation tendineuse : elle tend à rétablir non pas seulement la forme, mais aussi la fonction, en substituant l'action d'un muscle sain à celle du muscle paralysé. Si ce résultat n'est pas atteint, si le malade ne peut faire exécuter au membre les mouvements qui lui faisaient défaut, et si l'on a rétabli seulement la forme, on ne peut pas dire qu'un résultat complet ait été obtenu.

Il est à remarquer qu'un grand nombre de partisans de la plastique tendineuse rejettent l'arthrodèse. Tantôt on lui reproche de priver le pied de la souplesse et de l'élasticité qui lui sont nécessaires pendant la marche, tantôt, ou contraire, on objecte que le but recherché est très difficile à atteindre et que le plus souvent il reste dans l'articulation une mobilité qui nuit au bon fonctionnement du membre. Pour ma part, je considère ces deux reproches comme peu fondés. J'ai pratiqué 40 fois l'arthrodèse, soit au pied, soit au genou, et j'en ai obtenu les meilleurs résultats. Je la préfère, dans les cas où la plupart des muscles sont paralysés, aux opérations complexes de la plastique tendineuse, parce qu'elle peut donner des résultats beaucoup plus avantageux et bien plus certains.

Jusqu'ici, la valeur réelle de la transplantation tendineuse ne me paraît pas pouvoir être précisée d'une manière exacte. Il semble bien que de grandes exagérations aient été commises, et qu'on ait demandé à la méthode plus qu'elle ne peut réellement donner.

La transplantation tendineuse ne saurait être considérée comme la méthode générale de traitement de la paralysie infantile. Ce qu'il faut avant

Digitized by Google

tout, c'est obtenir la correction des attitudes vicieuses par le redressement simple, ou associé aux différents procédés de la plastique tendineuse : ténotomie, raccourcissement ou allongement des tendons. Plus tard, on pourra, s'il y a lieu, compléter, dans un second temps, le résultat obtenu à l'aide d'une transplantation. Applicable dans les cas légers et dans ceux de moyenne gravité, la transplantation doit, à mon avis, faire place à l'arthrodèse dans les cas graves.

En ce qui concerne les paralysies spasmodiques, les indications de la transplantation tendineuse me paraissent encore beaucoup plus limitées. Toutefois, les heureux résultats qu'on en a obtenus dans l'hémiplégie infantile, au niveau du membre supérieur, autorisent à continuer les tentatives faites dans cette voie. Dans la maladie de Little, au contraire, la transplantation tendineuse ne me semble pas avoir d'indications.

Les résultats des transplantations nerveuses sont encore trop récents, et en trop petit nombre pour qu'on puisse formuler sur elles un jugement. est toutefois possible qu'elles viennent encore restreindre la place à faire aux transplantations musculaires dans les paralysies, peut-être même arriveront-elles à les supplanter complètement.

M. Hoffa (Berlin). Le but en faisant les transplantations tendineuses est de rendre au membre paralysé : 1° sa forme normale et 2° sa fonction normale. Il y a insuccès complet lorsque ces deux buts ne sont pas remplis. Les insuccès complets sont exceptionnels. Ces derniers tiennent à quatre principaux facteurs : 1° défaut de traitement préparatoire, 2° plan d'opération défectueux, 3° technique opératoire défectueuse et enfin 4° traitement complémentaire insuffisant.

Le 1er point est atteint pour la correction de la déformation et de la contracture avant l'opération. Le 2e consiste à fixer l'état de tous les muscles, ceux qui fonctionnent encore, ceux qui sont paralysés. Le 3e point est un défaut d'asepsie. Je n'emploie ni masque ni gants. La soie est bouillie dix minutes avant l'opération dans du sublimé à 1/1000.

Je draine pendant deux à trois jours avec de petites bandes de gaze quand les plaies sont grandes. La peau est suturée avec de la soie. Préalablement j'applique la bande d'Esmarch. Le muscle greffé doit avoir un degré de tension convenable. Cette tension s'obtient par le raccourcissement tendineux. Le membre doit être placé en hypercorrection. Les deux méthodes de transplantation de tendon sur tendon ou de tendon sur périoste se complètent réciproquement, cependant la suture périostique des tendons est préférable. Outre cela je recommande la suture directe aux os de terminaisons des tendons. Je n'emploie les tendons de soie artificiels qu'exceptionnellement. Je préfère la greffe totale descendante aux greffes partielles.

Il faut préparer une voie suffisante au tendon à greffer, en fendant celui-ci aussi loin qu'il est nécessaire et en se frayant un chemin au moyen d'une pince. 4e Le traitement post-opératoire est des plus importants. Ainsi laisser l'hypercorrection pendant 6 à 8 semaines. Faire porter un appareil de

Digitized by Google

soutien au moins 6 mois. Cet appareil doit être amovo-inamovible, de façon à user concurremment de massage, d'électricité et d'exercices. Si tous les muscles sont paralysés, évidemment c'est à l'arthrodèse qu'il faut avoir recours.

Ne pas commencer les transplantations tendineuses trop tôt.

Dans la paralysie spasmodique, il faut, par la tétonomie, écarter l'antagoniste atteint de spasme, et transporter par la greffe sur l'antagoniste paralysé le surplus d'énergie qu'il possède.

J'ai fait peu de greffes de tendons dans la maladie de Little. Ces greffes ne me paraissent pas avoir d'avantage appréciable sur le simple allongement tendineux suivi du redressement du membre et du port d'un appareil.

M. Robert Jones (Liverpool). — J'ai exécuté 253 opérations de transplantation musculaires ou tendineuses, les unes, il y a plusieurs années, les autres depuis peu de temps. Une statistique complète n'est donc pas possible.

Selon moi les transplantations peuvent servir :

1° A fortifier un groupe musculaire affaibli;

2° A suppléer un muscle ou un groupe musculaire complètement paralysé;

3° A diminuer l'action prédominante d'un groupe musculaire dans le cas de paralysies spasmodiques.

4° A transformer l'action d'un tendon qui s'exerce à faux; ainsi, dans le cas de pied bot congénital, transplanter le tendon d'Achille au côté externe du calcanéum.

5° Comme moyen adjuvant dans des arthrodèses partielles.

J'ai exécuté 51 fois la transplantation tendineuse; 167 fois la suture périostale; 17 fois la suture osseuse après tunnellisation; 11 fois la suture musculaire; 7 fois du tendon d'Achille au ligament rotulien. Les sutures à l'os ou au périoste donnent les meilleurs résultats. M. Kirmisson a insisté sur les cas, qui, ayant donné au début des succès, semblent récidiver. Il est utile de savoir la cause de ces échecs. Selon moi, ils sont dus au traitement ultérieur mal institué. Un tendon transplanté qui commence a agir ne devrait jamais reperdre son action. S'il y a rechute, c'est que le tendon *s'est distendu* et pour éviter cet accident, le pied doit pendant plusieurs années, être fixé de telle sorte que le poids du corps ne puisse agir sur lui.

Il y a donc négligence de la part du chirurgien.

Les motifs de mes échecs du début peuvent être ainsi classés :

a. Défaut de tension du muscle renforcé.

b. Insuffisante correction préalable de la difformité.

c. Adhérences trop rapides du tendon transplanté, libération insuffisante du tendon.

d. Excès de tension,

e. Ou manque de tension du tendon transplanté.

Digitized by Google

J'évite d'opérer les enfants trop jeunes. J'attends qu'ils aient cinq ans ou plus.

Par des manipulations, des appareils, par des ténotomies, je corrige la difformité et maintiens le pied un certain temps en hypercorrection. Pour réaliser cette dernière condition j'enlève parfois un lambeau cutané ovalaire au côté paralysé, assez large pour qu'après suture des deux lèvres de la plaie, le pied se maintienne dans la position voulue. Quant à la technique de la transplantation, je conserve, si possible, la gaine tendineuse en faisant le moins de dégâts possible dans les tissus sous-cutanés. Il faut creuser un canal au tendon, ne pas le tirer trop fortement, mais surtout ne pas le relâcher. Le pied doit être maintenu plusieurs semaines en hypercorrection. Il faut ensuite masser le membre et lui faire faire des mouvements. Si ces principes sont bien observés, le muscle recouvre ses fonctions, dans 75 p. 100 des cas.

Dans les paraplégies spastiques, j'ai fait 10 transplantations; 4 fois les fléchisseurs du poignet sur les extenseurs ; 6 fois du biceps ou du biceps et du demi-membraneux sur la rotule.

Sur les 4 cas de transplantation au poignet (représentant 8 bras), je n'ai eu que 3 succès et un seul complet. Sur les 6 autres patients représentant 12 jambes, j'ai eu 6 bons résultats et 4 succès partiels.

Dans les cas de paralysies spastiques, j'ai jadis extirpé des portions des adducteurs et des fléchisseurs de la jambe et j'ai allongé les tendons d'Achille, maintenant les membres pendant deux ou trois mois en adduction extrême; malgré cela, j'ai obtenu de meilleurs résultats en transplantant les tendons fléchisseurs.

La transplantation du couturier et du biceps sur le quadriceps, m'a donné 4 succès complets, 3 partiels et 4 échecs complets. Dans le pied bot talus, j'ai renforcé le tendon d'Achille par le long péronier ou le long fléchisseur du gros orteil dans 14 cas avec 8 succès. Dans 15 cas de pied bot congénital où je transplantai la moitié interne du tendon d'Achille au côté externe du calcanéum, et le jambier antérieur sur le bord externe du pied, j'eus 12 bons résultats.

Ne faire la transplantation que deux ans et demi après la paralysie. Il faut pour éviter les échecs :

1° Arriver à la correction de la difformité avant toute transplantation.

2° Enlever un lambeau cutané pour assurer le maintien de l'hypercorrection.

3° Amener les tendons en ligne droite.

4° Les suturer solidement au périoste ou à l'os.

5° Maintenir la position d'hypercorrection jusqu'à ce que les mouvements volontaires soient constatés dans le tendon.

6° Libérer pendant la marche le tendon transplanté du poids du corps.

M. F. Lange (Munich). — Dans les transplantations, le succès dépend : 1° De l'adoption d'un simple plan opératoire, et d'une transplantation totale. 2° D'une technique opératoire rigoureuse.

Digitized by Google

J'emploie des aiguilles courbes et arrondies très fortes. Mon fil est bouilli dans une solution de sublimé à 1/1 000 et je le fais tremper dans de la paraffine. Depuis dix ans j'emploie la transplantation périostale.

3° Le traitement post-opératoire doit être très rigoureux, usage de semelles pendant la journée après les opérations sur les pieds et simple appareil pendant la nuit.

Pour obtenir l'abduction du membre inférieur, je détache du grand trochanter le bout supérieur du vaste externe; je l'entrelace avec 8 à 10 fils de grosse soie et j'attache les bouts des fils à la crête iliaque.

Les insuccès des transplantations sur les pieds tiennent à mon avis *aux adhérences*. Le tendon transplanté adhère très fortement à l'os, aux ligaments, aux fascias, aux gaines tendineuses. Pour éviter ces adhérences, il faut conserver et transplanter autant que possible les tissus conjonctifs et adipeux qui entourent muscles et tendons, y ménager les gaines. Il faut autant que possible, faire la transplantation sur le pied et non sur la jambe: car les adhérences au niveau du pied n'ont pas d'importance pour la fonction. Lorsqu'il est impossible de faire la transplantation sur le pied, il faut éviter les adhérences en intercalant du tissu adipeux mou entre le tendon et l'os ou le fascia. C'est ainsi qu'on procède dans les transplantations du quadriceps et des fessiers et c'est pour cela que l'on obtient de bons résultats fonctionnels. Si des adhérences se produisent, il faut ultérieurement faire une opération complémentaire.

M. Oscar Vulpius (Heidelberg). Je ne veux pas combattre l'arthrodèse; il est des cas où elle est nécessaire. Elle n'est pas à comparer avec la transplantation tendineuse dont les indications sont différentes.

Les insuccès tenant à cette dernière opération viennent de ce qu'on ne sait pas choisir les cas qui sont applicables à l'une ou à l'autre de ces interventions. A mon avis : 1° Une opération prématurée est un crime. Il faut n'intervenir qu'un an après l'établissement de la paralysie. 2° S'abstenir de la transplantation quand les muscles sont misérables; même s'ils ne sont pas tous paralysés. 3° Un plan opératoire bien conçu évite les insuccès. Ce plan opératoire est fondé sur un examen exact et soigné du petit malade, que je considère supérieur à l'examen électrique. Il faut observer les mouvements actifs du sujet. Du reste une incision exploratrice n'est pas nuisible.

Quant à la technique, je n'ai rien à ajouter à ce qu'a dit M. Gaudier qui m'a vu opérer à Heidelberg.

Je préfère de beaucoup la transplantation totale à la transplantation partielle; mais si c'est irréalisable : 1° une transplantation partielle est possible; 2° on peut aussi se servir d'un muscle antagoniste.

Je n'emploie la méthode périostale de Lange que pour la fixation du quadriceps. Je considère que c'est une complication inutile de la méthode des transplantations. Le tendon artificiel n'est indispensable que dans des cas très rares, le tendon paralysé offrant presque toujours assez de solidité pour les sutures.

Digitized by Google

Il est extraordinaire qu'on reproche à un muscle paralysé de ne pouvoir prendre la fonction du muscle sain après transplantation. Pourquoi ce qui réussit pour la paralysie périphérique par traumatisme ne réussirait-il pas dans la paralysie spinale infantile? J'ai obtenu des succès opératoires dans ce dernier cas aussi bien pour le membre supérieur que pour le membre inférieur. Récemment j'ai revu une transplantation tendineuse faite par moi il y a quatre ans sur l'extenseur commun des doigts, le résultat est irréprochable. Il s'agit dans ce cas de la transplantation totale des muscles analogues. Dans le cas d'une transplantation partielle peut-on diviser la fonction d'un muscle? Des anastomoses entre le jambier antérieur et l'extenseur des orteils prouvent surabondamment ce fait.

Mais les antagonistes peuvent-ils changer leur fonction? Un muscle fléchisseur peut-il produire l'extension? Je répondrai affirmativement, j'ai des cas nombreux où le biceps fémoral fait l'extension du genou. La transplantation partielle d'un antagoniste peut-elle réussir? Je répondrai encore oui. J'ai fait fonctionner la moitié du triceps comme fléchisseur du coude, l'autre moitié restant dans son rôle extenseur chez un petit Français. Ce ne sont donc pas les différences de race qui causent les insuccès. Il est donc incontestable qu'une restitution de la fonction est possible.

Le résultat des transplantations n'a pas été toujours durable; mais cela ne prouve pas qu'il faille rejeter la méthode. Les causes des insuccès proviennent : 1° du choix des cas; 2° du plan opératoire; 3° de la technique employée; 4° de la conduite de l'opéré ou de sa famille dans l'insuffisance du traitement post-opératoire. La plupart des récidives se produisent chez les indigents parce qu'ils sont dénués des soins consécutifs.

M. D. Giordano (Venise). Il s'agit d'une enfant qui avait soixante-quinze jours, lorsque je la vis pour la première fois. Elle portait à sa naissance à la région lombaire, une tumeur du volume d'un œuf, qui grossit si rapidement qu'on en craignait la rupture. Au moment où je la vis, elle était grosse comme la tête d'un enfant nouveau-né, à peau lisse, tendue, marbrée, mince et transparente. La tumeur n'était presque pas réductible et se tendait par les cris de la malade. Jambes flasques et paresseuses dans leurs mouvements. Position bote des pieds. Sous la menace d'une rupture j'opère le spina bifida. La poche est ouverte. Par la fissure des vertèbres sort tout le cône terminal de la moelle et les filaments nerveux s'étalent en éventail, en se greffant sur les parois du sac. J'en pousse la dissection aussi loin que possible en détachant avec eux de petites lanières de séreuse que je réduis dans le canal. Fermeture par lambeaux périosto-aponévrotiques. Pansement collodionné. Guérison sans accidents. Mais à la suite incontinence des urines et des matières fécales. Difformité des pieds accentuée. Revue à l'âge de sept ans et demi, la fillette s'est développée comme taille et intelligence; mais la même infirmité persiste; il y a de plus des eschares au sacrum et aux pieds. De l'anus béant et flasque, les matières fécales coulent inconsciemment et les urines s'y mêlent en suintant de la vessie par regorgement.

Digitized by Google

Je résolus d'animer ces sphincters inertes et puisqu'une greffe exclusivement nerveuse paraissait trop délicate, je m'arrêtai à l'idée de rétablir un sphincter au moyen d'une greffe musculo-nerveuse.

Dans ce but, je circonscrivis le méat urétral par une incision fusiforme, dirigée à travers le vestibule dans le sens transversal jusqu'au col. Je désinsérai par le haut les grandes lèvres pour descendre, en incisant sur les côtés internes des cuisses. Je mis à nu les muscles droits internes, avec de chaque côté, un filament perforant du nerf obturateur. Ayant isolé et disséqué un faisceau musculaire avec son filament nerveux, et en le maintenant adhérent à son extrémité supérieure, je le relevai, et l'insinuai par l'incision faite au-dessus de la grande lèvre, de façon à le coucher dans l'incicion vestibulaire. Le lambeau emprunté à la cuisse droite fut adapté à l'incision inférieure de l'urètre et le lambeau de la cuisse droite à sa partie supérieure. En même temps je fis subir à l'urètre un mouvement de torsion de droite à gauche, de sorte que son bord supérieur devint inférieur et vice versa. Dans cette position les greffes furent suturées entre elles et avec l'urètre, maintenues en torsion par la tension opposée des deux faisceaux musculaires. Sutures, siphonnage de la vessie par une sonde à demeure.

Pendant l'opération, j'avais fermé l'anus par un surjet en bourse. Ce surjet fut enlevé le 4e jour. La guérison fut parfaite; non seulement l'incontinence d'urine disparut; mais aussi l'incontinence des matières fécales. Je complétai la cure de la malade en opérant ses pieds bots par dédoublement et glissement des tendons d'Achille et greffe périphérique des tendons péroniers à ceux-ci. Actuellement on peut dire que d'une épave, d'un avorton, la chirurgie a pu en faire une femme.

M. Willems (Gand). J'ai pratiqué 21 fois des transplantations tendineuses dans des cas de pieds bots varus ou valgus paralytiques, et je dois reconnaitre que les résultats tardifs que j'ai obtenus ne sont pas aussi brillants que ceux de nos collègues allemands. Sur 16 opérés que j'ai retrouvés, la récidive est pour ainsi dire complète chez 15 d'entre eux; un seul présente encore un résultat appréciable, quoique incomplet.

Aussi, découragé par ces insuccès, ai-je recours depuis quelque temps à la fixation des tendons paralysés, et les résultats sont excellents. A cet effet, je cloue simplement les tendons sur l'os à l'aide de clous de tapissier, en forme d'U renversé, après les avoir mis sous tension.

M. Ch. Girard (Genève). — *A propos des anastomoses nerveuses.*

Des 4 cas d'anastomose spino-faciale que j'ai eu l'occasion de faire et qui sont cités dans le rapport du Dr Gaudier, les 3 premiers furent opérés par le procédé termino-terminal. Le 4e fut une anastomose spino-faciale termino-latérale.

J'ai pu suivre les 3 derniers cas; chez tous il y eut une amélioration appréciable, plus ou moins accentuée, mais pas de succès complet ou quasi complet.

Digitized by Google

Les cas d'anastomose nerveuse publiés jusqu'ici n'ont fourni que rarement un résultat parfait; il fut quelquefois nul, le plus souvent il consista en une amélioration plus ou moins notable.

On sait que les adhérences et hypertrophies cicatricielles qui peuvent se former autour de la portion suturée d'un nerf sont capables de compromettre le résultat cherché. Il est donc nécessaire de protéger la suture pour éviter les compressions ou traitements nuisibles. On a recommandé de la recouvrir de lambeaux de tissu graisseux ou musculaire ; de l'engainer dans un tube d'os décalcifié ou de gélatine formalinisée, d'artère de chien durcie à la formaline. Dans un cas de libération du nerf médian pour troubles trophiques des 3 premiers doigts provenant d'adhérences cicatricielles consécutives à une suture, j'ai enroulé autour du point libéré un lambeau de baudruche très mince préparée à la façon du catgut, qui est d'une matière semblable, et assuré l'enroulement tubulaire par 2 à 3 ligatures très lâches de fin catgut.

Ce procédé me parait utile aussi pour les cas d'anastomose nerveuse surtout pour les termino-latérales.

La paralysie de la langue ou de trapèze succédant à certains procédés d'anastomose hypoglosso ou spino-faciale n'est pas négligeable et il faut chercher à la prévenir.

Dans ce but et si l'on ne veut se contenter d'une boutonnière à l'hypoglosse il faudra mieux ne pas sectionner totalement ce nerf mais en détacher la languette nécessaire pour la suture termino-terminale. Quant au rameau trapézien on peut lui aussi l'anastomoser en insérant son bout périphérique sur le rameau sterno-mastoïdien.

M. Vidal. J'ai fait chez une jeune fille l'anastomose spino-faciale. Le résultat a été incomplet et peu brillant.

Dans mon second cas, il s'agissait d'une paralysie obstétricale. La fillette avait trois ans. Je fis l'anastomose hypoglosso-faciale. J'ai eu un bon résultat; mais j'ai pu constater que cette opération était très laborieuse et très difficile.

Dans l'énucléation d'un goitre kystique, le nerf récurrent fut coupé par un de mes aides. Il s'en suivit une paralysie de la corde vocale correspondante

Je fis la réimplantation du récurrent dans le corps thyroïde. Je ne croyais pas à un succès, quand au bout de sept mois il y eut disparition de la paralysie du récurrent.

Dans les ruptures complètes de la moelle peut-on faire l'anastomose radiculo-radiculaire. Cette anastomose est possible. Mes résultats chez le chien sont incomplets. J'ai pu en sauver un sur sept. Au bout de trois semaines, il y avait retour de la sensibilité et de la motilité.

M. A. Broca (Paris). Je m'abstiens de faire des greffes. Je n'ai eu aucune expérience personnelle sur ce sujet. Philosophiquement, je me demande jusqu'à quel point on peut transformer un extenseur en fléchisseur, jusqu'à

Digitized by Google

quel point surtout on peut rendre fléchisseur un muscle dont une autre portion reste antagoniste.

Je m'abstiens parce que j'ai vu des malades opérés soit en France, soit à l'étranger et je n'en ai pas vu chez lesquels le résultat éloigné m'ait séduit. Les résultats immédiats sont souvent bons, je le sais, mais à longue échéance, quand le malade n'a plus d'appareil, la récidive est, je crois, la règle. Pour les cas légers, à mon sens, l'appareillage avec quelques ténotomies suffit donc, pour les cas graves, l'arthrodèse est excellente.

Pour les paralysies faciales post-opératoires, jamais je n'ai fait d'anastomose au spinal ou à l'hypoglosse. J'estime toujours philosophiquement qu'on ne change pas à volonté l'action du centre correspondant au nerf qu'on coupe pour prendre son bout périphérique; on s'expose à des ennuis, d'ailleurs démontrés, du côté des muscles qu'on prive de leur innervation. Ayant voulu voir si dans mes opérés de mastoïdite avec paralysie faciale post-opératoire, il y en avait quelques-uns à traiter par l'anastomose, j'ai constaté que si on attend assez longtemps, la fonction du nerf facial, coupé, comprimé, éraillé, se rétablit d'elle-même très convenablement chez les enfants que j'ai observés.

M. Sébileau (Paris). Je ne puis me ranger à l'avis de mon ami Broca. Ce n'est pas avec des arguments philosophiques, mais avec des faits que l'on doit résoudre les questions chirurgicales. Je ne puis accepter non plus son opinion, que toutes les paralysies traumatiques du facial guérissent spontanément. Les malheureux atteints de cet accident sont dans un état si lamentable que la chirurgie doit faire tous ses efforts pour les sortir de cette triste situation.

Mais là se présente une difficulté, un dilemme embarrassant. Si on attend trop longtemps, l'opération ne donne que de médiocres résultats, si on intervient de bonne heure, on peut se demander si la guérison ne serait pas survenue spontanément.

En somme, cette question de la transplantation nerveuse est des plus intéressantes et doit rester à l'étude.

M. Peugniez (d'Amiens). — J'ai anastomosé le facial 3 fois avec le spinal, 1 fois avec l'hypoglosse. La première malade chez laquelle j'ai pratiqué l'anastomose spino-faciale vous a été montrée il y a deux ans et elle est restée parfaitement guérie. Mon deuxième opéré n'a pas encore atteint la restauration fonctionnelle complète que j'espérais, mais l'amélioration s'accentue progressivement. Dans le troisième cas, n'ayant pas trouvé le spinal, j'ai anastomosé l'hypoglosse au facial, et le résultat est tout à fait satisfaisant. Je puis en dire autant pour mon quatrième opéré.

Enfin voici un cinquième malade qui avait une paralysie du deltoïde. J'ai anastomosé son circonflexe avec son nerf radial. Trois ou quatre jours après, des mouvements se produisaient dans le deltoïde. Aujourd'hui la restauration fonctionnelle est complète.

M. J.-L. Faure (Paris). Comme Sébileau, je ne partage pas l'opinion de

Digitized by Google

Broca. Je ne crois pas à cette guérison spontanée fatale. Je n'ai pas été aussi heureux que mon collègue Peugniez, puisque sur 5 observations personnelles, je n'ai eu que des améliorations ; mais c'est déjà quelque chose, et j'estime que lorsque, contre une affection incurable comme la paralysie faciale, on possède une arme aussi puissante, on a le devoir de s'en servir. Il n'y a jamais eu d'accidents sérieux. Il y a des améliorations presque constantes en tout cas très nombreuses; il y a un certain nombre de résultats admirables et de guérisons parfaites. Et ce résultat me semble suffisant pour nous engager à persévérer dans cette voie, que je ne regrette pas d'avoir ouverte. Les beaux résultats de Peugniez tiennent à ce qu'il opère tôt. C'est dans cette voie qu'il faut s'engager.

Peugniez a le courage de prendre la responsabilité de ces opérations précoces. Je l'en félicite.

M. Peugniez. Tout à l'heure j'ai parlé de ma foi ardente dans la transplantation nerveuse. Elle m'est nécessaire, car, après ce qui a été dit ici sur la guérison spontanée et fatale de la paralysie faciale, il n'y a que les apôtres qui oseront opérer.

Voici cependant des faits qu'il convient de verser au débat. En même temps que les deux personnes que je vous ai présentées tout à l'heure, deux autres se tiraient dans l'oreille des coups de pistolet. Le résultat a été le même : paralysie faciale. Ces deux blessés ont refusé l'opération, mais ils ont gardé leur paralysie, bien que près de deux ans se soient écoulés depuis lors.

Et maintenant jugez.

M. A. Depage (Bruxelles). Je ne veux pas établir une comparaison entre la transplantation tendineuse et l'arthrodèse, cette dernière ne s'adressant qu'aux pieds ballants. Je n'ai pas assez d'expérience de la première appliquée aux attitudes vicieuses du pied pour en parler.

Je citerai une observation de transplantation tendineuse faite à la main. Il s'agit d'un homme de 33 ans qui fut traité pour un phlegmon profond de la main gauche consécutif à la lésion de la gaine tendineuse du fléchisseur propre du pouce. La méthode de Bier guérit le phlegmon; mais au bout de 3 mois 1/2 la main était ankylosée, les doigts raides et le pouce paralysé. L'opposition aux autres doigts n'était pas possible.

Six mois plus tard, n'ayant obtenu aucune amélioration, je fis une première incision sur le pouce depuis la pulpe jusqu'au bord interne de la région thénar. Cette incision fut faite jusqu'à l'os. Du tendon fléchisseur il ne restait qu'un moignon de 1 à 2 centimètres inséré à la dernière phalange. Le reste du tendon avait disparu. Sur l'extrémité interne de cette première incision, et à peu près perpendiculaire à celle-ci, j'en fis une deuxième allant jusqu'à la pulpe de l'index, en ayant soin de conserver l'arcade palmaire. La gaine tendineuse fut ouverte et le tendon de l'index, divisé en deux parallèlement à sa direction sur toute l'étendue de la plaie. L'une des moitiés fut détachée à son extrémité phalangienne, elle fut rabattue sur la

Digitized by Google

plaie du pouce et suturée au moignon du fléchisseur. La plaie fut ensuite suturée.

Suites opératoires normales. Ablation des fils le dixième jour, puis massage et mécanothérapie. Actuellement le malade oppose facilement le pouce aux autres doigts, ce qui lui est d'un grand secours pour son travail.

P. Redard (Paris). Je rappellerai les conclusions de mon récent rapport (1906) au Congrès international de Lisbonne sur ce sujet.

A mon avis, la transplantation musculo-tendineuse est une méthode de grande valeur qui donne rarement, il est vrai, un rétablissement parfait de l'équilibre musculaire et de la fonction, mais qui, généralement, améliore très notablement la mobilité et maintient la correction de la difformité.

Les succès, les résultats éloignés favorables dépendent surtout du choix des cas, de la technique employée, de l'observation rigoureuse des règles opératoires, du traitement consécutif.

La transplantation descendante et totale est préférable aux autres méthodes.

La transplantation périostée évite la distension et le relâchement du tendon paralysé sur lequel est implanté le muscle actif : elle permet d'utiliser seulement quelques muscles actifs dont les tendons sont fixés dans un point voulu, bien déterminé d'avance.

Les opérations complémentaires ont une importance capitale, car elles contribuent pour une large part au rétablissement de la fonction. La forme étant corrigée, quelques muscles paralysés reprennent souvent leur tonicité et leurs mouvements.

Indiquée principalement dans les paralysies flasques, incomplètes, dans les pieds bots paralytiques, la transplantation ne donne que de mauvaises fixations, sans amélioration de la fonction, lorsque la paralysie a atteint un grand nombre de muscles importants.

La transplantation périostée convient surtout lorsqu'il faut éviter la distension du tendon du muscle paralysé, lorsque l'anastomose ne peut se faire dans une zone rapprochée de l'insertion sur le périoste du tendon paralysé.

Lorsqu'on peut trouver un point sur le squelette qui permettra au muscle paralysé de mieux remplir une nouvelle fonction, lorsqu'on veut enfin rétablir la pronation et la supination du pied.

La transplantation doit souvent être conseillée dans la paralysie du quadriceps fémoral et dans les paralysies du membre supérieur.

Dans le mal de Little, dans les diverses affections spastiques, la ténotomie, est en général préférable aux transplantations.

Il ne faut jamais intervenir hâtivement : on doit d'abord corriger la difformité pour exécuter, plus tard, s'il y a lieu, les transplantations jugées nécessaires.

M. Delagénière (Le Mans). Dans les cas de pied bot varus équin graves, c'est-à-dire relevant d'une intervention chirurgicale; nous avons

Digitized by Google

recours à la section du tendon d'Achille à ciel ouvert, à la section de Phelps-Kirmisson, aux tarsectomies plus ou moins étendues, à l'arthrodèse. Nous pratiquons parfois une seule de ces opérations mais la plupart du temps nous les combinons entre elles.

La section du tendon d'Achille à ciel ouvert combat l'équinisme mais elle compromet l'extension du pied sur la jambe. La section de Phelps remédie à l'enroulement du pied et à sa rotation en dedans mais d'une façon incomplète. L'astragalectomie ou les tarsectomies plus ou moins étendues agissent comme la section de Phelps qu'elles remplacent chez les adultes et dans les cas où l'astralgie fait une saillie considérable.

Comme on le voit, dans les résultats de ces interventions ce serait surtout l'enroulement du pied et sa rotation en dedans qui laisserait à désirer; or c'est précisément contre cet enroulement et cette rotation que nous faisons la transplantation du tendon d'Achille sur le tendon du long péronier.

Cette opération est facile, elle n'est qu'un complément insignifiant de la section du tendon d'Achille à ciel ouvert. Elle consiste à implanter l'extrémité détachée du tendon d'Achille dans une boutonnière pratiquée dans le long péronier latéral.

Nous apportons 11 observations dont deux doubles, ce qui fait que nous avons pratiqué 13 transplantations. Dans un seul cas la transplantation n'a pas tenu. Dans les 12 autres la greffe tendineuse a réussi. Le but thérapeutique parait avoir été atteint de telle sorte que l'on peut en résumer ainsi les résultats : l'enroulement du pied est combattu d'une façon efficace, parfois même le but peut être dépassé si les soins consécutifs ne sont pas bien dirigés. Il en est de même de la rotation interne.

Comme conclusion nous sommes d'avis chaque fois que la section du tendon d'Achille devra être faite pour traiter un pied bot varus équin, de pratiquer en même temps la transplantation du tendon d'Achille sur le tendon du long péronier latéral.

M. Mencière (Reims). La greffe ne peut pas tout; il faut la combiner aux opérations sur le squelette, sur les capsules articulaires, etc.; mais son action est indéniable. Voici la photographie d'un enfant de dix ans, où la greffe du trapèze a suppléé d'une façon très satisfaisante au deltoïde paralysé. Je rappelle mon procédé de traitement et de dressage méthodique post-opératoire pour la rééducation du muscle greffé.

Ma statistique porte sur 260 opérations diverses pratiquées pour difformités d'origine paralytique. Sur ces 260 opérations, 75 greffes ont été exécutées, 30 greffes sont des greffes actives, 30 passives, 15 activo-passives.

10 p. 100 des cas sont incurables, et bien entendu aucun traitement ne doit leur être proposé;

70 p. 100 sont ou guérissables ou améliorables dans une proportion voisine d'une guérison:

20 p. 100 des malades voient leur situation lamentable radicalement

Digitized by Google

changée, sans que cependant on puisse les considérer comme normaux. Mais ce sont, par exemple, des culs-de-jatte qui arrivent à marcher, des membres paralytiques qui abandonnent leurs appareils orthopédiques, et qui se maintiennent en position rectifiée satisfaisante, capables d'effectuer la plus grande partie de leurs fonctions.

54 p. 100 des malades sont atteints de paralysie infantile (poliomyélite antérieure);

15 p. 100 d'hémiplégie cérébrale infantile;

25 p. 100 de paralysie spasmodique ou maladie de Little;

6 p. 100 de paralysie d'origines diverses, mais toujours acquises.

M. Froëlich (Nancy). La greffe tendineuse est une excellente opération dans les pieds bots paralytiques, mais elle a des indications très restreintes et ne peut s'appliquer que lorsque 3 muscles au moins sont vivants. Les appareils orthopédiques et l'arthrodèse ont des applications plus fréquentes. A mon avis, la greffe de tendon sur tendon est aussi bonne que la greffe périostale. Quant aux tendons artificiels, ils me paraissent avoir peu de valeur pratique.

Sur 50 opérations que j'ai pratiquées, les résultats de la greffe sont bons dans un tiers des cas, médiocres dans les deux autres tiers.

M. Péraire (Paris). La méthode des transplantations musculo-tendineuses dans le traitement de la paralysie infantile est d'une valeur incontestable.

Pour assurer sa réussite, il faut :

1° Ne pas opérer trop hâtivement les malades.

2° Ne tenter que la suppléance des muscles totalement dégénérés.

3° Ne recourir à l'anastomose que s'il reste un certain nombre de muscles sains.

4° Avoir à sa disposition une bonne technique.

5° Ne pas déchiqueter brutalement les tendons, et ne pas comprendre dans une anse de fil un nerf musculaire ou un vaisseau important, craindre les troubles trophiques qui en résulteraient.

6° Bien s'appliquer à faire un bon traitement consécutif.

Il ne faut pas demander à la transplantation musculo-tendineuse plus qu'elle ne peut donner. Si la greffe corrige la difformité sans qu'il y ait toujours rétablissement de la fonction du muscle, ce résultat n'est pas sans valeur.

Je ne veux pas insister ici sur ma technique habituelle : c'est sur l'asepsie, l'anesthésie, l'emploi de la bande d'Esmarch, l'appareil plâtré qu'il faut compter. Il faut considérer les cas simples et les cas complexes de paralysie infantile. La technique dans ces deux cas diffère sensiblement. Le chirurgien, par un examen soigné du malade doit savoir dans quel cas e raccourcissement on l'allongement tendineux doivent être utilisés et la façon de procéder à ces interventions. Je condamne absolument la ténotomie.

Digitized by Google

Enfin dans les formes invétérées de paralysie infantile se manifestant par des déformations osseuses et articulaires, on ne doit pas se borner exclusivement à la greffe musclo-tendineuse, mais combiner celle-ci avec les opérations sur le squelette et avec toutes les interventions complémentaires destinées à placer le membre dans une situation correcte, abrasions osseuses, astragalectomies, ostéotomies cunéiformes, tarsectomies.

M. Tailhefer (Béziers). Je citerai 4 observations d'anastomoses tendineuses pour paralysies infantiles.

1° 1 paralysie infantile du quadriceps fémoral;

2° 2 pieds bots valgus talus paralytiques;

3° 1 pied bot varus équin paralytique.

Le 1er cas : paralysie du quadriceps fémoral. Il s'agissait d'une jeune fille de seize ans. Je lui fis :

1° Une *anastomose* des muscles de la patte d'oie sur le tendon rotulien.

2° Une anastomose du biceps fémoral au périoste de la rotule. Le procédé employé fut la greffe en fente. Je mis un appareil plâtré pendant un mois et un appareil ambulatoire pendant 2 mois.

Résultat : l'opération date du 8 avril 1907. J'ai eu des nouvelles le 7 octobre. Il y a eu une élimination des fils de lin. La malade marche sans appareil et sans appuyer la main sur le genou. (Elle a fait 5 kilomètres à pied 3 mois après l'opération.)

Ne *peut fléchir* la jambe sur la cuisse, ne peut fléchir la cuisse sur le ventre.

Quand elle est allongée, ne peut élever le membre au-dessus du plan du lit.

Quand elle est assise, *peut soulever un peu le pied.*

2° Pieds bots valgus talus paralytiques.

(A) Il s'agissait d'une fillette de seize ans (la même de l'observation précédente).

Opérations pratiquées (A) Ogston, (B) greffe d'une partie du tendon d'Achille sur le long péronier latéral.

Je plaçai un appareil plâtré pendant 1 mois et un appareil ambulatoire pendant 2 mois. Résultats : l'opération date du 8 avril 1907. Le pied est parfait au point de vue morphologique. La marche est parfaite. Elle porte la pointe du pied en dedans, le talus *est diminué mais existe.* La malade peut à peine fléchir le pied sur la jambe.

La coloration de la jambe et du pied est normale.

(B) Fillette 9 ans. Pied valgus talus paralytique.

Opérations : astragalectomie, arthrodèse tibio-tarsienne sans cheville. Raccourcissement du jambier postérieur et anastomose de la partie supérieur du jambier postérieur avec le jambier antérieur.

Résultat : opération, date du 3 février 1906. Résultat morphologique bon. Résultat fonctionnel nul.

3° Pied bot varus équin paralytique, fillette de neuf ans.

Digitized by Google

Opérations : astragalectomie. Résection de la grande apophyse du calcanéum.

Section complète du tendon de l'extenseur commun des orteils qui *était paralysé complètement* et suture du bout inférieur de l'extenseur commun à l'extenseur propre du gros orteil.

L'opération date du 7 décembre 1905.

Revue en septembre 1907 : résultat morphologique parfait.

Remue bien les orteils tandis qu'elle ne les *remuait pas.*

Conclusion. Dans tous ces cas; résultats morphologiques.

Dans 1 cas, résultat fonctionnel parfait.

Dans 2 autres cas nul, pied bot varus, pied bot valgus et paralysie du quadriceps.

Dans 4 cas, bien léger et pied bot valgus talus.

M. Kirmisson, je n'ajouterai rien à ce que j'ai dit dans mon rapport. Sans nul doute et j'en suis fermement convaincu, les transplantations donnent de meilleurs résultats dans les paralysies traumatiques que dans les paralysies infantiles. A mon avis la transplantation tendineuse ne saurait être considérée jusqu'à nouvel ordre comme la méthode générale de traitement de la paralysie infantile; c'est un adjuvant de ce traitement.

III. — Des affections chirurgicales chroniques (tuberculose et cancer) dans leurs relations avec les accidents du travail.

M. Jeanbrau (Montpellier), *rapporteur.* La pathogénie des tuberculoses chirurgicales a pris une importance pratique depuis la loi de 1898 sur les accidents du travail. Pour apprécier équitablement le préjudice subi par un ouvrier atteint de tumeur blanche après un traumatisme, il est nécessaire de connaître le rôle que jouent les accidents dans la pathogénie des tuberculoses externes.

A. — Toutes les éventualités peuvent se réduire à trois : 1° une plaie est suivie de tuberculose locale; 2° un traumatisme fermé — contusion ou entorse — est invoqué comme cause d'une tuberculose; 3° chez un malade en puissance de bacillose, un traumatisme avec ou sans plaie est suivi d'une granulie mortelle.

1° Dans le premier cas, il s'agit d'une tuberculose d'inoculation. L'accident, ayant introduit le bacille de Koch par la porte d'entrée qu'il a créée, est ici le générateur de l'affection. Sans lui, cette tuberculose ne serait pas survenue. C'est la seule circonstance où l'accident joue un rôle réellement créateur.

2° Les traumatismes sans plaie ont été depuis fort longtemps accusés de déterminer des tuberculoses externes. Mais les recherches de MM. Lannelongue et Achard ont ruiné la doctrine des tumeurs blanches traumatiques, défendue par Baudens, Verneuil et Ollier et consolidée par l'interprétation abusive des expériences de Max Schüller. A l'heure actuelle, pour

Digitized by Google

comprendre le rôle des traumatismes dans la genèse des tuberculoses locales, on doit s'appuyer sur *les faits cliniques et expérimentaux*, ainsi que sur *les constatations nécropsiques*.

a. *Les faits cliniques* ont permis à MM. Lannelongue et Achard de fournir les arguments suivants pour prouver la faible importance des traumatismes dans la genèse des tuberculoses locales : *a*) ce sont les chocs les moins graves, les contusions sans localisation précise, les entorses légères qui sont le plus souvent suivis de tuberculose; *b*) chez les phtisiques, les fractures, les luxations, les grands traumatismes ne sont pas l'origine de localisations bacillaires; *c*) les plaies se cicatrisent normalement chez les tuberculeux; *d*) les injections de sérum et de médicaments ne déterminent pas la production d'abcès froids chez les phtisiques, alors qu'il en résulte souvent des suppurations chez les malades infectés par le staphylocoque, le streptocoque, etc.

b. *Les faits expérimentaux* antérieurs à la découverte du bacille de Koch ne pouvaient fournir que des conclusions provisoires. Aussi MM. Lannelongue et Achard, ayant repris les expériences de Max Schüller en utilisant des cultures pures, au lieu de crachats et de produits caséeux, ne purent-ils obtenir de tumeurs blanches. Il en fut de même pour MM. Krause, Friedrich et Honsell. Mais, en employant des cultures atténuées et en pratiquant l'examen histologique des jointures des animaux ayant servi à l'expérimentation, M. Petrov a précisé, en 1904, deux points importants : 1° des bacilles de Koch peuvent exister dans les épiphyses traumatisées ou non de lapins tuberculisés par la voie veineuse, sans avoir provoqué de lésions macroscopiques, trois mois et demi après l'inoculation; 2° sous l'influence de traumatismes violents pratiqués quelques heures avant l'inoculation, M. Petrov a pu obtenir des ostéo-arthrites spécifiques. Cet auteur a ainsi démontré que la bacillémie provoquée par l'inoculation intraveineuse peut fixer des bacilles dans les épiphyses non traumatisées et qu'un traumatisme préalable peut favoriser la production d'une ostéo-arthrite fongueuse.

c. Enfin *les constatations nécropsiques* révèlent que beaucoup d'hommes sont des tuberculisés sans le savoir et se trouvent par conséquent dans les mêmes conditions que les animaux inoculés auxquels on pratique des entorses. M. Nägeli a montré que, *dans la population hospitalière* de Zurich, 73 p. 100 des sujets âgés de quatorze à trente ans, ayant succombé à des affections autres que la phtisie, étaient porteurs de foyers virulents ou éteints de tuberculose viscérale.

Ces notions permettent de comprendre que le traumatisme fermé peut jouer trois rôles différents : tantôt *il révèle* une tuberculose ignorée du malade, comme cela arrive en général pour l'entorse qui est l'effet, et non la cause d'une tumeur blanche préexistante; tantôt *il aggrave* la marche de l'affection en déterminant une suppuration rapide; tantôt enfin l'accident *localise* une tuberculose en créant, dans une région saine, non ensemencée par le bacille de Koch, un foyer traumatique, chez un sujet porteur de tubercules latents disséminés dans son organisme. S'il existe un foyer

Digitized by Google

proche du point frappé, l'infection se propage par la voie lymphatique. Sinon, il faut qu'une bacillémie passagère, due à la pénétration dans le sang de bacilles échappés d'une lésion spécifique éloignée en évolution, apporte, dans le foyer traumatique, les agents microbiens.

Enfin, il est permis de penser que la contamination est, dans certains faits exceptionnels, postérieure à l'accident : la lésion traumatique a, dans ce cas, fait « le lit de la tuberculose ».

3° Quant à la généralisation tuberculeuse, qui apparaît immédiatement après un traumatisme ouvert ou fermé, elle constitue, en général, une simple coïncidence que l'autopsie permet de vérifier. Plus rarement, un accident peut déterminer l'éclosion d'une granulie méningée ou généralisée rapidement mortelle chez un tuberculeux.

B. — Pour appliquer les données précédentes à l'évaluation du préjudice subi par la victime d'un accident, voici comment on devrait conclure :

1° La *tuberculose révélée* par un accident ne donne droit qu'à l'indemnité temporaire; 2° la *tuberculose aggravée* justifie une rente réduite, puisque l'accident n'est responsable que de l'aggravation; 3° la *tuberculose inoculée et localisée* chez un individu en apparence bien portant donne droit à la totalité des indemnités prévues par la loi de 1898.

Mais la jurisprudence française ne tient pas compte des maladies préexistantes. Il suffit que l'accident ait joué un rôle nettement déterminé dans l'éclosion, l'aggravation ou la localisation d'une tuberculose pour que les conséquences de celle-ci soient indemnisées comme si le traumatisme avait créé de toutes pièces la maladie chez un individu sain.

Le médecin-expert n'aura donc qu'à préciser si l'accident a pu réellement influencer la marche de l'affection ou si, de par sa nature et son intensité, il n'a fait que révéler l'existence d'un foyer préexistant. Dans le premier cas, le malade aura droit à la totalité de la rente correspondant à son incapacité. Dans le second, il n'y aura pas lieu de lui accorder une rente, puisque l'accident n'aura joué aucun rôle dans le développement ou l'aggravation de la lésion.

Cette doctrine simplifie et raréfie les litiges. Mais elle a une répercussion fâcheuse sur l'embauchage des ouvriers tarés ou débiles. Il serait désirable que la loi permit de tenir compte des maladies préexistantes pour réduire le chiffre de la rente, lorsque l'accident n'a joué qu'un rôle secondaire dans l'évolution d'une tuberculose locale.

M. Segond (Paris), *corapporteur*. Aux termes de la loi, pour qu'il y ait lieu à indemnité dans un cas donné de cancer, l'influence des *traumatismes légers* et *répétés* ou des *irritations prolongées* quelconques, dont certains métiers sont cependant si nettement responsables, ne saurait être prise en considération. Ce qu'il faut, uniquement, c'est qu'il y ait eu *accident*, c'est-à-dire *lésion corporelle provenant de l'action d'une cause extérieure et soudaine, survenue dans le cours ou à l'occasion du travail.* Il est donc entendu que je ne m'occuperai pas de la question si actuelle des

Digitized by Google

radiodermites cancéreuses, et ne reprendrai pas la vieille histoire de l'épithélioma des fumeurs ou du cancer scrotal des ramoneurs et des muletiers du Mexique.

Les recherches bibliographiques que nous avons faites avec le concours de M. Jeanbrau (de Montpellier), de M. Lenoir, un de mes anciens internes et de M. Sachet, président du tribunal civil de Vienne (Isère), pour réunir des documents relatifs au rôle du traumatisme dans la pathogénie du cancer, nous ont conduit à dépouiller 600 observations, dont 356 sont considérées, par leurs auteurs, comme ayant une valeur clinique indiscutable. Or, à notre avis, pas une de ces observations n'est absolument probante, et presque toutes sont incomplètes. Il y manque, en particulier, le renseignement de *l'état de la région blessée* avant l'accident, et beaucoup d'entre elles sont, d'ailleurs, à peu près muettes sur des détails aussi nécessaires à connaître que le degré de violence du traumatisme, sa date exacte, celle de l'apparition de la tumeur, son examen histologique, etc. On peut dire que, abstraction faite des épithéliomas greffés sur des lésions préexistantes, telles que cicatrices, ulcères, nævi, etc., on ne trouve pas, dans ces 356 observations, un seul fait dont l'origine traumatique soit irréfutable.

Quant aux résultats de l'enquête que nous avons faite en adressant un questionnaire à plus de 600 chirurgiens français et étrangers, ils sont représentés par une série d'observations qui nous ont été envoyées par divers confrères. On y trouve d'abord 8 cas d'épithéliomas greffés sur des cicatrices anciennes ou des ulcères; mais, comme il n'y a pas eu de traumatisme récent, on ne saurait en tirer parti. Il y a ensuite une observation de M. Lapeyre, relative à un cas d'épithélioma de la lèvre, consécutif à une piqûre d'épine, et 5 faits de cancers épithéliaux, développés à la suite de contusions, qui nous ont été communiqués par M. Kallionzis (d'Athènes), lequel croit à l'origine traumatique possible du cancer, à la condition que les blessés portent en « eux la prédisposition néoplasique héréditaire ou acquise ». En fin, nous devons à dix de nos collègues (MM. Fontan, Ch. Krafft, K. Lauenstein, Goris, Tuffier, J. Bœckel, Julliard, de Marbaix, Vanverts, Lapeyre), 13 observations de sarcomes, auxquelles je puis ajouter un fait personnel. Sur ces 14 observations, il en est 7 qui sont particulièrement démonstratives au point de vue de l'influence que le traumatisme a exercée sur le développement des tumeurs sarcomateuses.

D'après les faits qui se dégagent de notre enquête, il faut, en premier lieu, reconnaître que, jusqu'ici, il n'existe pas une observation probante, démontrant, sans discussion possible, qu'un traumatisme puisse être la cause déterminante avérée d'un cancer. Et cependant, il est non moins certain que nombre de faits sérieusement observés donnent la preuve, tout au moins chronologique, qu'une « violence extérieure et soudaine » peut servir de prétexte à l'éclosion d'une tumeur maligne, de sorte qu'on est contraint de concéder au traumatisme la valeur d'une cause, non pas déterminante mais occasionnelle. En effet, dans les cas où l'enchaînement chronologique des faits semble le mieux démontrer l'influence génératrice d'un

Digitized by Google

traumatisme, celui-ci n'a jamais d'autre valeur que celle d'un prétexte et l'on doit, par conséquent, en inférer que tout blessé ne peut devenir cancéreux, à la suite et sous l'influence d'un accident de travail, s'il n'est, au préalable, marqué par l'hérédité ou en puissance d'un état diathésique particulier. Cette constatation reste d'ailleurs sans valeur au point de vue médico-légal, et, lorsque la prédisposition n'a pas d'autres preuves que nos convictions théoriques, lorsqu'elle est, en un mot, *latente*, les tribunaux ont le droit de rester simplistes et de se guider uniquement sur le fait qu'il y a ou non responsabilité.

Le deuxième renseignement que notre enquête fournit, d'une manière cette fois indiscutable, c'est que la réalité d'un prétexte originel traumatique s'observe plus souvent pour les sarcomes que pour les autres tumeurs.

En ce qui concerne l'influence du traumatisme sur un sujet déjà cancéreux, on peut dire que les traumatismes, envisagés d'une manière générale, ne paraissent pas acquérir une gravité particulière par le seul fait qu'ils frappent un sujet porteur d'une tumeur cancéreuse; il est certain, en effet, que, à la condition que les cancéreux ne soient pas en état de cachexie, leurs plaies opératoires se cicatrisent dans les conditions les plus normales et que leurs fractures se consolident fort bien.

Quant aux observations dans lesquelles le traumatisme n'a d'autre effet que de *révéler* une tumeur préexistante, et quant à celles qui démontrent l'*aggravation* dont il peut être la cause, elles sont trop classiques pour être commentées.

L'application de ces données cliniques à l'*étude médico-légale* des tumeurs post-traumatiques permet de conclure que, dans la grande majorité des cas, les tumeurs dont les demandeurs ou leurs ayants droit rapportent la cause à un accident du travail, ne sont, en réalité, que des tumeurs préexistantes au traumatisme et révélées par lui. Il n'en demeure pas moins vrai que, dans un certain nombre de faits, le traumatisme peut *aggraver* le cancer ou servir de *prétexte* à son éclosion. Il est donc juste et tout au moins humain de faire bénéficier les accidentés du travail de cette donnée clinique et d'admettre par conséquent la responsabilité médico-légale de l'accident :

1° Pour les accidentés du travail traumatisés en bonne santé apparente, au niveau d'une région saine, à la condition que la tumeur post-traumatique se présente avec les principales garanties suivantes : authenticité et importance suffisantes du traumatisme, intégrité avérée de la région blessée avant la blessure, date d'apparition de la tumeur rendant acceptable la relation de cause à effet (c'est-à-dire dans un délai ne dépassant pas deux ou trois ans), continuité de manifestations pathologiques au niveau de la région blessée, durant la période qui sépare l'accident de l'apparition du néoplasme; vérification histologique de la lésion;

2° Pour les accidentés du travail déjà cancéreux au moment de l'accident, quand il est démontré que le traumatisme aggrave par ébranlement à distance ou par choc direct un néoplasme préexistant, ou bien encore, lorsqu'il ne fait, en quelque sorte, qu'avancer l'heure de la dégénérescence

Digitized by Google

cancéreuse par le heurt ou la blessure d'une lésion plus ou moins prédisposée par elle-même au cancer, telle que vieille cicatrice, cal, ulcère, fistule, fibrome ou nævus.

Il se peut que ces considérations soient contraires à l'esprit comme au texte d'une loi qui n'entend pas tenir compte des prédispositions et des états antérieurs. Mais nous n'en conservons pas moins le droit de dénoncer toute l'arbitraire injustice d'un tel parti pris, et d'émettre, en fin de compte, le vœu, plus que motivé, de voir le principe absolu de l'*indemnisation transactionnelle et forfaitaire* des blessures donner place à celui des *responsabilités atténuées* et d'une *indemnisation vraiment proportionnelle au dommage.*

M. Thiem (Cottbus). Des blessures primitivement saines deviennent parfois tuberculeuses par infection directe et se transforment en ulcères tuberculeux si elles sont superficielles, tandis que, si elles sont profondes, elles peuvent se compliquer de tuberculose des tissus voisins. D'autre part, les plaies traumatiques servent, dans certains cas, de porte d'entrée à l'infection tuberculeuse de l'organisme.

Dans d'autres conditions, beaucoup de tuberculoses traumatiques peuvent se développer au niveau de simples contusions, l'infection se faisant par voie lymphatique ou sanguine. De même un traumatisme, si léger soit-il, est susceptible de réveiller l'activité d'un foyer tuberculeux actuellement guéri, et, à plus forte raison, d'être la cause de l'aggravation d'une tuberculose locale préexistante. En tout cas le cours de la tuberculose post-traumatique est un peu lent. Les Allemands laissent deux ans de délai pour faire valoir les réclamations.

En ce qui concerne le cancer, je pense que les causes irritatives doivent avoir une certaine importance dans le développement des tumeurs malignes. Cependant le traumatisme ne peut être que la cause indirecte, et dans des conditions exceptionnelles, de la production d'une néoplasie. Il est certain, en effet, que la grande majorité des cancers prennent naissance en dehors de tout traumatisme ; mais, en réalité, la cause réelle du cancer reste fort obscure, et les accidentés du travail ne doivent pas souffrir de notre ignorance. Il faut donc admettre que dans certains cas, extrêmement rares d'ailleurs, un traumatisme peut constituer un facteur de l'évolution d'un néoplasme.

M. Schwartz (Paris). Dans les cas de tuberculose, je pense que la tuberculose n'est inoculable que par une plaie. Dans mes observations je n'ai rencontré aucun fait de tuberculose post-traumatique, qui fût le résultat d'un traumatisme fermé, sans tuberculose préexistante. Parmi les tumeurs malignes, les sarcomes paraissent dans un certain nombre de faits, reconnaître vraiment une origine traumatique. Sur 22 observations recueillies, 3 fois le traumatisme avait précédé de peu de jours l'apparition de la tumeur. Quelquefois la tumeur à l'état latent a pris, après un traumatisme, un développement rapide.

Pour l'épithéliome, le carcinome, mon opinion est la même que celle

Digitized by Google

de Jeanbrau. Je citerai l'observation d'un malade qui eut un rétrécissement cancéreux de l'œsophage six mois après un traumatisme sur l'épigastre. Dans ce cas, c'est peut-être une simple coïncidence et non un effet à rattacher à cette cause. Je me joins à Jeanbrau et Segond pour qu'à des états pathologiques prévalent des responsabilités atténuées.

M. Giordano. Je ne crois guère, étant donnée notre ignorance des causes du cancer, à l'influence des traumatismes sur l'évolution des tumeurs épithéliomateuses, en dehors de la possibilité des greffes; sur 85 cancers du sein, je n'ai observé que 7 traumatismes. A mon avis, ce sont surtout les rapports du traumatisme avec la tuberculose qui méritent de nous arrêter. L'inoculation de la tuberculose par une plaie accidentelle est un fait indiscutable, et les conséquences de cette inoculation sont particulièrement graves, puisqu'elle peut devenir le point de départ de l'infection d'une famille jusque-là indemne.

M. Tédenat. Il est certain, comme vient de le dire M. Jeanbrau, qu'il y a, chez un grand nombre de sujets, des lésions tuberculeuses latentes dont l'évolution peut évidemment être accélérée par un traumatisme. Il est donc nécessaire que la loi soit modifiée.

En ce qui concerne les tumeurs, un traumatisme me paraît susceptible de devenir le point de départ d'un sarcome, mais il y a aussi des sarcomes qui se développent sans donner lieu à aucune douleur, et qui peuvent provoquer une fracture spontanée à l'occasion d'un traumatisme insignifiant, qu'il est vraiment difficile d'incriminer.

Enfin, il me paraît évident que les traumatismes doivent aussi entrer en ligne de compte dans la pathogénie des cancers épithéliaux.

M. Malherbe (Nantes). Le sarcome semble être assez fréquemment causé par des traumatismes, si j'en juge par une dizaine d'observations où j'ai relevé le commémoratif d'un trauma bien net avant le développement de la tumeur.

Il n'en est pas de même pour les cancers épithéliaux, et je ne connais pas un seul cas dans lequel une tumeur de ce genre se soit manifestée à la suite d'un violent traumatisme. Par contre, j'ai vu plusieurs fois des épithéliomas évoluer au niveau de cicatrices anciennes, consécutives à des brûlures notamment.

Les lymphomes et les lymphadénomes peuvent aussi apparaître à la suite d'un traumatisme; j'en ai observé des exemples qui me paraissent indiscutables.

M. Estor (Montpellier). Sur 372 observations de tuberculose des os et des articulations, j'en ai relevé 36 dans lesquelles un traumatisme avait joué un rôle; il s'agissait d'une contusion légère ou d'une entorse. Le plus souvent le traumatisme a été bénin et 14 malades sur 36 étaient simplement tombés de leur hauteur. Dans 10 cas, il y avait des antécédents tubercu-

Digitized by Google

leux. Enfin, chez 7 malades il existait déjà des manifestations tuberculeuses avant l'accident, manifestations qui ont été aggravées par ce dernier. Que le traumatisme soit révélateur ou aggravateur de la tuberculose, l'évolution des lésions qu'il détermine est, en général, particulièrement rapide et souvent elle aboutit très vite à la suppuration.

M. Doyen (Paris). L'origine traumatique de certaines lésions tuberculeuses est incontestable. Je puis citer entre autres cas deux observations typiques :

1° Un charretier est atteint au coude d'une morsure de cheval qui ouvre l'articulation. Quelques mois après, il présentait une tumeur blanche fistuleuse dont la nature tuberculeuse a été vérifiée par l'examen histologique. On dut amputer le bras.

2° Un homme d'équipe de près de soixante ans fut atteint de coxalgie quelques mois après un traumatisme grave de la hanche, sans plaie extérieure. Il fut opéré deux ans après. Il s'agissait d'une lésion tuberculeuse.

Dans le premier cas il y a eu inoculation directe : la seconde observation démontre que la coxalgie tuberculeuse peut se produire chez l'adulte, bien que très exceptionnellement, par le même mécanisme que chez l'enfant, à la suite d'une contusion articulaire violente.

Pour ce qui est du cancer, on doit faire rentrer dans la première catégorie le cancer cutané des ouvriers qui manient des substances irritantes et qui sont atteints d'ulcères professionnels; dans la seconde, le sarcome ou le cancer développé quelques mois après un traumatisme violent, en un point antérieurement sain.

Verneuil a beaucoup insisté sur les rapports du traumatisme et du cancer. Je me contenterai de citer une seule observation, rigoureusement observée :

Une femme de vingt-huit ans reçoit au-dessus de l'aréole mammaire une balle de tennis lancée avec violence. Au point précis de la contusion se développa, l'année suivante, un adénome à évolution assez rapide et qui fut extirpé 18 mois après le traumatisme. La culture de cet adénome donne le micrococcus neoformans à l'état de pureté.

Quel est le mécanisme de la production des lésions tuberculeuses ou du cancer dans les cas de traumatisme fermé?

Quelle que soit la porte d'entrée des microbes pathogènes : l'amygdale et la muqueuse intestinale pour le bacille de Koch, les orifices des glandes cutanées, les canaux galactophores et les muqueuses digestives pour le microbe du cancer, l'agent pathogène est susceptible de vivre assez longtemps dans le torrent circulatoire, soit libre, soit à l'intérieur des leucocytes, c'est le microbisme latent de Verneuil. Le microbe ne se multiplie pas parce que cet habitat lui est défavorable, mais il conserve sa vitalité, pour germer et se reproduire, à l'exemple du grain de blé des Pyramides d'Égypte, dès qu'il se trouve dans un milieu favorable. Ce milieu de culture, c'est le caillot du foyer traumatique, c'est l'épanchement séro-sanguinolent.

Le mécanisme de la production des tuberculoses locales et du cancer

Digitized by Google

dans les foyers traumatiques fermés est donc identique au mécanisme de la production d'un foyer d'ostéomyélite infectieuse au niveau d'une épiphyse traumatisée, quelques semaines ou quelques mois après une angine à staphylocoques.

La relation causale entre le traumatisme et la localisation de l'infection est indiscutable s'il est bien démontré que le début de la lésion lui est postérieur de plusieurs semaines ou, ce qui est plus habituel, de plusieurs mois.

M. Remy (Paris). J'ai observé sur 2 500 cas, 37 cas de tuberculose. Je n'ai rencontré que 3 inoculations provenant directement du travail et 1 inoculation d'une plaie accidentelle par transmission d'une tuberculose de la femme du blessé. Je n'ai eu que 3 fois des fractures compliquées ultérieurement de tuberculose. Les aggravations probables avec traumatisme indéniable mais dont le rapport de lieu et de continuité sont difficiles à expliquer, sont au nombre de 4. Quant aux cas douteux où le traumatisme est faible, et non constaté par le médecin ou les témoins, j'en ai observé 18.

Enfin 6 tuberculoses ont été faussement attribuées à des accidents et rejetées par les expertises.

Une fois la plaie accidentelle a été contaminée par le blessé lui-même qui était atteint de tuberculose pulmonaire.

M. Thiéry. Il n'y a qu'un très petit nombre de cas dans lesquels une expertise ait été faite pour des néoplasmes en apparence consécutifs à un traumatisme. Sur plus de 400 expertises, je n'ai relevé qu'un seul fait de ce genre et j'ajoute que dans ce cas l'idée d'un rapport de cause à effet a été rejetée.

D'ailleurs, si le cancer pouvait être d'origine traumatique, il serait forcément beaucoup plus fréquent chez les hommes jeunes que chez les sujets âgés.

Actuellement, dans l'état de nos connaissances, exception faite pour les sarcomes et pour les épithéliomas greffés sur de vieilles cicatrices, je crois qu'il ne peut y avoir entre le traumatisme et le cancer qu'un rapport de coïncidence.

M. Coudray (Paris). La question des accidents du travail nous ramène des spéculations théoriques à des réalités pratiques en ce qui concerne les rapports du traumatisme avec la tuberculose et le cancer. Pour affermir l'opinion que j'ai déjà émise à savoir que jamais — exception par plaies — le traumatisme ne crée une lésion tuberculeuse, j'ai dépouillé 250 ou 300 observations personnelles ou notes relatives à des cas de tuberculose chirurgicale. Parmi les 90 ou 100 cas, c'est-à-dire plus du tiers où il était plus ou moins question de traumatismes je n'en ai retenu que 14 dans lesquels l'accident était réel et aurait influencé le développement de la lésion tuberculeuse. Ces observations étaient relatives : 2 à des coxalgies, 6 à de la tuberculose du genou, 2 du coup-de-pied ou du poignet, 1 à un

Digitized by Google

spina ventosa, 2 à des ostéo-arthrites du coude. Dans tous ces cas après un examen scrupuleux je suis arrivé à cette conclusion que le coup, la chute, le trauma en un mot n'avait eu d'autre résultat que de révéler des lésions préexistantes en les aggravant fréquemment. A cet égard je citerai comme exemple 4 seulement de ces observations, il s'agit d'un premier cas, d'un enfant de trois ans, qui, d'après les renseignements médicaux, avait une hydarthrose traumatique au genou. 3 semaines avant mon examen cet enfant présentait une tumeur blanche grave avec des lésions qui certainement avaient plus d'un an d'existence.

Un second et un troisième cas relatifs aussi à des tuberculoses du genou sont du même ordre; cinq mois dans le premier, trois mois pour le dernier après le traumatisme incriminé, on trouvait des lésions colossales d'ostéite tuberculeuse du fémur occupant toute l'épiphyse et allant dans un cas jusqu'au décollement épiphysaire. Enfin dans un cas très curieux observé avec le Dr Rosapelli j'avais cru enfin trouver la tuberculose traumatique, l'analyse rigoureuse du cas a donné ce résultat : luxation du cubitus en avant et du radius en arrière à la suite d'un minime accident; erreur de diagnostic commise par nous deux croyant à une lésion traumatique pure alors qu'il s'agissait plutôt d'une luxation pathologique, comme l'a révélé bien vite un abcès tuberculeux en communication avec l'articulation fongueuse. Il faut donc tenir compte dans la législation, des états antérieurs en matière de tuberculose et j'insiste pour que le Congrès émette le vœu timidement demandé par M. Jeanbrau ; je puis dire la même chose pour le cancer, je n'ai jamais vu naître un cancer d'un traumatisme.

M. J. Vanverts (Lille). Le nombre des cas où le traumatisme semble avoir été la cause du cancer est considérable; mais, lorsqu'on étudie de près les observations, on s'aperçoit que presque tous sont incomplets et n'ont aucune valeur scientifique.

J'ai observé deux faits, dont le résumé se trouve dans le rapport de M. Segond, qui me semblent présenter quelque valeur à ce point de vue.

L'un concerne un cas de dégénérescence sarcomateuse survenue au niveau d'un nævus à la suite d'un choc.

L'autre se rapporte à une fillette chez laquelle, deux mois (et peut-être plus tôt) après une fracture du fémur qui s'était consolidée normalement et que je pus suivre, se développa au niveau du point fracturé un ostéo-sarcome à marche rapide. Sans doute, le fait n'est pas absolument probant (au point de vue scientifique), car nous ignorons quel était l'état du fémur avant la fracture et nous ne pouvons affirmer qu'il n'y avait pas au centre de l'os un noyau sarcomateux cliniquement inappréciable. Il n'en reste pas moins un des plus nets au point de vue de la relation qui unit le sarcome aux traumatismes.

M. Moulonguet (Amiens). J'estime que des erreurs sont quelquefois commises dans les expertises, parce que le premier certificat, délivré à la suite de la déclaration de blessure, peut porter, par exemple, le diagnostic

Digitized by Google

de contusion du coude, si le médecin chargé d'établir le certificat d'origine a constaté simplement de la douleur, du gonflement, quelquefois un peu de rougeur et a cru, sur la foi du traumatisme accusé par le blessé, à une lésion passagère, alors qu'il s'agissait en réalité d'une tumeur blanche développée en dehors de tout traumatisme. Les erreurs de ce genre doivent être relativement fréquentes, et il y a certainement des abus nombreux résultant de l'importance que l'on donne aux relations entre le traumatisme et la tuberculose. Il convient donc d'être très réservé dans l'appréciati on de ces relations et de ne pas les exagérer.

Le Dr Vidal (Arras). J'ai observé un certain nombre de cas de *traumatismes améliorateurs* du cancer.

Les uns, traumatismes directs sur la tumeur elle-même, paraissent — exceptionnellement s'entend — pouvoir déterminer la mort de la cellule cancéreuse adulte, en respectant la cellule jeune, qui continuera à proliférer — pouvoir créer aussi une zone de sclérose périphérique zone de défense temporaire.

Les autres, traumatismes indirects, éloignés de la tumeur, peuvent avoir aussi pour résultat une amélioration temporaire du cancer. Elle s'expliquerait alors : 1° Par l'intoxication légère due à la résorption des exsudats traumatiques, à rapprocher de l'effet passager des diverses toxithérapies anticancéreuses. 2° Par l'élévation de température produite (cas de contusion cérébrale avec 40° par exemple, chez une cancéreuse du sein). L'expérimentation avec des amniaux cancéreux (piqûre cérébrale thermogène par exemple) l'atténuation de la marche du cancer pendant ces pyrexies spontanées, démontrent bien ce processus.

Il ne s'agit bien entendu que de cas exceptionnels, intéressants surtout au point de vue de l'étude complexe des lois qui régissent l'évolution du cancer.

M. L. Lapeyre (Tours). 1° Tuberculose. La doctrine chirurgicale qui refuse au traumatisme le pouvoir de créer une tuberculose locale, est solidement établie par la clinique et l'expérimentation. La jurisprudence actuelle qui considère la tuberculose locale, comme une conséquence directe et immédiate de l'accident du travail est donc complètement antiscientifique. Pour être simple, la solution n'en est pas moins mauvaise. Elle est onéreuse, elle expose l'ouvrier à être chassé de l'atelier au moindre soupçon de débilité.

De plus les caractères mêmes de la tuberculose traumatique, c'est-à-dire son apparition :

1° Chez des sujets peu malades ou notoirement tuberculeux ;

2° A la suite d'un trauma le plus souvent léger ouvrant la porte à de nombreuses erreurs ou fraudes.

Le contrôle médical est le plus souvent illusoire, il ne prévaut pas contre le constat d'accident, résultant lui-même :

En 1er lieu de croyances populaires à l'existence obligée du traumatisme.

Digitized by Google

En 2e lieu de l'ignorance du patron et de l'assureur sur les suites possibles d'un accident insignifiant.

Dans nombre de cas, l'accident ne s'est pas produit, ou du moins pas à la date indiquée. Pour toutes ces raisons, l'opinion chirurgicale doit donc poursuivre l'insertion avec la loi de 1898, d'un chapitre spécial visant la tuberculose, en attendant le vote d'une loi complète et distincte.

2° Cancer. — J'ai observé deux faits cliniques, publiés *in extenso* dans son rapport par M. P. Segond et qui remplissent les conditions suivantes : constatation de l'intégrité de la région avant l'accident et de l'accident lui-même. Développement pour ainsi dire immédiat du cancer.

Le plus typique est un cas de sarcome du sein chez un vieillard de quatre-vingts ans, à la suite d'une contusion grave médicalement constatée. L'âge du malade, le siège anormal de la tumeur plaident en faveur de l'influence du trauma.

J'appelle encore l'attention sur un groupe de blessés chez lesquels à la suite d'une contusion de l'abdomen, on observe pendant plusieurs mois des hématémèses ou du melæna.

La greffe d'un cancer possible en pareil cas donnerait lieu à un débat intéressant.

A la suite de cette discussion les membres de l'Association française de chirurgie réunis à l'occasion du XXe congrès, après avoir entendu les rapports de M. Segond (de Paris) et de M. Jeanbrau (de Montpellier) sur les relations des cancers et tuberculoses avec les accidents, ont émis unanimement le vœu suivant :

Il est désirable que la loi de 1898 soit modifiée de façon à ne pas exclure de parti pris, dans la réparation pécuniaire des accidents, le rôle des prédispositions et des maladies préexistantes. Cette modification atténuerait les conséquences fâcheuses de l'indemnité transactionnelle et forfaitaire en permettant de tenir compte des responsabilités atténuées et d'accorder une indemnité exactement proportionnelle au dommage.

QUESTIONS DIVERSES

Pathologie et thérapeutique générales.

M. H. Eckstein (Berlin). *Injections et implantations de paraffine dans les tissus.* — Les inconvénients de la paraffine molle ont été reconnus. La paraffine dure n'en a jamais occasionné. C'est une matière plus pure que la paraffine molle; elle est mieux tolérée par les tissus. Il faut que la peau soit très souple et élastique. Dans ce but il faut la mobiliser avec les ciseaux après incision. Le point de liquéfaction de la paraffine dure est 75 degrés centigrades. La seringue dont je me sers est celle de Brœchært ou bien celle de Mahu. L'injection se fait à froid. Cette méthode donne d'excellents résultats dans la rhinoplastie. On peut s'en servir avantageusement pour combler des cicatrices déprimées.

Digitized by Google

M. Broeckaert (Gand). Je suis un adepte enthousiaste de la méthode des injections de paraffine solide. Les quelques accidents produits ne sont pas imputables à la méthode elle-même mais à des fautes de technique ou à la nature du produit.

Il faut introduire sous la peau ou dans les tissus la paraffine fusible à 50° par pression au moyen d'une seringue à levier automatique.

J'ai fait avec la paraffine plus de 200 restaurations du nez et j'ai obtenu de très beaux résultats esthétiques.

M. P. Berger (Paris). Je crois devoir faire une réserve sur l'avenir de cette méthode qui exige des spécialistes habiles. Il ne faudrait pas abandonner la restauration par les procédés anciens : quelques-uns de ceux-ci, par exemple les procédés autoplastiques, sont très bons.

Avec la paraffine, la dureté des parties restaurées est telle que l'impression de contact est plutôt désagréable. En tout cas il faut bannir la paraffine molle qui a causé des résultats désastreux.

M. Morestin. Il faut combiner cette méthode d'injections et d'implantations de paraffine dure avec les autoplasties. Les restaurations seront alors parfaites.

M. A. Malherbe (Nantes). *Les limites du genre sarcome. Nature des tumeurs sarcomateuses.* — J'estime que le genre a été peuplé de néoplasmes qui seraient mieux classés ailleurs, tandis qu'au contraire, d'autres tumeurs du tissu muqueux, du cartilage et de l'os doivent être maintenues dans le genre sarcome.

Sans attacher une importance capitale à la question des feuillets blastodermiques, je crois néanmoins que le point de départ d'une tumeur, son véritable tissu d'origine est, lorsqu'on peut le connaître, d'un grand secours pour la classification et je divise d'après l'origine les tumeurs en épithéliomes, fibromes, ostéomes, chondromes, etc., mais j'admets comme un point capital l'équivalence des tissus de substance conjonctive (théorie de Reichert) tant à l'état physiologique qu'à l'état pathologique. La structure de la sclérotique, fibreuse chez les mammifères, cartilagineuse chez la grenouille, osseuse chez les oiseaux (Mathias Duval) est un exemple de cette substitution à l'état physiologique. A l'état pathologique, notamment dans les tumeurs, nous voyons la trame de certains épithéliomes contenir du tissu muqueux, du tissu cartilagineux, du tissu osseux et du tissu fibreux. Cette variété de la trame n'empêche pas que la tumeur ne soit au fond qu'un épithéliome, fait méconnu, du reste, par la plupart des auteurs.

S'il convient d'établir une proche parenté entre les tissus de substance conjonctive et leurs tumeurs entre elles, il convient au contraire de séparer de toutes les tumeurs conjonctives celles qui prennent naissance dans un autre tissu.

On doit donc bien se garder de confondre avec les tumeurs conjonctives celles qui viennent de l'endothélium comme les psammomes de Virchov que Cornil et Ranvier ont à tort appelées sarcomes angiolithiques. De

Digitized by Google

même, les tumeurs ayant pour mère a cellule lymphatique, c'est-à-dire les lymphomes et les lymphadénomes doivent être séparés du sarcome avec le plus grand soin. L'histoire de ces tumeurs à cellules rondes, assez variables tant par le développement de leur trame que par leurs conséquences cliniques, aurait besoin d'être reprise *ab ovo*.

Cela dit, il est permis de définir le sarcome : la forme maligne de toutes les tumeurs de la substance conjonctive.

Le prototype du sarcome, c'est le fibrome malin, sarcome fuso-cellulaire, tumeur fibro-plastique de Lebert.

Or, que l'on envisage un myxome, un chondrome, un ostéome, un lipome myxomateux prenant une allure maligne, dans toutes ces tumeurs on retrouvera des parties rappelant le prototype, sarcome fuso-cellulaire.

Quant à l'étiologie, je penche vers le parasitisme, mais en tant qu'hypothèse très satisfaisante et nullement comme une vérité absolument démontrée.

M. J. Reverdin (Genève). *Deux cas de tumeurs mélaniques traitées par le topique arsenical de Czerny.* — Les tumeurs mélaniques sont généralement des plus graves. J'ai traité chez un homme de quatre-vingt-dix ans, un épithéliome du pavillon de l'oreille et un mélanome sur la joue. J'appliquai le topique à l'arsenic et à l'orthoforme de Czerny et Trunececk. Tandis que ce traitement resta sans effet sur l'épithéliome, il amena la guérison de la tumeur mélanique de la joue. Dans un autre cas relatif à une malade de quarante-huit ans, j'ai également traité par la même méthode une tache mélanique acquise de la joue. Au-dessus était une petite tumeur pédiculée. Le topique fit dépigmenter la tumeur puis la guérison se produisit. La guérison date de deux ans.

M. Doyen. *Mode d'action des divers traitements du cancer.* — Mes premières tentatives de vaccination anticancéreuse avec les cultures atténuées de micrococcus neoformans remontent à près de 7 ans.

J'ai présenté à ma clinique, de nombreux malades en traitement depuis 3, 4, 5 et 6 ans.

D'autres observations favorables à l'action vaccinale du micrococcus neoformans viennent d'être publiées à Londres, notamment deux cas de cancer du larynx, traités avec un vaccin préparé par le professeur Wright.

Le professeur Wright a obtenu ses premiers résultats avec des cultures provenant de mon laboratoire.

Nous allons comparer aujourd'hui aux effets de la vaccination anticancéreuse, le mode d'action de divers agents physiques d'une activité reconnue contre les lésions cancéreuses superficielles et facilement accessibles, tels que les rayons X et le radium.

Quel est le mode d'action de ces traitements locaux ?

De nombreux examens histologiques ont démontré que le processus curatif était identique, quel que soit l'agent physique employé : « Il se produit d'abord une tuméfaction trouble du protoplasma, les contours des cellules s'effacent, la chromatine du noyau se fragmente et perd la faculté

Digitized by Google

de se colorer, la cellule se nécrose. La présence d'un grand nombre de cellules migratrices à la périphérie de ces foyers nécrobiotiques atteste le rôle important des phagocytes dans le processus curatif. Mais il est une particularité, bien démontrée aujourd'hui, c'est que ces divers agents physiques n'agissent que très superficiellement et sont incapables d'atteindre la vitalité des cellules cancéreuses à une médiocre profondeur.

Nous avons vu que l'action très prolongée des rayons X sur les cancers profonds, après avoir donné lieu à des améliorations indiscutables de l'état local, provoque fréquemment une généralisation foudroyante. Ces accidents d'aggravation rapide paraissent devoir être attribués à l'altération des organes lymphoïdes, qui sont, chez les animaux supérieurs, des centres de défense contre tous les agents extérieurs, organisés ou inorganiques. On sait que les organes lymphoïdes sont très sensibles à l'action nocive des rayons X.

Nous devons noter que certains sarcomes, même profonds, sont particulièrement sensibles à la radiothérapie, qui exercerait sur leurs cellules constituantes une action destructive plus rapide encore que sur les cellules des organes lymphoïdes. Nécrobiose cellulaire, digestion des débris des cellules mortifiées par les phagocytes, le processus de réparation est toujours le même.

Il était intéressant de comparer à l'action de ces agents physiques les effets locaux de la vaccination avec les cultures atténuées de micrococcus neoformans : le processus histologique est identique à celui que nous avons décrit plus haut.

Quelle que soit la lésion observée, qu'il s'agisse d'une plaie simple ou infectée, d'un furoncle, d'une lésion tuberculeuse, d'un nodule cancéreux, l'organisme humain ne dispose que d'un seul processus défensif, la phagocytose.

La réaction cellulaire est ou positive ou négative. Lorsque l'armée des microbes pathogènes se multiplie, les leucocytes engagent la lutte et de la victoire des uns ou des autres résulte la guérison ou la mort.

Telle est la clé de la pathologie tout entière, telle que nous l'a révélée le professeur Metchnikoff. La physiologie pathologique de l'immunité se réduit à la suractivité ou à l'amoindrissement de la digestion cellulaire, de la phagocytose.

Ceci bien déterminé, la question du cancer s'éclaircit singulièrement. La cellule parasitée, qui par sa multiplication étouffe et détruit les tissus sains, est soumise, comme tout agent nocif, à l'action des phagocytes. Mais la destruction spontanée de la cellule cancéreuse par les phagocytes est exceptionnelle : en effet, les leucocytes polynucléaires, qui détruisent si facilement le micrococcus neoformans à l'état libre, sont incapables de digérer la cellule qui le contient à l'état de parasite et les macrophages eux-mêmes demeurent à peu près sans action.

Certains sujets présentent cependant une immunité relative contre l'infection cancéreuse, comme on l'observe dans les cas de squirrhe atrophique à évolution lente.

Digitized by Google

Est-il possible de provoquer artificiellement ces phénomènes de régression?

Le problème ne paraît pas insoluble si nous parvenons à augmenter la résistance cellulaire de l'organisme tout en amoindrissant d'autre part la virulence et la vitalité de la cellule pathologique.

Le traitement du cancer doit être à la fois un traitement local et un traitement général. Supposez *une lésion en apparence locale* : je dis *en apparence*, car qui peut affirmer, en présence d'une très petite lésion cancéreuse, l'absence d'une infection latente à distance du foyer primitif?

L'exérèse, c'est-à-dire *l'extirpation au bistouri*, est un des procédés le plus en honneur.

L'opération, même précoce, donne cependant bien des mécomptes. Combien de récidives rapides, après des opérations larges et en apparence très complètes, démontrent que le cancer ne peut pas être traité, serait-il au début, comme une affection purement locale.

Les cellules qui président à la réparation de la plaie opératoire sont impuissantes à dévorer les rares cellules cancéreuses qui peuvent s'être échappées de la tumeur et qui se greffent sur place, comme un semis malfaisant. C'est ainsi que beaucoup de malades, quelques mois après l'ablation de cancer bien limité se trouvent dans un état beaucoup plus grave que si l'on avait abandonné la tumeur à son évolution spontanée : l'intervention n'a servi qu'à propager l'infection aux parties saines qui limitaient le champ opératoire.

L'action destructive des phagocytes normaux de la plaie opératoire étant *négative* par rapport à la cellule cancéreuse, il est nécessaire de favoriser la phagocytose et de diminuer en même temps la résistance de la cellule cancéreuse.

Le desideratum de tous les moyens connus pour diminuer la vitalité de la cellule cancéreuse, notamment des rayons X, du radium ou des étincelles électriques étant de n'agir qu'à une profondeur très minime, il est indispensable de leur venir en aide par un traitement général.

Les ressources dont nous disposons actuellement contre le cancer sont :

1° La vaccination antinéoplasique avec les cultures de micrococcus neoformans employée soit préventivement dans les cas où il y a probabilité d'une dégénérescence cancéreuse, soit, sans exception, dans tous les cas de cancer confirmé.

2° L'opération ne doit pas être faite avant que le sujet n'ait été soumis à une première série d'infections immunisantes.

3° La vitalité et la virulence des cellules cancéreuses, particulièrement dans les cas de lésions superficielles, doivent être amoindries par les agents physiques d'une activité bien démontrée, comme les rayons X, le radium et des étincelles électriques, soit de haute fréquence, soit de grande intensité.

Je terminerai en insistant sur l'activité extraordinaire des étincelles électriques de grande intensité.

Digitized by Google

Tandis que les étincelles de haute fréquence émanées du pôle terminal du résonnateur de Oudin, s'emploient sans anesthésie, soit à une certaine distance, sous forme d'effluves, sur la peau saine, soit sur les points ulcérés ou prêts à s'ulcérer, à une distance de deux à dix millimètres, les étincelles de grande intensité exigent l'anesthésie générale.

M. Sabadini (Alger). *Statistique de rachistovaïnisations et de rachicocaïnisation.* — Nos rachistovaïnisations sont au nombre de 156, 108 chez les hommes et 48 chez les femmes. Les opérations ont été variées. Elles ont comme pour la cocaïne porté aussi bien sur l'abdomen, que sur les membres inférieurs. Pour les hommes : hernies, anévrysme artério-veineux du creux poplité, ostéo-myélite, appendicites, calculs de la vessie, occlusion intestinale, etc. ; pour les femmes : kystes de l'ovaire, fibrome, annexites, hernies, prolapsus du rectum, etc.

La durée de l'anesthésie a varié en général entre un quart d'heure, et une heure et demie.

Les anesthésies *nulles*, notées spécialement chez les alcooliques et les nerveux, a été réduite au minimum, en moyenne à 4,5 p. 100.

Les accidents immédiats, céphalée, vomissements, ont été de minime importance; les accidents ultérieurs nuls. Nous employons toujours la stovaïne Billon. La dose injectée a varié entre 0,05 centigrammes et 0,10 centigrammes.

Nous n'avons jamais eu a déplorer un accident mortel. Voici nos conclusions.

Conclusions : 1° La rachistovaïnisation est une bonne méthode qui à l'instar de la rachicocaïnisation peut être employée sans aucun danger par les chirurgiens depuis quinze ans jusqu'à un âge avancé.

2° La dose de stovaïne à injecter varie entre 0,05 centigrammes et 0,10 centigrammes pour obtenir une anesthésie qui peut aller comme pour la cocaïne jusqu'à une heure et demie.

3° Les accidents sont plus légers et moins fréquents dans la rachistovaïnisation que dans le rachicocaïnisation.

4° La rachistovaïnisation présente un seul inconvénient désagréable, la rétention d'urine, qui dans nos 146 cas s'est présentée 44 fois et dont la durée a varié entre un et plusieurs jours. Cet inconvénient que nous n'avons pas noté avec la cocaïne, ou tout au moins fort rarement, pourra probablement nous amener à lui préférer la cocaïne, à moins de contre-indications spéciales.

M. Cazin (Paris). *De l'anesthésie mixte par la scopolamine-morphine et le chloroforme.* — J'ai employé l'anesthésie mixte par la scopolamine-morphine et le chloroforme dans une série de 245 opérations, en injectant un demi-milligramme de scopolamine et un demi-centigramme de morphine, une heure avant le début de la chloroformisation. Je n'ai jamais observé le moindre accident et, d'une façon générale, je puis dire que l'anesthésie a été réalisée dans des conditions meilleures qu'avec le chloroforme seul.

Digitized by Google

C'est surtout chez les malades impressionnables que le résultat de l'injection de scopolamine-morphine est vraiment merveilleux; l'émotivité et la crainte faisant place à un calme parfait et à une espèce d'apathie, qui les laisse en quelque sorte indifférents à ce qui se passe autour d'eux et supprime toute préoccupation relative à la chloroformisation et à l'opération qu'ils vont subir.

Mes observations confirment donc absolument ce qui a été dit au sujet des avantages de la méthode, mais je n'en dois pas moins insister sur les dangers qu'elle peut présenter si l'on emploie la scopolamine à des doses trop fortes.

L'étude que nous avons faite, M. Hallion et moi, des modifications du pouls sous l'influence de la scopolamine, suffit à montrer que, même à la dose d'un demi-milligramme, ce produit a sur le cœur une action qui peut devenir dangereuse à des doses plus élevées.

Dans la grande majorité des cas nous avons noté un ralentissement du pouls, que, chez certains malades, nous avons vu tomber à 48, 46, 44, 42 et 40 pulsations, au cours de l'opération.

D'autre part, les pulsations radiales ou digitales, analysées au moyen de la méthode graphique, nous ont montré parfois de légères irrégularités de rythme et d'amplitude.

Il nous parait donc prudent de ne pas dépasser la dose d'un demi-milligramme de scopolamine, et nous croyons même qu'on pourra diminuer encore cette dose si l'on obtient l'effet désirable avec 2, 3 ou 4 décimilligrammes.

M. Martin (Genève). Chez une malade atteinte d'une affection cardiaque, j'ai pratiqué une opération avec l'anesthésie par la scopolamine seule, n'ayant voulu recourir ni à l'éther ni au chloroforme. Je me suis contenté d'injecter 2 doses de 3 décimilligrammes, à une heure et demie d'intervalle, et la malade n'a absolument rien senti pendant l'opération. M. Cazin connait-il des cas analogues?

M. Cazin. Des cas tout à fait superposables à celui-ci existent. Le Dr Péraire a publié l'année dernière au Congrès de chirurgie un certain nombre de faits qui lui sont personnels et qui démontrent que l'on peut opérer avec la scopolamine seule, sans chloroforme.

M. Jardry (Paris). *Possibilité des interventions chirurgicales sous le sommeil électrique.* — Je pense qu'il y aurait avantage à employer ce procédé. Il y a relâchement musculaire incomplet chez l'animal, pas de contracture à proprement parler, pas de mauvais souvenir de l'intervention. Donc aucune douleur. Le sommeil électrique peut-être prolongé de 10 minutes à 1 h. 1/2.

Chez l'animal il peut durer 8 h. 20, d'après les expériences. Au réveil, réapparition de toutes les fonctions. Donc pas d'accident immédiats. Plus tard aucun ennui. Aucune modification, M. Zimmern a noté l'œdème pulmonaire. Mais c'est sans doute dû à une erreur de technique produite parce qu'on avait interverti l'ordre des pôles.

Digitized by Google

Chirurgie de la tête et de la face.

M. DOLLINGER (Budapest). *Résultats définitifs du traitement de la névralgie faciale grave par la résection des branches du trijumeau et par l'extirpation du ganglion de Gasser.* J'ai pratiqué 21 fois (chez 14 malades) la résection des branches du trijumeau et 22 fois l'extirpation du ganglion de Gasser pour névralgie faciale grave.

I. Voici d'abord les résultats qu'a donnés la résection des branches du trijumeau :

Un malade chez lequel, par suite de l'abondance de l'hémorragie, j'avais dû me borner à réséquer le nerf sous-orbitaire, arracha son pansement au cours d'un accès de *delirium tremens* et succomba, au bout de huit jours, à une suppuration de l'orbite. Un autre patient, opéré depuis six ans et qui était atteint d'une névralgie sous-orbitaire, ne ressent plus qu'un faible chatouillement. Un troisième ne retira aucun bénéfice de l'intervention. Chez tous les autres malades (il en est 4 sur lesquels je n'ai pu avoir aucun renseignement) les douleurs ont récidivé au bout d'un laps de temps variant de six mois à un an et demi.

II. En présence de résultats aussi peu encourageants, j'ai renoncé à la résection des branches du trijumeau pour m'en tenir à l'extirpation du ganglion de Gasser.

J'ai pratiqué cette opération chez 22 malades; chez 2 autres, je n'ai pu achever l'opération à cause d'une hémorragie du diploé ou des veines émissaires de Santorini. Les 22 ont tous guéri, sauf une femme qui est morte huit jours après l'intervention avec des phénomènes cérébraux; 4 ont succombé quelques années plus tard, 2 ont été perdus de vue; les 15 autres ont pu être examinés de nouveau par moi ou ont répondu à mes lettres.

Voici les constatations de mon enquête au point de vue des résultats définitifs :

Tous les malades ont les muscles masticateurs paralysés et atrophiés ; ils ne mastiquent pas du côté opéré, parce qu'ils n'y sentent pas le bol alimentaire. Les dents de ce côté sont recouvertes de tartre. Chez 3 sujets, l'amplitude de l'ouverture de la bouche est diminuée de 22 à 26 millimètres. Les dents du côte opéré sont restées en place et aucun malade n'en a perdu durant les six et neuf années écoulées depuis l'opération. Dans aucun cas il ne s'est produit de troubles trophiques. Sur 12 patients opérés depuis longtemps, 7 ont le côté intéressé presque complètement anesthésié; quelques-uns ressentent, dans ces régions anesthésiées, des chatouillements; d'autres, une sorte de pression. Le côté opéré est, chez un malade, très sensible aux courants d'air, et douloureux par les grands froids chez un autre. La sensibilité cutanée est très affaiblie chez 3 sujets; chez 2 autres il n'y a actuellement, c'est-à-dire au bout de six ans, aucune différence appréciable à cet égard entre les deux côtés. L'épiderme du côté opéré n'a pas changé d'aspect, sauf chez un patient dont la joue correspondante est le siège d'une forte éruption d'acné.

J'ai remarqué, du côté des yeux, les modifications suivantes : 2 des

Digitized by Google

6 malades chez lesquels j'avais constaté immédiatement après l'opération la diminution de la tension oculaire avaient encore de l'anophtalmie 7 et 8 ans plus tard. La fente palpébrale était rétrécie de 2 ou 3 millimètres.

La cornée et la conjonctive sont insensibles, sauf chez 2 opérés où la sensibilité est conservée et un troisième où elle n'est qu'affaiblie. Une des malades a été atteinte, 5 ans après l'opération, d'une kératite qui a guéri par cicatrisation.

La sécrétion de la glande lacrymale et de la pituitaire est augmentée, surtout sous l'influence d'une forte chaleur ou d'un froid intense.

La muqueuse buccale du côté opéré est insensible, mais, dans 3 cas, la sensibilité n'est que diminuée. Le goût est aboli ou parfois diminué du côté intéressé à la pointe et sur le bord de la langue.

Enfin quelques malades se plaignent d'avoir de temps à autre des bourdonnements d'oreille.

M. E. Vidal (Arras). J'estime, d'après les observations publiées et les cas que j'ai eu à traiter, que *la névralgie grave du trijumeau d'ordre chirurgical*, est justiciable *en général d'un traitement combiné*.

En effet, les résections périphériques, même étendues et multiples, ne peuvent constituer dans la plupart des cas qu'un *traitement symptomatique*, nécessaire pourtant et salutaire chez des malades sous le coup du suicide. Car les examens histologiques des nerfs réséqués, les récidives après résection partielle, celles même qui se sont produites parfois après ganérectomie, montrent que, si elles peuvent interrompre la conduction douloureuse dans une lésion moins périphérique, elles ne sauraient s'opposer à la continuation ascendante du processus pathologique, vers la protubérance.

Il faudrait donc adjoindre aux *résections symptomatiques* un traitement causal modifiant le processus ascendant. La résection *des ganglions du sympathique cervical*, à laquelle ont conduit des considérations anatomiques et des examens anatomo-pathologiques de ce système chez ces malades, semblent pouvoir y répondre.

Son action, comme toute action trophique, ne se produit qu'à *échéance éloignée*, 2, 3, 4 mois et plus. C'est un point à ne pas oublier, et qui justifie la nécessité du traitement *combiné*.

Deux observations personnelles, datant de trois et quatre ans, justifient cette manière de voir.

M. Tédenat (Montpellier). *Fibromes naso-pharyngiens*. — Dans beaucoup de cas *de fibromes naso-pharyngiens*, il est nécessaire d'avoir recours à la voie nasale d'Ollier. Je l'ai employée 12 fois avec 1 mort seulement survenue à la suite d'un arrachement trop violent qui avait certainement intéressé la lame criblée de l'ethmoïde et déterminé une fracture de la basilaire. Aussi je crois qu'il faut se servir exclusivement de la rugine et s'abstenir de l'arrachement. Dans un cas, j'ai dû faire une résection partielle du maxillaire, mais on peut dire que, dans la majorité des cas, la voie nasale donne un jour parfaitement suffisant. Il faut se méfier des tumeurs télangiectasiques,

Digitized by Google

tumeurs à tissu caverneux, saignant beaucoup. Ces tumeurs se comportent comme des tumeurs malignes.

M. Jacques (Nancy). Je signalerai un cas d'*exophtalmos pulsatile traumatique avec épistaxis graves guéri par compression directe du sinus caverneux.* — Il s'agit d'un homme de vingt-cinq ans présentant trois semaines après une chute de motocyclette suivie de fracture du crâne, les signes d'un anévrysme artério-veineux du sinus caverneux avec hémorragies nasales profuses (un litre et plus) et réitérées (9 en 6 semaines). La ligature de la carotide primitive ne réussit qu'à atténuer momentanément la protusion oculaire et le souffle, mais n'influence aucunement les épistaxis, qui se renouvellent aussi abondantes, mettant en péril immédiat la vie du blessé.

L'examen rhinoscopique me permit de localiser l'orifice d'écoulement sanguin à l'hiatus normal de l'antre sphénoïdal, en partie obturé par des bourrelets muqueux polypoïdes. L'intervention consista à aborder de face le sphénoïde par voie naso-maxillaire, l'extraction des polypes donna issu à un flot de sang de caractère nettement veineux par l'orifice sphénoïdal. Un tamponnement méthodique de la cavité du sphénoïde mit un terme définitif aux hémorragies et fit cesser en même temps tous les accidents oculo-orbitaires.

M. Morestin. *Cancer du plancher de la bouche.* — Ce cancer est celui de la glande sublinguale, disait Verneuil; c'était faux, c'est le cancer de la muqueuse. Que deviennent les glandes salivaires dans ces cancers. Ces glandes s'atrophient par oblitération de leur canal. L'évolution se fait en nappe; lorsque la muqueuse est dépassée, la progression est profonde et rapide; les ganglions sont très vite pris.

Leur extirpation doit être bilatérale et totale. Si l'invasion est considérable, il faut faire l'ablation du plancher de la bouche.

MM. Claude et Francisque Martin (Lyon). *Des applications de la prothèse, dans les cas de symphyse staphylo-pharyngée.* — La lecture de travaux récemment parus, nous a montré que la prothèse appliquée au traitement des symphyses staphylo-pharyngées n'avait pas encore conquis la place à laquelle elle a droit.

Notre premier cas remonte en 1893, époque à laquelle M. Albertin nous demanda notre concours, pour traiter un malade atteint de symphyse staphylo-pharyngée. Après que le chirurgien eut pratiqué la libération sanglante du voile, nous plaçâmes un appareil en caoutchouc mou de 10 centimètres de long sur 3 centimètres et demi de large, qui venait occuper la partie supérieure des fosses nasales et le pharynx, en s'interposant entre celui-ci et le voile libéré.

Cet appareil relativement mou, était plus épais sur les bords, il offrait une courbure régulière que nous avions déterminée préalablement par moulage de la cavité naso-pharyngienne sur le cadavre. La prothèse était maintenue en place, au moyen de deux tubes de caoutchouc fixés aux prolongements antérieurs ou nasaux de l'appareil, tubes qui venaient s'attacher au-dessous de la sous-cloison.

Digitized by Google

Grâce aux dispositions adoptées, cette prothèse fut admirablement tolérée, et son application fut des plus efficaces, puisque dix ans après, la guérison s'était maintenue sans récidive.

Depuis cette époque, nous avons appliqué ce même appareil à 4 autres malades et toujours avec un plein succès.

Cet appareil malgré ses avantages, avait cependant un inconvénient : les tubes de caoutchouc fixés sous la sous-cloison étaient visibles et altéraient notablement l'esthétique de la face. Cet inconvénient était assez sérieux pour empêcher certains malades de s'y soumettre et ceci nous amena à modifier l'appareil en même temps qu'à l'améliorer.

Pour cela, nous eûmes l'idée d'appliquer à la contention de la pièce pharyngienne, le dispositif que nous utilisons depuis longtemps déjà, pour les obturateurs palatins. A cet effet, la pièce pharyngienne est montée à charnières sur une tige de fixation soudée à une pièce palatine qui prend appui sur les dents, l'articulation se fait à la partie moyenne de la face concave de l'appareil. Ainsi disposée, la pièce pénètre facilement derrière le voile et par un simple mouvement de bascule provoqué au doigt, elle se met très aisément en position; une fois en place l'appareil est tout à fait invisible. De plus, il est très facile à enlever et à replacer, petite opération que le malade peut faire lui-même.

Nous avons appliqué cet appareil à 4 malades et toujours avec un plein succès, c'est-à-dire que longtemps après l'opération, les malades ne présentaient aucune récidive.

Cou et tronc.

M. P. Raugé (Challes). *A propos du traitement des papillomes diffus du larynx.* — Il s'agit de tumeurs bénignes: Leur gravité vient du siège et de l'obstacle mécanique apporté à la respiration.

Deux méthodes existent pour les enlever : 1° L'ablation endo-laryngée, assurant, sans effraction, le rétablissement des voies aériennes, procédé inoffensif, procédé de choix. 2° Les procédés chirurgicaux qui créent une voie artificielle pour atteindre et enlever la tumeur. Ce procédé est plus grave; c'est un pis aller. A l'appui de cette assertion, deux observations : La première se rapporte à un adulte dont la cavité laryngée était bourrée de tumeurs papillomateuses, entraînant des troubles respiratoires graves. Le malade très tolérant fut débarrassé en quelques séances, et, malgré plusieurs récidives, la guérison fut obtenue sans difficulté et sans risques.

Dans l'autre cas, il s'agissait d'une fillette de cinq ans. Intervention endo-laryngée impossible à cause de son intolérance. Les accidents de suffocation entraînèrent une trachéotomie d'urgence; puis secondairement, le larynx fut largement ouvert et sa cavité évacuée à la curette. Au bout de peu de jours, suppression de la canule. Mais, après quelques semaines, une récidive se produisit, qui ramena les accidents au point de nécessiter

Digitized by Google

le tubage. L'enfant garda quelque temps son tube et l'on s'apprêtait à pratiquer une nouvelle thyrotomie, lorsque le tube se déplaça spontanément et la petite malade succomba.

Ce qui fait le danger des papillomes diffus, c'est que cette tumeur, bien que bénigne en soi, est essentiellement récidivante. Il est donc plus facile d'employer la méthode endo-laryngée pour traiter ces récidives.

M. Guisez. *Extraction de trois corps étrangers enclavés dans l'œsophage (deux dentiers et un os) et deux nouveaux cas de rétrécissement cicatriciel infranchissable de l'œsophage guéris par l'œsophagoscopie.* — Je présente trois corps étrangers de forme tout à fait irrégulière, deux volumineux dentiers et un os qui, enclavés dans l'œsophage dans la portion thoracique, ont pu être extraits grâce à l'œsophagoscopie. Je relate également les observations de deux malades, un adulte et un enfant, dont un avait dû être gastrotomisé pour un rétrécissement infranchissable de l'œsophage et qui ont pu être œsophagotomisés sous le contrôle de la vue. Leur alimentation est redevenue normale.

E. Reymond. *Plaie du poumon, plaie contuse du cœur. Intervention immédiate. Guérison.* — Le blessé fut apporté dans le service en un état des plus graves; il venait de recevoir une balle de revolver ayant pénétré dans le thorax en dehors et en haut du mammelon gauche. Diagnostic : épanchement de sang dans la plèvre gauche, plaie probable du cœur. On pratique de suite un volet thoracique à charnière externe comprenant les 4e, 5e, 6e côtes; on ouvre la plèvre, le poumon est traversé de part en part : hémostase pulmonaire.

Le péricarde présente sur la face gauche un orifice dans le prolongement du trajet pulmonaire. La péricardiotomie est pratiquée non pas à travers la plèvre, mais après avoir récliné en dehors le cul-de-sac pleural. Il existe sur le bord gauche du ventricule gauche une plaie contuse, non perforante saignant à peine et sur laquelle on juge inutile de placer une suture. Pas de drainage du péricarde. Drainage de la plèvre. Guérison datant de trois ans.

M. J. Reverdin (Genève). J'ai eu l'occasion d'employer dans un cas la technique recommandée par M. Reymond et j'ai été satisfait de la rapidité avec laquelle il m'a été ainsi possible de découvrir la lésion; malheureusement l'artère pulmonaire était perforée, et le blessé a succombé sur la table d'opération.

M. Alexandre de Zawadki (Varsovie). J'ai eu l'occasion dans le service de M. de Raum, de faire trois opérations pour *blessures cardiaques. Le premier* blessé avait le péricarde atteint, j'ai suturé le péricarde, le malade a guéri. *Le deuxième* avait une blessure au ventricule droit produite par un coup de couteau. J'ai fait la suture. Le malade résista dix-sept jours et succomba à une pneumonie. Le péricarde n'était pas suturé entièrement et était drainé.

Le troisième cas a été opéré par moi tout récemment. Il s'agissait d'un alcoolique blessé en état d'ivresse au creux de l'estomac. Facies exsangue,

Digitized by Google

respiration saccadée, pouls 180, filiforme, matité transversale du cœur augmentée, battements du cœur très faibles et sourds; angoisse extrême. J'ai fait l'opération sous l'anesthésie à l'éther, que le malade a très bien supportée. Pour arrêter l'hémorragie pendant la suture du cœur, suture très laborieuse, le cœur étant celui d'un alcoolique, j'ai soulevé et presque luxé le cœur du péricarde. Il s'agissait d'une plaie de la face postérieure du ventricule gauche. L'hémorragie s'arrêta aussitôt.

J'ai suturé le péricarde entier, et j'ai placé un petit tampon entre le péricarde et le volet musculo-cutané.

Malgré la suppuration produite par infection du couteau, le malade s'est porté relativement bien pendant quinze jours. Malheureusement ayant reçu en cachette le quinzième jour quelques provisions de vin et d'alcool qu'il absorba il fut pris de vomissements qui occasionnèrent une hémorragie suivie de mort. L'autopsie montra les deux cavités pleurales intactes, dans le péricarde il s'était produit une suppuration, les sutures du péricarde avaient cédé; à cause d'un ramollissement du muscle cardiaque dans le voisinage de la suture; la mort eut lieu par rupture cardiaque.

Voici son cœur.

Je conclurai en disant :

1° Soupçonnant une blessure au cœur, il ne faut pas hésiter à opérer (j'ai perdu le malade dont j'ai parlé au Congrès international de Chirurgie à cause d'une hémopéricardite).

2° Les blessés supportent l'anesthésie à l'éther parfaitement bien.

3° On obtient assez de jour en enlevant un bout de 6-9 centimètres de la 6e et 5e côte et en faisant une résection temporaire d'un bout de la 4e sans ouvrir la cavité pleurale.

4° Pour arrêter l'hémorragie toujours énorme, il suffit de luxer le cœur en haut, puis, ce qui est intéressant, on peut serrer la partie inférieure du cœur avec la main munie d'une compresse sans arrêter la fonction du cœur.

5° Le mouvement continuel du cœur peut favoriser l'infection secondaire si la plaie n'est pas entièrement fermée.

M. Tuffier. *Quelques perfectionnements en chirurgie pleuro-pulmonaire.* — Depuis quelque temps, je cherche à faire l'*endoscopie pleurale* pour connaître les lésions de la plèvre et du poumon.

Après avoir vidé le malade de son empyème, je laisse tomber une lampe électrique dans la plèvre; quelquefois la plèvre est lisse, sans fausse membrane; cet état est quelquefois grave; il est l'indice d'une septicémie aiguë. Quelquefois il y a des fausses membranes sur les deux feuillets pleuraux. Quelquefois, il existe des grains sur la plèvre. Ces grains sont le commencement de la sclérose pulmonaire. On peut voir aussi quels sont les obstacles à l'expansion du poumon.

Un deuxième point thérapeutique des empyèmes que j'ai cherché à combler est la mobilisation du poumon.

Digitized by Google

C'est possible dans les cas récents, il suffit d'appliquer une large ventouse et faire le vide jusqu'à la pression de 6 centimètres de mercure. Il suffit de faire en même temps la radiographie du malade. Dès que le poumon est venu au contact du thorax, au bout de quelques jours, l'empyème est guéri.

M. J. Reverdin. J'ai vu obtenir d'excellents résultats avec le siphonage imaginé par M. Revillod, qui présente sur le procédé de M. Tuffier l'avantage de permettre au malade de se promener avec son siphon, lequel est muni d'une poire permettant de faire le vide de temps en temps.

M. Moty. Je suis convaincu qu'il n'y a aucune utilité à recourir à des manœuvres comme celle dont M. Tuffier vient de nous parler. Il suffit de pratiquer une pleurotomie postérieure, ainsi que je l'ai conseillé.

M. Tuffier. L'appareil de Revillod est insuffisant. On obtient un vide bien moins considérable qu'avec une ventouse.

M. Vautrin (Nancy). *Traitement des kystes hydatiques du poumon.* — Si les kystes du poumon, compliqués de symphyse pleurale, sont d'un traitement facile, il n'en est pas de même de ceux qui ne s'accompagnent d'aucune adhérence pleurale.

J'ai opéré, par voie transpleurale, un de ces kystes, dont le porteur, âgé de trente-sept ans, souffrait depuis plus de deux ans. Ce kyste s'était vidé par vomique, dès le début des accidents, mais il persistait depuis cette époque, des hémoptysies, des crachats purulents et une toux rebelle.

Le diagnostic de siège et de nature fut porté, grâce à la radiographie.

La thoracotomie, avec résections des 6e, 7e et 8e côtes, dans leur tiers postérieur, suivie de fixation du poumon à la paroi et de pneumotomie, permit de drainer l'abcès pulmonaire, qui guérit en 5 semaines. Le pneumothorax opératoire n'eut aucun résultat fâcheux et disparut en quarante-huit heures.

En résumé, cette observation démontre :

1° Qu'un kyste hydatique du poumon, même ouvert dans les bronches, peut donner lieu à un abcès persistant, avec la membrane hydatique formant corps étranger.

2° Qu'une telle lésion peut être reconnue par la radiographie, qui donne une image sombre bien limitée, à contours tracés comme au compas (signe distinctif avec la tuberculose et les tumeurs).

3° Le pneumothorax opératoire provoqué lentement, est généralement inoffensif et se résorbe rapidement. S'il est aseptique, l'aspiration de l'air pleural est inutile, aussi bien que le drainage pleural.

M. Henry Reynès (Marseille). *De la castration ovarienne dans les cancers inopérables du sein; une survie de quatre ans; récidive; insuccès de la fulguration (étincelles de haute tension).* — Le 20 mai 1903, de propos délibéré, mettant en application les principes de Beatson de Glasgow, je pratiquai la laparotomie et la castration utéro-ovarienne complète sur une jeune femme de trente-deux ans, bien réglée, sans enfants, et atteinte d'un *double cancer des seins, inopérable*, avec adhérences à la paroi, infil-

Digitized by Google

tration bilatérale des ganglions, vaste ulcération à gauche, et cachexie.

Le diagnostic d'épithélioma fut confirmé par M. Cornil. Les 19 et 20 avril et le 18 octobre 1904, je présentai successivement mon opérée à l'*Académie de Médecine*, à la *Société de Chirurgie*, et au *Congrès de Chirurgie*. L'effet de la castration fut remarquable tant au point de vue local que général. Les ulcères se cicatrisèrent spontanément; les tumeurs rétrocédèrent; les deux mamelles s'atrophièrent.

Pendant *trois ans et demi* le résultat fut très satisfaisant. Puis des récidives se sont produites dans *les deux mamelons*, lesquels sont formés d'un épithélium de conduction, distinct de l'épithélium sécréteur des acini. Ces mamelons étaient restés un peu gros et menaçants. Malgré la radiothérapie, le mal progressa, et en février dernier forma une vaste ulcération cancéreuse à droite, atteignant les plans thoraciques, parties molles et os. L'intervention étant précaire en cet état, deux fois, le 28 avril 1907 et le 22 mai, ma malade fut curettée par moi et traitée par mon confrère de Keating-Hart, par la fulguration, étincelles de haute fréquence et de haute tension. Ce traitement fut entièrement inefficace : l'intéressante malade succomba le 12 juillet 1907 aux progrès des lésions cancéreuses, et de la cachexie, quatre ans après la castration.

Les effets de la castration sur les tumeurs malignes de la mamelle m'ont donné en somme, dans un cas désespéré, une survie de quatre ans. Des effets semblables et de durée variable, sans être constants, ne peuvent plus être discutés : ils ont été proclamés par Beatson, Cheyne, Abbe, Herman, Boyd, Pearce Gould, Ève, Whaterhouse, Guinard, Thierry, Pinard.

M. Psaltoff (Smyrne). Il y a trois ans, j'ai eu l'occasion d'opérer deux femmes *d'hystérectomie abdominale pour cancer du sein*. Malheureusement le résultat de ces deux opérations n'a pas été encourageant.

La première fois il s'agissait d'une femme de trente-cinq ans, multipare, bien et régulièrement réglée, qui portait au sein gauche, une tumeur grosse comme une petite orange, adhérente à la peau et au muscle pectoral avec les ganglions de l'aisselle et ceux des régions sous et sus-claviculaires pris. Elle souffrait de douleurs très fortes et nous suppliait de l'opérer.

A cause de l'état ganglionnaire nous l'avons déclarée inopérable et nous l'avons considérée comme un beau cas pour l'hystérectomie abdominale (castration).

Le 2 octobre 1904 nous avons procédé à l'opération en question en enlevant utérus et annexes. Comme suites, l'opération n'a rien présenté de particulier, tout a bien marché et quinze jours après elle était guérie de notre intervention.

Le seul profit que notre malade ait tiré de notre opération en ce qui concerne sa principale maladie, c'est que pendant quelques jours, elle ne s'est pas plainte de ses douleurs du sein, elle croyait souffrir moins, la tumeur paraissait à nous aussi un peu plus mobile et les ganglions moins engorgés. Cet état n'a cependant pas duré; au contraire il s'est aggravé progressive-

Digitized by Google

ment et après quatre mois de séjour à l'hôpital, elle est rentrée dans son pays où elle est morte deux mois après.

Le second cas s'est présenté deux mois après, au mois de juillet 1905. Il s'agissait d'une femme âgée de quarante-cinq ans qui n'avait plus ses règles.

Elle portait une tumeur considérable au sein gauche avec ganglions pris, adhérente et inopérable.

Elle avait aussi un kyste de l'ovaire, ce qui nous a encouragé à la soumettre à l'hystérectomie abdominale, avec ablation des annexes.

Inutile de vous dire que le résultat de l'opération pour ce qui concerne sa maladie du sein a été tout à fait nul.

Guérie de son opération au bout d'une quinzaine de jours, nous l'avons gardée, pour surveiller 1 mois 1/2 à l'hôpital. Puis comme son cancer prenait des proportions et que son état s'aggravait, nous l'avons renvoyée dans son pays. Deux mois après son médecin nous annonçait sa mort.

Vous voyez donc, messieurs, que ces deux cas n'ont point donné des résultats encourageants. Mes malades, n'ont, il est vrai, rien perdu de mes interventions mais, d'un autre côté, elles n'en ont retiré aucun profit.

Je crois pour notre instruction, qu'il faut enregistrer tous les cas analogues.

Abdomen. Appareil digestif.

M. Chavannaz (Bordeaux). *La laparotomie par le procédé de Pfannenstiel.* — Pfannenstiel pratique une incision cutanée transversale dans la région velue sus-pubienne à la façon de Küstner, mais au lieu de recourir à la section verticale de la couche musculaire, il incise transversalement la parois du grand oblique et ne reprend la ligne médiane que pour diviser l'intervalle des muscles droits et le péritoine.

Il constitue ainsi une sorte de grand rideau aponévrotique qu'il vient abaisser à la fin de l'opération devant la barrière constituée par la double suture péritonéale et musculaire.

Nous avons utilisé cette laparotomie dans 31 cas qui se sont tous terminés par guérison.

Notre statistique comporte 20 hystérectomies, 10 anastomoses et 1 raccourcissement intrapéritonéal des ligaments ronds; sur 8 malades, au cours de ces interventions, l'appendicectomie a été pratiquée.

En raison du jour limité qu'il donne, il ne faut pas aborder par le Pfannensteil les tumeurs trop volumineuses ou trop adhérentes. L'incision de Pfannensteil pourra être employée par le gynécologue voulant combattre un petit fibrome, une déviation interne, un kyste ou une salpingite de dimensions restreintes. L'appendicectomie pourra souvent être pratiquée grâce à elle, mais elle ne nous paraît pas la meilleure, l'appendice en position élevée n'étant pas aussi facilement abordable.

La laparotomie de Pfannensteil, par sa cicatrice solide et cachée, constitue un progrès des plus importants sur la laparotomie médiane classique.

Digitized by Google

M. RASTOUIL (La Rochelle). *Procédé opératoire pour prévenir les éventrations lorsque le drainage abdominal est indiqué.* — Dans certaines opérations abdominales, où l'hémostase a été difficile et laisse des surfaces larges sanguinolantes et dans les cas aussi où il s'est produit une rupture des poches suppurées il est indiqué par un nombre encore très respectable de chirurgiens de drainer par la voie abdominale.

Or il arrive souvent que ce drainage, qui est pratiqué le plus souvent à la partie inférieure de la ligne blanche, c'est-à-dire en un point faible, entraine après lui une éventration.

Aussi bien nous proposons, pour éviter ces éventrations, de fermer solidement la paroi sur la ligne médiane et d'ouvrir une voie de drainage en plein muscle droit, en ayant soin de ne pas diviser les fibres du droit. Le drainage terminé, les fibres musculaires du droit reprennent leur place et il ne se produit pas d'éventration.

M. JONNESCO. Je ne pratique que le drainage vaginal. Je péritonise au moyen du côlon pelvien.

M. MONPROFIT. Moi aussi, je préfère le drainage par la voie vaginale.

M. LÉON IMBERT (Marseille). *Pronostic des laparotomies pour plaies pénétrantes de l'abdomen.* — J'apporte une statistique de 35 laparotomies pratiquées dans mon service, au cours des trois dernières années. La mortalité globale demeure encore très élevée puisqu'elle atteint 60 p. 100; encore faut-il tenir compte que, dans 10 cas, la plaie n'était que *demi-pénétrante*, c'est-à-dire qu'aucun viscère abdominal n'était lésé; si l'on fait abstraction de ces derniers faits, on voit que la mortalité arrive à 75 p. 100. Le chiffre se rapproche plus de la vérité que les pourcentages obtenus en additionnant les cas publiés, qui sont presque toujours des cas de guérison.

Le pronostic dépend de diverses conditions : 1° *De la nature de l'arme* (blanche ou à feu), c'est un fait reconnu depuis longtemps que les premières sont moins dangereuses que les secondes; cela tient à ce que les plaies sont moins nombreuses et aussi à l'intégrité fréquente des organes abdominaux.

2° *De la précocité de l'intervention* : si l'on admet que les malades opérés moins de six heures après la blessure sont soignés à temps, on trouve encore chez eux une mortalité de 66 p. 100 (mis à part les laparotomies blanches); il semble bien que tout le pronostic ne se résume pas dans la précocité de l'intervention, comme on aurait tendance à le croire.

3° *De la nature des lésions* : les plaies n'intéressant que le péritoine sont en somme bénignes : ce qui fait le pronostic des plaies pénétrantes, c'est la lésion viscérale sous-jacente; la laparotomie blanche présente elle-même un pronostic favorable malgré la complexité des manœuvres nécessaires à la recherche des lésions.

4° *Des perforations oubliées.* C'est un point dont les classiques ne parlent guère, parce qu'on ne donne pas d'habitude le résultat de l'autopsie; les 21 malades qui ont succombé ont été *tous autopsiés*; 15 d'entre eux pré-

Digitized by Google

sentaient des lésions du tube digestif; 6 fois une ou plusieurs perforations avaient passé inaperçues; cette proportion considérable doit attirer l'attention des chirurgiens; elle montre qu'il ne faut pas craindre les recherches minutieuses au cours des laparotomies; elle met en évidence une cause peut-être importante, de mortalité dans les plaies pénétrantes de l'abdomen.

M. Villard Eugène (Lyon). *Traitement des péritonites aiguës par l'aspiration péritonéale immédiate.* — Le traitement des péritonites aiguës en voie de diffusion comporte comme indication principale, l'évacuation aussi complète que possible des liquides septiques, dans le triple but d'arrêter la résorption des toxines péritonéales, d'empêcher l'infiltration extensive des produits infectieux et de favoriser, par l'accolement des anses intestinales, l'enkystement des lésions.

Les moyens d'évacuation ont été réalisés par les incisions larges et multiples, l'asséchement avec des tampons, les drainages avec des tubes de caoutchouc ou à la gaze, les grands lavages. Ces derniers sont abandonnés actuellement par la plupart des chirurgiens. Ces incisions simples même multiples sont insuffisantes, l'asséchement avec des tampons exige des manœuvres longues, traumatisantes et quelquefois dangereuses par rupture des adhérences en voie de formation. Je crois que l'asséchement péritonéal est obtenu plus complètement et plus facilement par l'aspiration péritonéale.

La difficulté de cette aspiration réside dans l'attraction exercée sur les anses par l'aspirateur et aboutissant à l'oblitération de la lumière: aussi ai-je fait construire un aspirateur spécial composé d'un tube protégé par un manchon percé de trous, destiné à s'opposer à ce que les anses intestinales puissent venir se placer devant l'orifice d'aspiration, il existe plusieurs types de manchons pouvant se substituer les uns aux autres suivant les indications.

L'aspiration peut être faite soit par l'intermédiaire de l'appareil de Potain, soit par le fonctionnement d'une petite trompe à eau. Au moyen de cet aspirateur promené dans la cavité péritonéale il est facile d'assurer l'évacuation complète des épanchements abdominaux; des mèches de gaze sont ensuite laissées entre les anses intestinales, non dans un but de drainage mais pour favoriser l'enkystement par adhérences.

Dans cinq cas de péritonites diffuses d'origine appendiculaire, avec paralysie intestinale, tachycardie, dépassant 140, dissociation du pouls et de la température j'ai pu sauver les malades grâce à l'aspiration. J'ajouterai que j'ai utilisé également l'aspirateur péritonéal dans des péritonites enkystées, des épanchements ascitiques, sanguins, etc.

M. Guyot (Bordeaux). *Quelques particularités d'un abcès sous-phrénique de l'hypocondre gauche.* — L'idéal de la chirurgie moderne bien défini par M. Monprofit par l'équation suivante « diagnostic précoce égal traitement précoce » n'est pas toujours réalisable; et cela est surtout vrai pour

Digitized by Google

les abcès sous-phréniques. Je rapporte une observation détaillée et j'insiste sur les difficultés du diagnostic, sur l'importance de la douleur thoracique et scapulaire décrite par J.-L. Faure, sur la *ponction à deux étages* permettant d'obtenir deux liquides de caractères différents. Très rapidement il faut recourir à la ponction avec trocart; car l'aiguille de Pravaz est insuffisante. Le diagnostic fait, dans les abcès à type thoracique, c'est à l'intervention transpleurale qu'il faut recourir en adoptant une technique ayant pour but d'attirer les lèvres de l'ouverture diaphragmatique au niveau de la plaie en protégeant ainsi la cavité pleurale. Le pronostic de ces suppurations, souvent à streptocoques, est toujours très grave en raison des sérieuses difficultés qu'il y a à les dépister de bonne heure. Je signale, en passant, la constatation d'un centre de battements isochrones au pouls et dus vraisemblablement à la transmission à la paroi des pulsations cardiaques par la poche sous-phrénique sous-jacente.

M. Paul Soubeyran (Montpellier). *Les kystes dermoïdes de l'ombilic.* — *Les kystes dermoïdes de l'ombilic* constituent une affection rare et sur laquelle les classiques sont à peu près muets. Nous avons eu l'occasion d'en observer un cas que nous rapportons plus loin, et notre élève Genard dans une thèse récente (1906) en a colligé avec nous 9 autres observations.

Ce sont les faits de :

Langenbeck et Rüster (in *Arch. Langenbeck*, 1874).

Lannelongue et Achard (*Traité des kystes congénitaux*, 1886).

Walthers (*Lancet*, 1893, vol. I, p. 173).

Polaillon (*Gazette médicale de Paris*, 1886).

Verneuil, 1886 (in Th. Gonard. Montpellier, 1906).

Guëterbock (*Deutsch. med. Wochensch.*, 1891).

Von Bergmann et Israël (Congrès de chir. de Berlin, 1891) disent aussi, à la suite de la communication de Guëterbock, avoir observé un cas de kyste dermoïde de l'ombilic.

Taylor (*Annals of Surgery*, 1896).

Observation. — *Kyste dermoïde ombilical incisé puis fistulisé. Ablation de l'ombilic.*

M. X..., âgé de trente-cinq ans, entre le 7 septembre 1902 à l'hôpital suburbain de Montpellier, pendant que nous suppléons M. Tédenat, pour une suppuration ombilicale. L'histoire du malade est fort simple; depuis environ cinq mois, il portait au niveau de l'ombilic une petite tumeur atteignant le volume d'une noix; cette tumeur, peu douloureuse, fut incisée par le médecin traitant, un mois avant l'entrée du malade à l'hôpital et il s'écoula une matière caséeuse renfermant une touffe de poils : un écoulement s'établit ensuite sans aucune tendance à disparaître, malgré une énergique désinfection. Les autres antécédents du malade sont sans intérêt.

A l'examen, on constate que l'ombilic est tuméfié, rouge, violacé par places. Il existe à la partie supérieure de la cicatrice un orifice étroit par lequel sourd une gouttelette de pus; à cet orifice succède un trajet qui s'enfonce dans la cicatrice suivant une longueur de deux centimètres

Digitized by Google

environ. En raison de l'existence de ce trajet une intervention fut décidée et fut ainsi conduite :

1° Incision des téguments, circonscrivant la région ombilicale et à grand axe vertical;

2° L'aponévrose est incisée près de la ligne blanche et l'on essaie de ne pas ouvrir la séreuse péritonéale et de disséquer le fond du kyste fistulisé, mais cette dissection est impossible car il arrive au contact de la séreuse et il y adhère;

3° Le péritoine est franchement ouvert et l'ombilic est enlevé avec le trajet;

4° Reconstitution de la paroi abdominale avec adossement des muscles grands droits par des points en U.

Guérison rapide.

Pièce anatomique. Nous avons déjà dit que le kyste renfermait lorsqu'il fut incisé de la matière sébacée et des poils. Le trajet fistuleux ombilical qui fut réséqué est tapissé par une paroi propre, grisâtre, épaisse d'un demi-millimètre; sa surface interne est ridée et plissée; le fond de la poche arrive au contact de la séreuse péritonéale. L'examen histologique dû à l'obligeance de notre ami le Dr Bosc a montré dans cette paroi les couches épidermiques habituelles.

Le *volume* des kystes dermoïdes de l'ombilic est variable, et les auteurs le comparent à celui d'un pois, d'une noisette (Lannelongue et Achard), d'une noix (Verneuil, observation personnelle), d'un œuf de poule (Taylor), d'une tête d'enfant nouveau-né (Guëterbock). Ils sont quelquefois pédiculés et ressemblent à une « petite figue » suivant l'expression de Guelliot.

Leur *contenu* varie également et l'on peut y trouver de la matière caséuse, des poils, un liquide huileux, de la sérosité (Verneuil), de la graisse, du pus avec des cheveux (Walters), un liquide athéromateux avec des cristaux de cholestérine (Langenbeck). Il n'y a rien de particulier à dire sur la paroi de ces kystes, ni sur leur *pathogénie*; la région ombilicale est complexe chez l'embryon et la doctrine de Verneuil qui explique ces formations par une inclusion ectodermique satisfait pleinement l'esprit.

Ces tumeurs de l'ombilic sont intéressantes par leur rareté et par leur aspect. Leurs symptômes, leur diagnostic et leur traitement, n'offrent aucune considération qui leur soit propre, à part ce fait que la paroi kystique peut arriver au contact du péritoine, comme dans notre observation. Il est alors plus chirurgical, au lieu de faire l'incision et l'évidement que la plupart des auteurs ont adoptés, d'enlever délibérément la cicatrice ombilicale, par une incision qui la circonscrit, puis on refait soigneusement la paroi comme dans la cure de la hernie ombilicale.

M. Marcel Baudouin (Paris). — Je crois que parmi les faits de kystes dermoïdes péri-ombilicaux qui ont été publiés, il en est un certain nombre qui représentent le vestige d'un monstre double.

M. Monprofit (Angers). *Tumeur solide du mésentère.* — Il s'agit d'une malade âgée de soixante-trois ans qui présentait une volumineuse tumeur

Digitized by Google

solide du mésentère pesant *cinq kilogrammes cinq cents*, de nature myxomateuse. Cette tumeur fut enlevée sans trop de difficultés; mais on dut faire la résection d'une portion considérable de l'intestin grêle qui passait en avant de la tumeur, et qui ne put être conservée, à cause de ses connexions intimes avec la tumeur.

Cette anse d'intestin grêle est longue de *deux mètres*, elle appartient à la portion la plus inférieure de *l'iléon*; la section inférieure siège à 10 centimètres seulement au-dessus de la valvule iléo-cæcale.

Évidemment dans les cas semblables on peut ou bien disséquer l'anse intestinale correspondante et la conserver, ou bien, comme dans le cas en question, en faire la *résection*.

Lorsque la tumeur est très volumineuse, et l'anse très longue et très adhérente, on peut craindre pour la vitalité de l'intestin. Dans de tels cas, la résection est plus sûre. Il faut tenir compte à la fois de la longueur de l'intestin supprimé, et de la situation du bout réséqué sur la hauteur du tractus intestinal. Plus la portion réséquée est élevée, plus on peut craindre des conséquences fâcheuses pour les fonctions digestives.

Au contraire, plus cette portion est basse, moins on aura de craintes à ce sujet.

Dans le cas particulier, la longueur de 2 mètres d'iléon est certes considérable, mais le niveau de l'anse réséquée est aussi bas que possible, puisque sa limite inférieure s'arrête à 10 centimètres seulement du cæcum.

La guérison a été obtenue et se maintient parfaite sans troubles digestifs.

M. Jonnesco (Bucarest). *L'exclusion du pylore.* — L'exclusion du pylore dans le traitement de l'ulcère pylorique n'a été proposée et employée de propos délibéré que par Von Eiselsberg (1895). Des quatre malades opérés par lui, trois ont largement bénéficié de l'intervention, un a succombé 8 mois après d'hémorragie. (Congrès de Bruxelles.)

J'ai opéré en 1906 et 1907, 9 cas d'ulcères pylorique ou duodénaux par l'exclusion. Tous ont été guéris de l'opération, un a succombé le 8e jour d'hémorragie intestinale foudroyante due à deux artérioles largement béantes au niveau de l'ulcère. Le résultat thérapeutique, sauf dans ce cas, a été excellent. Tous les troubles ont rapidement et complètement disparu : douleurs, hémorragie; le chimisme gastrique a été toujours profondément modifié.

L'exclusion est indiquée dans tous les ulcères du pylore en voie d'évolution alors que la pylorectomie est impossible. Elle doit être toujours préférée à la simple gastro-entérostomie qui s'est montrée souvent impuissante contre la douleur, l'hémorragie, la perforation, la transformation cancéreuse de l'ulcère, et incapable de modifier favorablement le chimisme gastrique (Soupault). Tous ces troubles favorisés par la présence de l'ulcère, irrités par le contenu gastrique, seront largement influencés et même arrêtés par l'exclusion du pylore suivie de gastro-entérostomie qui met l'ulcère dans l'impossibilité de nuire et lui permet même d'évoluer vers la cicatrisation.

La technique opératoire consiste dans la laparotomie médiane sus-ombi-

Digitized by Google

licale. Extériorisation de la région prépylorique effondrement des ligaments gastro-iliaque et gastro-hépatique, ligature des coronaires le long de la grande et de la petite courbure, de chaque côté de la future section gastrique, coprostase à l'aide de pinces coudées, section de l'estomac à l'aide de forts ciseaux. Fermeture de l'orifice prépylorique d'abord, cardiaque ensuite, à l'aide d'un triple surjet fait avec l'aiguille à coudre et le catgut n° 00; un muqueux, un musculo-séreux et le troisième d'invagination séro-séreuse. — Gastro-entérostomie transméso-côlique postérieure.

L'opération ne dure pas plus de 30 à 40 minutes.

M. Monprofit. Je préfère la gastro-entérostomie parce que je la considère comme moins dangereuse et mieux réglée comme opération.

M. Voronoff (Le Caire). *Sténose du pylore. Inanition extrême. Gastro-entérostomie. Guérison.* — La malade, une religieuse franciscaine, fut atteinte d'ulcère de l'estomac.

Hématémèses fréquentes pendant deux ans, puis cessation des hémorragies les derniers dix mois qui ont précédé l'opération.

Les signes de sténose et de spasmes du pylore apparaissent alors. Intolérance des aliments de plus en plus accentuée.

Les deux derniers mois la malade ne pouvait même pas garder quelque gorgées d'eau.

L'opération fut pratiquée au moment où la mort par inanition était imminente.

Gastro-entérostomie antérieure pré-côlique de Wölfler rapidement exécutée le 19 janvier 1907. Alimentation dès le deuxième jour après l'opération.

Disparition complète des vomissements et des douleurs. Retour rapide à la santé. Deux mois après l'intervention la malade a repris ses occupations habituelles au couvent.

M. Psaltoff (Smyrne). *Un cas suraigu de paralysie stomacale post-opératoire.* — Ce *cas suraigu de paralysie stomacale post-opératoire* est survenu à la suite d'une opération d'hystérectomie supra-vaginale, faite pour des fibromes multiples de l'utérus.

Il s'agissait d'une personne bien portante qui n'avait jamais eu d'enfants, et qui avait depuis plusieurs années des métrorragies très abondantes à l'époque de ses règles. Elle avait, paraît-il, un mauvais estomac et digérait mal.

Depuis quelque temps, un an et plus, elle avait commencé à se plaindre de douleurs abdominales, accompagnées de vomissements.

L'examen nous a montré qu'il s'agissait de fibromes multiples de la matrice qu'on sentait par le palper et le toucher et que l'utérus était fortement engagé dans le petit bassin.

Une particularité que présentait notre malade était la suivante : depuis son enfance, elle était si fortement serrée à la ceinture que cela faisait impression même à la vue.

Digitized by Google

La taille était très mince et la cage thoracique très développée; elle avait par contre le ventre plat et très petit. Il est bien évident que c'est à cette mauvaise habitude de se serrer qu'était dû l'engagement de l'utérus vers le bassin, puisqu'il était poussé vers le bas.

Au cours de l'opération nous avons constaté avec une certaine surprise que le bas ventre était complètement vide et que l'estomac et les intestins étaient entièrement refoulés vers le diaphragme. La matrice se trouvait également très engagée dans le petit bassin et nous avons pu la déloger de là avec le tire-bouchon.

L'opération fut laborieuse, elle dura plus d'une heure et la malade aspira une quantité importante de chloroforme.

Dans l'après-midi rien d'inquiétant, sauf quelques douleurs de ventre et une légère envie de vomir; pouls régulier de 70-76; température : 37°. La nuit, une piqûre de morphine, pour calmer ses douleurs, mais sans résultat satisfaisant; elle n'a vomi qu'une seule fois. Trois fois jusqu'au matin on prit les urines par la sonde, assez abondantes le matin; température : 37°; pouls : 86; respirations : 20. État général très satisfaisant.

A une heure et demie, maux de reins et sensations d'étouffements et de nausées, vomissements, délire. Pouls faible et dépressible : 120 pulsations; puis peu à peu plus fréquent, irrégulier et plus dépressible. Facies livide et parfois cyanosé. Température : 37°,3. Soif, on lui donne quelques cuillerées de champagne. Urines rares. Depuis trois heures p. m., plus d'urines.

Ventre ni douloureux ni ballonné; pas de gaz ni de matières par l'anus. Épigastre proéminent; toute la cage thoracique bombée; fausses côtes repoussées au dehors.

A partir de ce moment, état de plus en plus grave; vomissements plus fréquents, brunâtres. Pouls imperceptible, puis coma et enfin mort à sept heures du soir.

A l'autopsie, ni sang, ni pus, ni fausses membranes, ni exsudat quelconque dans le péritoine. L'intestin grêle, ainsi que le côlon et le duodénum n'étaient nullement altérés ni distendus; ils étaient affaissés et gardaient leur couleur normale.

Ce qui était frappant, c'était l'estomac; il occupait tout l'épigastre et distendu comme il était, il était appliqué sur toute l'étendue du diaphragme, qu'il repoussait fortement vers le haut. Comme nous avons voulu délimiter l'estomac et le faire sortir, il s'est rompu avec un éclat extraordinaire et une quantité de gaz de mauvaise odeur en sont sortis.

L'estomac ainsi réduit, fut extrait du ventre; il contenait une quantité considérable (plusieurs litres) d'un liquide brunâtre de mauvaise odeur.

Rien d'important dans les autres organes. Il ne s'agissait donc pas d'accidents infectieux (?)

M. Delangre (Tournai). *Volvulus de l'estomac infra-côlique et antipéristaltique* — Il s'agit de la relation d'un cas rare de volvulus de l'estomac, « infra-côlique » parce que le côlon transverse était compris dans le

Digitized by Google

mouvement de torsion et « antipéristaltique » à cause de ce fait que la lésion s'était effectuée en sens contraire des mouvements péristaltiques du viscère.

Le sujet de cette observation fut pris brusquement, au repas du matin, de troubles rappelant l'iléus le plus grave. C'est dans ces conditions que je pratiquai la laparotomie. Celle-ci mit à nu une masse énorme, divisée par un sillon en deux poches : une supérieure, plus vaste, était recouverte d'un feuillet épiploïque tendu comme sur un ballon, l'autre inférieure, plutôt allongée, se portait en haut et en arrière. Cette masse étant extériorisée aussi loin que possible, on put voir que la dépression médiane répondait à la petite courbure, la plus grande poche à la paroi stomacale postérieure coiffée de l'épiploon gastro-hépatique tandis que la poche inférieure correspondait à la paroi antérieure, à la grande courbure et au côlon transverse. Je retirai par aspiration une notable quantité de gaz et deux litres de liquide pour faciliter les manœuvres de libération. La détorsion, très laborieuse, fut complétée par la gastropexie, afin de fixer la poche stomacale prolabée prête à subir une seconde fois l'influence de la pression abdominale.

Les suites opératoires évoluèrent vers la guérison sans incident et la gastropexie ne se révéla que par une sensation de gêne dans l'hypocondre gauche qui disparut au bout de deux à trois mois.

M. Schwartz (Paris). *Contribution à l'étude de la tétanie et des contractures d'origine gastrique et intestinale.* — Il s'agit d'une malade entrée dans mon service, pour laquelle on fit le diagnostic de l'ulcère d'estomac. Cette malade avait été prise de contractures douloureuses de tous les muscles abdominaux. Ces contractures revenaient par intermittence, surtout après un examen. Il y avait eu aggravation depuis six ans. Je fis une laparotomie exploratrice et une gastro-entérostomie par le procédé de von Hacker. Ce fut une résurrection pour cette malade. Il y eut tout de suite après, une disparition complète des contractures abdominales. Mais le 7e jour une pneumonie survint à laquelle succomba l'opérée le 11e jour. A l'autopsie on trouva plusieurs *ulcères cicatrisés* au niveau du *duodénum* et un *ulcère floride* du duodénum ayant détruit sa muqueuse jusqu'à la paroi musculaire.

Pauchet (Amiens). *Lithiase biliaire. Seize opérations de Kehr.* — Tout calcul diagnostiqué doit être opéré. L'élimination par les voies naturelles ne doit pas être provoquée, car elle risque de produire la rétention biliaire permanente par arrêt du calcul au cholédoque.

La cholécystite calculeuse aiguë avec distension muco-purulente de la vésicule sera traitée par la cholécystostomie en 2 temps; *la cholécystite calculeuse refroidie* ou *chronique* sera traitée par la cholécystectomie, suivie du cathétérisme des voies biliaires, *la lithiase du cholédoque* et de l'*hépatique* se traite par l'opération de Kehr.

Les opérations chez les non-ictériques (les 2/3 des calculeux du choléd-

Digitized by Google

doque n'ont pas d'ictère) donnent une mortalité très faible. Les ictériques succombent souvent par ictère grave ou hémorragie.

J'ai pratiqué *16 opérations avec 3 morts*; voici les réflexions qui résultent de mes observations.

1° Dans tous les cas de cholécystectomie simple, il faut cathétériser les voies biliaires, car un calcul peut avoir été omis dans le cholédoque.

2° Quand on pratique le drainage hépatique, il faut tamponner la loge sous-hépatique et maintenir béante la plaie du cholédoque pour l'élimination secondaire des pierres oubliées dans les conduits intrahépatiques.

3° Chez les sujets faibles, il faut drainer à la fois l'hépatique et le cholédoque; ce dernier drain ira dans le duodénum, et permettra d'injecter, en dépit des vomissements, de l'eau sucrée et la bile.

M. Maire (Vichy). *Observations de ruptures spontanées de la vésicule biliaire.* — La 1re observation a trait à une femme de soixante-trois ans, qui sans aucun passé biliaire, fit un jour un phlegmon de la paroi abdominale ayant comme centre l'ombilic. Pendant le brossage qui précédait l'opération la paroi se rompit et il s'échappa quelques calculs. La vésicule fut enlevée en bloc avec le cystique, une partie du grand épiploon et un large fragment de paroi enflammée. La vésicule contenait 383 calculs. Guérison.

La 2e observation concerne un homme de cinquante-six ans avec un passé biliaire chargé qui fit une rupture spontanée de la vésicule avec inondation péritonéale. Le diagnostic marqué par les douleurs des coliques hépathiques fut cependant établi; mais le malade ne put être opéré que dix jours plus tard et succomba. Je donne comme signe de la rupture des voies biliaires : « une douleur en ceinture angoissante, survenant au cours d'une crise hépatique en même temps qu'apparait un ictère foncé de tous les téguments et que les douleurs, spéciales au malade pendant ses crises, vont en se calmant ».

M. Villar (Bordeaux). *Kyste hydatique du foie ouvert dans les voies biliaires. Ictère par rétention. Intervention. Guérison.* — J'ai observé un homme de trente-cinq ans qui eut de l'ictère et des douleurs épigastriques violentes pendant un an. Cet homme avait dans ses selles des membranes d'hydatide. Ses urines étaient couleur acajou, le foie volumineux. Pas de tumeur par l'examen. Le malade avait rendu quelques calculs par ses selles. L'examen du sang fut fait par M. Sabrazès. Cet examen fit reconnaitre qu'il y avait un kyste hydatique. Je fis la laparotomie latérale. Pas de calculs dans les voies biliaires. Le foie était volumineux; rien sur sa face inférieure ni sur son lobe droit. Mais sur la face inférieure du lobe gauche du foie, existait un kyste. Ce kyste était séparé de l'estomac; il faisait corps avec le foie. Son volume était d'une orange. Une fois le kyste vidé, je fis le curettage et je touchai la poche avec du formol, puis je fis le capitonnage de cette poche. La guérison s'effectua rapidement. C'est donc un cas d'obstruction biliaire d'origine hydatique. J'insisterai sur l'examen du sang,qui nous mit sur la piste et empêcha de faire fausse route. J'ajouterai que cet examen ne nous a jamais trompé.

Digitized by Google

M. Princeteau (Bordeaux). *9 cas de malformation congénitale de l'anus et du rectum.* — 2 atrésies de l'anus, l'une atrésie simple avec dilatation énorme de l'anus. Pour ce cas il fallut faire une dilatation pendant un mois et le curage rectal. Dans le 2e cas, l'atrésie laissait à peine passer une sonde cannelée. L'enfant avait 5 mois. L'ampoule rectale était très distendue. Je fis une anoplastie. Il y eut guérison. Dans 5 autre cas, il s'agissait d'une complète absence de l'anus et du rectum. L'ampoule était très haut placée. Pas de sphincter. J'employai la voie périnéale. Celle-ci fut difficile. Enfin mon doigt ramena une ampoule noirâtre, après des tractions modérées. J'établis la fixation de cette ampoule avec 2 points latéraux, je fis une suture en collerette. La guérison opératoire fut obtenue : mais la mort s'ensuivit, pour l'un, au bout de 15 jours, pour l'autre au bout de 13 jours aux suites de l'athrepsie.

Le 3e mourut de broncho-pneumonie; 2 sont guéris.

Dans ma dernière opération il y avait communication du rectum et de la vessie. Je me suis borné à séparer les 2 surfaces fistuleuses par dédoublement sans suture. La guérison s'est effectuée.

M. J. Braquehaye (Tunis). *Cure radicale des rétrécissements du rectum par autoplastie scrotale ou vaginale.* — En présence des récidives si fréquentes que donnent les meilleures opérations proposées pour les rétrécissements du rectum, j'ai essayé plusieurs fois avec succès la méthode suivante :

1er temps : Anus iliaque provisoire, suivi pendant trois mois environ de désinfection du rectum pour guérir la rectite.

2e temps : Rectotomie antérieure de tous les tissus indurés et excision à droite et à gauche des tissus sclérosés. Au-dessous, avivement antérieur de la muqueuse recto-anale saine et de tout le périnée. Sur le scrotum, dissection d'un large lambeau presque rectangulaire que je laisse adhérent par sa partie antérieure. Ce lambeau est attiré en arrière et en haut dans le rectum et suturé à la muqueuse saine au-dessus du rétrécissement.

Chez la femme, après excision de la partie antérieure du rétrécissement, je dissèque un large lambeau rectangulaire sur la face postérieure du vagin; ce lambeau reste adhérent en haut. Au-dessous du rétrécissement avivé, je fais une boutonnière recto-vaginale par laquelle passe la muqueuse vaginale disséquée. Je la retourne en haut dans le rectum et je la suture à la muqueuse rectale saine. Il persiste une fistule recto-vaginale qu'il est facile de fermer avant de rétablir le cours des matières.

3e temps : Occlusion de l'anus iliaque.

J'ai pratiqué cette opération chez plusieurs malades. J'ai toujours obtenu un résultat parfait avec rectum souple et continent. La guérison s'est toujours maintenue depuis plusieurs années sans avoir jamais passé de bougie.

M. Walther (Paris). Dans un cas de rétrécissement scléreux du rectum, chez une malade, j'ai fait un anus iliaque.

Au bout de dix ans, j'ai revu mon opérée. Il y avait une complète rétroces-

Digitized by Google

sion des lésions; le rétrécissement était guéri. Mais la malade ne voulut pas se laisser fermer son anus iliaque.

M. Brunswick (Tunis). Je crois que ces rétrécissements blennorragiques sont guérissables par l'anus iliaque simple mettant le rectum au repos et par les lavages tièdes du rectum. Généralement il s'agit surtout d'une périrectite. Le procédé de Braquehaye serait surtout à recommander dans les rétrécissements scléreux très serrés d'origine syphilitique.

M. Louis Tixier (Lyon). *De l'hystérectomie abdominale totale comme temps préliminaire d'ablation des cancers du haut rectum.* — Les cancers du haut rectum sont très difficiles à aborder par la voie abdominale seule, aussi le plus souvent le chirurgien est-il conduit à pratiquer une amputation périnéo-abdominale; par suite il sacrifie le sphincter qui appartient à une zone restée saine. L'hystérectomie abdominale totale, exécutée dans un premier temps, permet chez la femme de faire une simple entérectomie avec entérorraphie circulaire.

Le jour que donne l'ablation de l'utérus est considérable et de plus, en conservant un grand lambeau péritonéal antérieur, on peut en le fixant à la paroi postérieure et à l'S iliaque extérioriser en quelque sorte par rapport au grand péritoine la ligne de sutures. Un simple drainage est établi par le vagin :

Il est toujours bon d'établir un anus contre nature sous le cæcum qui peut guérir spontanément; ainsi que je l'ai constaté dans un cas.

Il est préférable d'opérer en deux temps.

Premier temps : laparotomie médiane en position inversée : hystérectomie abdominale totale, anus contre nature cæcal si on doit exécuter ultérieurement une simple entérectomie, côlique terminal si on est contraint de sacrifier tout le rectum. Fermeture du ventre, drainage vaginal.

Deuxième temps : amputation périnéo-vaginale du rectum si la tumeur est trop étendue. Nouvelle laparotomie et résection du cancer avec entérorraphie circulaire si le cas est favorable.

L'hystérectomie abdominale totale doit étendre beaucoup les indications de cette méthode conservatrice.

M. E. Reymond. C'est au cours d'une hystérectomie totale par voie abdominale et pour salpingo-ovarite double que me fut révélée la présence d'un volumineux cancer du rectum déjà adhérent à la face postérieure de l'utérus.

C'est dans une moindre intervention, après avoir préparé le tube digestif de la malade que je pratiquai l'ablation de la tumeur par voie abdominale, en réséquant vingt-cinq centimètres de rectum.

Le bout supérieur fut abouché à un anus iliaque, qui fonctionne normalement depuis onze mois.

M. Goulliod (Lyon). *De l'amputation abdomino-périnéale du rectum. Résultats éloignés et modification opératoire.* — Partisan très convaincu des

Digitized by Google

avantages de la méthode de Quénu j'ai pratiqué 12 fois cette intervention : 11 fois chez la femme; 1 fois chez l'homme. Ce dernier opéré a succombé à une occlusion intestinale, parce qu'une anse intestinale, haut située, est venue adhérer à la gaze qui fermait le bassin et s'est coudée à ce niveau. C'est ce cas malheureux qui m'a inspiré la modification opératoire que je propose.

Chez la femme, les 11 opérations ont été suivies de guérison.

Les résultats éloignés ont été les suivants : un cas doit être mis à part, car il s'agissait d'une lésion non cancéreuse; la malade va d'ailleurs très bien. Deux autres opérations sont trop récentes pour être utilisées au point de vue du résultat éloigné.

Restent donc 8 cas datant de huit à deux ans. Dans 4 cas, on a vu survenir une récidive, plus ou moins lointaine. Dans 4 cas, il n'y a pas eu de récidive.

Les malades, emportées par la récidive, ont eu une survie de 16 mois, de 19 mois, de 2 ans et demi, de 3 ans et 4 mois. Une de mes malades, succomba à une métastase ovarienne. Une autre fut opérée, alors que le néoplasme adhérait à l'utérus fibromateux, et il fallut dans la même séance enlever le fibrome et le rectum avec le col utérin adhérent.

Quatre opérées n'ont pas présenté de récidive : 2 ans, 3 ans et demi, 4 ans et demi, et 8 ans après l'opération.

Ces 12 observations, avec un seul décès, montrent d'abord que la gravité opératoire s'est singulièrement abaissée.

Quant à l'absence de récidive après les délais indiqués, elle fait espérer que cette opération, si ample, qui permet une large ablation du tissu cellulaire périrectal, pourra donner des résultats supérieurs à ceux des anciennes méthodes et des guérisons durables dans les cas où l'on peut raisonnablement l'espérer.

La modification proposée consiste à conserver, quand le cas le permet, la portion transversale du côlon pelvien pour péritoniser plus facilement le bassin. Au lieu de sectionner l'S iliaque vers l'incision iliaque gauche, on sectionne le côlon pelvien vers l'articulation sacro-iliaque droite; on établit ensuite dans la fosse iliaque gauche un anus avec fort éperon, pour qu'il en résulte comme deux anus conjoints, dont le supérieur sert à l'évacuation des selles et l'inférieur au rejet des sécrétions du côlon pelvien. Celui-ci s'atrophie d'ailleurs très vite. On peut considérer aussi la conservation de ce côlon pelvien comme une réserve, une espérance pour une opération autoplastique secondaire.

M. Lardennois (Reims). *L'iliopsoïte appendiculaire.* — Je rapporte deux observations d'iliopsoïte appendiculaire. Dans l'une d'elles le malade eut de 1899 à 1905 quatre récidives de psoïtis suppurée sans aucun signe d'appendicite. L'ablation de l'appendice iléo-cæcal faite de parti pris montra que l'extrémité de cet organe pénétrait sous le fascia iliaca jusqu'au contact du muscle.

Je rapproche ces observations des faits déjà publiés. Je constate que

Digitized by Google

dans les statistiques récentes la psoïte siège presque toujours à droite. La localisation gauche est presque exceptionnelle une fois sur dix et on la trouve surtout chez la femme à la suite de suppurations pelviennes.

Des faits observés et de cette constatation je conclus : 1° que la psoïte par propagation est de beaucoup la variété la plus commune.

2° Que l'origine de cette inflammation propagée au psoas est presque toujours une appendicite souvent latente, larvée et méconnue parce qu'elle est rétrocæcale.

La psoïte appendiculaire est très rare relativement à la fréquence de l'appendicite parce que la réunion de plusieurs conditions anatomiques paraît nécessaire à son développement. Appendice rétrocæcal et aussi dans bien des cas orifice creusé dans le fascia iliaca et mettant le muscle en continuité avec le tissu cellulaire sous-péritonéal. Par cet orifice on voit même s'enfoncer dans la gaine du psoas un cul-de-sac du péritoine décrit par les anatomistes sous le nom de fossette iliaque sous-cæcale.

De ce que la psoïte est presque toujours appendiculaire, le chirurgien devra non seulement drainer la suppuration du psoas, mais aussi supprimer l'infection causale, le foyer appendiculaire.

Voies urinaires.

M. Croisier (Blois). *Lipome du bassinet du rein droit.* — Cette malade présentait depuis un mois des hématuries abondantes et journalières qui l'avaient mise dans un état d'anémie extrême.

Tout le côté droit était douloureux le rein droit abaissé et gros. Il n'y avait aucun autre symptôme. Les urines examinées au microscope présentaient de nombreux globules rouges; et aussi de très abondants globules blancs et des staphylocoques en masse.

Rien ne pouvait dans cet examen faire penser à la tuberculose ou au cancer du rein, maladies que l'on aurait eu tendance à admettre en considérant l'allure générale des symptômes. La malade était âgée de trente-quatre ans. Son état nécessita une intervention sans qu'aucun diagnostic ferme pût être posé autre que celui très vague de *tumeur du rein.*

A l'opération on vit un lipome très net ayant perforé la face postérieure du rein faisant saillie sur cette face, et ayant d'autre part son point d'implantation à la face antérieure du bassinet. Ce lipome avait donc traversé le bassinet.

Corrodé dans toute son épaisseur la substance rénale postérieure creusait un tunnel large comme une pièce de 2 francs.

Le point d'implantation fut cautérisé et la perte de substance rénale comblée par suture.

La malade guérit parfaitement. Les hématuries disparurent immédiatement; les urines cessèrent de présenter des traces de pus dès le huitième jour.

Digitized by Google

Le lipome du bassinet *surtout unique et parfaitement isolé* dans un rein complètement sain d'autre part *est un fait très rare.*

Il y aurait eu dans ce cas coïncidence de ce lipome avec un léger degré d'infection du bassinet.

Organes génitaux.

M. Dujon (Moulins). *Deux cas de malformation génitale : 1° Utérus double, le gauche normal, le droit borgne interne avec hématomètre très douloureux. Hystérectomie abdominale totale. Guérison.*

2° Absence du vagin, absence d'utérus, trompes réduites à un cordon fibreux, ovaire gauche normal. Kyste dermoïde de l'ovaire droit. Ablation du kyste dermoïde. Réfection du vagin. Guérison opératoire et fonctionnelle. -- La jeune fille qui fait le sujet de la *première observation*, était âgée de dix-sept ans, au moment de l'opération au mois de mai. Elle était bien développée, l'avant-dernière de 8 enfants, tous normaux. Il y avait deux ans que ses règles étaient apparues quand elle vint nous trouver. Tantôt les règles venaient, tantôt elles ne venaient pas, avec une alternance plus ou moins régulière. Les premiers mois de la puberté se passèrent sans douleurs, malgré l'absence de régularité dans les menstrues. Mais ensuite, douleurs violentes quand les règles ne venaient pas, pendant plusieurs jours, au moment présumé de l'époque menstruelle. Depuis huit mois, les phénomènes douloureux qui étaient intermittents devinrent permanents, et depuis deux mois, ils s'exacerbèrent tellement qu'ils ne laissaient à la malade ni trêve ni repos. Le fond du vagin était rempli par une masse arrondie, tendue, qu'on sut par la suite être constituée par l'utérus droit. Le col tout petit, à bords effacés, à peine accessible, était refoulé très-haut vers la gauche. Le petit bassin était libre à gauche, mais rempli à droite d'une masse irrégulière, douloureuse, grosse comme le poing.

L'interrogatoire et l'examen de la malade laissaient faire le diagnostic d'hématosalpinx, ou de rétention sanguine par suite de malformation sexuelle. Laparotomie. J'enlevai toute la masse, libre à gauche, mais à droite, fortement incluse dans le ligament large, et enrobée d'adhérences. Je fis l'hystérectomie abdominale totale. Les suites en furent normales, et la malade sortit guérie au bout d'un mois. La pièce présente *un utérus didelphe*. Il existe deux ovaires normaux. Rien d'anormal à gauche. A droite la cavité utérine ne communiquant pas avec le vagin a été fortement dilatée par le sang accumulé ; et même la paroi, à la partie la plus saillante est tendue, amincie, et se trouvait prête à éclater. Il faut noter également de ce côté la dilatation du pavillon de la trompe par un kyste hématique.

La deuxième observation est celle d'une femme de trente-quatre ans qui n'avait pas de vagin. A la place, un simple cul-de-sac de 1 centimètre de profondeur. Le toucher rectal ne fait pas sentir de globe utérin : mais au palper abdominal, on sent à droite dans le petit bassin une masse grosse comme le poing.

Digitized by Google

Après asepsie de la vulve je fais la laparotomie : A gauche, l'ovaire et la trompe sont normaux, l'ovaire est kystique et constitue la masse que l'on sentait par le palper abdominal.

Les deux trompes se réduisent au niveau de leur extrémité interne à un cordon fibreux, gros comme un haricot. C'est là toute la trace de l'utérus. Je laisse en place ovaire et trompe gauches; je les enlève à droite. La section de la tumeur après l'opération a montré que l'on avait affaire à un kyste dermoïde, avec liquide spécial, graisse et cheveux.

Restait la question du vagin. J'effondrai le péritoine à sa partie la plus déclive. Je fis une incision au cul-de-sac représentant le vagin, et après avoir placé une sonde dans la vessie, et une bougie de Hégar dans le rectum, je clivai avec prudence l'espace recto-vésical, avec un doigt dans l'abdomen, et un doigt dans la vulve recouvert du gant de Chaput.

Je constituai ainsi un canal que je bourrai de gaze.

Je fis sortir la mèche par la vulve et j'obturai le péritoine du côté abdominal.

Au bout de trois jours j'enlevai la mèche, et la remplaçai par une autre enduite de vaseline stérilisée.

Je continuai ainsi jusqu'au dixième jour, puis je remplaçai la mèche par une forte bougie de Hégar en verre, que la malade rentrait ou sortait elle-même. Au bout de ses 3 semaines elle quitta l'hôpital, et vint m'annoncer au bout de peu de temps sa guérison fonctionnelle.

M. Le Bec (Paris). *Hystérectomie vaginale pour fibromes.* — J'ai pratiqué actuellement 490 hystérectomies pour fibromes, dont 310 abdominales et 180 vaginales. Bien qu'elle soit tombée en défaveur, l'hystérectomie vaginale me paraît conserver ses indications pour les petits fibromes dont la partie supérieure ne dépasse pas la moitié de la distance qui sépare la symphyse pubienne de l'ombilic; elle donne une guérison rapide, évite la cicatrice abdominale et n'expose pas aux éventrations. Sur mes 180 opérations, j'ai perdu 10 malades, 2 par hémorragies, 3 d'épuisement, 3 de septicémie aiguë, 1 d'embolie, 1 d'urémie.

M. André Boursier (Bordeaux). *Des kystes rétropéritonéaux.* — Les kystes ovariques rétropéritonéaux, sont assez rares et leur histoire n'est pas encore complètement faite. Aussi je crois qu'il est intéressant d'en faire connaître quelques cas inédits.

Obs. I. — F. de trente-neuf ans, ayant eu un enfant et une fausse couche, a depuis quelques années des crises douloureuses, très fortes, fréquemment renouvelées et localisées dans le côté gauche du ventre. Depuis un an, son ventre a beaucoup grossi, surtout à gauche. On y trouve une tumeur arrondie, bosselée, peu mobile, fluctuante et mate qui plonge dans le bassin. L'utérus en est indépendant. Elle entre à l'hôpital Saint-André fin janvier 1907. Ovariotomie le 1er février. Kyste de l'ovaire volumineux, inclus, ayant dédoublé le mésocôlon descendant, le gros intestin très adhérent à sa partie antérieure avec les vaisseaux étalés et adhérents. Résection de la

Digitized by Google

partie saillante. Marsupialisation. La malade quitte l'hôpital incomplètement guérie en juin. En janvier 1898 elle allait bien; mais sa poche très rétrécie, suppurait aussi par un petit orifice resté ouvert.

Obs. II. — Mme L., quarante-huit ans, entre à l'hôpital du Tondu le 6 mai 1904 pour une grosse tumeur du ventre. Un enfant à vingt ans. Depuis quinze ans série de crises douloureuses dans la fosse iliaque droite, suivies d'une douleur constante avec irradiation aux lombes et à la cuisse droite. Depuis quinze mois développement de la tumeur avec pollakiurie, troubles digestifs et vomissements. La tumeur volumineuse, développée surtout à droite est bosselée, mate, peu mobile, résistante, indépendante de l'utérus situé à droite très haut. Diagnostic : kyste ovarien inclus. Ovariotomie 9 mai 1904. Gros kyste inclus et rétropéritonéal ayant dédoublé le mésocôlon ascendant et en partie le mésentère. Décortication longue et pénible. Hémorragie très abondante. Déchirure du gros intestin facilement suturé. Hystérectomie subtotale, et ablation d'un petit kyste papillaire inclus dans le ligament large gauche. Péritonisation incomplète. La malade meurt de schock le lendemain soir.

Obs. III. — Mme P., trente-six ans, sans enfants, vient à l'hôpital du Tondu en mai 1907 pour une grosse tumeur abdominale développée lentement depuis cinq ans, qui, très grosse depuis un an, provoque des douleurs et de l'oppression. Menstruation régulière. Bon état général. A l'examen. ventre saillant avec volumineuse tumeur allant des fausses côtes au petit bassin, irrégulièrement bosselée, fluctuante, non mobile, indépendante de l'utérus situé en haut et à gauche. Diagnostic : kyste inclus. Laparotomie 20 mai 1907. Volumineux kyste de l'ovaire rétropéritonéal inclus dans le ligament large gauche, ayant dédoublé le mésocôlon descendant. Le côlon et l'S iliaque passent en écharpe, au-devant du tiers inférieur de la tumeur. Incision du feuillet externe du mésocôlon, et décortication complète du kyste avec hémostase soignée. Hystérectomie subtotale. Ablation d'un petit kyste papillaire inclus dans le ligament large droit. Péritonisation complète. Suites simples. La malade quitte l'hôpital guérie le 28 juin 1907.

De ces faits il résulte que les kystes rétropéritonéaux présentent une gravité opératoire spéciale, et que la marsupialisation n'est qu'un procédé de pis aller à éviter.

La gravité tient surtout aux dédoublements des mésos et aux larges adhérences intestinales avec étalement des vaisseaux qui en résultent. La décortication du kyste peut entraîner des hémorragies graves capables de compromettre la vie de la malade (obs. II). Cependant faite avec soin elle peut donner des succès (obs. III) surtout avec incision d'un seul feuillet du méso dédoublé. Elle doit être préférée à la résection intestinale qui ne peut être acceptée que lorsque par suite de la destruction des mésos et des vaisseaux, l'intestin n'est plus viable (obs. de Bérard et Patel).

Faut-il dans tous les kystes rétropéritonéaux faire l'hystérectomie totale ou subtotale, en même temps que l'ovariotomie. Je l'ai faite dans deux cas (obs. II et III) et cette manœuvre a facilité l'opération. Elle a déjà été recommandée par Delagénière et Lenormant dans les kystes intraliga-

Digitized by Google

mentaires. Elle paraît, leur semble-t-il, devoir être conseillée dans la plupart des cas de kystes rétropéritonéaux.

M. Jayle (Paris). *Remarques à propos d'une série continue de 500 cas de laparotomies* (445), *de cœliotomie vaginale ou de colpotomie* (55), *pour lésions inflammatoires ou néoplasiques d'origine utéro-annexielle.*

1° Lésions inflammatoires des annexes non suppurées (laparotomie avec ou sans hystérectomie) : 160 cas, morts 3; 1,8 p. 100. Deux cas de mort ont été causés par l'embolie.

2° Lésions inflammatoires des annexes suppurées à pus non fétide (laparotomie avec ou sans hystérectomie) : 73 cas, mort 0.

3° Lésions inflammatoires des annexes suppurées à pus fétide (laparotomie avec ou sans hystérectomie) : 17 cas, morts 5; 30 p. 100.

4° Infection puerpérale : hystérectomie : 2 cas, mort 1; 50 p. 100.

5° Laparotomie pour péritonite généralisée suppurée : 3 cas, morts 2; 66 p. 100.

6° Grossesse extra-utérine : 10 cas, mort 0.

7° Annexite tuberculeuse : 2 cas, mort 1; 50 p. 100.

8° Fibrome de l'utérus, hystérectomie et myomectomie : 87 cas, morts 7; 8 p. 100.

9° Tumeurs cliniquement bénignes de l'ovaire : 30 cas, morts 2; 6 p. 100.

10° Hystérectomie pour cancer du corps ou du col de l'utérus :

a) Cancers localisés : 2 cas, mort 0.

b) Cancers propagés au ligament large ou au péritoine : 17 cas, morts 5; 29 p. 100.

11° Laparotomie pour cancer de l'ovaire : 10 cas, morts 5; 50 p. 100.

12° Laparotomie pour complications post-opératoires immédiates (hémorragie post-opératoire, intrapéritonéale, éventration aiguë, obstruction intestinale post-opératoire) : 9 cas, mort 1; 12 p. 100.

13° Laparotomie pour cure d'une fistule intestinale post-opératoire : 7 cas, mort 1; 14 p. 100.

14° Opérations pour suppuration ou adhérences post-opératoires : 24 cas, mort 0.

15° Laparotomie pour éventration post-opératoire : 16 cas, mort 1; 6 p. 100.

16° Laparotomie exploratrice : 13 cas, morts 4; 30 p. 100.

Ces observations me permettent de conclure en disant que :

1° L'ablation de l'utérus augmente la gravité de l'ablation bilatérale des annexes suppurées ou non suppurées;

2° L'ablation complémentaire de l'utérus est particulièrement indiquée dans les suppurations;

3° L'ablation de l'utérus est contre-indiquée dans les cas d'annexite non suppurée, accompagnée d'un notable développement du système veineux pelvien; l'hystérectomie doit être alors remplacée par l'hystéropexie abdominale. Au point de vue de la comparaison entre l'hystérectomie abdominale totale et subtotale pour métro-annexite suppurée ou non suppurée et pour fibrome, je résume ma statistique qui est la suivante :

Digitized by Google

Hystérectomie subtotale pour métrite ou suppuration : 60 cas, morts 7; 11,6 p. 100.

Hystérectomie totale pour fibrome ou suppuration : 72 cas, morts 2; 2 p. 100.

Je conclus que l'hystérectomie abdominale totale n'est pas plus grave que l'hystérectomie subtotale et fais remarquer que celle-ci nécessite assez fréquemment l'ablation secondaire du col dans les 2 ou 3 semaines après la laparotomie, lorsqu'il s'agit de métrite suppurée.

Au sujet de la question de savoir si la conservation des annexes augmente la gravité opératoire, j'arrive à la statistique suivante :

Hystérectomie totale ou subtotale avec ablation bilatérale des annexes pour fibromes ou métro-annexites : 96 cas, morts 4; soit 6 p. 100.

Hystérectomie totale ou subtotale avec conservation d'un ou des 2 ovaires : 36 cas, morts 3; soit 8 p. 100.

Ainsi le degré de mortalité opératoire est à peu près analogue avec cependant une petite aggravation pour la conservation.

Je conclus que la conservation d'un ou des deux ovaires après l'hystérectomie abdominale n'est indiquée que si les organes sont en excellent état et si l'hémostase est parfaitement assurée.

J'étudie ensuite les causes de mortalité puis j'expose certains détails opératoires. Je me déclare en particulier partisan des petites incisions et recommande volontiers l'incision transversale avec section de l'aponévrose, j'insiste sur la nécessité de mettre deux ligatures superposées sur le pédicule infundibulo-pelvien pour prévenir l'hémorragie causée par le dérapement assez fréquent des ligatures à son niveau; je rejette l'emploi du Mikulicz comme drainage en m'en tenant à un tube de caoutchouc avec quelques mèches dans les cas de suintement sanguin et suis partisan du drainage abdomino-vaginal dans tous les cas de suppuration à pus fétide et d'hystérectomie abdominale pour cancer.

Enfin je donne une technique de l'hystérectomie abdominale qui peut se résumer par les points suivants : ablation de l'utérus d'abord par section des ligaments larges, des artères utérines, des ligaments utéro-sacrés et pose d'une forte pince en L au-dessous du col, et section du vagin au-dessus de cette pince au ras du col. Ablation des annexes en les décortiquant de bas en haut, s'il y a lieu; ablation de la pince en L et suture circulaire de la tranche vaginale, drainage vaginal, péritonéoplastie et fermeture de la paroi. S'il s'agit de cancer, au lieu de sectionner le vagin au ras du col et au-dessus de la pince, on le sectionne au-dessous et après avoir libéré le vagin sur une plus grande étendue et avoir enlevé tout le tissu cellulaire de la base des ligaments larges.

De cette manière, l'hystérectomie abdominale se fait, pour ainsi dire, toujours par le même procédé applicable à tous les cas.

Dr Brodier (Paris). *Difficultés du diagnostic des affections ovariennes chez la jeune fille. Observation et présentation de la malade opérée il y a 7 ans. Persistance de la guérison.* — Il s'agit d'une jeune fille condamnée dès l'âge

Digitized by Google

de dix-huit ans pour des lésions tuberculeuses de l'intestin, des trompes et du péritoine. L'opération montra qu'en réalité il y avait atrophie ovarienne avec dégénérescence microkystique. Et cependant le toucher rectal, à tous ceux qui l'ont pratiqué, a donné la perception nette de masses dures de chaque côté de l'utérus. Quelle interprétation donner à la perception de ces masses? Ce que l'on sentait en réalité, c'était, faisant corps avec la portion osseus epubienne, la masse musculaire antérieure de l'abdomen, masse hypertrophiée et durcie par la contracture violente que déterminait la douleur de l'ovaire comprimé. Cette masse musculaire devenue dure physiologiquement, semblait aux doigts explorateurs une tumeur surajoutée d'autant plus que la main rectale se trouvait très mal à l'aise dans un petit bassin très rétréci et sans concavité. La menstruation semble la cause de la dégénérescence microkystique de l'ovaire atrophié chez une jeune fille présentant des signes de dégénérescence héréditaire. Non seulement la castration est conseillée après tout autre essai de traitement dans le cas de microkystes de l'ovaire, mais, dans certains cas comme celui-ci, elle est nécessaire, et à cette jeune fille, enfant par le caractère, l'art chirurgical n'a rendu la santé qu'en la condamnant à rester enfant à tout jamais.

M. Raoul Baudet (Paris). *Résultats et indications de la vaso-vésiculectomie dans les cas de tuberculose génitale.* — Il s'agit de l'ablation totale du canal déférent et de la vésicule séminale, comme opérations complémentaires de la castration ou de l'épididymectomie.

Les opérations que nous rapportons sont au nombre de 58, dont 7 personnelles.

Les procédés opératoires, bien étudiés dans notre travail de la *Revue de chirurgie* de 1906, en collaboration avec le Dr Kendirdjy, se divisent en 2 groupes : procédés par la voie haute et procédés par la voie basse.

De ces procédés deux conviennent principalement. La voie inguinale de Villeneuve, dont la technique a été étudiée et réglée par Duval et par nous. La voie périnéale, qui convient surtout aux grosses vésicules abcédées, fistuleuses et adhérentes.

Sur 58 cas, il y a eu 2 morts par infection. Dans un cas, le malade était albuminurique et avait une tuberculose rénale bilatérale avancée.

Sur 56 malades guéris, 12 ont eu, comme accidents post-opératoires, des fistules simples ou urinaires, mais ces fistules, qui ont duré de 2 à 4 mois en moyenne, ont guéri spontanément.

Un seul malade (Sick) a eu une récidive, c'est-à-dire une fistule tuberculeuse permanente du périnée. L'opération avait été incomplète.

Les 46 malades guéris l'ont été définitivement. Quelques-uns ont déjà 8 et même 9 ans de survie (cas personnel).

A. — Il y a des indications opératoires de *nécessité* : quand il y a de l'obstruction rectale due à la périvésiculite fibro-caséeuse (Routier);

Quand il y a des fistules tuberculeuses ou urinaires;

Quand il y a des douleurs et des troubles sérieux de la miction, en dehors de toute cystite.

Digitized by Google

Enfin et surtout, lorsque les vésicules continuent à grossir, après une castration ou une épididymectomie antérieures.

C'est dans un de ces cas précisément qu'Ullmann fut amené en 1889 à faire la première vésiculectomie.

B. — *Indications de choix.*

Il faut opérer, selon nous, quand il y a des lésions diffuses, en chapelet, s'étendant très loin sur le déférent.

Il faut encore opérer quand les vésicules sont d'emblée très grosses.

Contre-indications.

Il ne faut pas opérer les malades qui ont des lésions pulmonaires trop manifestes; ni les malades qui ont des lésions rénales ou vésicales.

Enfin, il faut savoir s'*abstenir*, quand les lésions vésiculo-déférentielles sont peu marquées. Ce sont des cas, qui habituellement rétrocèdent spontanément, par le traitement général, et après une castration ou une épididymectomie.

Membres.

M. Depage (Bruxelles). *Résultats fournis par l'ostéosynthèse, le boulonnage et le vissage.* — J'ai appliqué le boulonnage et le vissage des os à un certain nombre de fractures. Je n'insisterai pas sur ma technique. Je l'ai exposée l'année dernière à ce congrès. Je me bornerai à vous faire passer des radiographies vous montrant le bon résultat obtenu par ce procédé. J'estime qu'il doit être appliqué aussi bien aux fractures des os plats qu'aux fractures des os longs; on aura plus de chance de réussite si les fragments sont peu nombreux et si l'application se fait parallèlement au trait de fracture.

M. J. L. Championnière (Paris). *Les erreurs de la radiographie en matière de fractures.* — On accepte comme documents irréfutables des épreuves radiographiques qui peuvent induire en erreur pour des raisons multiples.

Elles peuvent être très mal faites et déformer un objet au même titre que la simple photographie par réflexion modifie la ressemblance.

Mais en acceptant les meilleures intentions et les meilleures conditions de la part de l'opérateur, il faut bien reconnaître que la projection qui donne l'image radiographique est profondément modifiée par la situation de l'ampoule et l'éloignement de la plaque.

C'est ce qui a amené les radiographes à établir des règles constantes pour la situation de l'ampoule et de l'éloignement de la plaque. Mais il est difficile d'appliquer ces règles à un foyer dont les limites sont difficiles à préciser.

On conçoit aisément comment la forme apparente des fragments est ainsi modifiée. La prise de la radiographie dans deux plans différents n'est pas toujours suffisante pour faire voir toute l'erreur.

Il y a mieux : une fracture peut parfaitement ne pas être révélée. J'ai vu plusieurs fractures du péroné dans ce cas.

Dans quelques-unes, en multipliant les épreuves, on découvrait la frac-

Digitized by Google

ture. Dans des cas plus rares, il a été impossible de constater une fracture dont les symptômes étaient d'ailleurs parfaitement caractéristiques.

Si une fracture peut être ainsi méconnue, il est plus fréquent encore que la forme et les rapports de fragments soient modifiés dans l'image qui les représente.

La transparence du cal est une autre cause d'erreur quoiqu'il s'agisse là d'un phénomène parfaitement régulier.

Si on s'en tient à des différences de teintes pour affirmer la fracture dans des régions douloureuses on s'expose aux erreurs les plus grossières. J'ai vu ainsi diagnostiquer jusqu'à de prétendues fractures du corps du fémur que l'on accusait le médecin d'avoir méconnues, pour le poursuivre en justice.

Une bonne radiographie démonstrative est beaucoup plus difficile à réaliser qu'on ne l'admet.

La simple radioscopie doit être rejetée comme preuve, parce qu'elle est plus sujette à de mauvaises interprétations et ne laisse aucune trace.

On ne devrait jamais juger une épreuve radiographique sur le négatif toujours plus difficile à interpréter que l'épreuve positive.

Si la radiographie est en contradiction avec la symptomatologie, il faut étudier avec soin ses causes d'erreur et multiplier les épreuves.

La démonstration d'une fracture ne doit être faite que par une ligne bien nette. Les différences de teinte que l'on désigne souvent comme montrant l'existence d'une fracture peuvent appartenir à des causes multiples qui amènent la projection de certaines ombres.

Il faut insister sur ces notions déterminant la place et le crédit accordé à la radiographie, parce qu'à l'heure actuelle la tendance générale est de rechercher les responsabilités du traitement. La radiographie est alors représentée aux magistrats comme une preuve indiscutable dans le fait et dans les suites des fractures.

M. Mencière (Reims). *Traitement des tuberculoses osseuses et articulaires.* — Je tiens à établir l'importance prépondérante pour la tuberculose articulaire et osseuse, du traitement local qui, seul, est véritablement efficace. Je regrette l'importance donnée au traitement marin ou d'altitude, que je ne considère que comme secondaire. J'insiste sur ce fait que le praticien doit être convaincu que la tuberculose locale est guérissable en tout lieu, et qu'il n'y a pas de climat spécifique. Je m'appuie sur la nécessité de bien faire le traitement local. Il y a deux moyens héroïques : les injections intra-articulaires et interstitielles d'éther iodoformé, la phénolisation et la phéno-puncture.

Je cite 86 observations :

23 par injections éthéro-iodoformées en séries, 23 guérisons, dont 4 avec mouvement.

63 observations de phénolisation et phéno-puncture, unies ou non aux injections éthéro-iodoformées, 9 cas mis de côté pour raisons diverses ou non suivis. Reste 54 observations avec 51 guérisons, dont plusieurs cas

Digitized by Google

graves justiciables d'une résection large ou d'une amputation, et guéris sans raccourcissement.

Il faut retrancher 14 observations où la méthode est employée pour des cas divers, autres que la tuberculose articulaire.

Reste 37 observations pour tuberculose articulaire, dont 15 cas de guérison avec mouvement.

M. Girard (Genève). *Sur les opérations conservatrices dans les cas de tumeurs malignes du moignon de l'épaule.* — Les tumeurs malignes des os des membres furent longtemps considérées comme une indication absolue pour l'amputation; on a plus tard concédé la résection pour les tumeurs myéloïdes. Il y a lieu d'étendre l'opération conservatrice, mais très large, aux cas où le néoplasme est encore très bien délimité, n'est pas trop volumineux et lorsque ni son évolution clinique ni son histologie n'indiquent une très grave malignité. C'est le danger d'une récidive locale et non celui des métastases qui doit être le critérium pour ou contre le sacrifice du membre.

Parfois d'ailleurs le néoplasme, primitif en apparence, n'est que la métastase d'une autre tumeur encore occulte.

Aux extrémités supérieures et surtout à l'épaule, les résections très étendues sont plus souvent applicables parce qu'elles peuvent amener un résultat fonctionnel utile qui, dans des conditions analogues, serait illusoire aux extrémités inférieures.

J'ai enlevé avec un succès persistant depuis un an la plus grande partie de l'omoplate et de la clavicule, plus 10 centimètres de l'humérus, pour un sarcome fuso-cellulaire partant du deltoïde et ayant envahi le squelette de l'épaule. Dans un autre cas, sarcome de l'omoplate, une opération analogue, mais avec ablation totale de l'omoplate, n'empêcha pas des métastases au fémur et aux poumons; la désarticulation interscapulo-thoracique n'eût pas fourni un succès meilleur. Dans un troisième cas, résection de 20 centimètres du bout supérieur de l'humérus pour une tumeur pulsatile, l'analyse histologique démontra qu'il s'agissait d'une métastase d'hypernéphrome. Une seconde métastase survint 18 mois plus tard au bassin, sans récidive locale. Une opération mutilante aurait été non moins impuissante. Dans ces deux derniers cas, les malades eurent la consolation de n'avoir pas été inutilement amputés et ont pu se servir de leur main.

M. Rémy (Paris). *Sur l'extirpation de l'omoplate pour ostéo-sarcome chez un ouvrier atteint de trichinose.* — Je présente l'observation d'un malade atteint d'une tumeur maligne de l'omoplate (épithéliome), chez lequel j'ai pratiqué l'extirpation de cet os. Le malade était atteint de trichinose. Les trichines étaient anciennes, en raison de la calcification avancée de leurs kystes. Ces parasites n'avaient en rien influencé la tumeur qui s'était développée dans l'os, tandis que les trichines étaient dans les muscles. Le malade a succombé deux mois après l'intervention après une suppuration abondante qui avait considérablement affaibli son état général.

Digitized by Google

M. Toussaint (Lille, armée). *Ostéome mixte du coude consécutif à la réduction de sa luxation en arrière, à l'état de veille.* — Je citerai un *cas d'ostéome mixte du coude* consécutif à la réduction de la luxation en arrière à l'état de veille. J'ai repoussé d'emblée pour ce cas et ceux analogues l'intervention chirurgicale.

Je conclus ainsi :

I. — A l'état de veille, surtout chez l'adulte fortement musclé, ces manœuvres de luxation deviennent causes occasionnelles et complémentaires de la production d'ostéomes capsulo-périosto-musculaires.

II. — La radiographie fait voir, que ce sont les arcs-boutants osseux ainsi formés, qui limitent le jeu fonctionnel de l'article.

III. — Pour ne pas s'exposer à devenir un infirme, le patient doit trouver dans la résolution musculaire, sous l'anesthésie générale, le *viatique préventif* de la genèse de ces ostéomes.

IV. — L'intervention chirurgicale aggrave la situation de ces accidents.

V. — Puisse l'électrolyse qui déjà guérit l'ankylose fibreuse, aider, si elle est employée avant leur maturité, à la résorption et à la fonte définitive des ostéomes mixtes du coude, reliquats trop fréquents et précoces de la luxation en arrière!

M. André (Péronne). *Section de toute la main gauche au niveau du métacarpe, moins les parties molles palmaires. Conservation de la main.* — Reconstution vingt heures après l'accident des plaies anatomiques et restauration fonctionnelle très satisfaisante. Diminution insignifiante de la capacité de travail permettant au blessé de gagner sa vie comme avant l'accident.

Résultats éloignés constatés après trois ans et demi.

L'accident avait été produit chez un homme de trente-deux ans dans une fabrique de sucre. Cet ouvrier, en voulant dégager le sucre du malaxeur, eut la main gauche prise par la vis sans fin de cet appareil.

Cette observation nous a paru digne d'être rapportée en raison :

1° De l'importance du traumatisme (section de toute la main gauche au niveau du métacarpe, moins les parties molles palmaires);

2° De la reconstitution de la main et de la restauration fonctionnelle très satisfaisantes obtenues ;

3° De ce que le blessé n'a vu sa capacité de travail que diminuée dans une proportion insignifiante.

La publication de tels cas est toujours intéressante, étant donnée l'importance grandissante que prennent tous les jours les accidents du travail et leurs conséquences économiques et sociales.

M. A. Mills (Bruxelles). *A propos d'un cas de pouce bot double* (pollex varus). — Il s'agissait d'un enfant de treize mois. La déformation était attribuable à une contraction exagérée et mal compensée des muscles suivants : long fléchisseur et court fléchisseur du pouce, court adducteur du pouce et opposant. Le ligament latéral interne de l'articulation métacarpo-phalangienne gênait aussi le redressement et il fallut l'inciser pour arriver à un redressement complet.

Digitized by Google

Le traitement consista en ténotomies et arthrotomies en une fois des deux côtés; contention plâtrée large et massage; résultat thérapeutique parfait.

M. E. Kirmisson (Paris). *Luxations consécutives à l'ostéomyélite de la hanche dans la première enfance.* — Ces luxations ne sont pas extrêmement rares. La description que j'en fais ici est basée sur l'observation d'une dizaine de malades. Dans tous les cas, il s'agit d'enfants présentant une luxation de la hanche, qui par ses caractères, rappelle absolument la luxation congénitale. Toutefois l'étude des antécédents montre que, dans les premiers mois de l'existence, l'enfant a présenté, du côté de la hanche, une affection aiguë qui a abouti rapidement à la formation d'un abcès, laissant à la partie supérieure et externe de la cuisse, au voisinage du grand trochanter, le plus souvent, une ou plusieurs cicatrices nettement visibles. Cet abcès a guéri rapidement; il n'a pas laissé à sa suite de trajets fistuleux : il n'a pas présenté de récidives; enfin le malade n'est pas porteur d'autres manifestations tuberculeuses, toutes circonstances qui permettent de rejeter une coxalgie antérieure. Au point de vue clinique, le plus souvent la cuisse reste dans une attitude parallèlle à celle du côté opposé, intermédiaire entre l'adduction et l'abduction. Les seuls symptômes sont donc le raccourcissement et le mouvement de plongeon pendant la marche, dû à la laxité de la pseudarthrose.

La raison de cette conservation d'une attitude normale, de ce défaut d'adduction, me paraît être dans l'usure de la tête et du col fémoral.

Dans la luxation pathologique consécutive à l'ostéomyélite de la première enfance, la tête et le col ont en grande partie disparu, comme le démontre la radiographie. Sur une de mes pièces les surfaces articulaires sont réduites à deux surfaces planes très étroites, par lesquelles le fémur et l'os iliaque glissent l'un sur l'autre. Par la radiographie on peut aussi se rendre compte que la cavité cotyloïde est généralement mieux conformée, beaucoup plus excavée qu'elle ne l'est habituellement dans la luxation congénitale.

La réduction de ces luxations consécutives à l'ostéomyélite est impossible à cause de l'usure prononcée de la tête et du col. Le traitement ne peut être que palliatif. On se bornera au port d'une chaussure surélevée. Lorsque l'adduction sera très prononcée, on se trouvera conduit à pratiquer l'ostéotomie sous-trochantérienne. Jusqu'à présent je n'ai pas eu l'occasion de la pratiquer.

M. Frölich (Nancy). *Les différentes variétés de luxations congénitales de la hanche.* — Je divise les luxations dites congénitales de la hanche en trois groupes :

1° Les luxations congénitales traumatiques à cavités normales.

2° Les luxations tératologiques ou malformations primitives de la jointure; ce groupe est le plus nombreux.

3° Les luxations pathologiques ou acquises.

Dans les premières rentrent les luxations qui se sont produites dans la vie

Digitized by Google

intra-utérine par la pression lente de l'utérus, quand il y a peu de liquide amniotique; ou bien par l'adduction exagérée des fémurs et l'action musculaire pelvi-crurale qui complète le déboitement.

Le traumatisme brusque peut être produit par un choc ou une chute sur le ventre, et luxer le fémur. Enfin la luxation peut être due au traumatisme obstétrical (accouchement par le siège).

Dans le deuxième groupe je range les cas dans lesquels par un véritable vice du germe il y a atrophie ou absence complète de la cavité articulaire d'où impossibilité ou difficulté extrême pour la tête fémorale de s'y loger.

Enfin, dans la troisième catégorie, se trouvent les luxations qui se sont produites dans les premiers mois après la naissance, par suite d'arthrite de l'articulation coxo-fémorale. Telle l'ostéomyélite, l'arthrite sèche.

Dans le premier groupe la guérison parfaite est la règle; dans les deux autres groupes les guérisons sont moins fréquentes les améliorations très nombreuses, mais il y a des échecs.

Cette étude est basée sur 74 observations : 23 du premier groupe, 51 du deuxième, 12 du troisième.

C'est surtout l'anatomie radiographique et aussi l'étude clinique et les résultats thérapeutiques qui m'ont amené à cette division.

P. Redard (Paris). Je recommande *le traitement palliatif non sanglant dans les luxations congénitales de la hanche chez les sujets âgés*, chez ceux qui, au-dessus de douze ans, ne peuvent être opérés par le procédé de réduction non sanglant habituel.

Chez les sujets âgés, je ne conseille pas la réduction, en raison des difficultés opératoires et de la raideur consécutive.

Je préfère exécuter une pseudo-réduction, transposer la tête fémorale en arrière, ou mieux, en avant et la fixer au-dessous de l'épine iliaque antérieure et supérieure.

Dans mes dernières observations, à l'exemple de Lorenz, je place l'articulation luxée en hyperextension et en forte abduction. Une immobilisation sous le plâtre, pendant trois mois, est suffisante.

Les résultats obtenus sont les suivants : disparition des douleurs, atténuation très notable du raccourcissement et de la claudication, marche devenue facile sans fatigue.

Je préfère la méthode non sanglante aux opérations palliatives sanglantes qui nécessitent la section de l'os à ciel ouvert, l'ouverture du canal médullaire ou de l'articulation.

M. Calot (Berck). Il est de toute nécessité de s'occuper de la bonne tenue des enfants atteints de la luxation congénitale ou boiterie de naissance.

En les opérant aussitôt le diagnostic fait, on peut arriver à des guérisons constantes et intégrales.

A l'appui de mon opinion, j'ai l'honneur de présenter 30 à 40 enfants opérés de la luxation congénitale et qui marchent, sautent, courent d'une façon tellement parfaite qu'il est impossible de retrouver aucune trace de

Digitized by Google

l'infirmité ancienne. Je présente en même temps les radiographies d'avant et d'après le traitement.

M. Le Damany (Rennes). *Le traitement rationnel des luxations congénitales de la hanche.* — Les traitements immobilisateurs employés par Lorenz et ses imitateurs doivent être améliorés et complétés par un traitement mobilisateur et correcteur.

Je présente un appareil spécial qui permet de réaliser ces deux desiderata. Par la mobilisation, la cavité cotyloïde se creuse mieux et plus vite. Après la correction du défaut causal, par la détorsion du fémur surtout, la reluxation devient impossible.

Les seuls inconvénients de cette nouvelle méthode, sont de nécessiter un apprentissage particulier et un outillage spécial. Mais les résultats sont bien supérieurs à ceux que donnent les autres traitements.

M. Judet (Paris). — Depuis 1902 j'ai opéré 50 cas de luxation congénitale de la hanche.

Au début de ma pratique par la méthode en trois étapes de Brun, j'ai eu sur 19 cas traités : 11 transpositions antérieures, 7 réductions anatomiques, 1 échec.

Mes résultats actuels, obtenus par le procédé que je vais exposer sont sensiblement meilleurs et j'ai une série de 18 cas avec 17 réductions anatomiques et une seule transposition antérieure.

Cette série concerne des enfants de trois à six ans présentant des luxations complètes avec raccourcissement de 3 ou 4 centimètres. Ce sont de beaucoup les cas les plus favorables. Ces malades ont presque tous été guéris par un seul appareil restant en place 5 mois. Ce spica plâtré immobilise le fémur dans la flexion à 90° sur le bassin et dans l'abduction incomplète (60°).

J'ai évité soigneusement de rompre les adducteurs et de pousser l'abduction à 90° : la cuisse fait un angle de 30 à 40° avec le plan de la table d'opération.

Après l'ablation de ce premier et unique appareil, nous laissons la jambe revenir peu à peu à son attitude normale sous l'action des muscles de la hanche qui tendent d'eux-mêmes à reprendre leur longueur respective. On les y aide par des coussins glissés sous le genou, par des massages et des mouvements passifs de rotation interne.

Après un à deux mois de séjour au lit sans appareil l'enfant commence à marcher.

Ce procédé est à la fois applicable aux luxations simples et aux luxations doubles, ces dernières réduites en une seule séance, mises dans le plâtre pendant cinq mois, peuvent commencer à marcher à la fin du sixième mois et être guéries complètement vers le huitième mois.

Les radiographies que je fais passer sous vos yeux se rapportent à ces cas favorables. Tous ne sont pas malheureusement aussi faciles.

Chez les enfants de six à dix ou douze ans, il faut toujours mettre 2 appa-

Digitized by Google

reils : le 1er en flexion abduction à 90° et rotation en dehors; le 2e en abduction à 45° et rotation interne. C'est le procédé classique. Lorsqu'on traite des enfants très jeunes (moins de trois ans) on se trouve généralement en présence de luxations incomplètes très difficiles à maintenir réduites. En pareil cas, il faut également mettre 2 appareils.

M. Thiéry. Je propose l'*arthrotomie transrotulienne* pour l'exploration de l'articulation du genou. Il suffit de scier la rotule et de la rabattre en haut et en bas, ou bien de la scier verticalement. On a ainsi une articulation s'ouvrant comme une boite et permettant le curettage des fongosités dans les cas de tumeur blanche.

M. J. Lucas Championnière. Je ne suis nullement partisan de ce procédé que je considère comme inutile, dangereux et compliqué, puisqu'il suffit pour pratiquer l'arthrotomie du genou de deux incisions parallèles faites le long des côtés de la rotule.

Ces incisions donnent un jour suffisant; elles permettent non seulement l'exploration complète de l'articulation mais aussi la cure parfaite de toutes ses lésions.

M. Barbarin (Paris). *De l'allongement atrophique des os du membre inférieur dans la tumeur blanche du genou chez l'enfant.* — Il est de règle de dire qu'en dehors des attitudes vicieuses causées par la contracture des muscles, les déviations du membre inférieur dans la tumeur blanche du genou sont dues soit à la destruction soit à l'atrophie des épiphyses fémorale et tibiale.

En réalité il n'en est rien. Si l'on a soin d'examiner aux rayons Roentgen chaque tumeur blanche dès le début de son évolution, on constatera que, dans la majorité des cas, si les diaphyses fémorale et tibiale sont souvent amincies, les épiphyses malades au contraire ont une hauteur plus grande que les épiphyses saines. Cet « allongement atrophique », comme l'a si bien nommé Ollier est tantôt minime, tantôt très marqué.

Quelques auteurs après Ollier ont rapporté des cas d'allongement du membre inférieur dans l'arthrite tuberculeuse du genou. Gross indiqua au Congrès de chirurgie de 1895, l'allongement possible du membre dans les tumeurs blanches. Ménard et Bufnoir sur 20 observations ont constaté 17 fois l'augmentation de longueur du fémur ou du tibia. Genevrier a magistralement décrit les modifications anatomiques qu'elle apporte dans la texture de l'os et en a rendu claire la pathogénie. Et cependant on pouvait dire encore à la Société de chirurgie, en 1904, lors de la discussion d'une communication de Mme Nageotte sur l'allongement anormal des membres inférieurs, que « l'allongement du membre atteint n'est pas dans les habitudes de la tuberculose ».

Pourtant, dans le service de M. Broca, Roland et moi nous pûmes, sur 32 cas de tumeurs blanches, constater 20 cas d'allongement.

Cet allongement est en général de quelques millimètres. Cependant Mayet

Digitized by Google

et Bourganel ont récemment publié une observation où l'augmentation de longueur était de 4 centimètres.

Moi-même, je puis vous soumettre la radiographie d'un enfant de six ans qui présente un allongement de près de 3 centimètres.

Cet allongement porte en général sur le fémur seul et dans le fémur sur l'épiphyse inférieure. Dans le cas de Mayet cependant, il y a non seulement hyperaccroissement de l'épiphyse mais augmentation de longueur de la diaphyse et même projection en bas du col fémoral qui tend à rapprocher son axe de celui du corps de l'os.

Comment expliquer cet hyperaccroissement des épiphyses? Il me paraît que la meilleure théorie est celle qui veut voir dans une épiphyse congestionnée, irritée, le cartilage dia-épiphysaire devenir le siège d'une production plus rapide d'un os nouveau.

Cette suractivité du cartilage dure en général assez longtemps et je serai tenté de dire aussi longtemps que le processus tuberculeux reste actif dans l'intérieur de l'os. Puis viendra, dit avec raison Genevrier, « un stade de ralentissement de l'accroissement; l'équilibre entre les deux membres sain et malade se rétablira ».

Mais auparavant ce défaut d'équilibre se manifestera cliniquement par des déformations qu'il importe de bien connaître.

Si l'hyperaccroissement porte sur la totalité de l'épiphyse, il se produit une augmentation de longueur du membre qui primitivement n'a pas de tendance à se dévier. Mais que l'enfant porteur de cette affection marche, même avec un bon appareil et par suite de la différence de longueur des deux membres, le membre malade plus long tendra à se fléchir pour compenser son excès de longueur.

Si l'hyperaccroissement porte (et c'est le cas le plus fréquent) *sur le condyle interne du fémur* (presque toujours c'est le condyle interne qui est en jeu), il en résulte une hypertension au niveau de la partie interne de l'articulation du genou, qui se dévie soit en arrière, soit en dehors déterminant un peu de genu valgum. Secondairement, si l'enfant marche, cette amorce de genu valgum s'accuse, augmente mécaniquement par le fait que le pied n'appuie sur le sol que par son bord interne.

On voit donc l'importance de la surproduction osseuse dans les déviations qui accompagnent la tumeur blanche du genou.

Encore laisserons-nous de côté les cas où l'hyperaccroissement épiphysaire du fémur résulte comme dans la flexion du genou, par exemple, du manque de pression qui s'exerce normalement sur les extrémités osseuses.

Au point de vue du traitement, une notion doit diriger tout l'effort thérapeutique, c'est qu'il s'agit, ainsi que nous l'avons dit, d'une hypertrophie momentanée.

Il faut donc veiller pendant le temps où elle se produit à ce qu'elle n'entraîne pas de déviation définitive.

Pour cela, l'étude radiographique s'impose.

Par elle on pourra voir de quel côté l'effort doit se porter, prévoir une déviation latérale, l'endiguer.

Digitized by Google

Dans tous les cas la marche doit être rigoureusement interdite : ces faits sont la condamnation des méthodes de traitement qui n'imposent pas le repos.

Quant à l'appareil, ce sera comme dans toute tumeur blanche du genou, un appareil très long partant de la racine de la cuisse et prenant tout le pied, jusqu'aux orteils.

La mensuration fréquemment et soigneusement faite montrera si l'hyperaccroissement s'accuse ou diminue. Cette constatation commandera la conduite du chirurgien.

Si cette conduite est prudente, il guérira ses malades sans leur laisser la tare d'une attitude vicieuse et dans 50 p. 100 des cas avec retour des mouvements.

M. Ménard (Berck). *Tuberculose uni-osseuse du tarse antérieur.* On l'observe rarement chez l'adulte, assez fréquemment chez l'enfant, avec abcès ou fistule dorsale (se défier toujours dans ces cas de l'exploration au stylet). Je crois qu'en opérant tôt on ne trouve qu'un os envahi et il est facile d'obtenir la guérison sans dommage; si on attend, la tuberculose diffuse.

Un mot sur les tuberculoses métatarsiennes; pour les quatre derniers métatarsiens, par suite de l'absence d'épiphyse postérieure, la tuberculose se propage facilement au tarse; il faut donc opérer tôt les spina ventosa de ces os. Pour les lésions du premier métatarsien, on peut attendre et intervenir économiquement en respectant toujours avec soin l'épiphyse postérieure qui sert de barrière.

Les lésions du postéro-tarse n'atteignent que secondairement aussi le tarse antérieur. La tuberculose du pied est donc chez l'enfant toujours uni-osseuse au début; et l'intervention précoce toujours bénigne et limitée, est curative.

M. Paul Delbet (Paris). Dans un *cas de luxation dorsale externe de l'astragale avec renversement latéral de l'os*, j'ai dû n'ayant pu réduire, faire la reposition par la méthode sanglante. L'examen m'a permis de me rendre compte que grâce à la rupture des ligaments latéraux externes de l'articulation tibio-tarsienne, la luxation avait pu se produire avec une faible extension du pied. L'astragale n'était plus relié à l'économie que par de faibles débris du ligament astragalo-scaphoïdien moyen. L'obstacle à la réduction était l'interposition du ligament fondiforme. La section m'a permis de réduire en conservant l'astragale et de rendre au pied son intégrité absolue.

Présentation d'instruments.

M. Dupuy (Paris). Je présente : 1° un appareil pour stériliser les sondes par la formaline.

2° Une boite à stériliser les instruments par la formaline.

Digitized by Google

3° Un appareil de marche pour les fractures de jambe se terminant par deux boudins à ressort.

4° Un appareil pour les fractures de la clavicule. C'est le même que j'avais présenté l'année dernière, mais perfectionné.

M. Le Damany (Rennes). Voici : 1° un pelvi-support démontable pouvant entrer dans une boîte nickelée; 2° un appareil pour réduire les luxations de la hanche (les petits malades opérant eux-mêmes cette réduction par la marche en situation correcte).

M. Mencière (Reims). Je veux montrer :

1° Un porte-agrafe en aluminium.

2° Un instrument pour le modelage sous-cutané des os.

3° Une pince à forcipressure pour écarter les tissus, et une pince à disséquer.

4° Enfin une spatule de modeleur.

M. Loumeau (Bordeaux). *Pince à branches démontables pour la forcipressure du pédicule rénal après néphrectomie.* — Dans les cas où, après néphrectomies laborieuses, le pédicule rénal ne peut être lié avec sécurité, le chirurgien est obligé de remplacer la classique ligature par une pince à demeure.

Pour épargner aux opérés la pénible nécessité de garder pendant plusieurs jours dans le flanc une longue pince émergeant de leur pansement et les obligeant à rester constamment couchés sur le ventre ou le côté sain, j'ai fait construire une pince spéciale pouvant, par la réductibilité de son volume, être dissimulée dans les pièces du pansement et faciliter aux patients le décubitus dorsal.

M. Péraire (Paris). *Hamac rotatif formant plan incliné pouvant s'adapter aux lits métalliques.* — Ce hamac tout en fer, formé de tubes creux de bicyclettes, est très léger. Il présente une série de lames parallèles pouvant s'enlever facilement par glissement.

Sur ce hamac se place un matelas fractionné en plusieurs parties. Ce hamac se suspend à n'importe quel lit de fer, par 4 crochets en forme d'S, fixés à ses deux extrémités (antérieure et postérieure) et par 4 chaînes permettant par leur adaptation aux crochets de graduer l'élévation du hamac et d'établir le degré d'inclinaison qu'on veut donner aux malades.

L'appareil tout entier est rotatif. Cette rotation permet sans aucun effort de faire les pansements des malades et de leur donner des soins de propreté, sans qu'ils aient à faire le plus léger mouvement. Il suffit d'attacher le malade au hamac par le moyen de sangles et l'immobilité est ainsi réalisée.

La facilité d'établir le plan incliné dans le lit des malades, grâce à ce hamac, montre qu'il convient au traitement des péritonites, dans lesquelles l'immobilisation de l'intestin en position déclive s'impose, aux phlegmons iliaques d'origine appendiculaire ou annexielle, l'écoulement des liquides

Digitized by Google

septiques étant ainsi plus facilement assuré. Les irrigations seront ainsi facilitées au moment des pansements et il n'est pas jusqu'au traitement des fractures de cuisse qui ne bénéficiera de la position déclive, en particulier pour les appareils d'Hennequin.

Enfin le hamac tournant dans tous les sens sur son axe permettra au chirurgien de donner aux malades soit l'inclinaison latérale, soit la position ventrale et facilitera soit les pansements des membres, sans que les malades aient à en souffrir, soit l'application des pansements des eschares du décubitus acutus dans l'immobilité la plus absolue.

L'appareil est fait dans des dimensions plus grandes et peut alors s'adapter aux lits des adultes.

Séances de démonstration.

M. Gourdet (Nantes). *Suture des parois abdominales dans la région épigastrique.*

M. Destot (Lyon). *Radiographies de dislocation du carpe.*

M. Vidal (Arras). 1° *Cytolyse anticancéreuse. Présentation de coupes histologiques.*

2° *Chirurgie pulmonaire sous pression.*

Brunswic-le-Bihan. *Conducteur armé pour le cathétérisme rétrograde.*

Digitized by Google

COMPTE RENDU

DU

XXXVIe CONGRÈS DE LA SOCIÉTÉ ALLEMANDE DE CHIRURGIE[1]

TENU A BERLIN DU 3 AU 6 AVRIL 1907

CHIRURGIE GÉNÉRALE

CLAIRMONT (de Vienne). — *Diagnostic et traitement du cancer cellulaire basal* (Kronpecher).

Ce cancer, considéré autrefois comme un endothéliome, prend origine dans les cellules de la couche basale de l'épiderme. On l'observe à la face, au cuir chevelu, au tronc, aux membres, enfin sur les muqueuses. Le cancer facial forme une tumeur très caractéristique, de contour irrégulier, nettement saillant, à la surface des téguments. Tantôt la surface n'est qu'en partie exulcérée, recouverte çà et là par une peau mince très vasculaire. Tantôt l'ulcération est plus profonde, mais sans atteindre jamais le niveau de la peau voisine; elle présente une surface inégale, papillaire ou granuleuse, et se continue toujours graduellement avec la partie non ulcérée du néoplasme. Elle saigne facilement et ne sécrète que de la sérosité. La zone marginale a une couleur rouge jaunâtre. Lorsqu'il occupe le cuir chevelu, le cancer baso-cellulaire forme des masses arrondies, bourgeonnantes, du volume d'une noix, de consistance molle, non adhérentes aux plans profonds et ne déterminant pas d'engorgement ganglionnaire.

Cette forme du néoplasme peut être traitée très avantageusement par la radiothérapie, qui donne des résultats durables.

BRAATZ (de Kœnigsberg). — *Intoxication saturnine consécutive aux plaies par armes à feu.*

On sait que des projectiles en plomb peuvent séjourner dans l'économie pendant des années sans provoquer aucun accident; on sait moins qu'ils peuvent déterminer un empoisonnement, qui paraît plus fréquent que ne le fait supposer la pauvreté de la littérature médicale sur ce point. Il est remarquable de constater que les manifestations morbides n'éclatent parfois qu'au bout de dix-sept à dix-huit ans et peuvent être provoquées par une quantité de plomb minime (dans un cas 3 grains de plomb; dans un autre, plombs pesant en tout 1,6 gramme).

1. D'après le *Zentralbl. f. Chirurgie*, 1907, n° 31 (Supplément).

Digitized by Google

Les symptômes qu'on observe sont variables (anémie, dyspepsie, coliques, liséré, névralgie, paralysie des extenseurs des 3e et 4e doigts, arthralgies, néphrite, hypertrophie du cœur, ascite, encéphalopathie).

Comme les accidents disparaissent après l'ablation des plombs, il y a intérêt à faire un diagnostic précoce. On tiendra grand compte des granulations basophiles décrites par Askanazy, puisqu'elles se rencontrent déjà dans le sang à une époque très précoce de l'intoxication, avant l'apparition de tout symptôme clinique.

Kuhn (de Cassel). — *Catgut stérilisé, imprégné, traité avant la torsion par l'iode ou l'argent.*

Le catgut chirurgical ne doit pas être préparé avec le catgut brut du commerce. Il faut le prendre frais sur l'intestin du mouton qu'on vient de tuer avec toutes les précautions aseptiques. L'intestin humide, traité par les alcalins, doit être lavé et rendu chimiquement indifférent. Avant de le tordre, il faut le désinfecter avec les sels iodiques ou argentiques. Les catguts ainsi préparés se résorbent très rapidement, ainsi qu'il appert d'expériences faites avec du catgut introduit dans la chambre antérieure de l'œil.

Suter (d'Innsbruck). — *Traitement des plaies par le baume du Pérou.*

L'auteur a employé depuis deux ans, à la clinique de Schloffer, le baume du Pérou dans 562 cas de plaies variées, parmi lesquelles 20 fractures exposées. De ces dernières, 14 ont guéri sans complications; dans les 6 autres cas, survinrent des accidents, dont aucun ne nécessita une amputation. Les résultats ont été aussi bons dans les écrasements étendus des parties molles; il est important d'insinuer le baume d'une manière méthodique dans toutes les anfractuosités de la plaie.

Le baume du Pérou a une triple action : il enferme mécaniquement les bactéries; il les tue, enfin il jouit des propriétés chimiotactiques énergiques. A ce dernier point de vue, on peut constater que l'injection d'une goutte de baume dans les tissus détermine la production d'un véritable rempart de leucocytes.

Contrairement à *Borchard* (de Posen), qui, bien qu'employant le médicament à doses faibles (3 à 4 grammes), a vu apparaître dans l'urine de l'albumine et des cylindres, Suter n'a jamais observé la moindre irritation rénale.

Kotzenberg (de Hambourg). — *Plombage des os par la méthode de Mosetig-Moorhof.*

Cette méthode est un peu tombée en discrédit, en raison de ses insuccès. Mais ceux-ci ne lui sont pas imputables; ils dépendent d'une technique défectueuse et d'une mauvaise préparation de la masse. Il faut évider et désinfecter avec soin la cavité et n'y introduire qu'une masse ayant une température de 45° à 50°. En effet, trop chaude, elle permet à l'iode de s'éliminer; trop froide, elle ne pénètre pas dans les fentes osseuses.

Digitized by Google

L'auteur a traité 11 cas par cette méthode. Dans les ostéomyélites, les résultats sont mauvais; 2 cas seulement ont guéri par première intention. Souvent il reste des fistules. Les résultats sont meilleurs dans la tuberculose, mais celle-ci peut récidiver.

Schlichthorst (de Norderney) a employé avec succès la méthode de Mosetig après ablation de ganglions sus-claviculaires.

Stich (de Breslau). — *Transplantation d'organes et suture vasculaire.*

L'auteur a fait d'abord quelques expériences préliminaires de réunion circulaire d'artères sectionnées; il a réussi même sur des vaisseaux n'ayant qu'un millim. de diamètre et a pu implanter latéralement des vaisseaux l'un dans l'autre. Le point important au point de vue technique, c'est de convertir la circonférence ronde des artères et des veines en lignes droites à l'aide de trois fils d'appui placés à égale distance, de manière à pouvoir ensuite poser une suture continue.

On réussit ainsi, non seulement à obtenir le fonctionnement irréprochable des artères carotides, fémorales, suturées, mais à remplacer des segments artériels réséqués par d'autres transplantés, venant du même animal ou d'un autre. Stich a même implanté dans la carotide du chien une veine jugulaire externe, qui, au bout de 65 jours, offrait déjà un notable épaississement de la paroi.

Il rapporte ensuite des cas de transplantation du rein, en greffant les vaisseaux rénaux dans les vaisseaux iliaques et l'uretère dans la vessie. Le chien sur lequel l'opération a été tentée a survécu trois semaines; il est mort de péritonite suppurée.

Enfin Stich a essayé les transplantations du corps thyroïde et cela avec succès.

Lexer (de Kœnigsberg). — *L'opération idéale des anévrysmes artériels et artério-veineux.*

Actuellement, avec les progrès de la chirurgie expérimentale, ce n'est plus l'extirpation du sac, avec ligature des vaisseaux, qui est l'opération idéale. On doit chercher à obtenir le retour de la circulation dans des voies normales, dans l'artère après l'anévrysme artériel, dans l'artère et la veine après l'anévrysme artério-veineux. On évite ainsi les accidents observés après la ligature de la carotide primitive, après celle des artères des membres.

On peut employer la suture vasculaire latérale, la réunion circulaire ou la transplantation. La première a été utilisée par Körte et Garrè, la seconde par Murphy. A ces trois succès, Lexer en ajoute un quatrième, concernant un gros anévrysme artério-veineux poplité traumatique, qui remontait à 8 semaines. La tumeur étant extirpée et les vaisseaux réséqués sur une longueur de 4 centimètres, l'artère et la veine furent réunies circulairement à l'aide de la méthode prothétique au magnésium de Payr. Dans un cinquième cas d'anévrysme axillaire rompu, Lexer tenta la transplantation d'un bout de la veine saphène interne avec suture continue à la soie. Le

Digitized by Google

malade mourut le cinquième jour de délirium tremens ; le transplant adhérait fortement au deltoïde, sans hémorragie ni thrombose. Mais le bout central de l'artère renfermait un petit caillot pariétal au point qui, pendant l'opération, avait été serré par une pince.

CRANE ET FACE

Becker (de Coblence). — *Anévrysme traumatique de la carotide cérébrale avec exophtalmos pulsatile.*

Cet anévrysme, consécutif à l'éclatement d'un fusil avec pénétration de fragments d'acier dans le crâne, se révéla aussitôt après l'accident par de la dilatation pupillaire, puis par du chémosis et de la protusion du globe oculaire gauche. Au bout de trois semaines, l'exophtalmie était considérable, l'œil complètement immobile, les pulsations visibles et tangibles, les veines de la paupière supérieure fortement distendues. Sur l'œil, la tempe gauche et toute la tête, on entendait un bruit synchrone à la systole cardiaque, bruit qui disparaissait par la compression de la carotide gauche. La radiographie démontra dans le cerveau l'existence de trois ombres à bords nets, provenant des éclats d'acier. L'un de ceux-ci, gros comme un pois, occupait le lobe frontal droit près de la faux du cerveau. Le second, un peu plus grand, était logé dans les ganglions de la base et traversait la partie antérieure du noyau caudé. Le troisième se trouvait à gauche de la selle turcique et s'étendait de l'apophyse clinoïde antérieure à la postérieure ; c'est celui qui avait produit l'anévrysme.

Le traitement avait consisté d'abord en applications froides et compression intermittente de la carotide. Aucune amélioration ne fut obtenue. Enfin, au bout de cinq semaines, on pratiqua la ligature de la carotide interne, qui fut bien supportée. Mais, au bout de quinze jours, l'exophtalmos pulsatile reparut ; il disparaissait par compression de la carotide droite. Becker n'osa se résoudre à lier cette artère. Il confectionna un tube de carton, long de 10 centimètres, s'adaptant exactement au rebord de l'orbite et maintenu avec un peu de plâtre sur le front, la joue et le nez. Un morceau de gaze étant appliqué sur l'œil fermé, Becker introduisit dans le tube, pour exercer une pression uniforme, une vessie de porc, renfermant en bas 300 grammes de mercure et, par-dessus, de petits morceaux de glace. Cette pression, exercée d'une façon intermittente pendant huit heures par jour, fut bien supportée ; on faisait, en outre, trois séances quotidiennes de une heure de compression digitale de la carotide primitive droite. Au bout de cinq semaines de traitement, l'amélioration était manifeste, l'exophtalmie était minime, les pulsations nulles, les douleurs supprimées.

Jordan (de Heidelberg). — *Ligature de la carotide commune.*

La ligature reste toujours une opération dangereuse, suivie dans 25 p. 100 des cas de troubles cérébraux et 10 fois sur 100 de ramollissement cérébral mortel. On ne sait jamais si l'opéré se réveillera, s'il aura une hémiplégie immédiate, etc. Pour éviter ces désagréables surprises, Jordan recommande

Digitized by Google

un nouveau procédé, qu'il a expérimenté sur le chien et qui consiste dans la constriction préalable, lâche, de la carotide pendant quarante-huit heures. En serrant avec précaution, de façon que le pouls périphérique seul disparaisse, on ne rompt pas la tunique interne et il ne se produit aucune coagulation. En enlevant la ligature au bout de deux jours, le pouls reprend sa force et tous ses autres caractères.

La ligature préliminaire est faite sous l'anesthésie locale.

Voelcker (de Heidelberg). — *Mastication oblique par hyperostose du condyle du maxillaire inférieur.*

L'auteur présente des photographies d'obliquité du squelette facial, déterminé, dans trois cas, par un accroissement en longueur anormal de la branche montante de la mandibule et spécialement du condyle articulaire, qui peut atteindre les dimensions d'une noix. Cette augmentation de volume dépend d'une hyperostose simple ou d'un processus d'arthrite chronique. Le traitement consiste en la résection du condyle.

Ranzi (de Vienne). — *Prothèses immédiates après les résections de la mâchoire inférieure.*

Ranzi rapporte les observations de plusieurs malades de la clinique de v. Eiselsberg, ayant subi la résection de la mâchoire inférieure (branches ou corps) pour sarcomes, nécrose phosphorée, etc., et auxquels on appliqua un appareil prothétique immédiat, remplacé au bout de trois semaines par un définitif. Le résultat fut excellent, sauf dans un cas. La section osseuse doit être faite obliquement, pour faciliter l'introduction de la prothèse immédiate. Celle-ci permet toujours l'inspection de la plaie.

Hofmann (de Gratz). — *Pharyngotomie sus-hyoïdienne, opération préliminaire pour l'ablation des tumeurs naso-pharyngiennes.*

Une section transversale au-dessus de l'os hyoïde permet l'inspection facile du champ opératoire, quand on se propose d'enlever une tumeur de l'épipharynx. Le point important, quand on pratique l'incision, c'est de respecter les muscles, qui vont aux parties latérales de l'os hyoïde, afin de ne pas entraver la déglutition. En écartant les parois du pharynx d'ailleurs très extensible, et en déplaçant en avant le voile du palais, on peut examiner la base du crâne. On se donne plus de jour encore en divisant sur la ligne médiane le voile du palais et le revêtement muco-périostique de la voûte palatine, en les écartant latéralement, enfin en enlevant la partie postérieure de la voûte osseuse.

Au cours de l'ablation, conduite suivant ces principes, d'un sarcome de la base du crâne chez une femme de vingt-sept ans, on put s'assurer qu'on réussit aisément à voir et à enlever tout le néoplasme, sans avoir en général aucune hémorragie sérieuse. Si celle-ci se produit, le tamponnement suffit presque toujours pour la maîtriser; sinon il est facile, en prolongeant un peu en dehors l'incision de la pharyngotomie, de lier l'artère carotide externe. On peut facilement aspirer le sang au cours de l'intervention, de sorte que toute trachéotomie est inutile. La pneumonie de

Digitized by Google

déglutition est peu à craindre et, dès le troisième jour, les opérés avalent bien.

Schloffer (d'Innsbruck) a extirpé par la voie nasale un *adénome de l'hypophyse*, dont le diagnostic était établi par l'hémianopsie bitemporale et la radiographie. La mise à nu du corps pituitaire par le sinus sphénoïdal réussit très facilement après relèvement latéral de tout le nez, et ablation de la paroi interne d'une orbite et de l'antre d'Highmore. On laissa en place le cinquième de l'hypophyse hypertrophiée; la plaie fut tamponnée au baume du Pérou. Pendant quinze jours, il y eut un écoulement du liquide céphalo-rachidien. Depuis trois semaines que l'opération est faite, la méningite ne s'est pas déclarée.

RACHIS, COU ET THORAX

Jenckel (de Gœttingen). — *Hétérotopie traumatique de la moelle épinière.*

A la suite d'une chute de 3 mètres de haut sur la nuque apparurent, chez un homme de trente-six ans, tous les signes d'une lésion transversale du cinquième segment cervical (paralysie des quatre membres, anesthésie remontant jusqu'a la deuxième côte; abolition des réflexes, paralysie vésico-rectale, priapisme, symptômes oculo-pupillaires, hyperthermie, hyperidrose). Mort le treizième jour. A l'autopsie, on ne trouva ni fracture, ni épanchement sanguin extra- ou intramédullaire, aucune méningite. L'examen microscopique seul permit de déceler dans le domaine du cinquième segment cervical une déchirure des cornes postérieures, immédiatement en arrière des colonnes de Clarke.

Fedor Krause (de Berlin). — *Des paralysies médullaires.*

Krause s'occupe spécialement dans sa communication des paralysies par fausses tumeurs, dont il observe plusieurs exemples. En voici quelques-uns.

Le premier concerne une femme de cinquante-trois ans, qui présentait tous les symptômes d'une tumeur de la moelle épinière siégeant à hauteur du 8e segment cervical. Après ablation des 6e et 7e arcs postérieurs du rachis, l'opérateur trouva une énorme tension du liquide cérébro-spinal, sans aucune pulsation de la dure-mère. Après avoir fendu celle-ci et laissé écouler le liquide, qui était clair et normal, on ne vit aucune tumeur, mais une modification très spéciale de l'arachnoïde, qui, tendue, formait comme une vésicule violette. Peu satisfait de cette trouvaille, Krause enleva encore le 5e arc cervical et le 1er dorsal. Nulle part, on n'aperçut un obstacle ou une tumeur. — La malade a guéri; tous les signes de tumeur, avant tout la paralysie de Brown Séquard, ont disparu.

Le 2e cas est relatif à un homme de quarante-sept ans, auquel un chirurgien s'était contenté d'enlever les 2e et 3e lames vertébrales dorsales sans ouvrir la dure-mère, ce qui est, pour Krause, une faute capitale. Au bout de six mois, il continuait à présenter des manifestations de néoplasme ou de pachyméningite, à la hauteur des 2e, 3e, 4e segments dorsaux avec pré-

Digitized by Google

dominance de lésions dans la moitié droite de la moelle. L'opération fut laborieuse et le tissu cicatriciel de la première intervention ne put être enlevé qu'après laminectomie des 1er et 4e arcs. L'aspect était tout à fait semblable à celui du cas précédent : dure-mère tendue, issue d'une grande quantité de liquide sous-arachnoïdien, arachnoïde formant un sac bleu foncé. Il existait en outre des adhérences entre la dure-mère et la moelle. Le résultat fonctionnel est resté très incomplet.

Le 3e malade, médecin russe âgé de trente-cinq ans, paraissait présenter une tumeur extra-médullaire à la hauteur du 3e arc dorsal avec paralysie de Brown-Séquard typique. On ne trouva encore aucun néoplasme, mais une grande tension du liquide cérébro-spinal et de solides adhérences méningo-médullaires. Mort; pas d'autopsie.

Krause rapporte encore deux autres cas, démontrant que la tension du liquide céphalo-rachidien peut, à elle seule, produire des phénomènes de compression. Il est intéressant de savoir que cette tension et cette accumulation peuvent se faire sur une zone tout à fait limitée. On s'explique ces phénomènes en admettant l'existence d'adhérences préalables traumatiques ou inflammatoires (goutte, syphilis, etc.).

La ponction lombaire est malheureusement impuissante à éclairer le diagnostic. Comme preuve, Krause cite le cas suivant : Un homme tombe de voiture et se fait une contusion grave de la colonne cervicale, avec accidents de compression médullaire. On le ponctionne plusieurs fois, sans constater aucune surpression. En enlevant les 2e, 3e, 4e arcs cervicaux, Krause trouva la même tension de liquide que dans les cas précédents. La dure-mère fut incisée. Le malade a complètement guéri par cette seule intervention.

Tous ces faits peuvent être catalogués *méningite séreuse spinale*, qu'il est impossible de différencier cliniquement des tumeurs de la moelle. On pourrait objecter qu'une ponction, pratiquée à la hauteur de l'obstacle supposé, serait susceptible de nous donner quelques renseignements utiles. Il n'en est rien, car, dans toutes les tumeurs médullaires qu'il a opérées, Krause a trouvé constamment au-dessus du néoplasme une tension analogue du liquide céphalo-rachidien. Cushing l'a rencontrée également au-dessous. — Il faut toujours avoir recours à la laminectomie.

Kœlliker (de Leipzig). — *Présentation d'instruments œsophagoscopiques.* L'auteur présente ses tubes œsophagoscopiques rigides et élastiques. Les premiers se composent d'un double tube, dont l'interne représente le mandrin, dans lequel on introduit, quand on veut enfoncer l'instrument, une bougie olivaire. On enlève celle-ci, dès que le tube rigide a franchi le défilé cricoïdien. Aussi l'avantage de cet œsophagoscope est-il de permettre l'introduction sous l'éclairage, tandis que le tube interne conique protège la muqueuse. — Les tubes élastiques sont conduits aussi à l'aide d'une bougie; pour redresser leurs coudures, on fait d'une part exécuter un mouvement d'extension à la tête, et, d'autre part, on introduit un tube rigide dans le tube flexible.

Digitized by Google

Avec ces œsophagoscopes, on peut opérer le patient assis ou couché.

WENDEL (de Magdebourg). — *Chirurgie de l'œsophage thoracique.*

Wendel relate deux cas de cancers du cardia, opérés par Brauer dans la chambre de surpression. Dans le premier, il s'agissait d'un jeune homme de vingt-six ans. Le diagnostic a été confirmé par l'excision préalable d'un fragment à l'aide de l'œsophagoscope de Killian. Le thorax fut ouvert dans le sixième espace intercostal gauche sur une longueur de 16 centimètres. La tumeur avait déjà gagné le diaphragme et le poumon, et l'ablation ne put être faite. Le malade survécut quatre mois.

Le second cas est celui d'une grosse tumeur du segment inférieur de l'œsophage et de la région voisine de l'estomac. On réussit facilement à séparer les pneumogastriques et à isoler la portion thoracique du néoplasme. Le diaphragme fut sectionné circulairement, à quelque distance de l'orifice œsophagien. Alors seulement, on reconnut la grande étendue de la tumeur, qui envahissait la petite courbure de l'estomac. Il fallut couper les deux pneumogastriques, qui plongeaient dans la tumeur. L'extirpation terminée, il ne restait de l'estomac qu'un segment semblable à de l'intestin. La section de l'œsophage fut fermée et on réunit latéralement, à l'aide d'un bouton, l'œsophage et l'estomac. Le malade succomba le lendemain.

REISINGER (de Mayence). — *Traitement opératoire de la dilatation de l'œsophage.*

Une dame de quarante-cinq ans présentait, depuis douze ans, les signes d'un diverticule œsophagien bas situé; mais la radioscopie démontra qu'il s'agissait en réalité d'une ectasie presque uniforme, occupant toute la portion thoracique de l'œsophage. Les troubles fonctionnels étant très sérieux (vomissements quotidiens, oppressions, douleurs interscapulaires, insomnie), Reisinger se crut autorisé à intervenir et à pratiquer une œsophagoplication. On établit d'abord une fistule gastrique; puis, au bout de trois semaines, on tailla un lambeau cutanéo-musculaire, dont la base s'étendait de la 3e à la 8e apophyse épineuse dorsale; on résqéua des 4e, 5e, 6e et 7e côtes un morceau de 6 centimètres de long; on décolla la plèvre et on put isoler l'œsophage élargi, à parois indurées, de la 2e vertèbre dorsale jusqu'au diaphragme. On fixa l'œsophage par deux anses de fil et on arrêta l'opération (collapsus). Quelques semaines plus tard, on la termina en excisant de l'œsophage une bande longue de 15 centimètres, large de 2 à 3 centimètres. La malade, que Reisinger présente au Congrès, est bien guérie, n'a plus de troubles de déglutition, plus d'oppression, plus de vomissements.

Czerny (de Heidelberg) a fait l'autopsie d'une dilatation fusiforme de l'œsophage, dont le cathétérisme était impossible. Aussi ne croit-il pas à la théorie pathogénique de Mikulicz (cardiospasme). L'ectasie œsophagienne étant en général combinée à la gastrectasie et à l'entéroptose, il croit que l'étiologie de tous ces cas est semblable et rappelle celle de la maladie de Hirschsprung.

Digitized by Google

Glücksmann (de Berlin) a traité avec succès la dilatation fusiforme de l'œsophage par les lavages à l'eau chaude et les courants faradiques.

Cahen (de Cologne) cite un cas de cardiospasme qu'il a traité par la dilatation rétrograde. Il y eut une notable amélioration, mais la récidive survint.

Friedrich (de Geifswald). — *Chirurgie du poumon.*

Friedrich partage l'opinion de Quincke, de Terrier, qui réclament une intervention précoce dans l'abcès et la gangrène du poumon; mais il ne faut pas oublier la difficulté du diagnostic du nombre et du siège des foyers morbides. Les abcès plus vieux et les gangrènes plus avancées guérissent moins aisément, en raison de l'épaississement lardacé de leurs parois, de l'infiltration et de l'induration circonvoisines, des dilatations bronchiques secondaires. Tandis qu'au début, il suffit parfois d'une simple incision et d'un drainage, les foyers plus anciens exigent des résections étendues des côtes ou de la paroi thoracique et laissent fréquemment à leur suite des fistules bronchiques avec toutes leurs fâcheuses conséquences.

L'examen aux rayons X est d'un précieux secours pour le diagnostic. Mais il est impossible de reconnaître l'existence, l'étendue, la résistance des adhérences pleurales.

Une suture circulaire, bien faite, de la plèvre pulmonaire à la plèvre costale et même aux muscles intercostaux, tout autour du foyer morbide, met à l'abri du pneumothorax et de ses conséquences (opération en un temps). Quand l'état de santé du sujet le permet, un tamponnement de cette suture pleurale assure la solidité des adhérences (opération en deux temps). On pénètre dans le tissu pulmonaire avec le thermocautère ou même avec les ciseaux et le bistouri. Il faut éviter de creuser dans la profondeur avec le doigt. Quand on a trouvé le foyer, on le tamponne d'une façon modérée; quand on l'a manqué, ce qui n'est pas très rare, on maintient également l'incision béante par un tamponnement lâche, grâce auquel l'abcès s'ouvre souvent spontanément. Friedrich se demande aussi, si l'on ne devrait pas recourir à la résection primitive d'un lobe gangrené du poumon.

Il n'est pas toujours indiqué d'ouvrir une cavité suppurée bronchectasique; on peut nuire au contraire au malade, en ce sens qu'une ou plusieurs fistules bronchiques diminuent la force expiratoire que réclame l'expectoration. L'extension de l'abcès et de la gangrène, l'aggravation de l'état général, la limitation de la bronchectasie à un seul lobe indiquent seules une intervention opératoire. Souvent alors la résection partielle d'un poumon est plus utile que la simple incision d'un foyer.

Les interventions chirurgicales dans la tuberculose ne sont guère encourageantes jusqu'à ce jour. Il en est de même pour l'actinomycose et les néoplasmes que le chirurgien n'est appelé à voir qu'à une période trop avancée. C'est dans les kystes hydatiques qu'on obtient les plus beaux succès; ils sont traités d'après les principes des abcès et des cavités sphacélées.

Digitized by Google

Friedrich s'occupe ensuite, sans apporter aucune réflexion nouvelle, des plaies du poumon, des corps étrangers des bronches, de la technique opératoire de la thoracotomie exploratrice. Il a fait quelques recherches expérimentales intéressantes, sur l'état de la respiration et les variations de la pression sanguine pendant l'ouverture du thorax. Ainsi, d'après lui :

1° La narcose n'est nécessaire qu'au début et à la fin de l'opération, tandis qu'elle est inutile pour toutes les manœuvres sur la plèvre, sur le parenchyme pulmonaire, les bronches, les vaisseaux du poumon.

2° A l'aide de la sous-pression, on peut, dans la chambre pneumatique, développer et réduire d'une façon graduelle tous les phénomènes du pneumothorax. Entre une pression de 0 et — 3 millimètres, se trouve chez l'animal et chez l'homme la « zone du pneumothorax », c'est-à-dire cette zone de pression dans laquelle se résolvent les accidents importants pour la respiration et l'activité cardiaque. Au delà de — 8, commence une dilatation emphysémateuse, qu'il faut toujours éviter. Les phénomènes dangereux sont dus à un déplacement brusque des organes intrathoraciques, notamment des gros vaisseaux, et à la pression atmosphérique dans l'inspiration de l'autre poumon. En opérant entre — 3 et — 8 millimètres, on peut très bien voir et explorer tout l'ensemble du poumon, à condition de ne pas trop le tirailler et le déplacer.

Enfin Friedrich étudie la technique de la résection du poumon ou de l'amputation d'un lobe, l'hémostase, les manières d'éviter l'emphysème du médiastin, etc.

Seidel (de Dresde). — *Sur la physiologie de la méthode de surpression pour éviter les conséquences du pneumothorax.*

Cette méthode n'entraîne que de légères modifications des conditions normales. La respiration est à peine ralentie, quelquefois un peu accélérée. Le pouls subit des changements analogues; il reste régulier. La pression sanguine présente, pendant les six ou huit premières respirations, une légère et courte élévation, suivie d'une chute plus longue et plus marquée; puis tout revient à la normale.

Seidel conclut que la méthode de Brauer est aussi utilisable chez l'homme que celle de Sauerbruch. Il pense :

1° Que la méthode de surpression doit être mise en œuvre aussitôt après l'établissement du pneumothorax. Quand celui-ci, non combattu, existe depuis assez longtemps, il se forme rapidement des atélectasies;

2° Qu'il faut employer des pressions qui ne soient pas trop élevées (12 à 13 centimères d'eau chez l'adulte);

3° Qu'il faut éviter la trachéotomie.

Karewski (de Berlin). — *Traitement chirurgical de l'actinomycose du poumon.*

Il est inexact de prétendre que l'actinomycose pulmonaire ne soit pas chirurgicalement curable. Mais il importe de la diagnostiquer de très bonne heure, à une époque où les lésions ne sont pas encore trop avancées

Digitized by Google

et où il n'y a encore aucune métastase. Dans les crachats, il faut s'attacher à la coloration par le Gram, à l'ensemencement des cultures anaérobies et la recherche des filaments de fibrine. Il faut aussi appeler à notre aide les rayons X. Mais ce qui est particulièrement important, c'est l'interprétation, exacte et faite à temps, des modifications inflammatoires de la paroi thoracique. Elles constituent un signe d'alarme à côté duquel on passe trop souvent et il faut en tenir grand compte, quand elles apparaissent à la suite d'un catarrhe tenace, non tuberculeux.

Karewski pose en principe que tous les abcès actifs de la paroi thoracique, quand ils ne résultent pas d'une propagation, reconnaissent le poumon comme origine et doivent être poursuivis jusque dans son intérieur. L'actinomycose pulmonaire doit être extirpée comme une tumeur maligne, et c'est ainsi qu'on la guérit, si la colonne vertébrale, le tissu rétropéritonéal, etc., n'ont pas encore été envahis. Karewski appuie sa communication sur cinq observations personnelles : deux opérés sont bien portants; les trois autres, bien guéris de leur lésion pulmonaire, ont été emportés par des métastases. Chez les deux premiers, l'intervention avait eu lieu presque aussitôt après l'apparition du gonflement de la paroi thoracique et avait été poussée à fond de façon à dépasser les limites du mal; chez les autres, l'opération avait été tardive ou incomplète.

Mertens (de Breslau). — *Plaie du poumon par instrument piquant. Suture. Guérison.*

Observation d'un homme, qui s'était donné un coup de couteau dans le quatrième espace intercostal gauche, immédiatement en dedans du mamelon. Du sang s'écoulait abondamment par la plaie. L'hémorragie menaçante et la possibilité d'une plaie du cœur indiquaient l'urgence de l'opération, qui eut lieu trois quarts d'heure après l'accident.

Lambeau cutanéo-musculo-costal, rabattu en dedans. D'un trou de la plèvre mise à nu, du sang jaillissait avec violence. Mertens introduisit une pince dans la cavité pleurale et attira le poumon dans la plaie. La plaie du poumon fut fixée avec de fins catguts à l'ouverture de la plèvre et on sutura l'un sur l'autre plèvre et poumon, de façon à les fermer tous deux. Le 3e jour, emphysème du cou et de la face, qui disparut le lendemain. Le 7e jour, le poumon se déplissa à nouveau d'une façon complète. Guérison en trois semaines.

Mertens insiste sur l'avantage qu'il y a à ménager la plèvre, quand on soulève les côtes; on peut ainsi fixer rapidement le poumon et fermer la cavité pleurale.

Nordmann (de Schöneberg-Berlin), présente *un nouvel aspirateur pour le traitement de l'empyème.*

Garré (de Breslau) parle des fistules pulmonaires post-opératoires, dans lesquelles le tissu du poumon est fortement distendu par des adhérences, qu'il faut détruire largement. On ne doit pas être trop économe dans l'ablation des côtes et de la plèvre. Les bronchectasies étendues doivent être opérées de très bonne heure.

Digitized by Google

Lenhartz (de Hambourg) a opéré 85 gangrènes, 5 abcès, 4 carcinomes du poumon et 11 bronchectasies avancées. Sur ses 85 gangrènes, il y a 53 guérisons et 32 morts. Sur 5 abcès : 4 guérisons.

Pour les bronchectasies, Lenhartz estime aussi que le pronostic est d'autant meilleur que l'intervention est plus précoce. Dans un cas survenu un an après une pleurésie, il a suffi d'enlever 3 côtes pour obtenir la guérison. Dans les cas chroniques, la simple thoracotomie sans résection pulmonaire est insuffisante. Dans une bronchite putride, l'incision de 12 dilatations bronchiques n'amena aucune amélioration; la guérison ne survint qu'après ouverture large, ligature de la bronche principale droite et ablation du lobe inférieur tout entier.

Le cancer du poumon est, d'après Lenhartz, relativement facile à diagnostiquer, en s'appuyant sur les caractères microscopiques des crachats, la radioscopie, l'examen physique, la ponction exploratrice. Sur 4 opérés, 3 sont morts, le 4e a survécu, l'opération datant d'un an. Chez ce dernier, on ouvrit, curetta et temponna une grande cavité, puis on institua pendant longtemps un traitement par les rayons Röntgen.

Enfin l'auteur croit que, pour des raisons techniques, les méthodes de Brauer et de Sauerbruch ne sont pas près de se généraliser. Les dangers de pneumothorax n'existent pas pendant l'opération, mais à chaque pansement. Lenhartz opère d'habitude en deux temps. Quand on ouvre la plèvre avec le thermo, il peut y avoir un arrêt brusque du cœur et de la respiration, dont la raison nous échappe.

Küttner (de Marbourg) a opéré 3 fois sur l'homme dans l'appareil de Brauer et s'en déclare très satisfait. Les accidents qu'il a observés dans deux cas sont imputables à l'aspiration par les fistules pleuro-pulmonaires. — Il rapporte aussi un cas intéressant de carcinome œsophagien situé immédiatement sous le hile du poumon et qui put être complètement extirpé.

Körte (de Berlin) a opéré 24 gangrènes pulmonaires, 5 abcès, 12 cavernes bronchectasiques, trois cancers et une actinomycose du poumon. Il opère généralement en un temps. Comme Lenhartz, il a vu, au moment de l'ouverture de la plèvre, plusieurs collapsus, mortels dans trois cas. Ces collapsus sont indépendants de l'anesthésie et sont des réflexes des pneumogastriques.

Tietze (de Breslau) présente plusieurs pièces (gangrène du poumon, bronchectasies multiples, périthéliome pleural).

Rehn (de Francfort-sur-le-Mein). — *Chirurgie du cœur et du péricarde.*

Rehn expose le diagnostic des plaies du cœur et insiste sur l'importance de l'hémopéricarde, ainsi que sur les phénomènes de compression cardiaque (nom que Rehn propose par analogie avec la compression cérébrale). Cette compression, quand le sang remplit rapidement le péricarde, produit la mort en peu d'instants. Quand l'hémorragie est plus lente, le péricarde se laisse distendre, ses espaces de réserve se remplissent. Il se forme particulièrement en bas et à gauche un volumineux recessus. Par

Digitized by Google

compression des oreillettes et des veines caves, le cœur est pour ainsi dire étranglé; il se ralentit et finalement s'arrête.

Au point de vue des indications opératoires il est certain qu'il y a quelques guérisons spontanées; mais un individu, dont le cœur a été suturé, se trouve incontestablement dans de meilleures conditions que celui qui a guéri tout seul. Les corps étrangers fixés dans le cœur ne doivent être enlevés que lorsque l'organe est suffisamment mis à nu.

Pour cette découverte, les nombreuses méthodes à lambeaux osseux sont trop dangereuses et exposent trop à l'infection; il est préférable de pratiquer d'abord une incision intercostale, répondant à la plaie extérieure et se dirigeant en dehors en commençant au bord sternal. Quelquefois il faut réséquer une ou plusieurs côtes. Si le cœur doit être mis à nu sur une plus grande surface, on ajoute une seconde incision verticale le long du bord sternal; après division des cartilages costaux, les lambeaux sont fortement attirés en haut et en bas. On doit essayer de ménager la plèvre, lorsqu'elle n'est pas blessée, ou tout au moins n'y pratiquer qu'une minime incision. Autant que possible, on opérera avec l'appareil de Brauer ou dans la chambre de Sauerbruch.

Quand le diagnostic est incertain, une péricardotomie exploratrice est indiquée. Pour celle-ci, Rehn recommande une incision le long du bord inférieur de la 7e côte gauche, se portant vers la base de l'appendice xiphoïde; puis section du 7e cartilage costal; on pénètre ainsi sous le sternum, enfin progressivement de bas en haut jusqu'à la zone péricardique non recouverte par la plèvre. Cette zone est facile à ouvrir et à drainer. Cette incision permet de procéder immédiatement à la mise à nu du cœur.

Pour maîtriser l'hémorragie pendant qu'on fait la suture, on a employé de nombreuses méthodes. Rehn recommande de comprimer entre deux doigts les veines caves à leur embouchure dans l'oreillette; c'est une pratique inoffensive, si elle dure peu de temps. La suture du cœur sera faite à la soie fine. On doit fermer la plèvre, mais drainer la péricarde. En faisant la statistique globale des plaies du cœur suturées, on trouve 40 p. 100 de guérisons.

Sauerbruch (de Greifswald). — *Emploi de la chambre pneumatique en chirurgie cardiaque.*

De ses recherches expérimentales, l'auteur conclut que la chambre pneumatique permet d'opérer rapidement, qu'il faut suturer le cœur avec une pression négative de 3 mm. de mercure, parce qu'alors l'hémorragie est moindre et que la suture est plus facile en raison de l'affaissement du cœur. La compression des veines caves (en ménageant la grande veine coronaire) peut être facilement supportée chez les chiens pendant dix minutes. Chez l'homme, on comprime suffisamment les veines du cœur par le procédé suivant : la main gauche saisit fortement la base du cœur, de telle façon que les veines sont comprises et comprimées entre les 3e et 4e doigts; l'index et le pouce prennent et fixent la pointe du cœur.

Quand l'opération sur le cœur est terminée, on élève la pression néga-

Digitized by Google

tive à 8 mm. de mercure; on supprime ainsi le pneumothorax et on diminue notablement les chances d'infection de la cavité pleurale.

THIEMANN (d'Iéna). — *Plaie de l'oreillette et du ventricule droits par une aiguille. Suture. Guérison.*

L'aiguille à coudre, qui était restée fixée sous la 4e côte gauche, avait déterminé une plaie pénétrante des cavités droites du cœur. Opération au bout de 3 heures et demie. Incision en ⊣. Le péricarde contenait 100 cmc. de sang liquide et des caillots nombreux. Le trou du ventricule droit mesurait 1 centimètre de long; celui de l'oreillette 1 centimètre et demi. Suture au catgut, drainage du péricarde et de la plèvre. Quelques semaines plus tard, empyème, traité par résection costale. Guérison.

Goebell (de Kiel) a fait des expériences démontrant que le résultat immédiat de la suture du cœur dépend de l'asepsie et qu'il faut éviter de poser des fils trop profonds.

Küttner (de Marbourg) présente un malade, traité avec un succès complet par la cardiolyse. Avant l'opération, le malade était incapable de travailler, condamné au lit; il présentait de la congestion hépatique, de l'ictère, de la cyanose, un pouls petit, irrégulier et rapide et une ascite volumineuse. Depuis près de deux ans que la cardiolyse est faite, le sujet est devenu vigoureux, travaille facilement et ne présente plus trace d'ascite. A l'endroit de l'opération, on voit encore la rétraction systolique et la propulsion diastolique. Ce n'est plus toutefois la paroi thoracique osseuse, mais seulement le lambeau privé de côtes, qui suit les mouvements du cœur. A la radioscopie, on reconnait les adhérences médiastinales et on aperçoit un fort trousseau fibreux qui, pendant l'expiration, soulève la moitié gauche du diaphragme.

Heller (de Stettin) cite un cas de plaie du muscle cardiaque, sans plaie du péricarde. Il est opposé à la taille de grands lambeaux. Le pronostic de pneumothorax est différent, suivant que celui-ci est produit au moment de l'opération ou existait déjà auparavant.

Franke (de Brunswick) considère que, pour certains cas, la ponction du péridarde est suffisante, qu'elle peut supprimer d'une façon temporaire ou définitive la compression cardiaque.

LAUENSTEIN (de Hambourg). — *Déchirure transversale de la veine cave inférieure.*

Lauenstein présente cette déchirure, provenant d'un jeune homme de seize ans, qui reçut en pleine poitrine le timon d'une voiture. Il existait des signes d'hémorragie intra-abdominale. La laparotomie dut être rapidement terminée par un tamponnement, en raison d'une hémorragie incoercible entre le foie et le diaphragme. La veine cave était déchirée circulairement, immédiatement au-dessous du trou quadrilatère.

SAAR (de Vienne). — *De la mastite chronique kystique.*

Saar a observé 4 cas de maladie kystique. Les trois premiers concernent

Digitized by Google

des femmes entre trente-cinq et quarante-cinq ans, multipares et ayant allaité. Deux fois on fit l'amputation de la tumeur. Le microscope montra l'existence de nombreux kystes, développés aux dépens des acini ou des conduits excréteurs. On reconnut aussi que plusieurs des formations, considérées autrefois comme constituées par du tissu conjonctif hyalin ou sclérosé, se composent essentiellement de fibres élastiques, accumulées autour de certains canaux excréteurs. L'épithélium prolifère; il remplit les espaces kystiques ou détermine un accroissement concentrique des lobules, dont les septa disparaissent. Le tissu conjonctif ne joue dans tout le processus qu'un rôle passif. Au point de vue étiologique, Saar se rallie à la théorie de Tietze : modifications séniles de la mamelle, pouvant, lorsqu'elles sont poussées plus loin, aboutir au cysto-adénome ou au carcinome. Aussi, en raison de ces faits, faut-il toujours pratiquer l'ablation radicale du sein avec ou sans curage axillaire.

Le 4e cas, concernant une femme qui n'avait jamais allaité, diffère des précédents en ce que, après l'amputation du sein, on trouva des kystes, en partie étouffés par un tissu de granulation en voie de multiplication très active.

ABDOMEN

Reerink (de Fribourg). — *Sur quelques effets de la pression intra-abdominale.*

En enlevant plan par plan les muscles abdominaux d'un chien, profondément endormi, on constate, qu'après l'ablation totale des muscles grands droits, le ventre s'affaisse; il n'y a donc pas de pression intra-abdominale qui, après suppression des muscles et fascias de la paroi, fasse équilibre à la pression atmosphérique. Il existe ainsi une pression intra-abdominale négative, mais soumise à des variations nombreuses. Cette donnée est importante pour le fonctionnement des organes en partie intra. en partie extra-péritonéaux.

Blumberg (de Berlin). — *Technique de la laparotomie.*

Blumberg estime que le grand obstacle à la formation d'une belle cicatrice abdominale réside dans la présence d'un riche pannicule adipeux, qu'il faut extirper dans toute son épaisseur sur une largeur de quelques centimètres. Comme la solidité de la paroi dépend presque exclusivement de la résistance de la suture de l'aponévrose, il ne faut faire à celle-ci qu'une petite incision, au dessous et en dehors de laquelle on creuse et on décolle les plans sous-jacents sur une longueur de plusieurs centimètres. En mobilisant ainsi l'aponévrose, on s'ouvre un jour suffisant, tout en n'ayant pratiqué que des incisions relativement petites.

La résection de la graisse n'est pas seulement indiquée dans les laparotomies, mais aussi dans beaucoup de cures radicales de hernies.

Digitized by Google

BORCHARD (de Posen). — *Hernie duodéno-jéjunale.*

L'auteur montre une pièce de hernie duodéno-jéjunale, provenant d'un homme de trente-deux ans, chez lequel on avait porté le diagnostic d'étranglement interne siégeant dans la moitié gauche de l'abdomen. En ouvrant le ventre, on reconnut la nature du mal, car la cavité abdominale ne renfermait que quelques anses grêles modérément distendues et le côlon descendant passait sur une tumeur rétropéritonéale, qui était formée par la presque totalité de l'intestin grêle logée dans la fosse duodéno-jéjunale. La réduction fut facile, la porte herniaire fut suturée et le blessé guérit. Mais, au bout de dix semaines, nouveaux accidents d'iléus : l'intervention montra une perforation d'une anse grêle gangrenée. Mort au bout de deux heures. A l'autopsie : la hernie s'étendait en bas jusqu'à l'anse sigmoïde, en dehors jusqu'au bord externe du côlon descendant, en arrière jusqu'au rein gauche et en haut jusqu'au pancréas. Sur le bord antéro-inférieur de la hernie s'insérait un diverticule de Merkel : en tirant sur celui-ci, le sac herniaire s'ouvrait.

Le diagnostic est toujours possible entre une hernie duodéno-jéjunale et parajéjunale. La première s'étrangle très rarement, parce que l'orifice herniaire est très large et s'agrandit avec le temps. L'occlusion est ordinairement due à des coudures sur le repli duodéno-jéjunal par suite d'adhérences ou d'autres altérations intra-abdominales.

La cure radicale est difficile en raison de la situation de la veine mésentérique inférieure, comprise dans le bord libre du repli.

HAASLER (de Halle). — *Hernie droite duodéno-jéjunale.*

L'auteur discute la pathogénie, les symptômes et le traitement de cette hernie. Elle ne rentre pas dans les hernies congénitales à sac préformé mais se développe, comme celle du côté gauche, aux dépens de petites dépressions herniaires et sans doute du recessus duodéno-mésocôlique.

ADLER (de Pankow-Berlin). — *La torsion du grand épiploon.*

Un homme de trente-neuf ans, portant, depuis l'âge de dix-huit ans, une hernie inguinale droite réductible, fut pris brusquement en décembre 1904 de fièvre, vomissements, et douleurs vives dans la partie droite du bas-ventre. On diagnostique une appendicite et les phénomènes se calment en trois jours par la glace et la morphine. Mais il resta une sensibilité dans la fosse iliaque droite et la hernie mobile avait fait place à une tumeur irréductible, très douloureuse, qui se continuait dans la moitié droite du bas-ventre et qu'on considéra comme un exsudat inflammatoire d'origine appendiculaire. L'intervention prouva qu'il s'agissait d'une torsion du grand épiploon à 360° dans le sens des aiguilles d'une montre. La torsion avait déterminé une forte stase veineuse et des infarctus hémorragiques. Ablation de la tumeur, qui était un lipome avec dégénérescence myxomateuse.

Dans des cas semblables, le diagnostic est possible avant l'intervention, si l'on analyse rigoureusement l'ensemble symptomatique.

Digitized by Google

Payr (de Gratz). — *Altérations expérimentales de l'estomac, consécutives à la thrombose et à l'embolie portales.*

Dans quelques-unes de ses expériences faites surtout sur des lapins et des cobayes, Payr a produit des thromboses en frappant avec un jet de chlorure d'éthyle ou en brûlant avec des solutions salines très chaudes les vaisseaux de l'épiploon ou des mésentères. D'autres expériences ont consisté en injections de substances huileuses ou graisseuses, fluides ou demi-fluides, dans des veines périphériques du mésentère et de l'épiploon.

Par ces différents procédés, on détermine des lésions plus ou moins graves de l'estomac. Sur la face externe de celui-ci, on voit parfois de grosses veines thrombosées. Mais les altérations capitales et très précoces, occupent la muqueuse gastrique, consistant en hyperémies, hémorragies, nécroses, érosions et ulcérations hémorragiques. Ces dernières siègent en général sur la grande courbure assez près du pylore; elles sont ordinairement multiples et atteignent la sous-muqueuse.

Payr a fait aussi des expériences concernant l'embolie rétrograde dans le système porte ; il a vu, après ligature d'une grosse veine mésentérique et injection de dermatol dans le bout périphérique du vaisseau, l'embolie cheminer en sens inverse du courant sanguin.

Heile (de Wiesbaden). — *Des troubles intestinaux post-opératoires.*

Une fonction essentielle de l'intestin grêle consiste dans la sécrétion de substances alcalines, accompagnant la sécrétion du suc intestinal. Ces substances sont à nouveau reprises par le gros intestin, de sorte qu'elles ne sont pas perdues pour les échanges nutritifs. Des individus, insuffisamment nourris par suite d'une sténose chronique du pylore ou de l'intestin, ont moins d'alcalins disponibles que les sujets résistants. Ils sont donc plus sensibles à une perte d'alcalins par l'intestin. Cette sensibilité se traduit d'emblée par des acides qui apparaissent dans l'urine (acétone). Quand ces individus ont subi une gastro-entérotomie, une exclusion ou une résection intestinale, l'intestin, par suite des communications anormales entre lui et l'estomac, est irrité; il éliminera ainsi une quantité anormalement élevée de substances alcalines avec le suc intestinal. Au bout de quelques jours, le contenu de l'intestin n'étant plus neutralisé, irrite les muqueuses : de là des diarrhées et des troubles variés. Alors les alcalins sont brûlés à l'état de carbonate alcalin, ils sont éliminés et perdus pour les échanges nutritifs. Les acides urinaires augmentent et ainsi apparait un coma entérogène, comparable au coma diabétique; il survient du délire, de l'incontinence d'urine et des matières fécales. Ces troubles peuvent être combattus par l'administration de grandes quantités d'alcalins, ainsi de 20 grammes de citrate de soude, etc. On donnera en même temps de l'opium et du bismuth.

Bakes (de Trebitsch). — *Traitement de l'estomac en sablier ulcéré.*

Chez une femme de cinquante ans, Bakes trouva un estomac en sablier avec ulcérations; l'isthme calleux était tellement rétréci, qu'une pyloro-

Digitized by Google

plastie était impossible. On fit deux gastro-entérostomies antérieures avec anse jéjunale suffisamment longue et on termina par une entéro-anastomose (méthode de Braun) des deux branches de l'anse. Guérison.

Kausch (de Berlin). — *Estomac en sablier et en cæcum; gastro-entérostomie.* Dans ce cas, l'estomac se composait de trois poches : la plus grande, cardiaque, avait les dimensions d'un estomac normal; la poche intermédiaire n'avait que le tiers de la première et partait de la poche pylorique, qui était la plus petite des trois. Entre les sacs cardiaque et pylorique se trouvait une grande ulcération qui avait envahi le pancréas. Les communications entre les sacs étaient larges; le pylore, près du bord de l'ulcération, était coudé.

La gastro-entérostomie fut exécutée de la façon suivante au point déclive du sac intermédiaire : l'anse grêle la plus élevée, descendant verticalement de haut en bas, fut suturée transversalement par la moitié de sa circonférence, de sorte que l'estomac était suspendu à l'anse grêle. La fente primitivement transversale s'était transformée en un triangle béant, et la fistule fonctionnait d'une façon idéale. Mais la patiente, très affaiblie, a succombé le 4e jour par délire d'inanition et refus de prendre aucune nourriture. Dans des cas de ce genre, il serait indiqué de faire suivre immédiatement la gastro-entérostomie d'une gastrostomie, en faisant passer le tube dans la branche efférente de l'anse intestinale.

Wullstein (de Halle) présente trois pièces : La première est celle d'un estomac en sablier consécutif à une striction par le corset. Il présente un isthme étroit placé près de la petite courbure et, au milieu de la grande courbure, un profond sillon déterminé par la pression du rebord costal gauche.

La deuxième pièce concerne la lésion rare, décrite par Wölfler sous le nom d'estomac en sablier gastro-intestinal. La coudure et le rétrécissement du duodénum sont produits par de larges adhérences, qui, de la partie supérieure du duodénum, se portent vers la face inférieure du foie. La portion de l'intestin sus-jacente à la coudure offre une dilatation sacciforme, véritable estomac succenturié, qui se continue avec le pylore, sur lequel on voit une sténose avec ulcérations.

La troisième pièce provient d'un vieillard, auquel Wullstein a pratiqué une gastrostomie pour un carcinome de l'œsophage siégeant à quelques centimètres au-dessus du pylore. On remarqua au cours de l'opération que l'estomac était très difficile à attirer dans la plaie. L'autopsie montra que cette difficulté tenait à une tumeur du volume du poing, adhérant à la face postérieure de l'estomac. Cette tumeur n'avait rien à faire avec le carcinome œsophagien; c'était un myome sous-séreux de la paroi stomacale.

Schmitt (de Munich). — *Quelques complications rares de la gastrectomie.* 1° Femme de quarante-huit ans : résection large du pylore pour carcinome (Billroth, 2e manière). Guérison rapide et complète. Au bout d'un

Digitized by Google

an et demi : pneumonie double ; puis toux persistante. Dans la cicatrice abdominale apparut un point rouge et fluctuant, qui s'ouvre au bout de peu de jours et par lequel s'éliminent des flots de bile. — En peu de jours se forme une fistule complète du moignon duodénal avec élimination des fils de suture. Avivement des bords ; guérison. — Il s'agit sans doute, sous l'influence de la toux violente, d'un reflux de la bile entre le bout duodénal suturé et la fistule gastro-intestinale. — Plusieurs fois, Schmitt a vu des fistules de ce genre après la résection par la méthode de Billroth ; aussi, quand elle est possible, préfère-t-il la méthode de Kocher.

2. Nécrose totale de l'épiploon avec invagination dans le gros intestin et fistule secondaire du gros intestin chez un sujet gastrectomisé pour cancer par la méthode de Kocher.

Busse (de Posen). — *Pathogénie des rétrécissements tuberculeux de l'intestin.*

Ces rétrécissements sont consécutifs à des ulcérations, qui jouent un rôle de premier ordre. Aussi sont-ils d'autant plus marqués que l'ulcération a détruit la paroi intestinale sur une plus grande profondeur, et a interrompu la continuité de la couche musculaire longitudinale. — Dans les sténoses annulaires, on constate une oblitération des vaisseaux de la paroi intestinale et du mésentère correspondant.

Manasse (de Berlin). — *Importance de la vascularisation artérielle de l'S iliaque pour son déplacement opératoire.*

L'auteur attire l'attention sur l'importance des dispositions typiques et atypiques des artères sigmoïdiennes, lorsqu'on veut couper le méso de l'anse oméga. On doit aussi en tenir compte, lorsque après avoir extirpé le segment supérieur du rectum, on abaisse l'anse sigmoïde. La dernière artère sigmoïdienne doit être ménagée, car, après ligature du bout de l'artère mésentérique inférieure, c'est elle qui conduit le sang dans l'artère hémorroïdale supérieure, par l'intermédiaire des vaisseaux marginaux.

Dans beaucoup de cas, il est nécessaire d'isoler l'S iliaque, de rompre ses adhérences normales avec l'aile iliaque gauche pour procéder à l'abaissement de l'anse intestinale. Il faut alors couper le méso sigmoïde à hauteur de la 5e vertèbre lombaire, en ménageant la branche inférieure de l'artère colique gauche.

En se basant sur la topographie artérielle, Manasse a imaginé, dans les rétrécissements inopérables du rectum, une nouvelle méthode, qui rend inutile la création d'un anus artificiel abdominal, et s'impose particulièrement dans le cancer rectal, quand les méthodes d'exclusion ne sont pas applicables : Incision le long de l'arcade de Fallope gauche, section transversale de l'S iliaque au-dessus de la sténose ; fermeture du bout inférieur ; incision du méso-sigmoïde assez loin pour pouvoir amener l'S iliaque hors du ventre sur le ligament de Poupart jusqu'à l'anus. Puis section partant de la plaie abdominale et descendant, par-dessus l'arcade de Fallope, entre la cuisse gauche et le périnée à travers le creux ischio-rectal jusqu'à la

Digitized by Google

paroi latérale gauche du rectum ; suture de l'S iliaque dans une ouverture de cette paroi au-dessus du sphincter externe de l'anus (sigmoïdo-rectostomie externe).

LENGEMANN (de Brême). — *Ventre en tambour chronique par météorisme côlique. Insuffisance des entéro-anastomoses par rétrécissement ultérieur.*

Lengemann se demande s'il faut opérer dans la maladie de Hirschsprung. — Il a vu une femme de quarante-quatre ans, qui souffrait depuis dix ans d'une forte distension du côlon, due à un obstacle (torsion) siégeant dans la partie initiale de l'S iliaque. Des entéro-anastomoses multiples n'amenèrent que des améliorations passagères et se rétrécirent d'une façon progressive.

GLUECKSMANN (de Berlin). — *Opérations endo-rectales et endo-sigmoïdiennes.*

L'auteur a modifié le sigmoscope de Strauss et a pu ainsi non seulement diagnostiquer, mais enlever des polypes muqueux de l'anse sigmoïde, qui donnaient lieu à des hémorragies graves. Il montre deux polypes (adénomes tubulés) qu'il a réussi ainsi à extirper, bien qu'ils fussent implantés à 19 et 21 centimètres de l'anus.

DŒRING (de Gœttingen). — *Présentation d'une polypose intestinale avec carcinomatose multiple.*

Les pièces proviennent d'un homme de vingt et un ans, qui souffrait d'hémorragies rectales profuses, dues à des polypes multiples du rectum. Ceux-ci furent enlevés en grande partie ; mais le malade revint au bout de quelque temps, porteur d'un cancer inopérable du rectum.

A l'autopsie, on trouva une polypose étendue du rectum et de tout le gros intestin, spécialement développée aux points de courbure de celui-ci. Le cæcum renfermait aussi des excroissances bourgeonnantes. Le duodénum était rempli par de larges polypes pédiculés. L'estomac n'en renfermait qu'un petit sur la petite courbure. Sur ce terrain morbide, s'était produite une dégénérescence carcinomateuse multiple : le rectum et l'angle hépatique du côlon renfermaient deux grandes tumeurs ulcérées ; d'autres ulcérations néoplasiques occupaient la partie inférieure du rectum et le côlon transverse.

CLAIRMONT (de Vienne). — *Traitement des rétrécissements inflammatoires du rectum.*

Clairmont défend la dilatation indéfinie, après la colostomie pour rétrécissement inflammatoire du rectum. Il rappelle le cas de Thiem, dans lequel on put ultérieurement fermer l'anus artificiel. Il cite une observation personnelle, dans laquelle on put procéder de même au bout de sept mois, après avoir faire disparaître par la dilatation, la sténose, les ulcérations et les sécrétions.

STETTINER (de Berlin). — *Atrésie urétrale de l'anus, et rétrécissements multiples de l'intestin grêle.*

Parmi les malformations du rectum, les plus intéressantes sont celles qui

Digitized by Google

sont compliquées d'une communication avec les voies urinaires, d'abord en raison de leur pronostic grave (75 p. 100 de mortalité), puis au point de vue pathogénique. Stettiner considère, avec Reichel, Lotsch, qu'il s'agit d'arrêts de développement. La communication du cul-de-sac rectal peut s'établir avec la partie supérieure de la vessie, avec le fond de la vessie, enfin avec la portion prostatique de l'urètre. Dans le premier cas, il faut opérer comme Lotsch : laparotomie, séparation et suture de la vessie, abaissement du cul-de-sac au périnée, proctoplastie. Dans les deux autres cas, Stettiner recommande une opération en deux temps. Ainsi, sur un garçon âgé maintenant de treize mois, qui présentait une atrésie de l'anus et une communication du rectum avec l'urètre prostatique, il fit, le deuxième jour après la naissance, une incision médiane allant de la racine du scrotum jusqu'au coccyx. Ouverture et suture du cul-de-sac. — La seconde opération eut lieu au bout de quatre semaines : nouvelle incision médiane, en se guidant sur une sonde introduite dans l'urètre et de là dans le rectum. — Suture de l'urètre ; sonde à demeure ; suture du rectum et rectoplastie.

L'auteur rapporte ensuite l'observation d'un enfant né à 8 mois et mort quelques heures après la naissance de péritonite et d'occlusion intestinale. On avait fait un anus iliaque gauche. A l'autopsie, on trouva une péritonite adhésive. L'intestin grêle se terminait en cul-de-sac à 75 centimètres au-dessous du pylore. En ce point, il recommençait par une extrémité aveugle, complètement tapissée de séreuse. Puis venait une anse dilatée et ulcérée, à laquelle faisait suite un segment rétréci, tordu jusque près du cæcum, qui avait son aspect normal.

Kuettner (de Marbourg). — *L'abcès « séquestrant » de la rate.*

Sous ce nom, Küttner désigne un processus suppuratif, caractérisé par la dissociation de parties du parenchyme splénique, qu'on trouve dans le pus comme des séquestres. Ce processus, qui est rare pour les abcès du foie et du rein, ne l'est nullement pour ceux de la rate.

Dans les deux cas vus par Küttner, il y avait des abcès sous-phréniques gauches, dont l'un s'était ouvert dans la plèvre, et chaque fois le pus contenait des fragments de tissu splénique. — L'auteur a pu rassembler 41 cas analogues, et il estime que cette désagrégation du tissu s'observe dans 37 p. 100 des cas d'abcès de la rate.

L'étiologie est très variable ; il est des cas d'origine traumatique (14 p. 100) ; d'autres surviennent au cours de complications puerpérales (26 p. 100), de la fièvre typhoïde (14 p. 100), de la malaria (16 p. 100). Quelquefois l'abcès était consécutif à la torsion d'un pédicule d'une rate mobile et à une perforation de l'estomac. 19 fois p. 100, la cause était incertaine.

Le processus de la dissociation splénique est très facile à comprendre dans les abcès traumatiques. On trouve dans le pus : 1° des parties nécrosées, écrasées, de la substance de la rate ; 2° des fragments enlevés par rupture ; 3° tout l'organe privé de son pédicule vasculaire ; 4° tout le parenchyme splénique détaché de sa capsule. Les microbes atteignent le foyer traumatique par voie sanguine ou intestinale.

Digitized by Google

Dans les abcès non traumatiques c'est l'infarctus qui est le point de départ de l'abcès séquestrant; il se produit presque toujours dans les processus septiques, par embolie, au cours d'une endocardite ulcéreuse; dans les suppurations typhiques et paludiques, ce sont les thromboses qui jouent le rôle essentiel, et les hémorragies intraspléniques ont une certaine importance.

Küttner a réussi à produire expérimentalement la séquestration dans les abcès de la rate. — Il insiste sur la valeur sémiologique de celle-ci, car la présence de fragments nécrosés dans le pus hémorragique d'un abcès gauche intrapéritonéal ou sous-phrénique indique que la rate en est le point de départ.

Kuettner (de Marbourg). — *Présentation d'un cas de plaie des organes abdominaux, en particulier de la rate, par arme à feu.*

Accident de chasse; plaie par arme à feu de la région stomacale par un projectile de 11 millimètres de calibre; orifice d'entrée à l'épigastre; orifice de sortie à la région rénale gauche. Collapsus immédiat. Küttner voit le blessé au bout de quatre heures. Les deux plaies tégumentaires étaient bouchées par des lambeaux d'épiploon. Matité dans les régions basses de l'abdomen.

Laparotomie immédiate; incision oblique de l'orifice d'entrée à celui de sortie du projectile. — Quantités énormes de sang dans le ventre; rate détruite, estomac profondément contus, côlon transverse déchiré, arc costal gauche brisé, sans ouverture de la plèvre. On extirpe rapidement la rate, on attire et fixe le côlon dans la plaie, on résèque les lambeaux épiploïques, on tamponne l'estomac et on draine. — Le lendemain, pouls à peine perceptible; température rectale au-dessous de 36°. Mais le blessé sortit de cet état et, au bout de quinze jours, les forces commencèrent à revenir. Au bout de six mois, résection du côlon transverse; plus tard on ferma deux fistules stercorales et on enleva des séquestres de côtes. Depuis, la guérison est complète; il ne reste qu'une assez grande éventration.

Ce cas est intéressant, non seulement parce que le blessé a guéri (ce qui est exceptionnel dans des traumatismes de ce genre), mais parce que la composition du sang est très particulière. Il existe une hyperglobulie de 6 650 000 érythrocytes et une élévation du contenu en hémoglobine à 129 p. 100. Le nombre des leucocytes est également accru; mais ce qui fort intéressant, c'est l'augmentation numérique des gros leucocytes mononucléaires et des formes de transition chez cet homme privé de rate.

Kuettner (de Marbourg). — *Présentation d'une rate migratrice leucémique.*

Femme de quarante-cinq ans, atteinte depuis cinq ans de leucémie myélogène; traitée d'abord avec amélioration passagère par la radiothérapie. Mais, au bout de quelque temps, la rate recommença à augmenter de volume et à quitter sa loge. Elle tomba peu à peu jusque dans le bassin, formant une tumeur énorme, qui donnait l'impression d'un utérus gravide. Malgré le mauvais pronostic de la splénectomie dans des cas de ce genre, Küttner se décida cependant pour l'opération, en raison de la gravité des

Digitized by Google

symptômes, de l'absence de signes de toute diathèse hémorragique. La tumeur put être facilement enlevée ; elle n'avait contracté aucune des adhérences qui contre-indiquent formellement l'exérèse ; le pédicule renfermait une artère grosse, comme une fémorale et une veine du calibre de la cave inférieure. La rate pesait 2 770 grammes. La malade a très bien guéri et peut vaquer aux soins de son ménage.

Anschuetz (de Breslau). — *Sur la résection du foie.*

Dans la résection du foie, il importe de lier les branches de la veine porte et de l'artère hépatique. On facilite cette ligature de deux façons différentes :

1° En pratiquant sur le parenchyme hépatique une incision nette, dans laquelle on peut saisir et lier les vaisseaux ;

2° En plaçant des ligatures en masse intrahépatiques, d'après la méthode de Kusnetzoff et Penski ; il est inutile pour cela de se servir d'instruments spéciaux ; l'aiguille de Deschamps suffit. On serre lentement, mais vigoureusement.

Quelquefois on se trouve bien d'une ligature élastique temporaire. Souvent on peut fermer le ventre sans aucun tamponnement. Quand il faut agir sur la face convexe du foie, on ne doit pas hésiter à réséquer le rebord costal et à couper le ligament suspenseur.

La méthode transpleurale doit être rejetée dans toutes les affections intrapéritonéales, quelles qu'elles soient.

Wullstein (de Halle) dit, comme Anschütz, qu'on n'a pas à redouter l'ouverture de la cavité thoracique dans sa partie antérieure, aussi longtemps qu'on ne remonte pas au-dessus du 7e espace intercostal.

Braun (de Göttingen) a observé la coudure du canal cystique après section du ligament suspenseur.

Ehrhardt (de Kœnigsberg). — *Diverticules vrais et faux de la vésicule biliaires. Étiologie des pseudo-récidives après opérations sur les voies biliaires.*

En dehors des glandes muqueuses, on rencontre dans la vésicule biliaire à l'état normal quelques évaginations muqueuses, dites canaux de Luschka, qui s'étendent jusqu'à la tunique musculaire. Dans la lithiase biliaire, elles s'accroissent, prolifèrent et peuvent pénétrer jusqu'au péritoine de la vésicule. L'intérêt de ces canaux de Luschka réside dans ce fait que, après la cholécystostomie, du mucus, du pus, de minuscules pierres peuvent y demeurer retenus ; d'où récidives apparentes. D'autre part, de ces canaux, des perforations peuvent se faire dans le péritoine ; ainsi se produisent alors de faux diverticules, perdus au sein d'ahérences épiploïques, et renfermant des calculs. Ceux-ci peuvent être détruits par l'action des leucocytes et des cellules géantes.

Sprengel (de Brunswick). — *Abcès rétropéritonéal compliquant des affections des voies biliaires.*

Sprengel rapporte l'observation d'une femme de quarante-deux ans, lithiasique depuis plusieurs années et chez laquelle s'était développé un

Digitized by Google

processus inflammatoire dans la partie supérieure de l'abdomen. En opérant, on trouva une vésicule remplie de calculs, et un abcès qui s'était développé derrière le péritoine pariétal postérieur et plus bas derrière le côlon. L'opération s'est terminée par la mort, comme d'ailleurs les 6 autres cas, que Sprengel a pu rassembler dans la littérature médicale.

Sprengel étudie le mode de formation de ces abcès. Il montre qu'il ne peut s'agir d'une inflammation consécutive à une perforation calculeuse du cholédoque, propagée entre les feuillets du ligament hépato-duodénal. Sur la pièce de Sprengel, on voit que la perforation du cholédoque mène directement dans le tissu rétropéritonéal, tandis que les alentours du duodénum et du pancréas sont libres. Aussi est-il probable qu'à la perforation fait immédiatement suite une adhérence du ligament susnommé avec la paroi abdominale postérieure, adhérence qui explique facilement la filiation ultérieure des accidents.

Haasler (de Halle). — *De la cholécystectomie.*

Haasler cherche à prouver, d'après les faits de sa pratique personnelle, que les critiques récemment formulées contre la cholécystectomie ne sont justifiées qu'en partie. Mais il ne faut pas toujours opérer de la même façon; tantôt on pratiquera l'habituelle ectomie, tantôt une ectomie avec résection cunéiforme du foie, tantôt une ectomie sous-séreuse avec hépatopexie. Cette dernière est indiquée dans la cholécystite chronique avec hépatoptose partielle et lobe flottant du foie.

Gœbell (de Kiel). — *Extirpation totale des kystes du pancréas.*

L'auteur a, sur un homme de vingt-trois ans, extirpé en totalité un kyste volumineux de la queue du pancréas; la guérison eut lieu sans encombre et il ne persista de fistule que pendant deux mois. Au point de vue étiologique, Göbell pense que le pseudo-kyste (cystoïde), aseptique ou infecté, intra, péri ou parapancréatique, est le résultat spécifique d'une nécrose pancréatique aseptique ou septique. Ils doivent être traités, comme des abcès, par incision et drainage. L'extirpation totale primitive n'est indiquée que dans le kyste proliférant très mobile. L'extirpation totale secondaire convient aux cas qui s'accompagnent d'interminables fistules.

ORGANES URINAIRES

Jacoby (de Berlin). — *Stéréocystoscopie et stéréo-cysto-photographie.*

Présentation d'un stéréo-cystoscope, qui a l'avantage de permettre de voir l'intérieur de la vessie avec les deux yeux et peut ainsi servir d'instrument de démonstration, puisque le maître et l'élève peuvent regarder simultanément, chacun par un oculaire.

Kuemmell (de Hambourg). — *L'extirpation de la prostate.*

L'auteur étudie l'hypertrophie prostatique aux points de vue anatomique et thérapeutique. Il envisage les résultats des différentes méthodes opéra-

Digitized by Google

toires, depuis l'opération de Bottini jusqu'à la prostatectomie totale, sans oublier la castration, la ligature de l'artère iliaque interne et la résection des déférents. Mais les résultats ne sont en général que passagers. Partant de cette notion que l'hypertrophie prostatique est une affection locale et autonome, une tumeur qui doit être enlevée comme une autre, Kümmell estime que la prostatectomie intracapsulaire est la méthode souveraine. Il défend l'ablation totale de la prostate cancéreuse.

Les contre-indications de la prostatectomie sont : le mauvais état général, une artério-sclérose très prononcée, la bronchite, l'absence de contractilité de la vessie et une insuffisance rénale profonde.

Kümmell donne la préférence à la méthode hypogastrique, non que sa mortalité soit inférieure à celle de la prostatectomie périnéale, mais parce qu'elle permet de reconnaître plus aisément l'étendue des lésions, d'éviter les fistules et qu'elle est d'une exécution technique plus facile. Mais l'ablation par le périnée s'impose, quand la prostate fait saillie vers le rectum et qu'on a affaire à des individus très gras.

Kümmell rapporte ensuite ses observations personnelles, portant sur 41 prostatectomies, dont 9 pour cancer.

Wullstein (de Halle). — *Modification de la taille hypogastrique.*

Cette taille trouve ses indications principales dans les affections de la prostate, dans les fistules vésico-vaginales ou vésico-rectales, puis dans les tumeurs du bas-fond vésical ou de la région urétérique. Quand il y a lieu de pratiquer une résection temporaire totale de la symphyse, Wullstein fait une incision cutanée à convexité inférieure, passant au-dessus de la racine du pénis et dont les extrémités se trouvent symétriquement placées à un travers de doigt au-dessus de la partie moyenne du ligament de Poupart. — On coupe le ligament suspenseur tout contre la racine de la verge, on ouvre les canaux inguinaux par incision de l'aponévrose du grand oblique, on rejette en dehors les cordons spermatiques et on divise le fascia transversalis au-dessus des épines pubiennes et à côté du bord externe du grand droit. On sépare avec le doigt la vessie de la face postérieure de la symphyse. Puis on fait une double pubotomie, on résèque toute la symphyse, qu'on relève, mais en ménageant sa portion la plus inférieure, celle qui fait partie de l'arcade pubienne.

Cette méthode de résection suffit à tous les besoins et met sûrement à l'abri d'une lésion des vaisseaux fémoraux et obturateurs ainsi que du nerf obturateur. On ménage aussi sans peine les vaisseaux et nerfs dorsaux de la verge et le plexus de Santorini.

On incise la vessie préalablement vidée, puis remplie d'air, de façon à éviter les terminaisons des artères vésicales supérieures et moyennes. Pour cela, on pratique une section latérale horizontale ou un peu oblique, grâce à laquelle il est facile de réséquer et de suturer de la vessie après extirpation de la tumeur. Pendant deux ou trois jours, on maintient la vessie à sec en introduisant des cathéters dans les uretères, et en plaçant dans la vessie une sonde de Nélaton.

Digitized by Google

Wullstein décrit enfin un procédé de cystotomie, qui empêcherait la formation d'une fistule. Ce procédé consiste à tailler aux dépens de la moitié externe de la paroi vésicale un lambeau qu'on récline (voyez figure annexée au mémoire original).

Voelcker (de Heidelberg) rapporte les résultats de 32 prostatectomies périnéales : 3 morts post-opératoires, 8 insuccès, 21 résultats satisfaisants. Il considère que cette méthode opératoire est plus anatomique, moins dangereuse que la prostatectomie par la voie haute, qui paraît s'accompagner aussi plus souvent de complications pulmonaires.

Rosenstein (de Berlin) communique un fait intéressant, celui d'un homme de soixante-seize ans, ayant subi sous l'anesthésie lombaire une prostatectomie périnéale pour une grosse prostate avec calculs. Au bout de trois semaines, survint une rétention d'urine, due à ce fait que l'urètre était bouché par toute une colonne de calculs descendus du rein, qu'il fallut retirer. — La cicatrice périnéale n'avait pas cédé, malgré la distension énorme de la vessie : guérison.

Rydygier (de Lemberg) est pour l'opération précoce, avant qu'on ait épuisé toutes les ressources du cathétérisme. Il ne fait l'opération sus-pubienne que lors d'hypertrophie du lobe moyen. Il pratique la résection intracapsulaire, en laissant deux rubans épais de 1 cent. sur l'urètre, qu'on n'ouvre pas.

Rumpel (de Berlin) considère que la cystoscopie est indispensable pour la méthode de traitement à choisir : ainsi certaines prostates, qui forment un anneau autour de l'urètre, ne peuvent pas être opérées par la vessie. Il est dangereux, en raison des embolies possibles, de distendre la vessie avec de l'air. La prostatectomie laisse assez souvent à sa suite des troubles psychiques (idées de suicide, mélancolie).

Israël (de Berlin) considère qu'il faut peser attentivement l'indication de la prostatectomie. Il ne l'a pratiquée que 19 fois, mais il croit que toute prostate peut être enlevée par la voie transvésicale.

Rovsing (de Copenhague) a des idées tout à fait spéciales sur la prostatectomie dans l'hypertrophie; il la considère comme très dangereuse en raison de l'âge et de la faiblesse des sujets.

Sur 150 opérations pour hypertrophie prostatique, il a exécuté 90 fois la vasectomie sans une mort et a obtenu 60 p. 100 de guérisons ; c'est donc une opération excellente, lorsqu'elle est appliquée à des cas récents, à des hypertrophies molles et diffuses. Il a fait 50 cystostomies sus-pubiennes, sans une mort. — 10 fois seulement, Rovsing a pratiqué une prostatectomie partielle, 6 fois une extirpation totale, ayant la main forcée par la crainte d'un néoplasme malin, par des hémorragies graves, par la forme et le volume de la tumeur prostatique intravésicale. Pourquoi d'ailleurs enlever un organe aussi important, comme si c'était une tumeur maligne, alors qu'il ne s'agit que d'atteindre un seul but : permettre l'écoulement de l'urine ?

Digitized by Google

La logique et le bon sens plaident donc contre cet enthousiasme pour la prostatectomie. Toutes les statistiques indiquent que c'est une opération dangereuse, donnant 10 à 30 p. 100 de mortalité immédiate. De plus, même après guérison opératoire, combien de malades conservent une fistule vésico-rectale ou périnéale, ont de l'incontinence d'urine! combien enfin n'en retirent aucun bénéfice, au point de vue de la rétention d'urine! Enfin les prostatectomisés soi-disant guéris qui se suicident sont bien plus nombreux qu'on veut bien l'avouer!

Lorsqu'il est obligé de pratiquer une prostatectomie, Rovsing préfère la méthode de Freyer, qui est superbe, facile et rapide, de sorte qu'on comprend les louanges qu'en font ses partisans. Mais cette opération est aussi dangereuse et traîtresse qu'elle est belle. Roux a dit qu'il ne craint plus de devenir vieux, depuis que cette opération a été imaginée. Rovsing dit, au contraire, qu'il est très dangereux actuellement de devenir prostatique, maintenant qu'on fait la prostatectomie. Il considère qu'en présence d'une rétention totale d'urine, il faut toujours pratiquer d'abord la cystostomie sus-pubienne. Plus tard, si la prostate remplit à tel point la vessie, qu'il ne reste plus place pour le cathéter, si le ténesme et les hémorragies rendent la vie insupportable, on pourra toujours faire l'opération de Freyer, et cela sans narcose, en utilisant la fistule hypogastrique.

Kausch (de Berlin). — *Vessie ratatinée et son traitement.*

L'auteur expose d'abord les causes des vessies anormalement petites (congénitalité, névrose, processus extrinsèques, tumeurs inflammatoires, néoplasmes et calculs intravésicaux, hypertrophie concentrique). La cause la plus fréquente est la cystite interstitielle avec disparition de la musculature.

Le traitement consiste à dilater la vessie, ce qui est rarement possible, ou à établir une fistule sus-pubienne. Dans un cas, Kausch a pratiqué l'exclusion totale d'une anse intestinale grêle, qu'il a mise en communication avec la vessie, dont la capacité n'atteignait pas 20 centimètres cubes. Le malade guérit et quitta l'hôpital ayant une capacité vésicale de 200 centimètres cubes.

Rovsing (de Copenhague). — *Extirpation totale de la vessie avec urétérostomie lombaire bilatérale.*

La mortalité considérable de l'extirpation de la vessie est imputable aux difficultés d'abouchement des uretères et aux complications ultérieures (infiltration d'urine, infection). Rovsing estime que la vessie doit être enlevée dans sa totalité comme une tumeur kystique sans l'ouvrir. Il opère de la façon suivante :

Réplétion de la vessie avec 200 grammes d'une solution de phénosalyl; position de Trendelenburg. Incision transversale à convexité inférieure entamant les insertions des muscles droits. Libération des faces antérieure et latérales de la vessie après section des pédicules vasculo-nerveux entre deux ligatures. Isolement de la face postérieure en décollant, si pos-

Digitized by Google

sible, le péritoine. Si ce décollement ne peut être fait, on ouvre largement la séreuse et on enlève tout le péritoine vésical. On coupe les uretères entre deux ligatures à 2 centimètres de la vessie. Ensuite, chez la femme, il ne reste qu'à couper l'urètre; chez l'homme, on pénètre prudemment entre rectum et prostate et on sectionne l'urètre au niveau de la portion membraneuse. — On suture ensuite le péritoine et on tamponne à la Mikulicz.

Ce premier temps de l'opération dure environ trois quarts d'heure. Dans la même séance, par une petite incision lombaire de chaque côté, on attire les uretères qu'on fixe lâchement au niveau des triangles de Th. Petit, de façon qu'ils pendent librement au dehors à la surface des téguments. On introduit dans la partie extériorisée une sonde en gomme n° 12 et on les place dans un urinal stérile. — Cette partie finit par tomber au bout de quinze jours. A ce moment, sur chaque méat urétéral, on applique un appareil prothétique spécial.

Rovsing rapporte ensuite 3 cas d'extirpation de la vessie d'après sa méthode, qui permet d'éviter l'infiltration d'urine et l'infection stercorale et supprime les dangers de l'infection secondaire ascendante, qui succède à l'implantation des uretères dans le rectum, l'S iliaque ou le vagin.

Schmitt (de Münich). — *Traitement opératoire de l'exstrophie vésicale.*

Schmitt considère que la meilleure méthode opératoire est celle de Maydl, car elle assure une continence parfaite. Il cite, à l'appui de son opinion, l'observation d'un sujet chez lequel on avait d'abord pratiqué sans résultat l'opération de Schlange.

Haberer (de Vienne). — *Implantation de parenchyme rénal frais.*

Les expériences de Haberer démontrent que du tissu rénal frais implanté dans la rate, le foie, l'épiploon, s'y réunit sans réaction, mais se nécrose au bout de quelques jours. — Cette implantation n'exerce aucune influence sur le fonctionnement du parenchyme rénal.

Rosenstein (de Berlin). — *Néphrolithotomie chez un sujet n'ayant qu'un rein.*

Présentation d'une jeune femme de vingt-cinq ans, à laquelle, il y a un an et demi, on avait pratiqué l'ablation du rein droit pour une néphrite calculeuse suppurée et qui souffre actuellement à gauche, a des vomissements fréquents et de la céphalalgie, des hématuries, de petites crises d'urémie. Rosenstein fit la néphrotomie et enleva 35 calculs, qui étaient formés de cystine pure. Guérison complète.

MEMBRES

Samter (de Königsberg). — *Paralysie traumatique du grand dentelé.*

Samter présente une jeune fille de quatorze ans opérée, il y a sept mois et demi, pour une paralysie traumatique du grand dentelé et chez laquelle

Digitized by Google

la question se posait s'il fallait pratiquer une suture nerveuse, une neuroplastie ou une myoplastie. Il importait à cet égard de savoir à quel endroit le nerf thoracique long était lésé; on constata qu'il était enclavé entre la côte et l'apophyse coracoïde, quand l'omoplate se déplace en avant et en dedans. Samter fit une myoplastie, en décollant de l'humérus la partie sterno-costale du muscle grand pectoral et en la fixant à l'angle inférieur de l'omoplate; le bras fut maintenu et dans l'abduction pendant douze jours. La paralysie, qui existait depuis onze mois, fut guérie en douze jours, mais le muscle lui-même est encore paralysé. Le muscle transplanté réagit à l'excitation électrique et, dans les mouvements volontaires, on sent qu'il se contracte.

L'opération paraît indiquée : 1° dans les paralysies traumatiques qui ne régressent pas spontanément; 2° dans les paralysies neuropathiques 3° dans l'absence congénitale du grand dentelé, quand le grand pectoral est conservé; 4° dans les cas d'élévation congénitale de l'omoplate, qui ressemblent cliniquement à la paralysie du grand dentelé.

Kuettner (de Marbourg). — *De la téno-synovite crépitante.*

Dans la plupart des téno-synovites qu'il a observées, Küttner a constaté que le bruit de frottement ne se borne pas aux bourses séreuses, mais qu'on le perçoit en un point plus rapproché de la racine des membres supérieur et inférieur. C'est ainsi qu'on le constate sur la saillie du long abducteur et du court extenseur du pouce, tandis que le poignet lui-même reste libre. De même, Küttner a été frappé par ce fait que les bourses séreuses qui entourent l'articulation tibio-tarsienne, sont tout à fait intactes, tandis que la crépitation et les douleurs siègent sur une zone, tuméfiée, légèrement rouge, qui commence à 11 centimètres au-dessus de la ligne malléolaire et remonte à 7 ou 10 centimètres plus haut. Il faut conclure de ces faits que certaines ténosites crépitantes n'ont rien à voir avec les synoviales tendineuses ou que quelques-unes de ces bourses séreuses remontent plus haut qu'on ne l'admet. A ce dernier point de vue, les recherches faites par Weiss et Seemann, sous la direction de Küttner, ont montré que, dans bien des cas, au membre inférieur, l'extrémité supérieure de la gaine est incomplètement fermée, et qu'une injection pratiquée dans l'intérieur de celle-ci pénètre souvent jusqu'au-dessus de la partie moyenne de la jambe. On sait enfin que, dans la partie supérieure de la gaine tendineuse, proémine un repli semi-lunaire, qui la divise ainsi en deux loges, l'une antérieure, presque constamment close, l'autre postérieure, au niveau de laquelle se fait la communication — quand elle existe — de la gaine avec le tissu cellulaire intermusculaire. Mais cette communication paraît se faire par une espèce de mécanisme valvulaire, qui intercepte facilement le chemin de bas en haut, mais non de haut en bas.

Quoi qu'il en soit, il semble bien que certaines ténosites crépitantes n'occupent pas les synoviales tendineuses. Mais où se localise alors le processus inflammatoire? Suivant Küttner, il siège alors entre la gaine celluleuse propre des muscles et tendons d'une part et le fascia principal du

Digitized by Google

membre d'autre part, et l'affection devrait prendre le nom de métadermite crépitante.

Schloffer (d'Innsbrück). — *Luxation graduelle centrale du fémur.*

Homme de soixante-trois ans atteint à la hanche droite par un gros tronc d'arbre. — Onze jours plus tard, à son entrée à la clinique, on trouva le membre en rotation externe, non raccourci, la hanche droite très tuméflée, l'articulation elle-même douloureuse et presque immobile. La radiographie fit voir une fracture du bassin, sans notable déplacement, avec deux traits de brisure, dont l'un passait au-dessus et en avant de la tubérosité de l'ischion, tandis que l'autre s'étendait du trou obturé vers la cavité cotyloïde. Le blessé fut maintenu au lit pendant plusieurs semaines; la tuméfaction de la hanche ayant disparu, Schloffer fut étonné de constater à ce moment une élévation du trochanter au-dessus de la ligne de Nélaton-Roser et un raccourcissement du membre atteignant 3 centimètres.

Une radiographie faite quarante-sept jours après l'accident donna l'explication de cette particularité, en montrant l'existence d'un fragment isolé, formé essentiellement par l'ischion. Ce fragment avait subi un déplacement en dedans et en arrière. Il s'était produit dans le cotyle une fente béante, par laquelle la tête fémorale intacte avait pénétré profondément dans le bassin, et cela d'une façon progressive, grâce à la puissante traction des muscles qui vont du pelvis à la cuisse.

Bardenheuer (de Cologne). — *Traitement des fractures des extrémités supérieure et inférieure du fémur.*

Ces fractures sont très difficiles à soigner; il faut combiner le traitement anatomique avec le massage et la gymnastique précoces. La pseudarthrose, les cals douloureux et hypertrophiques, la compression nerveuse, l'œdème les varices, la contracture ischémique, le raccourcissement, le déplacement angulaire sont des conséquences imputables à une situation défectueuse des fragments. Il importe de ne pas laisser les malades se lever trop rapidement, avant dix semaines, car le cal encore mou cède et on a vu des raccourcissements s'accroître ainsi de 2 à 6 centimètres.

Bardenheuer étudie ensuite les obstacles à la réduction (rétraction musculaire, infiltration séro-sanguine, interposition, pénétration des fragments, etc.) et démontre qu'en combinant l'extension longitudinale à la traction transversale directe sur chaque fragment et à l'extension transversale indirecte sur les extrémités articulaires, on réussit presque toujours à parer au raccourcissement et à la production d'un cal angulaire.

Kœnig (d'Altona). — *Indications de l'intervention sanglante précoce dans les fractures abritées du fémur.*

Les indications doivent être posées d'après les conditions anatomiques de chaque fracture. L'intervention sanglante est inutile dans les fractures diaphysaires, à moins de grandes interpositions. Mais elle est très utile dans beaucoup de fractures du col, même lorsqu'elles sont engrenées. Un grand trochanter arraché doit être fixé par la suture. Les fractures sous-

Digitized by Google

trochantériennes obliques sont, dès la première semaine, justiciables de l'opération sanglante, la coaptation des fragments doit être assurée à l'aide des vis de Lane ou des agrafes de Lambotte. — Dans les fractures de l'extrémité inférieure du fémur, l'intervention s'impose, si la réduction ne peut être faite d'une façon précise. Elle est presque toujours nécessaire dans les divulsions épiphysaires.

Kausch (de Berlin) est partisan en principe de la méthode de Bardenheuer, mais elle n'est pas toujours applicable, en raison des douleurs qu'elle provoque. Il faut alors réduire à ciel ouvert.

Lauenstein (de Hambourg) estime, comme Bardenheuer, dont il emploie la méthode, que les blessés doivent rester couchés pendant huit semaines. Quant aux fractures du col, elles doivent être maintenues en les fixant au membre sain, le pied étant en rotation interne.

Frangenheim (de Königsberg) insiste sur la résorption fréquente du col fémoral, lorsqu'il est brisé. Cette atrophie résulte de la pression que les fragments exercent l'un sur l'autre. Elle est parfois très rapide. — Parfois aussi, dans les fractures de la base de la tête du fémur, on trouve une interposition de tissu fibreux.

Goecke (de Mülheim). — *Présentation d'une fracture du fémur guérie avec allongement du membre.*

Homme de vingt et un ans; fracture spiroïde compliquée du tiers supérieur du fémur. — Traitement par la méthode de Bardenheuer, pendant 10 semaines, avec traction de 15 kilogrammes. — Allongement de 4 à 5 centimètres, dû à un accroissement osseux retardé, alors même que l'ostéogénèse est terminée.

Kuhn (de Cassel). — *Appareils improvisés dans le traitement des fractures du fémur.* (Présentation.)

Hofmann (de Carlsruhe). — *Appareils à extension.*

Hofmann explique son procédé d'extension, qui consiste à transformer une traction longitudinale en bas en une extension dans le sens transversal.

Finck (de Charkow). — *Appareil à attelles plâtrées dans le traitement des fractures, en particulier de celles de la cuisse.*

Reichel (de Chemnitz). — *Cas rare d'anévrysme de l'artère fémorale.*

Cet anévrysme traumatique, siégeant au niveau du canal de Hunter, consiste en deux sacs celluleux ovoïdes, complètement séparés, ayant chacun le volume du poing, qui, à leurs pôles supérieurs, communiquent par un court et large pédicule avec l'artère fémorale; celle-ci chemine intacte entre les deux sacs. Cet anévrysme s'explique par le siège de la lésion exactement au point où le vaisseau traverse l'anneau des adducteurs. Il s'était produit un épanchement sanguin sur chacun des deux côtés du muscle grand adducteur; ces hématomes s'étaient progressivement transformés en sacs anévrysmaux, placés l'un entre l'adducteur et le couturier, l'autre entre l'adducteur et le demi-membraneux.

Digitized by Google

LAMPE (de Bromberg). — *Résultat fonctionnel après résection étendue du fémur pour sarcome.*

Après les résections larges de l'extrémité inférieure du fémur, on a l'habitude d'implanter le moignon fémoral dans la tête du tibia. Lampe conseille au contraire d'appliquer, aussitôt après l'opération, une extension continue et de mettre ensuite un bon appareil prothétique. Il présente un jeune homme auquel il a enlevé, il y a trois ans, 25 centimètres de fémur et qui marche assez bien avec son appareil, n'ayant que 5 centimètres de raccourcissement.

DEUTSCHLAENDER (de Hambourg). — *Fractures et luxations du scaphoïde du pied.*

Ces fractures sont sans doute moins rares qu'on ne le croit et l'auteur en a vu cinq cas. Elles sont souvent déterminées par un traumatisme relativement léger, ainsi par une entorse du pied. Elles sont, en général, indirectes et consécutives à une flexion forcée dans l'articulation de Chopart. Ce sont des lésions articulaires, parfois suivies d'une arthrite déformante. La réduction est rarement possible et ordinairement défectueuse; dans deux cas, la résection ou l'extirpation du scaphoïde a donné un bon résultat fonctionnel.

H. RIEFFEL.

Digitized by Google

REVUE DES SOCIÉTÉS SAVANTES

SOCIÉTÉ DE CHIRURGIE DE MARSEILLE

Séance du 14 février 1907.

Lecture et adoption du procès-verbal de la précédente séance :

A propos du procès-verbal :

M. Combalat a lu dans un périodique médical la relation d'un nouveau cas de syncope chloroformique chez un sujet présentant une hypertrophie du thymus.

M. Cahier ajoute qu'il ne serait pas sans intérêt de rechercher dans ces cas s'il n'existe pas d'autres malformations congénitales.

M. Imbert a pratiqué l'ablation du sein de la malade présentée par M. Dupeyrac à la précédente séance. L'opérée va bien actuellement.

MM. Imbert et Masini. *Lithiase biliaire : opération.* — Les auteurs rapportent un nouveau cas de lithiase biliaire où ils sont intervenus en utilisant l'incision de Kehr. La vésicule est remplie de calculs qui d'après l'examen microscopique et l'analyse chimique faite par M. Gondard, interne de pharmacie sont constitués par de la cholestérine et contiennent des pigments biliaires et des sels calcaires en faible quantité. Incision du canal cystique sur sa face inférieure jusqu'à son abouchement avec le cholédoque qui n'est pas dilaté. Ce dernier est également incisé à son union avec le canal cystique. L'exploration des voies biliaires montre qu'elles sont libres. Le cholédoque n'ayant pas un calibre suffisant pour permettre l'introduction d'un drain, celui-ci est placé dans le voisinage de ce canal qui reste ouvert dans la plaie. Dissection, ligature et résection de la vésicule ; suites opératoires normales. Le drain est enlevé le 6e jour. Deux mois après la malade se porte très bien. Cicatrice parfaite. C'est la deuxième opération sur les voies biliaires que M. Imbert a pratiquée dans son service. Les deux opérées ont été guéries en moins d'un mois. Malgré la pratique de Kehr qui laisse le drain en place 12 à 14 jours, M. Imbert pense qu'il y a intérêt à l'enlever vers le 6e jour. On évite ainsi les fistules biliaires et les suppurations : A noter que dans le cas présent ce qui décida M. Imbert à opérer, malgré l'absence de la plupart des signes de lithiase biliaire, c'est la constatation des crises de coliques hépatiques, l'expulsion de fragments de calculs antérieurement et aussi l'amaigrissement très prononcé de la malade.

Digitized by Google

M. PLUYETTE. *Pseudarthrose de l'avant-bras. Intervention. Guérison.* — Le malade avait eu une fracture double de l'avant-bras qui s'était terminée par pseudarthrose. L'auteur intervint par ostéotomie et fit une résection d'une partie des os qu'il parvint ainsi à remettre en bonne position. Le résultat fut parfait et le malade présenté à la séance est parfaitement guéri. Les mouvements de pronation et de supination sont conservés quoique légèrement gênés. Les radiographies permettent de constater qu'il n'existe pas de cal interosseux et que les os sont dans la continuité.

Incidemment est soulevée la question de l'opportunité d'une intervention en période d'épidémie grippale.

MM. ROUX DE BRIGNOLES ET GALLERAND. *Torticolis musculaire chronique traité par anastomose sterno-trapézienne.* — La malade, âgée de quatorze ans, présentait depuis sa naissance un torticolis musculaire très accentué, la tête était complètement appuyée sur l'épaule droite. La contracture du sterno-mastoïdien était telle qu'on ne pouvait que très difficilement faire exécuter à la tête des oscillations même très légères. De plus le côté droit de la face était notablement plus petit que le gauche. La colonne cervicale présentait une scoliose à convexité gauche. L'état général était excellent. Se basant sur les données physiologiques qui montrent que le chef claviculaire du trapèze a la même action et la même innervation que le sterno-mastoïdien l'auteur eut l'idée d'anastomoser le sterno-cléido-mastoïdien à la branche claviculaire du trapèze; on fit une incision en L permettant de bien voir les régions, on sectionna les deux chefs inférieurs du sterno-mastoïdien tandis qu'un aide redressait fortement la tête. On fait dans le trapèze une boutonnière et on y implante l'extrémité inférieure du sterno-mastoïdien avivée. Suture des deux muscles au catgut et de la peau avec des griffes de nickel. Redressement de la tête qui est immobilisée dans une minerve trois semaines après ablation de plâtre. Amélioration considérable ainsi qu'en témoigne la radiographie faite à ce moment par M. le Dr Dupeyrac. Les réactions électriques montrent un certain degré de dégénérescence du sterno-mastoïdien droit; du côté gauche atrophie sans dégénérescence; depuis ce jour la malade suit avec grande régularité le traitement électrique que lui applique M. le Dr Dupeyrac et qui consiste en faradisation du sterno-mastoïdien gauche dont la contraction amène un redressement complet de la tête. Actuellement tous les mouvements de rotation du cou sont faciles et il est à croire que le résultat s'améliorera encore davantage.

MM. DELANGLADE ET BERTRAND. *Ostéo-sarcome du fémur. Désarticulation de la hanche.* — Il s'agissait d'une femme âgée de trente ans qui depuis cinq ans souffrait du genou. Tout d'abord elle aurait présenté de la gêne dans les mouvements de flexion. Puis était apparue une tuméfaction au niveau du creux poplité qui, d'abord prise pour un kyste, augmenta peu à peu de volume. Puis le genou lui-même prit rapidement des proportions considérables. A l'occasion d'un choc insignifiant, le fémur se fractura à 10 cen-

Digitized by Google

timètres environ de l'interligne articulaire. Malgré l'application d'un Hennequin, au 50e jour il n'y avait pas trace de consolidation. La tuméfaction énorme du genou envahit les 3/4 inférieurs de la cuisse. L'auteur pose le diagnostic de sarcome et en raison de l'étendue des lésions pratique la désarticulation de la hanche par le procédé de Farabeuf. La pièce enlevée, on constate un énorme sarcome périostique qui paraît assez nettement encapsulé et qui remonte presque à la base du grand trochanter. Quant à la fracture, aucune trace de consolidation. On n'a malheureusement pas pu avoir d'examen histologique.

La malade sort opératoirement guérie, 22 jours après l'intervention.

M. Masini. Présente plusieurs malades.

Le secrétaire,
Pieri.

Séance du 14 mars 1907.

Lecture d'une observation de M. Damas (de Digne). *Occlusion intestinale par bride serrée. Résection intestinale. Entérorraphie circulaire. Guérison.* — Le malade dont il s'agit a fait il y a cinq ans de la péritonite tuberculeuse dont il est actuellement guéri, mais il est demeurée d'apparence grêle. Brusquement pris d'occlusion intestinale, il est opéré vingt-six heures après le début des phénomènes. Une anse intestinale est étranglée dans un orifice cicatriciel ayant à peine le volume d'une sonde cannelée. On sectionne la bride, on résèque un morceau d'anse gangrené sur une longueur 75 centimètres. On fait une entérorraphie circulaire à deux plans de suture pour faire vite car le malade est sur le point de succomber sous le chloroforme. Fermeture du ventre sans drainage. Durée totale cinquante minutes. Suites opératoires normales.

L'auteur insiste sur plusieurs points intéressants :

1° La guérison anatomique constatée de la tuberculose péritonéale;

2° L'avenir réservé des péritonitiques guéris;

3° La marche foudroyante de la gangrène;

4° Le rôle de l'anesthésie discontinue dans la chirurgie du tube digestif;

5° L'entérorraphie circulaire plus rapide dans un cas désespéré.

M. Louge. *Présentation de drains en couronne.* — Voici ce procédé ingénieux, très utile toutes les fois qu'il faut laisser un drain à demeure. On fait un retroussis de 1 centimètre; à une des extrémités du drain on pratique aux ciseaux quatre incisions n'intéressant que la moitié de la hauteur de la manchette; cette portion du drain s'élargit à la façon d'une sonde de Pezzer.

MM. Pluyette et Abeille. — *Accouchement d'un polype utérin.* Les auteurs présentent un polype de la grosseur d'une tête de fœtus extrait au forceps par les voies naturelles. Ils insistent sur les erreurs de diagnostic possibles.

Digitized by Google

La malade anémiée par les hémorragies plus ou moins répétées présente souvent un faciès qui peut en imposer pour un épithélioma. D'autres fois on pense à une rétention placentaire. Parfois même, comme l'avait fait ici le médecin traitant, on pense à de l'inversion utérine. Dans le cas présent, on avait employé pour sectionner le pédicule l'écraseur de Chassaignac. Les auteurs le regrettent car la malade a fait de l'infection.

M. Roux pense que l'infection ne serait peut-être pas produite si l'on avait eu recours au drainage car cette catégorie de malades est très sujette à l'infection. Il est intervenu dans différents cas. Dans l'un il se borna à sectionner le pédicule. Le fibrome a récidivé et une hystérectomie d'ailleurs assez pénible dut être pratiquée. Dans un autre cas l'auteur a observé une récidive avec transformations. De sorte que M. Roux pense qu'il est préférable de faire d'emblée l'hystérectomie.

M. Pluyette n'a pas drainé car, dit-il, il assimile le plan de section au pédicule de la plaie placentaire après l'accouchement.

M. Delanglade a coutume de tailler une collerette muqueuse et d'exciser simplement le pédicule d'ailleurs peu vasculaire.

M. Imbert a employé également ce procédé avec succès. Quant à l'infection survenue chez la malade de M. Pluyette, il la met sur le compte des germes pathogènes préexistants.

Élection du bureau.

Sont élus pour l'année 1907 :

Président : M. E. Poucel.
Vice-président : M. Pluyette.
Secrétaires annuels : MM. Pieri et Aubert.
M. Imbert, reste *secrétaire général* pour une période triennale.

Séance du 25 avril 1907. — *Présidence de M. le Dr Poucel.*

M. Poucel remercie la société de l'avoir appelé à diriger ses discussions. Lecture et adoption du procès-verbal de la précédente séance.

M. Pluyette. *Lymphadénome de la langue et de la lèvre inférieure. Présentation du malade.* — L'auteur présente un malade porteur d'une tumeur de la langue et de la lèvre inférieure. Cette tumeur avait débuté par un bouton sur la joue du volume d'un pois chiche, qui diminue de volume puis disparaît pour reparaître encore; trois mois après sur la gencive en un point correspondant au siège de la tumeur de la joue, apparition d'une tumeur grosse comme une noisette et très saignante qui reste près de deux ans stationnaire puis tout d'un coup s'étend vers la ligne médiane, gagne la gencive opposée. Tout autour d'elle apparaissent des ulcérations qui gagnent jusqu'au voile du palais. Les lèvres s'œdématient surtout si le malade parle beaucoup. L'état général est peu brillant. Le malade ne mange pas surtout par crainte du contact des aliments avec les ulcérations. Il a maigri de 17 kilogrammes. Le diagnostic a été longtemps hésitant entre syphilis et

Digitized by Google

lymphadénome. L'examen histologique fait par M. le professeur Alezais a permis de poser ce dernier diagnostic. Entre temps notons que le sujet a présenté plusieurs poussées d'érisypèle de la face qui ont influencé heureusement la tumeur. Divers membres de la société sont d'avis néanmoins de reprendre le traitement antisyphilitique.

M. Aubert. *Appendicectomie.* L'auteur rapporte l'observation d'un malade opéré pour appendicite. L'intérêt de l'observation réside dans la constatation au moment de l'intervention d'un kyste contigu à l'appendice et ne paraissant pas avoir de paroi propre.

M. Cahier rappelle un travail de MM. Terrier et Lecène sur les kystes appendiculaires.

M. Pluyette a vu un kyste hydatique accolé à l'appendice.

M. Imbert a eu occasion d'opérer une femme qui présentait une tumeur de la fosse iliaque droite depuis dix ans. Il pensait à une tumeur ganglionnaire. L'incision le fit tomber sur une cavité contenant une pierre de la grosseur d'une noix. Cette cavité communiquait avec le cæcum. La malade guérit mais il persista une fistule stercorale qui fut dans la suite opérée par M. Loubet. L'auteur suppose qu'il s'agissait d'un calcul appendiculaire. L'analyse de ce calcul n'a pas encore été faite.

M. Imbert. *Anévrisme du tronc brachio-céphalique. Ligature de la carotide primitive et de l'axillaire. Résultat éloigné.* — Il s'agit d'une malade qui fut présentée à la Société antérieurement. L'opération qui remonte maintenant à deux ans n'avait à l'époque donné aucun résultat, toutefois la malade est encore en vie.

M. Escat. *Prostatectomies transvésicales.* — L'auteur présente trois prostates enlevées par la méthode de Freyer. Il indique sa façon d'assurer le drainage et le tamponnement de la loge prostatique.

Le secrétaire :

Pieri.

Digitized by Google

BIBLIOGRAPHIE

Des résections de l'estomac pour cancer. Technique. Résultats immédiats. Résultats éloignés; par **René Leriche**, prosecteur à la Faculté. — Thèse de Lyon, juillet 1906.

Ce travail a pour point de départ les opérations de gastrectomie, faites en série dans le service de M. le Prof. A. Poncet, pendant ces dernières années.

Avec ces faits et un nombre considérable d'observations inédites, de statistiques françaises et étrangères, l'auteur a écrit l'histoire actuelle de la résection de l'estomac pour cancer, en cherchant à dégager surtout ce qui peut servir à améliorer les résultats immédiats et lointains de cette opération.

Pour cela, dans une première partie, il étudie successivement l'extension locale et lymphatique des différentes formes de cancer, les récidives, les résultats éloignés, la mortalité opératoire et ses causes.

Il est impossible de résumer tout ce qu'il y a dans ces différents chapitres. Je me contente d'indiquer les points spéciaux sur lesquels Leriche insiste particulièrement.

1° Le cancer, quelle que soit sa forme histologique, se propage loin par la sous-muqueuse : la muqueuse peut paraître saine, le péritoine et la musculeuse peuvent sembler normales, là où la sous-muqueuse est encore histologiquement néoplasique. Comme on ne peut jamais prévoir les cas où cet essaimage à distance s'est produit, comme on ne peut extemporanément déterminer la zone saine, il faut renoncer à apprécier l'étendue des lésions au moment même de l'opération, et réséquer systématiquement comme pour les autres organes cancéreux, en faisant toujours des ablations subtotales. Quelle que soit la limitation apparente du néoplasme, il est en effet lamentable de voir combien souvent, quand on a dit : « tumeur très largement dépassée, section loin du néoplasme », une récidive, plus ou moins rapide, montre qu'on avait été encore trop économe.

Dans le cancer du pylore, contrairement à l'opinion classique, il faut toujours tenir le duodénum pour suspect : il est 35 fois p. 100 envahi sur une étendue variable, sans que rien macroscopiquement permette de distinguer ces cas de ceux où il est sain.

2° Les récidives sont extrêmement fréquentes. 60 p. 100 des opérés, ayant survécu à l'intervention, meurent ultérieurement de leur cancer; presque toujours, 62 p. 100, du fait d'une récidive locale. Dans la tranche de section, 28 p. 100 par métastase viscérale; 9 p. 100, seulement, par

Digitized by Google

tumeur ganglionnaire; et tout ceci, sans que la formule histologique du néoplasme joue un rôle bien marqué.

Il en résulte que le cancer de l'estomac est éminemment favorable à l'extirpation, mais que celle-ci demande un sacrifice considérable.

3° Malgré la désespérante fréquence des récidives, les résultats éloignés de la gastrectomie sont relativement excellents, étant donné le nombre de guérisons durables obtenues avec une technique habituellement insuffisante. Leriche a réussi, en effet, 93 survies de trois ans ou plus (délai nécessaire pour prononcer le mot de guérison). Dans 88 de ces cas, on peut, sous réserve de l'avenir, parler de guérison définitive, le plus ancien datant de seize ans et trois mois, 5 de dix années au moins et 34 de cinq à dix ans. Peu de cancers fourniraient les éléments d'une pareille statistique!

4° La mortalité opératoire, qui va toujours en s'abaissant, est de 20,2 p. 100 comme taux global, sur plus de 1 000 opérations, faites depuis 1898. Malgré l'apparence contraire des chiffres (qui indiquent comme plus bénin le procédé de Kocher), Leriche croit que toutes les méthodes se valent au point de vue de la mortalité immédiate. Celle-ci relève le plus habituellement de péritonite ou de broncho-pneumonie. 90 fois p. 100, la péritonite, aujourd'hui encore, est rattachable à une question de fil. Quand à la broncho-pneumonie, elle est toujours une complication infectieuse et presque toujours d'origine opératoire. La lésion causale est quelquefois de la péritonite, souvent une fistule gastrique ou duodénale; quand on ne trouve rien, il faut encore voir si l'estomac n'est pas en rétention ou si les sections n'ont pas été faites en tissus malades. Dans ces deux derniers cas, des embolies septiques parties de l'estomac pourraient infecter le poumon et donner une pneumonie, en apparence primitive.

Ces dangers de l'opération, ainsi que le choc, la fistule, l'hémorragie, le sphacèle du côlon, etc., sont étudiés en des paragraphes spéciaux, avec la constante préoccupation de mettre en évidence la manière de les éviter par une asepsie très stricte et une technique très minutieuse.

Cette technique est longuement décrite dans la deuxième partie de l'ouvrage.

Après avoir établi les indications opératoires dans le cancer, l'A. expose les principes directeurs de l'intervention : hémostase préventive, ablation de la tumeur en vase clos, occlusion immédiate de l'estomac, etc.; mais auparavant, comme la gastrectomie ne peut être décidée qu'après un examen anatomique local très approfondi, il faut dans les cas douteux, joindre aux manœuvres classiques d'exploration, la mobilisation du duodénum, qui extériorise la région sous-pylorique, lui supprime sa gênante fixité et peut rendre extirpables des tumeurs qui paraissaient devoir être respectées. De plus ce procédé permet d'opérer au grand jour, hors du ventre; il mérite donc de devenir d'un emploi courant.

Conformément à cet ensemble de règles opératoires, dans les chapitres suivants sont étudiées : la résection pyloro-gastrique, les opérations en deux temps, la gastrectomie cylindrique, les résections atypiques, la cardio-gas-

Digitized by Google

trectomie, les gastrectomies compliquées de résection du côlon, du pancréas et du foie, enfin l'ablation totale de l'estomac (dont il résume 97 observations).

Contrairement à l'ablation pyloro-gastrique qu'il faut faire de gauche à droite, celle-ci sera faite de droite à gauche. Le meilleur procédé de rétablissement de la continuité digestive est la deuxième méthode de Billroth, dans les opérations pyloriques et la cardio-jéjuno-anastomose dans l'ablation totale.

Cette deuxième partie de technique se termine par quelques mots sur l'intervention dans le sarcome de l'estomac.

La troisième partie purement documentaire donne 1 239 observations, classées par auteur et par clinique.

Nous engageons vivement médecins et chirurgiens à lire cette thèse, qui constitue à l'heure actuelle le plus important travail sur le traitement du cancer de l'estomac.

X. Delore.

Nouveau traité de Chirurgie, publié sous la direction de **MM. Le Dentu et Pierre Delbet.** — M. Baillère et fils, Paris, 1907. — Tome Ier : *Grands processus morbides.*

Le Traité de Chirurgie de M. le Professeur Le Dentu et de M. P. Delbet est trop connu pour être de nouveau présenté au public. Cependant la seconde édition qu'en donnent ces auteurs mérite d'être signalée avec quelques détails. Le tome Ier qui traite des grands processus morbides doit être en effet regardé, non comme la réédition de l'ouvrage paru en 1896, mais comme une mise au point parfaite des grandes données de pathologie générale qui doivent être l'introduction de tout traité didactique. C'est dire quel bénéfice l'étudiant tirera de sa lecture. Les divers chapitres ayant trait aux lésions traumatiques en général, aux lésions produites par les agents chimiques et physiques, aux maladies générales renseigneront le lecteur sur un grand nombre de points intéressants. La partie principale de l'ouvrage est consacrée aux « Infections » en général. Ce long chapitre est entièrement consacré aux diverses infections : les unes générales; les autres spécifiques. Cette étude, qui appartient au domaine médico-chirurgical, est d'un grand intérêt. En effet, depuis la première édition du Traité de Chirurgie de M. Le Dentu et P. Delbet, de nombreuses acquisitions avaient été faites dans les domaines anatomo-pathologique et expérimental, acquisitions dont le chirurgien avait largement profité. Aussi les questions de la tuberculose, de la syphilis, de l'actinomycose, demandaient-elles une nouvelle étude d'ensemble qui fut une mise au point passagère sans doute, mais indispensable. Cette synthèse des notions acquises durant les dix dernières années est parfaitement réalisée dans l'ouvrage que nous présentons au lecteur; et il est superflu de recommander la lecture d'un livre, qui actuellement est déjà dans toutes les mains.

Desmarest.

Digitized by Google

LES TUMEURS MALIGNES DU LARYNX ; PATHOLOGIE THÉRAPEUTIQUE ; par **J. Molinié**. — Librairie Molinié, Paris, 1907.

Le livre du Dr Molinié vient heureusement combler une lacune, car aucun travail d'ensemble sur les tumeurs malignes du larynx n'avait été présenté au public depuis le temps où Fauvel publia son *Traité des tumeurs du larynx*. Cependant les acquisitions si nombreuses, tant au point de vue de l'examen physique que de la thérapeutique active dans les tumeurs de cet organe, rendaient indispensable une étude complète de cette intéressante question. C'est ce but que s'est proposé le Dr Molinié et qu'il a réalisé parfaitement. Son ouvrage se compose de 2 parties d'un développement à peu près égal : la 1re partie est consacrée à l'étude anatomo-clinique des tumeurs du larynx; la 2e à leur étude thérapeutique.

Dans la première partie de l'ouvrage, outre l'historique et l'étude symptomatologique, il faut surtout signaler l'intérêt du chapitre diagnostic. On sait en effet combien dans certains cas le diagnostic des tumeurs malignes du larynx présente de difficultés; l'auteur s'est appliqué généralement à ces problèmes cliniques complexes. Mais c'est surtout sur la 2e partie de l'ouvrage, la partie thérapeutique, que le Dr Molinié s'est étendu. On peut dire que rien n'a été négligé de l'étude comparative des deux procédés opératoires, tant palliatifs que curatifs. C'est cependant à ces derniers que s'est particulièrement attaché l'auteur. Passant en une même critique les procédés opératoires employés pour combattre les tumeurs malignes du larynx, il en fait une étude technique très profitable. Rien n'est négligé ni les indications qui doivent guider le chirurgien, ni les procédés entre lesquels l'opérateur doit choisir au moment opportun, ni les résultats d'ailleurs encourageants. Et ici, comme dans les tumeurs des autres organes, l'étude si complète du Dr Molinié permettra, grâce à ces indications, de faire un diagnostic précoce, assurant une thérapeutique plus souvent efficace.

DESMAREST.

Le propriétaire-gérant : FÉLIX ALCAN.

Coulommiers. — Imp. PAUL BRODARD.

Digitized by Google

OSTÉOMES MUSCULAIRES

HYPEROSTOSE CONSÉCUTIVE A L'ABLATION DU PÉRIOSTE

ÉTUDE EXPÉRIMENTALE ET HISTOLOGIQUE

Par le Prof. V. CORNIL et le Dr P. COUDRAY

Les travaux relatifs aux ostéomes musculaires, surtout d'origine traumatique, se sont multipliés pendant ces dernières années. Ces productions sont aujourd'hui bien connues au point de vue clinique et les descriptions histologiques ne manquent pas. Ces dernières portant soit sur des ostéomes expérimentaux, soit sur des myostéomes traumatiques observés chez l'homme laissent en suspens la question histogénique suivante : l'os nouveau naît-il du tissu conjonctif suivant la théorie ancienne, ou bien procède-t-il de la fibre musculaire transformée, selon une opinion à laquelle Durante se rattache volontiers[1], d'après les travaux de Grawitz et de Bremig. C'est pour tâcher d'éclaircir ce point particulier que nous avons cru devoir faire de nouvelles expériences, analogues à celles de Berthier, qui datent déjà de 1894. Berthier[2] obtenait une greffe périostique intra-musculaire en détachant un lambeau périostique en un point où s'insèrent des fibres musculaires sur la cuisse de lapins; la greffe était entraînée au milieu des muscles par l'électrisation de ces derniers. Ce procédé peut être bon, mais il ne nous semble pas donner la certitude absolue que la greffe ne reste pas parfois au contact de l'os. Nous avons préféré opérer sur le chien de manière à avoir des productions osseuses plus volumineuses et, en second lieu, placer directement la greffe périostique au milieu des muscles. Pour cela, nous avons chez de jeunes chiens de trois à

1. *Traité d'histologique pathologique* de Cornil et Ranvier, 3e édit.
2. Etude histologique et expérimentale des ostéomes musculaires, *Archives de méd. exp. et d'anat. path.*, 1894.

Digitized by Google

quatre mois, détaché sur la face interne du tibia, au-dessous de la tubérosité antérieure de cet os, un lambeau de périoste décollé avec soin de manière à ménager la face interne ou ostéogène, lambeau long de 1 centimètre, large de 5 à 6 millimètres en moyenne. Par la même incision cutanée — la peau très mobile étant réclinée en dehors — nous incisons l'aponévrose et pénétrons avec un instrument mousse, une spatule, dans les muscles antéro-externes de la jambe, y creusons, avec peu d'hémorragie, une loge en plein muscle et y plaçons la greffe périostique, aussi bien étalée que possible, car cette greffe a une certaine tendance à se recroqueviller; enfin pour éviter l'issue de cette greffe, nous l'emprisonnons par deux points de suture placés à la périphérie de la boutonnière musculaire; suture cutanée. Dans tous les cas, l'évolution de la plaie musculaire et de la plaie cutanée a été complètement aseptique. Les pièces ont été examinées au bout de 2, 4, 6, 7, 8, 10, 15 et 37 jours. Les examens faits dans les premiers jours nous ont montré les lésions de la myosite traumatique. A partir de huit jours nous avons constaté l'existence du tissu osseux. Déjà au doigt on percevait une résistance très dure; l'ostéome était très net à la palpation au bout de 10 jours et de 13 jours.

Avant de donner les résultats de l'examen de ces ostéomes expérimentaux, nous indiquerons les phénomènes qui se passent au niveau de l'os dans la région où la greffe périostique a été détachée.

I. — DÉNUDATION OSSEUSE PAR LE FAIT DE L'ABLATION DU PÉRIOSTE.

Nous avons examiné les pièces au bout de 6, 10 et 15 jours.

6 jours. Les phénomènes sont variables quant à la néoformation osseuse. Dans une pièce, nous trouvons, outre le tissu conjonctif qui tapisse la surface osseuse, tissu conjonctif de nouvelle formation, une néoformation osseuse peu abondante constituée par des travées osseuses minces, à direction soit oblique, soit perpendiculaire à la surface de l'os. Dans une autre pièce, le tissu conjonctif qui recouvre la surface de l'os présente une remarquable multiplication cellulaire qui lui donne l'aspect de tissu sarcomateux. En revanche il n'y a pas de néoformation osseuse, au point examiné. On trouve de nombreux myéloplaxes qui détruisent les lamelles superficielles de l'os; les canaux de Havers de la surface sont agrandis et remplis des mêmes éléments cellulaires avec des myéloplaxes.

Digitized by Google

Cette ostéite superficielle est semblable à celle que nous avons décrite au début de la formation du cal [1].

Au bout de *10 jours* nous avons vu à la surface de l'os une hyperostose exubérante formant un relief très accusé. Cette hyperostose est composée de deux parties : l'une fibreuse périphérique, dans laquelle les cellules conjonctives sont très volumineuses comme dans un tissu sarcomateux, l'autre profonde, en rapport avec l'os ancien, constituée par des travées osseuses généralement perpendiculaires à la surface de l'os, mais assez souvent obliques. Cet os nouveau est formé de travées minces en voie de développement, possédant des ostéoplastes volumineux et des cavités médullaires remplies d'un tissu conjonctif vascularisé. Il n'y a pas de cartilage; l'ossification nouvelle est complètement faite aux *dépens du tissu conjonctif néoformé*. Dans les cavités médullaires, en effet, on voit des cellules allongées, fibro-plastiques, quelques-unes en karyokinèse, et le bord des travées osseuses montre également des cellules allongées, collées contre la travée et ayant tout à fait la forme de fibroblastes.

Au bout de *15 jours* la partie dénudée de son périoste est recouverte par un tissu fibreux assez épais et tomenteux. Sur les coupes qui comprennent à la fois la surface de l'os à ce niveau et le tissu qui recouvre cette surface, on constate une formation nouvelle de lamelles osseuses superficielles, une véritable hyperostose. En ce point, le tissu conjonctif enflammé qui recouvre la surface osseuse et lui adhère montre une grande quantité de cellules conjonctives qui se transforment en ostéoblastes à leur partie profonde en rapport avec l'os. Du côté de l'os on voit des lamelles osseuses de formation nouvelle, pointues ou irrégulières, tapissées à leur surface par des ostéoblastes parfaitement réguliers, de forme généralement épithélioïde et qui pénètrent l'os en y devenant éléments osseux. Ce tissu conjonctif est en continuité avec le tissu conjonctif des espaces médullaires superficiels qui présente la même structure (fig. 1).

Résumé. — Le périoste enlevé de la surface de l'os est remplacé rapidement par un tissu conjonctif inflammatoire. Le point osseux dénudé est le siège d'une ostéite plus ou moins intense donnant lieu à une production d'os nouveau, à une hyperostose traumatique. Cet

1. V. Cornil et P. Coudray. Du cal au point de vue expérimental et histologique, *Journal de l'anat. et de la physiol.*, mars-avril, 1904.

Digitized by Google

os nouveau naît aux dépens du tissu conjonctif de nouvelle formation, lui-même provenant en partie sans doute des espaces médullaires de l'os ancien et plus tard des ostéoblastes nés des cellules conjonctives. Contrairement à ce qu'on observe dans le cal on ne

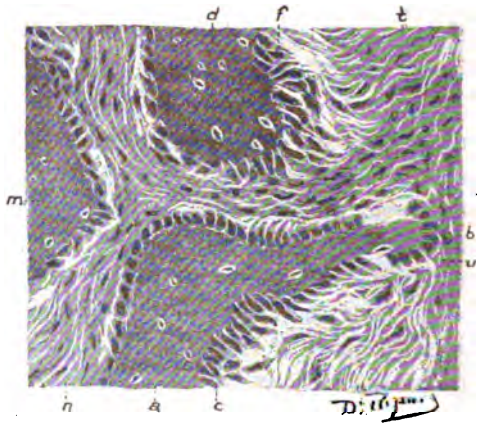

Fig. 1. — *a*, lamelle de nouvelle formation qui fait une pointe *b*, dans le tissu conjonctif représentant le périoste; *c*, *c*, couche régulière d'ostéoblastes à la surface de cette lamelle; *d*, une autre lamelle osseuse, également recouverte d'ostéoblastes; *f*, *t*, tissu conjonctif faisant fonction de périoste; *m*, une autre lamelle osseuse en voie de formation; *n*, tissu conjonctif en continuité avec le tissu du néo-périoste et remplissant les espaces médullaires nouveaux (grossissement de 150 diamètres).

trouve pas ici de cartilage, probablement à cause de l'ablation du périoste et du faible traumatisme dont le périoste restant est l'objet.

II. — Examen histologique des ostéomes expérimentaux.

2 jours. On trouve une grande quantité de globules blancs dans tout le champ de la préparation. Le tissu de la greffe périostique et les tissus voisins, particulièrement autour du fil, sont très enflammés et sont infiltrés par une production considérable de globules blancs mononucléaires; en même temps les cellules conjonctives sont très volumineuses. Les vaisseaux sanguins sont entourés aussi de ces éléments cellulaires; leur membrane interne présente des cellules hypertrophiées, mais normales. Dans une partie assez étendue, intermédiaire aux faisceaux musculaires et au périoste, il existe une infiltration par de la fibrine et des globules blancs polynucléaires. La fibrine est là sous forme de travées épaisses séparées par d'autres travées extrêmement minces. Dans les mailles de cette

Digitized by Google

fibrine dominent les leucocytes mononucléaires, mais il y a aussi quelques grandes cellules de tissu conjonctif très hypertrophiées, et entre les îlots inflammatoires où existe la fibrine, on trouve des faisceaux de fibres conjonctives périostiques, séparés par une grande quantité de cellules hypertrophiées et par des leucocytes mononucléaires.

Les faisceaux musculaires, en contact avec cette inflammation, sont séparés par des cellules proliférées du sarcolemme. Ces faisceaux musculaires sont généralement atrophiés, mais il y en a d'autres qui sont en dégénérescence vitreuse. Parmi ces faisceaux musculaires en dégénérescence vitreuse, il y en a qui, sous l'influence de la double coloration de l'hématoxyline et du Van Gieson sont fortement colorés en violet et présentent l'apparence granuleuse de la substance calcaire; cependant lorsqu'on fait agir sur eux de l'acide acétique on n'obtient pas de bulles de gaz et l'acide acétique n'éclaircit pas la préparation, mais quand on emploie l'acide azotique dilué, ces îlots s'éclaircissent. Nous allons retrouver la même lésion au bout de quatre jours.

4 jours. Dans les préparations de quatre jours, les trous des fils sont entourés d'une inflammation avec des leucocytes polynucléaires. Autour des trous du fil, les faisceaux musculaires brisés, vus sur des coupes longitudinales ou transversales, présentent la dégénérescence vitreuse et ils sont entourés de leucocytes et de cellules sarcolemmiques avec de nombreux noyaux. Quelques-unes de ces fibres musculaires sont atrophiées bien que conservant leur striation longitudinale et transversale.

L'apparence inflammatoire au bout de quatre jours est bien moins marquée qu'après deux jours; il n'y a plus de fibrine, mais seulement des leucocytes poly et mononucléaires autour des fibres du tissu conjonctif.

6 jours. Trois pièces nous ont montré des phénomènes identiques. Sur de larges coupes comprenant toute l'épaisseur de la partie indurée du fait de la greffe périostique on trouvait des faisceaux musculaires à fibres parallèles entourés d'un tissu conjonctif non enflammé. Mais dans presque tous les points les faisceaux étaient isolés et séparés les uns des autres par un tissu conjonctif inflammatoire très riche en cellules conjonctives hypertrophiées et multipliées, tout à fait semblables à un tissu sarcomateux. Au milieu

Digitized by Google

de ce tissu on trouve des faisceaux musculaires coupés en travers ou en long qui se présentent comme des cellules *géantes multinucléées*. Les coupes transversales de ces faisceaux musculaires montrent la substance du muscle colorée en jaune par le Van Gieson et une rangée de noyaux plus ou moins régulièrement situés, soit au milieu des faisceaux musculaires, soit à leur bord, le tout entouré de la gaine sarcolemmique (A, fig. 2). Ces coupes transversales des faisceaux musculaires sont deux ou trois fois plus grandes que celles des faisceaux normaux. On distingue dans le protoplasma musculaire des granulations et des fibrilles, mais la striation transversale n'est pas nette.

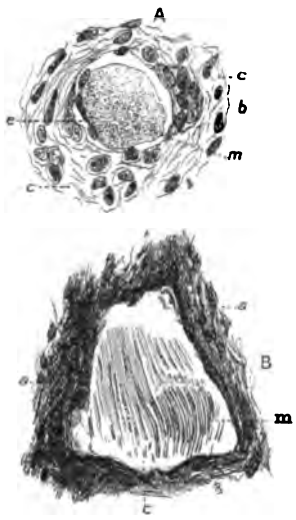

Fig. 2. — Fibres musculaires au bout de 6 jours. — A, fibre musculaire transformée en cellule géante; *c*, *c*, tissu conjonctif enflammé; *b*, accumulation de noyaux dans la gaine sarcolemmique; *m*, coupe transversale d'un faisceau musculaire; *e*, trois noyaux appartenant au sarcolemme (grossissement de 150 diamètres). — B, une fibre musculaire en dégénérescence hyaline; *a*, *a*, tissu périphérique aux faisceaux musculaires incrustés de sels calcaires; *m*, faisceau musculaire dont les fibrilles longitudinales bien conservées sont infléchies; en *c*, on voit aussi des éléments dissociés (grossissement de 350 diamètres).

Le tissu conjonctif, autour de ces pseudo-cellules géantes musculaires, est riche en cellules conjonctives et en leucocytes mononucléaires. Dans le tissu enflammé on voit par places des faisceaux de fibres musculaires très amincies, atrophiées, avec leurs noyaux musculaires multipliés. Dans d'autres points il n'y a plus de fibres musculaires mais seulement du tissu conjonctif avec une prolifération très abondante de longues cellules conjonctives.

Ces cellules géantes musculaires ne sont pas aussi évidentes sur toutes les préparations. Dans l'une de nos trois pièces de six jours les fibres étaient mal colorées et les noyaux difficiles à voir parce qu'ils étaient incrustés d'une substance saline. L'acide acétique n'éclaire pas les coupes et il n'y a pas d'effervescence sous l'influence de cet acide. Au contraire l'acide azotique dilué dissout la substance saline et l'on voit très bien les noyaux fortement

Digitized by Google

colorés en violet (hématoxyline). On constate alors, sur les coupes transversales des faisceaux, qu'il y a à leur périphérie une zone constituée par l'enveloppe sarcolemmique avec beaucoup de noyaux qui forment comme une couronne, et dans le tissu conjonctif voisin des cellules de prolifération avec une grande quantité de noyaux, si bien qu'on a l'apparence d'une cellule géante. Cette lésion des muscles n'est pas tout à fait semblable à la dégénérescence vitreuse simple, en ce que les fibres musculaires montrent encore leur striation longitudinale (B, fig. 2). Avec l'hématoxyline et la liqueur de Van Gieson, ce qui appartient à la fibre musculaire est coloré en jaune orangé, tandis que les noyaux sont fortement colorés en violet.

Dans une autre partie qui représente plus spécialement le périoste transplanté dominent de gros faisceaux fibreux entourés de tissu inflammatoire. Sur les bords d'un orifice créé par le passage d'un fil on trouve quelques cellules géantes accolées aux brins de fil et au tissu inflammatoire composé surtout de mononucléaires. Dans ces préparations de six jours nous n'avons vu aucune ébauche de tissu osseux, ni d'éléments cartilagineux.

7 jours. Nous n'avons pas trouvé d'ossification. Dans le tissu inflammatoire très riche en cellules de nouvelle formation et en leucocytes qui entoure les muscles, on observe des lésions semblables à celles qui ont été décrites à six jours. Dans certains îlots musculaires les faisceaux sont altérés. Sur une coupe transversale, par exemple, ils montrent les faisceaux primitifs coupés en travers, volumineux et d'une coloration violacée (hématoxyline et Van Gieson). Certains champs de Conheim sont en partie jaunes comme à l'état normal, tandis que l'autre moitié présente des sarcous elements colorés en violet. Sur les sections longitudinales, les fibrilles musculaires sont épaisses et colorées en violet. A côté de ces sections musculaires, on trouve d'autres sections transversales dont le bord est opaque, violet et contenant beaucoup de noyaux appartenant au sarcolemme (cellules géantes musculaires).

8 jours. La coupe passe au travers des trous d'un fil. Ces trous sont entourés d'une grande quantité de leucocytes généralement polynucléaires. A côté du trou d'un fil on voit des faisceaux musculaires qui sont réduits à de petits tronçons séparés les uns des autres par un tissu conjonctif très riche en grandes cellules de tissu con-

Digitized by Google

jonctif. Sur les coupes de ces faisceaux musculaires qui ont perdu leur striation avec leur teinte jaune orangé permettant de les bien distinguer des tissus voisins, on voit de nombreux noyaux et cellules qui les entourent. Ces cellules appartiennent, les unes au tissu conjonctif et elles forment une couronne périphérique, les autres aux cellules multipliées du sarcolemme, en sorte qu'on a une figure de cellule géante dont les noyaux proviennent à la fois du sarcolemme

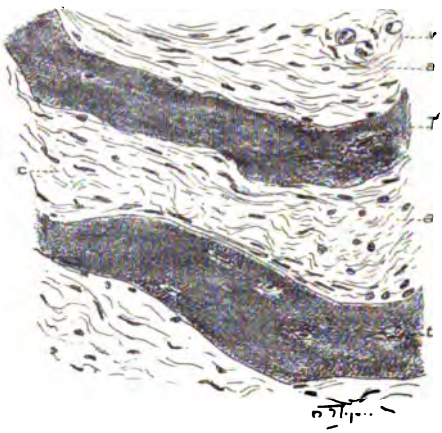

Fig. 3. — Os de nouvelle formation au bout de huit jours; *t*, *t*, travées osseuses avec leurs ostéoplastes; *a*, *a*, cavités médullaires avec du tissu fibreux et des cellules allongées *c*; ce sont ces cellules conjonctives qui deviennent des cellules osseuses; *v*, groupe de capillaires (grossissement de 150 diamètres).

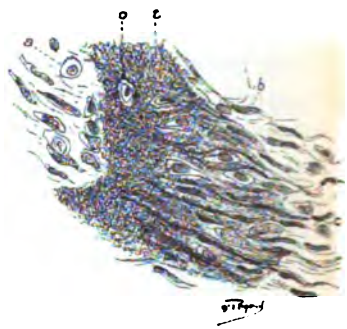

Fig. 4. — Début de l'ossification aux dépens du tissu conjonctif: *t*, travée osseuse; *o*, ostéoplaste; *a*, cavité médullaire avec des cellules conjonctives; *c*, tissu conjonctif qui envoie ses fibrilles et ses cellules dans la travée d'ossification; *b*, noyau des cellules conjonctives (grossissement de 150 diamètres).

et du tissu conjonctif voisin. Les faisceaux fibreux de la greffe périostique elle-même sont épais et entourés par des cellules de tissu conjonctif multiplié.

Dans certains points, les faisceaux musculaires vus suivant leur longueur sont séparés par de larges bandes de tissu conjonctif enflammé et leurs cellules propres sont alors multipliées et prennent la forme de cellules géantes. Il existe dans ces préparations du huitième jour des îlots osseux (fig. 3 et fig. 4). Les travées qui les composent sont minces et anastomosées; elles présentent entre elles des vaisseaux et du tissu conjonctif fibrillaire, pourvus de cellules allongées et il existe aussi dans les espaces médullaires des leucocytes polynucléaires. Les fibrilles conjonctives entrent dans les tra-

Digitized by Google

vées osseuses, et les cellules conjonctives des espaces médullaires deviennent corpuscules osseux. Aussi ces corpuscules osseux sont-ils petits, pour loger les cellules conjonctives; il n'y a là ni ostéoblastes ni cellules géantes.

Une grande quantité de fibres musculaires se trouvent tout autour de cet os nouveau, mais elles ne paraissent pas contribuer à sa formation; en certains points il y a très peu de tissu conjonctif séparant l'os nouveau du tissu musculaire, si bien que les fibres musculaires sont très voisines des travées osseuses. La plupart de ces fibres musculaires sont devenues très minces; elles sont bien manifestes néanmoins en raison de leur coloration jaunâtre, et la plupart d'entre elles présentent des noyaux allongés suivant leur direction et en multiplication. Ainsi, sur certains points de la coupe, on voit des fibres musculaires, soit coupées en travers, soit longitudinales, tout à fait petites, et entourées par du tissu conjonctif avec des cellules de ce tissu. Ce dernier présente une ou deux couches de fibrilles qui séparent les fibres musculaires d'avec la travée osseuse; en certains points on trouve des fibres musculaires près de l'os, mais toujours une ou deux couches de cellules conjonctives minces séparent ces fibres musculaires de l'os nouveau.

10 jours. A l'œil nu et au doigt on perçoit une ossification manifeste dans l'épaisseur des muscles. Là, l'os est tout à fait caractérisé par des travées osseuses riches en ostéoplastes à grosses cellules.

Au bord de la production osseuse on trouve un îlot assez petit de cartilage, cartilage qui dérive de la façon la plus nette des cellules conjonctives hypertrophiées et des ostéoblastes d'origine périostique. Ce tissu cartilagineux lui-même est constitué par de grosses cellules avec des noyaux volumineux et une substance périphérique ou capsulaire, substance qui se colore nettement en violet par l'hématoxyline. Des travées osseuses naissent de ce cartilage, composées à leur centre de cellules cartilagineuses pendant qu'à leurs bords les ostéoblastes se transforment en ostéoplastes. Ces travées chondro-ostéoïdes sont perforées par le tissu médullaire composé lui-même de petites cellules conjonctives. Ces travées, où il y a encore du cartilage, se continuent avec des travées, osseuses qui ne contiennent que des ostéoplastes. Il en résulte un système aréolaire d'ossification nouvelle avec des travées assez minces renfermant des

Digitized by Google

cavités médullaires à moelle fibro-conjonctive, vascularisées et en voie de développement, car tout autour de ces travées on voit des ostéoblastes rangés régulièrement. Cependant dans certaines de ces cavités médullaires on trouve quelques myéloplaxes logés dans de petites lacunes de Howship. Il y a donc à la fois ossification très intense récente, et en même temps quelques points d'érosion, de destruction déjà de ces mêmes travées.

Autour du cartilage, dans les points où il existe et au contact de l'os nouveau, on trouve un tissu qui ressemble tout à fait à du sarcome à grandes cellules allongées (fuso-cellulaire). En dehors de ce tissu conjonctif il existe généralement des faisceaux musculaires soit amincis, compris dans du tissu inflammatoire, soit transformés en pseudo-cellules géantes.

Généralement, ces faisceaux musculaires sont tous en dehors de la zone d'ossification. Cependant dans plusieurs de nos préparations nous avons observé des pseudo-cellules géantes musculaires en contact avec l'os nouveau. Dans ces points-là, les faisceaux musculaires pénètrent avec du tissu conjonctif dans les espaces médullaires de l'os nouveau. On voit, en effet, sur certains points, des faisceaux musculaires renflés, ayant encore leur striation longitudinale et transversale au bord des travées osseuses, en même temps que le tissu conjonctif pourvu de grandes cellules, pénétrer dans les espaces médullaires. A côté de ces points et toujours à la périphérie de l'os, on observe dans les cavités médullaires des pseudo-cellules géantes musculaires multinucléées. Il est bien entendu qu'il s'agit d'éléments musculaires, car l'amas des noyaux siège dans un protoplasma qui se colore légèrement en jaune par le Van Gieson; les noyaux sont au nombre de 10 à 15 dans une même cellule; ils sont clairs, arrondis ou ovoïdes, pourvus d'un nucléole. Ces pseudo-cellules géantes sont entraînées dans les espaces médullaires par des cellules du tissu conjonctif. C'est ce que nous avons représenté dans la figure 5 à un grossissement de 150 diamètres (obj. immersion homogène 3 millim. Zeiss.)

Lorsqu'on examine cet ostéome, à côté et dans des points plus rapprochés du centre, il n'y a plus dans les espaces médullaires que du tissu conjonctif avec des cellules conjonctives volumineuses, et au bord des travées, des ostéoblastes. Il s'agit là en réalité d'une disposition exceptionnelle; partout ailleurs, nous ne trouvons que

Digitized by Google

du tissu conjonctif très riche en cellules et les faisceaux musculaires sont éloignés de l'os par ce dernier.

15 jours. L'ostéome très appréciable à l'œil nu et au doigt au milieu du muscle présente, sur certaines coupes, deux noyaux distincts séparés par de gros trousseaux de tissu conjonctif.

Dans beaucoup d'endroits, les faisceaux musculaires sont plus ou moins isolés les uns des autres au milieu de tissu conjonctif à grandes cellules qui s'y est développé. Ces faisceaux musculaires, lorsqu'ils sont vus suivant leur longueur, montrent une prolifération des noyaux, trois ou quatre, à la suite les uns des autres suivant la longueur de la fibre, et, en même temps, il y a une prolifération très intense de l'enveloppe sarcolemmique. Lorsque ces faisceaux musculaires sont coupés en travers, on voit par places l'aspect de pseudo-cellules géantes.

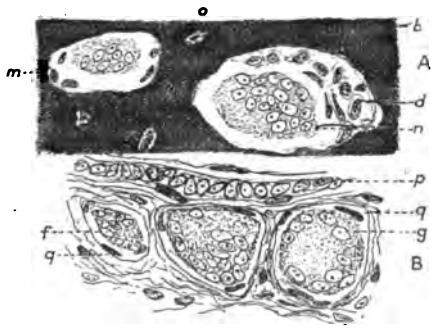

Fig. 5. — Cette figure présente en A une section de la périphérie de l'os nouveau avec des pseudo-cellules géantes musculaires; *b*, os avec les ostéoplastes *o*; *m*, cavité médullaire; *n*, pseudo-cellule géante musculaire; *d*, cellules du tissu conjonctif.
En B nous avons encore représenté les pseudo-cellules géantes *f*, *g*, situées au milieu d'un tissu inflammatoire; *p*, fibre musculaire mince présentant une rangée de très nombreux noyaux; *q*, *q*, sarcolemme.

Les deux noyaux osseux présentent du cartilage dont la substance péricapsulaire est colorée en violet par l'hématoxyline, tandis que le protoplasma des cellules est coloré en rouge, leur noyau en violet; le tissu cartilagineux présente des travées directrices fibreuses, très abondantes dans certains points entre les cellules du cartilage; celles-ci sont alors disposées en séries qui rappellent les travées d'ossification (cartilage sérié). Les premières travées osseuses qui font suite à ce cartilage possèdent dans leur intérieur des cellules cartilagineuses.

Les fibres conjonctives se continuent dans les travées osseuses et servent de fibres de Sharpey, directrices de l'ossification dans les travées osseuses. Ces fibres conjonctives se continuent dans les espaces médullaires où elles sont très nettes (fig. 6).

Nous avons représenté dans la figure 7 deux travées osseuses *t*, *t*

Digitized by Google

qui sont reliées à ces fibres de tissu conjonctif *a*, *b*; ces travées osseuses possèdent des ostéoplastes parfaitement nets et l'on voit des ostéoblastes *c*, s'incruster à leur surface. L'espace médullaire *d* montre beaucoup de fibres conjonctives. Cette figure est dessinée à un grossissement de 250 diamètres.

La périphérie des deux noyaux d'ossification est entourée d'un tissu conjonctif périostique contenant de nombreuses cellules fibro-

Fig. 6. — Cette figure représente des travées cartilagineuses *a*, séparées par des fibres conjonctives *b*; ces fibres entrent dans une travée calcifiée *c*, *c*, qui est elle-même constituée surtout par des capsules cartilagineuses. Les fibres conjonctives *b*, se continuent dans les espaces médullaires *d*, *d*, et dans une travée osseuse qui contient des ostéoplastes. De grosses travées fibreuses *m*, partent du tissu médullaire dans l'intérieur des travées ossifiées (grossissement de 150 diamètres).

plastiques allongées qui séparent l'os d'avec une couche de muscles périphériques. La figure 8 représente cette disposition à un faible grossissement (80 diamètres).

A la périphérie de l'îlot osseux, on rencontre souvent dans les espaces médullaires de nombreuses cellules géantes entourées de tissu conjonctif, tandis que ces grandes cellules sont plus rares dans la partie centrale de l'îlot osseux. Là, en effet, ce qui domine, c'est un tissu conjonctif avec de grandes cellules plasmatiques.

Digitized by Google

Sur une autre pièce datant de 15 jours également nous avons trouvé des faits semblables aux précédents : tissu osseux mélangé à des éléments cartilagineux, ces derniers occupant la périphérie de l'ostéome; capsule fibreuse entourant l'ostéome et séparant celui-ci des muscles non altérés. Les espaces médullaires possédaient souvent aussi des myéloplaxes à plusieurs noyaux indépendants, myéloplaxes parfois très volumineux.

37 jours. L'ostéome qui primitivement avait été très petit semblait



Fig. 7. — Rapports des travées osseuses avec les fibres du tissu conjonctif.

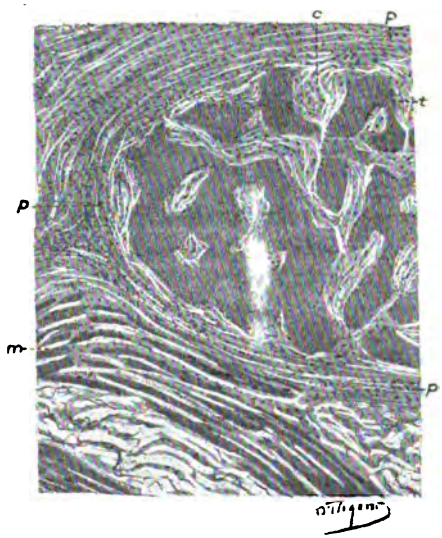

Fig. 8. — *p, p, p*, tissu conjonctif analogue au périoste; *t*, travée osseuse; *c*, cavité médullaire conjonctive; *m*, faisceaux musculaires.

s'être en partie résorbé de telle sorte que dans nos préparations nous n'avons rencontré que très peu de tissu osseux. Il y avait seulement dans un point quelques travées osseuses irrégulières que nous avons représentées dans la figure 9.

Ces travées sont épaisses et montrent dans leur intérieur des corpuscules osseux de faibles dimensions dont les cellules sont petites et atrophiées comme dans un os ancien.

Le tissu médullaire fibreux qui entoure ces travées présente

Digitized by Google

presque toujours des ostéoblastes qui sont logés dans des dépressions plus ou moins régulières le long de la travée osseuse.

Le tissu fibreux qui sépare ces travées montre des faisceaux conjonctifs généralement épais. Les fibres musculaires qu'on rencontre immédiatement en contact avec le tissu fibreux sont normales avec leur striation longitudinale et transversale. Nous n'en avons pas vu dans les préparations de 37 jours d'inflammation musculaire; il nous paraît probable que le tissu inflammatoire qui englobait les muscles dans les premiers jours a été résorbé, les fibres revenant

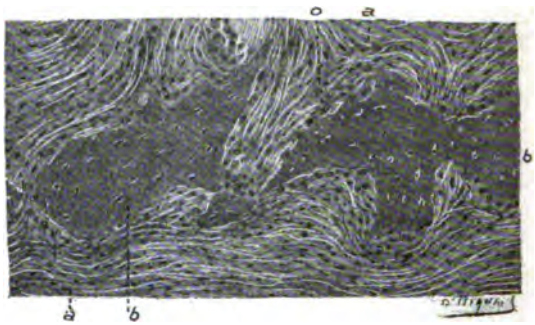

Fig. 9. — *a*, *a*, tissu fibreux; *b*, *b*, tissu osseux dont les ostéoplastes sont petits; *o*, ostéoblastes le long d'une travée osseuse (grossissement de 80 diamètres).

peu à peu à leur structure normale. Il y a simplement entre les groupes de faisceaux musculaires du tissu fibreux adulte ne possédant plus de cellules tuméfiées inflammatoires.

Sur des coupes de ce même îlot osseux on rencontre des travées osseuses en petit nombre qui sont situées au milieu du tissu fibreux sans qu'il y ait autour d'elles de tissu médullaire, ni d'ostéoblastes.

Si nous tenons compte de cette observation unique que nous possédons de 37 jours, nous voyons que l'ostéome a diminué de volume. La résorption semble ici s'opérer par les ostéoblastes, car on ne trouve pas de myéloplaxes. Ce tissu osseux est semblable au tissu osseux adulte à cette exception près qu'il ne possède pas de couches concentriques, que les ostéoplastes y sont atrophiés, et enfin que le tissu médullaire est remplacé par un tissu fibreux adulte.

Digitized by Google

III. — Examen de myostéomes traumatiques extirpés chez l'homme.

A. *Cas du prof. Vincent (du Val-de-Grâce).*

M. Vincent nous a donné un ostéome du brachial antérieur trouvé dans le Musée du Val-de-Grâce, extirpé en janvier 1897, sans autre indication. La tumeur très divisée, comprenait une quinzaine de fragments sur lesquels nous avons pratiqué cinq séries de coupes.

1° Dans une première série, on voit au centre de la tumeur, avec un faible grossissement, un tissu osseux à larges travées avec des ostéoplastes de volume moyen entourés la plupart d'ostéoblastes nombreux avec des espaces médullaires très larges, vascularisés avec des vaisseaux volumineux, dilatés, pleins de sang et à parois fibreuses bien nettes avec leur endothélium. Le tissu de ces cavités médullaires présente en outre, par places, des myélocytes et même des accumulations de leucocytes mono et polynucléaires. La périphérie de cet os nouveau montre des faisceaux musculaires qui sont presque tous altérés; cependant sur beaucoup on voit la striation longitudinale et la striation transversale; d'autres faisceaux sont en dégénérescence vitreuse; enfin des groupes de faisceaux musculaires sont transformés *en cellules géantes.*

Ces dernières sont parfaitement nettes, car on y voit au milieu d'une masse grenue une grande quantité de noyaux ovoïdes dans le sarcolemme; le tissu conjonctif périphérique est également riche en noyaux. Les éléments musculaires qui entourent l'os nouveau en sont séparés par des tissus fibrillaires conjonctifs, mais ce tissu conjonctif entre dans les espaces médullaires de l'os nouveau en même temps que des fragments musculaires avec une quantité plus ou moins grande de noyaux, si bien qu'on trouve dans ces espaces médullaires de la périphérie et même du centre de l'os des fragments grenus ou fibrillaires avec une enveloppe plus ou moins considérable de noyaux, fragments représentant des débris musculaires qu'on peut assimiler à des cellules géantes musculaires. Nous avons observé et figuré une disposition analogue dans un ostéome expérimental en *A* (fig. 5). Ces fragments contenus dans les espaces médullaires sont parfois assez difficiles à distinguer d'avec les myéloplaxes, cependant ils en diffèrent en ce que leur protoplasma est grenu (champs de Conheim) ou fibrillaire, rappelant l'état de fibrillation longitudinale musculaire.

Dans certains grands espaces médullaires de la partie centrale de l'ostéome, on trouve au milieu du tissu fibreux des fragments allongés ou ronds, grenus, se colorant peu et possédant une quantité plus ou moins considérable de noyaux; ceux-ci eux-mêmes sont peu colorés. Ces fragments musculaires diffèrent des myéloplaxes par ce fait que leur substance fondamentale présente par le Van Gieson une teinte jaunâtre qui se rapproche de la teinte des muscles.

Digitized by Google

Dans cette même série de préparations, il y avait deux fragments arrondis qui présentaient une structure identique à celle qui vient d'être décrite. Cette structure montre en somme un os nouveau en évolution active comme l'indiquent les nombreux ostéoblastes, et des dégénérescences musculaires à tendance destructive.

2° Sur une autre série comportant des sections longitudinales de l'ostéome toutes les parties osseuses sont entourées de tissu fibreux dense. Ce n'est qu'en dehors de ce tissu fibreux qu'on voit les cellules géantes musculaires et les faisceaux musculaires plus ou moins altérés. Dans une autre partie de ces mêmes préparations, le bord de l'os nouveau montre dans un espace médullaire qui est périphérique, une série de fragments musculaires qui sont logés dans des encoches de Howship des travées osseuses. Parmi les fragments musculaires, il y en a qui ont plusieurs noyaux tandis que d'autres sont purement formés par la substance musculaire granuleuse sans noyaux.

3° Nous avons fait de nouvelles séries de coupes dans lesquelles nous avons trouvé à peu près les mêmes faits que plus haut. Dans l'une de ces séries, le tissu conjonctif était abondant, fasciculé. Les faisceaux musculaires étaient entourés de tissu conjonctif peu enflammé, présentant même des îlots de cellules adipeuses.

Les faisceaux musculaires étaient tantôt normaux tantôt altérés, en dégénérescence vitreuse. Ces derniers étaient généralement plus épais, fragmentés en long, hyalins, sans striation, tandis que les normaux étaient plus petits et présentaient leur double striation.

Le plus souvent ces faisceaux musculaires étaient séparés de l'os par une légère quantité de tissu conjonctif, mais cependant sur de nombreuses coupes on pouvait voir des fragments musculaires pénétrant dans les espaces médullaires.

En résumé dans ce fait nous n'avons vu aucun phénomène d'ossification aux dépens des fibres musculaires. Non seulement les faisceaux musculaires ne concouraient pas à l'ossification, mais ils étaient détruits ou granuleux à la périphérie de la partie osseuse. L'os nouveau dérivait du tissu conjonctif, soit directement des cellules de ce tissu, soit des ostéoblastes. On voyait des fibres conjonctives entrer dans l'os nouveau pour y jouer le rôle des fibres de Sharpey.

B. — *Observation de M. Peyrot.*

Il s'agissait d'une tumeur du volume d'un œuf de poule siégeant à la partie moyenne et antérieure de l'humérus, s'insérant par une très large base sur cet os et se prolongeant dans le muscle brachial antérieur. Le traumatisme remontait à deux mois.

A l'œil nu on distingue beaucoup d'îlots et de bandes cartilagineuses, soit à la superficie, soit dans la profondeur de l'ostéome. Nous avons fait trois séries de coupes, ayant chacune de 1 à 2 centimètres carrés.

1re série. Après décalcification on ne rencontre point d'îlots de cartilage. Le tissu osseux est entouré d'une enveloppe fibreuse sans fibres musculaires. Le tissu fibreux est dense, formé de faisceaux épais. Quand on se

Digitized by Google

rapproche de l'os ce tissu qui présentait peu de cellules montre des amas de cellules conjonctives, sans qu'il y ait de leucocytes, et se continue directement avec les espaces médullaires qui contiennent là un nombre plus ou moins considérable de cellules géantes et d'ostéoblastes voisins des lamelles osseuses. Ces lamelles osseuses sont pourvues d'ostéoplastes anciens, à petites cellules. Le tissu médullaire abondant interposé entre les lamelles présente des cellules adipeuses dans certains points, en même temps que des cellules conjonctives et des vaisseaux très développés. Dans quelques espaces médullaires ces vaisseaux sont très nombreux, à parois bien formées avec leur endothélium, dilatés, remplis de sang.

Dans quelques lamelles osseuses, à leur centre, on note des parties de la substance fondamentale osseuse dont la couleur est violette (hématoxyline) ainsi que les lignes directrices formées par le cartilage. Ces lignes directrices cartilagineuses sont un peu sinueuses, entourent les capsules cartilagineuses ossifiées et possèdent à leur centre un ostéoplaste.

Dans un point, on voit d'abord le tissu conjonctif périphérique fibrillaire avec des ostéoblastes rangés le long de la lamelle osseuse périphérique. Autour de cette lamelle et en rapport avec elle, une rangée d'ostéoblastes lui sont accolés, puis, la cavité médullaire est occupée par plusieurs gros capillaires pourvus de leur endothélium. En outre du sang contenu dans les vaisseaux il y a des globules rouges qui infiltrent tout le tissu conjonctif. Ce même état des espaces médullaires se reproduit en nombre d'endroits.

2e *série*. A la surface existe une couche très épaisse de tissu fibreux, qui, aux approches de l'os, montre beaucoup de cellules volumineuses, lesquelles se transforment en tissu cartilagineux. Ce tissu cartilagineux renferme à sa périphérie une grande quantité de fibrilles de tissu conjonctif, et là les capsules cartilagineuses sont allongées comme dans le cartilage embryonnaire.

Quand on se rapproche de l'os, ce fibro-cartilage devient un cartilage hyalin contenant peu de fibrilles conjonctives, et dont les capsules et cellules sont globuleuses, sphériques ou ovoïdes, ne contenant le plus souvent qu'une seule cellule. Au voisinage de l'os ce cartilage est perforé par des vaisseaux capillaires pleins de sang et dilatés.

Le tissu osseux qui fait suite à ce cartilage et se continue avec lui présente du tissu cartilagineux abondant au centre de ses travées. Les parties qui se colorent en violet et qui sont du cartilage ont un trajet sinueux soit autour des capsules cartilagineuses encore bien visibles avec une grosse cellule cartilagineuse dans leur intérieur, soit autour de capsules anciennes qui sont incrustées de sels calcaires et déjà transformées en ostéoplastes. Certaines capsules cartilagineuses possèdent deux noyaux. Le protoplasma de ces cellules est irrégulier à ses bords avec des prolongements multiples filiformes. On voit très nettement ces travées osseuses se continuer avec la masse cartilagineuse voisine. Les espaces médullaires vascularisés, possédant un grand nombre de capillaires dilatés qui découpent ainsi le cartilage contiennent en même temps des cellules de tissu conjonctif et des

Digitized by Google

myéloplaxes à noyaux multiples. Certains globules rouges présentent un petit noyau arrondi, bien coloré.

Ce mode d'ossification du cartilage est tout à fait comparable à celui que nous avons décrit dans les fractures ; il n'y a pas de cartilage sérié. Dans les coupes de cette série nous n'avons pas vu de faisceaux musculaires. Toutes les parties périphériques au cartilage et à l'os étaient constituées uniquement par du tissu fibreux. Dans toute la production osseuse, même dans les travées éloignées du cartilage, on peut distinguer des masses oulinéaments qui se colorent en violet et qui sont cartilagineux. On peut aussi voir des cavités cartilagineuses sphériques au milieu desquelles se trouve une cellule cartilagineuse dont le noyau est plus ou moins atrophié. Ces linéaments violets entourent souvent des zones formées par le tissu ossifié autour d'un ostéoplaste.

3e série. Cette série comprend des coupes assez étendues dans lesquelles on voit des sections musculaires en assez grand nombre. Ces fibres musculaires, qui ne sont pas altérées, sont séparées de l'ostéome par du tissu fibreux abondant et épais. Par places, l'os naît de ce tissu fibreux qui l'entoure et dont les cellules de tissu conjonctif deviennent des ostéoblastes et forment les lamelles osseuses. Ces lamelles sont minces à leur périphérie en contact avec le tissu conjonctif, mais dans l'épaisseur de l'ostéome, qui est volumineux, on observe des lamelles concentriques à de véritables canaux de Havers. Beaucoup de ces travées osseuses présentent encore en leur milieu de la substance cartilagineuse se colorant en violet par l'hématoxyline. Une partie cartilagineuse est attaquée du côté de l'os par un tissu conjonctif tellement vascularisé qu'il ressemble à un angiome (fig. 10). Dans ce tissu angiomateux les vaisseaux sont entourés par quelques fibrilles de tissu conjonctif, mais ils présentent tous un endothélium formant leur paroi. Dans ce même tissu conjonctif on trouve, en même temps que les vaisseaux, des cellules géantes, ce qui prouve qu'il s'agit d'un tissu médullaire partant de l'os et venant attaquer le cartilage. D'ailleurs les travées osseuses avec un centre cartilagineux partent du cartilage disséqué et dissocié par les bourgeons médullaires vascularisés.

Le tissu médullaire est formé de tissu fibreux avec beaucoup de cellules conjonctives et de grands vaisseaux dilatés; dans la plupart de ces cavités médullaires il y a des cellules géantes.

Sur une autre préparation de la même série, le cartilage était plus épais et montrait des altérations intéressantes. D'abord c'était uniquement du fibro-cartilage. Ce fibro-cartilage était entouré de tissu fibreux à sa périphérie, tissu fibreux dont les fibrilles et faisceaux pénètrent dans la substance cartilagineuse. Ces fibres sont colorées fortement en rouge par le Van Gieson. Le cartilage lui-même, au voisinage du tissu fibreux, est formé de capsules allongées de cartilage embryonnaire. On y trouve des îlots muqueux, le tissu cartilagineux étant transformé en tissu muqueux et les capsules étant dilatées en même temps que les noyaux sont atrophiés. On voit quelques capsules allongées du cartilage contenant plusieurs capsules filles et cellules.

Digitized by Google

L'ossification se fait tantôt aux dépens du cartilage, tantôt aux dépens du tissu conjonctif. Partout les espaces médullaires contiennent une quantité considérable de vaisseaux dilatés et même des épanchements sanguins.

Les travées osseuses développées aux dépens du cartilage montrent dans presque toute leur masse des travées cartilagineuses en voie d'ossification et des linéaments colorés en violet. De même que dans la précédente série les vaisseaux remplis de globules rouges contiennent très peu de globules blancs. Les vaisseaux dilatés et le tissu conjonctif qui les entourent occupent

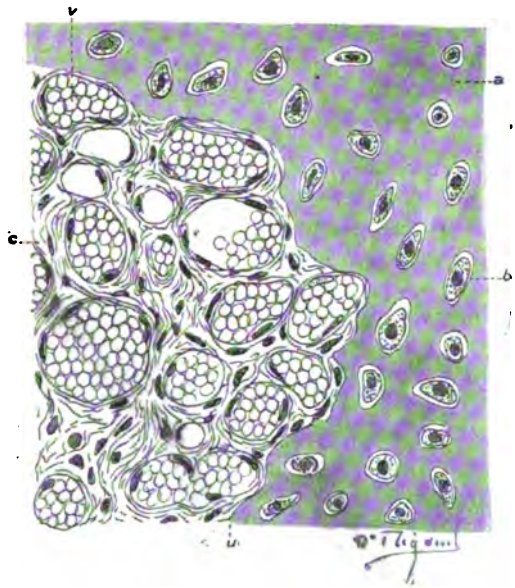

Fig. 10. — Envahissement du cartilage par des bourgeons médullaires partis de l'os; *a*, tissu cartilagineux; *b*, une cellule cartilagineuse; *c*, tissu conjonctif d'un bourgeon médullaire qui pénètre dans le cartilage; *v*, *v*, vaisseaux capillaires remplis de globules rouges (grossissement de 30 diamètres).

de très grands espaces médullaires entre l'os et le cartilage (fig. 11) formant un véritable tissu d'angiome caverneux.

Il s'agit là d'un ostéome d'origine évidemment périostique et dans lequel les muscles n'ont aucune part; ces derniers sont repoussés hors de l'os par une capsule fibreuse et du cartilage.

C. — Ostéome musculaire des adducteurs de la cuisse. — Le prof. Vincent (du Val-de-Grâce) nous a adressé le 28 décembre 1906 une tumeur extirpée en Algérie, dans les adducteurs de la cuisse; cette tumeur datait de deux mois quand elle fut enlevée. Il y avait deux fragments mesurant environ 5 centimètres de longueur sur 2 centimètres d'épaisseur. La pièce avait été assez mal conservée dans l'alcool; on pouvait cependant constater qu'elle présentait par places du tissu osseux.

Digitized by Google

Une *1re série* de coupes portait sur deux fragments, dont l'un allongé avait deux centimètres et demi, l'autre plus court, un centimètre environ. Dans le plus petit fragment on trouve, à la périphérie, des faisceaux musculaires en dégénérescence vitreuse, formant une première couche. Une deuxième couche est constituée par des faisceaux musculaires atrophiés mais conservant leur double striation longitudinale et transversale.

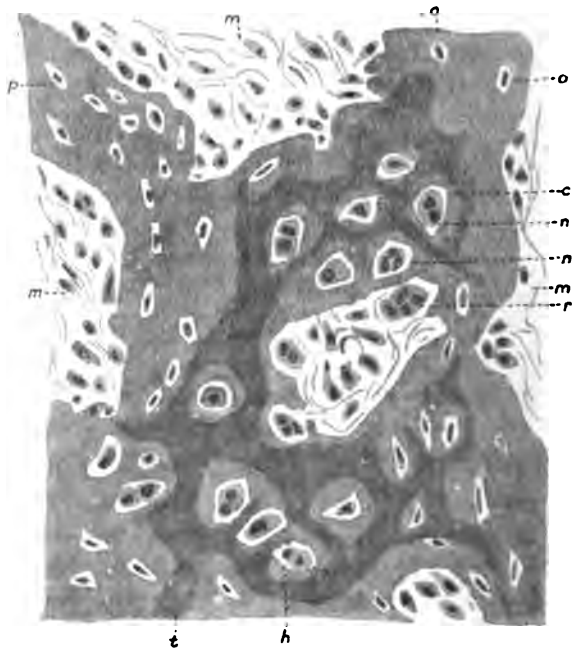

Fig. 11. — Travée osseuse contenant de la substance et des capsules cartilagineuses; m, m, m, espaces médullaires; *o*, *o*, ostéoplastes à la surface d'une travée osseuse. Au centre de cette même travée en *c* on voit de la substance cartilagineuse colorée en violet et contenant des capsules cartilagineuses *n*, *n*, contenant deux ou trois noyaux; *t*, ligne directrice cartilagineuse centrale des travées osseuses; *p*, travée osseuse ne contenant que des ostéoplastes; *h*, capsule cartilagineuse. Dans les espaces médullaires on voit du tissu conjonctif avec ses cellules et des cellules géantes *r* (grossissement de 300 diamètres).

Enfin entre les muscles et l'os une couche de tissu conjonctif aréolaire parcourue par des vaisseaux.

Les travées osseuses de nouvelle formation qui confinent à cette dernière couche sont pénétrées par des fibres de Sharpey très volumineuses. Les fibres de Sharpey parallèles les unes aux autres entrent dans la travée osseuse où on les voit facilement; elles sont accompagnées de grandes cellules conjonctives et d'ostéoblastes. Elles passent d'une travée à l'autre en conservant toujours leur direction parallèle et leur épaisseur. Les ostéoblastes qui les accompagnent se transforment en ostéoplastes, qui sont volumineux. Lorsque ces fibres de Sharpey traversent un espace médullaire

Digitized by Google

il y a à côté d'elles des fibres conjonctives minces, généralement dirigées dans un sens opposé.

Dans la profondeur de ce tissu osseux et à sa face opposée, les travées osseuses présentent par place en leur centre des parties violettes qui sont cartilagineuses et qui contiennent des cellules cartilagineuses à l'état d'incrustation calcaire.

Le fragment plus allongé montre aussi à sa surface une grande quantité de tissu fibreux et des faisceaux musculaires. Là, comme dans le précédent fragment, les muscles sont périphériques, et le tissu fibreux à fibres parallèles contenant des faisceaux musculaires atrophiés, mais très reconnaissables, confine à un tissu fibrillaire aréolaire qui entre dans les espaces médullaires de l'os sous-jacent. Les travées de l'os contiennent beaucoup de tissu cartilagineux dans l'intérieur des travées. Les espaces médullaires très grands sont formés d'un tissu fibreux aréolaire à fibres minces au milieu desquelles passent de larges fibres de Sharpey. Celles-ci partent du tissu fibreux ou fibro-musculaire périphérique, s'infléchissent et vont se rendre dans les travées osseuses.

2e *série de coupes*. Là, comme dans les préparations précédentes, on a des faisceaux musculaires périphériques qui sont pour la plupart en dégénérescence vitreuse, puis une couche de faisceaux musculaires atrophiés et des faisceaux parallèles conjonctifs qui paraissent être des faisceaux musculaires réduits à leur sarcolemme.

En effet dans ce tissu à fibres parallèles qui est intermédiaire entre les fibres musculaires et le tissu conjonctif qui entoure l'os on voit des faisceaux musculaires inclus, atrophiés, présentant leur striation longitudinale et transversale, si bien que nous pensons que ce tissu fibrillaire représente le myolemme des faisceaux musculaires dont la substance propre a disparu, mais comme dans cette pièce les noyaux se coloraient mal, probablement par le fait du dessèchement de la pièce avant sa mise dans un liquide conservateur, nous ne pouvons affirmer davantage.

Au-dessous de cette couche existe un tissu fibreux à fibres minces qui lui-même confine au tissu osseux. Là encore des fibres de Sharpey volumineuses partent de la couche fibro-musculaire, traversent le tissu conjonctif aréolaire et pénètrent dans les travées osseuses. Ces dernières présentent des ostéoplastes volumineux dans leur intérieur, des ostéoblastes à leur périphérie et souvent aussi du tissu cartilagineux. Ce tissu cartilagineux est prédominant dans certains points de la coupe de l'os, où l'on observe alors autour de ce dernier du cartilage hyalin formant des îlots plus ou moins étendus.

Dans les deux séries de coupes que nous venons d'étudier, les îlots osseux paraissent être d'une part en rapport avec le tissu fibro-musculaire, d'autre part avec du tissu cartilagineux et se développent surtout aux dépens de ce dernier.

Dans la 3e série de coupes, nous avons deux fragments, dont l'un est purement osseux avec des fibres de Sharpey d'origine fibreuse; les travées osseuses contiennent de gros ostéoplastes; leur surface présente de grands

Digitized by Google

ostéoblastes. La moelle de cet os est fibreuse. L'autre fragment renferme de grands ilots cartilagineux découpés par du tissu conjonctif vasculaire; les travées osseuses qui font suite au cartilage contiennent aussi du cartilage. Ce cartilage est hyalin; les capsules y sont rapprochées les unes des autres, tantôt allongées, tantôt arrondies comme dans le cartilage embryonnaire.

4e série. Celle-ci porte sur deux fragments très volumineux. L'un d'eux a environ 3 centimètres de longueur sur 1 centimètre de large. Il présente à sa surface et dans certains points de son épaisseur du tissu musculaire et du tissu fibreux. Ce dernier se trouve presque constamment en rapport avec l'os. Il y a aussi par place autour de l'os du tissu cartilagineux qui donne lieu à la formation osseuse d'une façon très évidente. Les fibres de Sharpey qui émanent du tissu fibreux sont parfois énormes et fibrillaires, striées en long. Dans la couche des faisceaux musculaires qui est périphérique, beaucoup de fibres sont en dégénérescence vitreuse, fragmentées, comme cassées, et parallèles les unes aux autres sur la coupe. Le tissu médullaire parfois très développé contient des vaisseaux volumineux à parois bien nettes.

Dans aucune des préparations de cette pièce nous n'avons trouvé de cellules géantes musculaires, ni d'incrustation calcaire des faisceaux musculaires.

III. — Historique.

Il serait sans intérêt de rappeler ici tous les travaux, — ils sont innombrables, — qui ont paru sur les myostéomes traumatiques, ni de citer toutes les observations anatomiques qui ont été rapportées[1]; nous nous contenterons d'analyser les études histologiques qui nous ont semblé par leur précision avoir contribué le plus à bien faire connaître l'anatomie pathologique et le mode de développement des myostéomes.

Berthier[2] a eu le double mérite de faire une bonne étude expérimentale et de montrer que la structure de l'ostéome intra-musculaire créé par la greffe périostique est la même que celle de l'ostéome traumatique extirpé chez l'homme.

L'expérimentation lui a fait voir la naissance de l'os nouveau dans le tissu conjonctif et à ses dépens, l'apparition consécutive du cartilage à la périphérie de l'os nouveau, cartilage contribuant lui aussi à l'ossification, cartilage affectant parfois une disposition sériée

1. On trouvera des indications bibliographiques étendues dans les mémoires de Cahier (*Revue de chirurgie*, 1904), de Strauss, *Arch. f. klin. Chir.*, 1905, ou encore dans l'article de Durante in *Traité d'histologie pathologique*, de Cornil et Ranvier, 3e édition.

2. *Loc. cit.*

Digitized by Google

Une période de résorption relative succède à la période cartilagineuse et dans laquelle on observe des myéloplaxes, mais d'après une vue particulière que notre examen ne nous permet pas de confirmer. Berthier estime que les myéloplaxes ne sont nullement des agents de résorption de l'os et résultent d'un trouble de nutrition, d'une sorte d'exfoliation superficielle des travées osseuses. Les faisceaux musculaires sont le siège de lésions qui aboutissent à la destruction plus ou moins complète de la substance musculaire.

Dans la suite Salman[1] a tracé une étude histologique très précise des myostéomes traumatiques à propos d'une tumeur de cet ordre extirpée chez une fillette dans la portion fémorale du psoas iliaque. Comme Berthier, Salman a vu les cellules géantes musculaires, la dégénérescence granuleuse; il a de plus noté un état particulier des faisceaux musculaires altérés, qui deviennent calcaires. L'auteur signale avec insistance l'hypertrophie du tissu conjonctif interstitiel qui tend à prendre la forme embryonnaire. Comme Berthier, l'auteur admet que la néoformation osseuse dérive du tissu conjonctif ou des ostéoblastes; les lésions du tissu musculaire seraient consécutives et d'ordre secondaire. Cette manière de voir, admise non seulement par les deux auteurs que nous venons de citer et dont les descriptions sont à juste titre restées classiques et fondamentales dans la question, mais par nombre d'autres auteurs, a été contestée par un jeune histologiste allemand, au travail duquel les mémoires français ont attribué une importance, à notre avis, exagérée. En effet, dans un très court travail inaugural[2], Bremig relate trois cas de myostéomes traumatiques, dont un *seul* accompagné d'examen histologique. Il s'agissait d'un myostéome du quadriceps fémoral consécutif à un coup de pied de cheval chez un garçon de quinze ans et extirpé environ deux mois après l'accident. L'ostéome était intra-musculaire et sans adhérence avec le fémur. Dans les parties périphériques où les muscles avaient une apparence saine, il n'y avait pas de multiplication du tissu conjonctif interstitiel; cependant, dit Bremig, les faisceaux musculaires commençaient déjà à perdre leur striation. Sur des parties musculaires plus rapprochées de la région osseuse et présentant un aspect grisâtre on voit un tissu conjonctif fibreux qui ressemble à du tissu tendineux.

1. *Deutsche militär Zeischr.*, 1898.
2. *Ueber myositis ossificans*, Thèse de Greifswald, 1897.

Digitized by Google

Le tissu conjonctif voisin offre des cellules fusiformes un peu multipliées, et à côté de ces cellules fusiformes on observe d'autres cellules, semblables aux cellules musculaires.

Quant au tissu osseux, il offrait les caractères habituels, avec du cartilage, et toujours on le trouvait séparé du tissu musculaire par une couche plus ou moins épaisse de tissu conjonctif.

Ce tissu d'aspect tendineux nous paraît répondre à la fibrillation du faisceau musculaire que nous avons signalée dans un de nos cas (2e pièce de Vincent), fibrillation qui traduit simplement, à notre avis, la disparition de la substance fondamentale musculaire, mais dans la description si succincte de Bremig il n'est en réalité fourni aucune preuve de l'ossification aux dépens de la fibre musculaire transformée en tissu d'aspect conjonctif; contre cette hypothèse qui n'est appuyée par aucun fait d'observation positive, nous devons faire remarquer que toujours ou presque toujours — fait signalé par Bremig lui-même, — le tissu osseux de l'ostéome est entouré par du tissu conjonctif ordinaire, qui le sépare des muscles.

Bremig essaie de remédier à l'insuffisance de sa propre description par de longues considérations sur les expériences de Grawitz[1], mais il ne faut pas oublier que ces expériences n'ont rien à faire avec les ostéomes musculaires. Grawitz étudie la réparation du tissu musculaire à la suite de sections, dès l'instant qui suit ces sections. Mais le processus consécutif n'aboutit pas à l'ossification, et dès lors nous ne voyons pas en quoi ces expériences, fort intéressantes d'ailleurs, peuvent prouver l'origine du tissu osseux aux dépens de l'élément musculaire plus ou moins transformé.

Durante, dans son remarquable article du *Traité d'histologie pathologique* (Cornil et Ranvier, 3e édition) accepte avec une certaine faveur l'opinion de Bremig. Il rapproche volontiers cette manière de concevoir l'origine des myostéomes traumatiques de l'opinion de Krösing sur la genèse du tissu osseux dans la myosite ossifiante progressive. Cet auteur a noté dans cette dernière affection un retour à l'état embryonnaire de la fibre musculaire, transformation simple et non disparition, qui permettrait à la fibre ou cellule ainsi modifiée, de jouer le rôle d'ostéoblaste. Nous n'avons

1. *Atlas der pathologischen Gewebelehre.*

Digitized by Google

pas à nous occuper ici de la myosite ossifiante progressive; toutefois nous dirons que cette manière de voir de Krösing est en contradiction avec l'opinion générale qui place dans le tissu conjonctif l'origine du tissu osseux.

Dans un mémoire *récent* Strauss[1] publie une étude étendue sur la moysite ossifiante traumatique et dans laquelle nous ne trouvons pas de détail nouveau, du moins en tant que données générales au point de vue qui nous occupe. Mais le cas personnel qui est la base de son travail est intéressant. Il s'agit d'un ostéome du quadriceps fémoral survenu à la suite d'un violent coup de pied sur la partie antérieure de la cuisse. La tumeur extirpée avait une large base sur le fémur et adhérait assez intimement aux fibres musculaires. Macroscopiquement, la tumeur dont nous avons parlé plus haut, due à Peyrot, ressemblait beaucoup à celle de Strauss. Cette dernière présentait une cavité kystique dans sa partie profonde ou juxta-fémorale, cavité renfermant un liquide séro-sanguin; au centre de ce foyer hémorrhagique on trouvait de nombreux capillaires. Ce sont ces capillaires très développés et formant une sorte de tissu d'angiome, ainsi que nous l'avons vu dans le cas de Peyrot, qui sont probablement l'origine des kystes analogues à celui de l'observation de Strauss.

Un certain nombre de kystes des os auxquels on a aujourd'hui la tendance d'attribuer une origine traumatique pourraient avoir une origine analogue.

IV. — Résumé et conclusions.

S'il est légitime d'attribuer aux ostéomes traumatiques en connexion étroite avec le squelette une origine périostique, il est très douteux que ce mécanisme puisse être invoqué pour expliquer les ostéomes développés en plein muscle et sans rapport avec les os de la région. Sans doute la greffe périostique placée au sein d'un muscle y produit un ostéome, le fait est depuis longtemps connu, mais il est abusif de se servir de ce fait expérimental pour appliquer au groupe entier et complexe des myostéomes traumatiques la théorie générale de l'ensemencement périostique.

1. Strauss, *Arch. f. klin. chir.*, t. LXXVIII,, 1905.

Digitized by Google

Nous ne parlerons pas ici de la théorie de l'organisation du caillot, de cette vieille théorie surannée dont, après tant d'autres, nous avons fait justice à propos du cal [1]. Nous ne l'aurions même pas signalée, si elle n'avait été reprise en partie par Salman, qui a ainsi défiguré un peu son si remarquable travail. Le sang épanché peut agir comme un irritant sur les tissus, mais il ne s'organise pas, il n'organise rien; au contraire c'est un corps étranger gênant qui doit être résorbé pour que s'effectuent les réparations véritables; c'est là une question jugée. La *myosite ossifiante*, bien qu'elle manque de base expérimentale, est la seule théorie qui puisse expliquer les myostéomes vrais, c'est-à-dire nés et développés au sein des muscles. L'étude des faits cliniques conduit inévitablement à admettre que nombre d'ostéomes musculaires ne peuvent avoir une origine périostique.

Toutefois cette théorie de la myosite ossifiante laisse encore pendante la question de savoir si, dans le muscle, le tissu osseux naît aux dépens du tissu conjonctif, suivant l'opinion ancienne et presque générale, ou bien aux dépens de la fibre musculaire transformée selon la manière de voir de Bremig, qui s'appuie surtout sur les expériences de Grawitz. Nous avons cherché à élucider ce point par l'examen d'ostéomes expérimentaux provoqués sur de jeunes chiens par l'introduction de greffes périostiques au sein des muscles de la jambe et par l'étude histologique de myostéomes traumatiques extirpés chez l'homme.

1° *Ostéomes expérimentaux.*

a) Lésions des muscles. Les muscles traumatisés par l'introduction de la greffe périostique dans leur intérieur et le tissu conjonctif voisin sont, dès les premiers jours, le siège de phénomènes inflammatoires. Au bout de deux jours, le périoste greffé est entouré de fibrine, de globules blancs poly- et mononucléaires et de grandes cellules conjonctives hypertrophiées. Les faisceaux musculaires voisins sont ou bien atrophiés, ou bien en dégénérescence vitreuse, tandis que leurs noyaux sarcolemmiques sont en prolifération.

Au bout de quatre jours, l'inflammation est déjà moins vive, la fibrine a disparu. A six jours on trouve les figures bien connues sous le nom de cellules géantes musculaires; en certains points,

1. Du cal au point de vue expérimental et histologique, par MM. V. Cornil et P. Coudray, *Journal de l'Anat. et de la physiol.*, mars-avril, 1904.

Digitized by Google

cette disposition est difficile à apprécier, les faisceaux musculaires étant incrustés d'une substance saline, probablement phosphatique, résistant à l'acide acétique et soluble dans l'acide azotique.

b) *Tissu osseux*. La néoformation osseuse n'est évidente qu'au huitième jour. L'os naît dans le tissu conjonctif multiplié, avec de grandes cellules, qui entoure la greffe périostique, celle-ci étant encore très reconnaissable à ses gros faisceaux fibreux; les cellules de ce tissu conjonctif deviennent corpuscules osseux; il n'y a encore ni ostéoblastes, ni cartilage. Les travées osseuses originelles ne sont pas en contact direct avec les fibres musculaires; elles en restent séparées par une ou plusieurs couches de fibrilles conjonctives.

Au dixième jour, ostéoblastes et cartilage viennent coopérer à l'ossification. La production osseuse est bordée par une rangée d'ostéoblastes et présente à sa périphérie du cartilage. Le plan superficiel du massif ostéo-chondral est formé de travées qui renferment à leur centre des cellules cartilagineuses, tandis que sur leurs bords les ostéoblastes se transforment en ostéoplastes; en s'approchant du centre de l'ostéome, les travées chondro-ostéoïdes se continuent directement avec des travées osseuses ne renfermant que des ostéoplastes. A cette période le tissu osseux est donc en plein développement, néanmoins on note quelques indices de résorption attestés par la présence de lacunes de Howship logeant des myéloplaxes qui proviennent des espaces médullaires.

Ainsi que nous l'avons dit plus haut, les faisceaux musculaires, d'une manière générale, sont séparés de la néoformation osseuse par du tissu conjonctif, souvent très riche en grandes cellules allongées, analogues à celles du sarcome, mais dans quelques préparations nous avons vu les fibres musculaires pénétrer dans les espaces médullaires avec le tissu conjonctif. Elles se présentent aussi dans ces espaces médullaires sous forme de cellules géantes entourées de cellules du tissu conjonctif. Nous avons rencontré aussi des débris de faisceaux musculaires dans un ostéome traumatique extirpé chez l'homme.

Au bout de quinze jours, l'ostéome se montre entouré d'une capsule fibreuse qui le sépare du tissu musculaire; le cartilage, encore assez abondant à la périphérie, présente en certains points la disposition sériée, les capsules de cartilage étant groupées suivant la direction de fibres conjonctives analogues aux fibres de

Digitized by Google

Sharpey, se prolongeant dans le tissu osseux et les espaces médullaires.

Une pièce de trente-sept jours nous a montré un très petit ostéome presque complètement résorbé, dépourvu de cartilage, envahi par du tissu fibreux et renfermant des ostéoplastes petits, comme dans un os ancien.

Le tissu musculaire n'a pas de rôle actif dans ces ostéomes.

2° *Myostéomes extirpés chez l'homme.*

Des trois pièces que nous avons examinées, l'une due à M. Peyrot n'était pas un myostéome proprement dit, mais un ostéome largement implanté sur l'humérus, s'insinuant dans le muscle brachial antérieur. L'ostéome, d'origine périostique, très riche en cartilage, n'avait que des rapports de voisinage avec le muscle. La pièce toutefois est intéressante, car elle montre le mode de disparition du cartilage dans ces ostéomes traumatiques. Non seulement ce cartilage se transforme en tissu osseux, mais il est attaqué par des bourgeons de tissu conjonctif émanés des espaces médullaires de l'os, bourgeons tellement vasculaires qu'ils ressemblent à un tissu d'angiome.

Les deux autres pièces étaient relatives à des myostéomes vrais. Les tumeurs étaient entourées par les muscles plus ou moins altérés et présentaient la structure générale de nos ostéomes expérimentaux. Ainsi, dans la première pièce, où il s'agissait d'un ostéome du brachial antérieur, pièce envoyée par le prof. Vincent (du Val-de-Grâce), nous retrouvons la dégénérescence vitreuse des muscles, l'atrophie des faisceaux, les cellules géantes musculaires; de plus nous avons rencontré des débris de cellules géantes musculaires dans les espaces médullaires, fait que nous avions observé et figuré dans l'un de nos ostéomes expérimentaux de dix jours. Dans cette pièce l'os dérivait soit directement des cellules du tissu conjonctif, soit des ostéoblastes; il n'y avait pas de cartilage.

La seconde pièce, qui nous a été remise aussi par M. Vincent, provenait des adducteurs de la cuisse; le traumatisme qui avait donné naissance à l'ostéome remontait à deux mois. La plupart des détails histologiques reproduisent ce qui vient d'être dit, sauf qu'il existait ici du cartilage contribuant à l'édification du tissu osseux.

De plus nous avons noté sur cette pièce une disposition que nous n'avions vue aussi nette sur aucun autre ostéome, soit expéri-

Digitized by Google

mental, soit extirpé chez l'homme. Il s'agit d'une fibrillation des faisceaux musculaires qui, par places, sont transformés en faisceaux parallèles conjonctifs, réduits à leur sarcolemme. Entre ces faisceaux ainsi transformés on trouve des faisceaux musculaires atrophiés, mais parfaitement reconnaissables à leur double striation. Cette couche de faisceaux musculaires transformés n'est pas immédiatement accolée au tissu de l'ostéome; elle en est séparée par un tissu fibreux à fibrilles minces.

Toutes nos constatations, aussi bien sur les ostéomes expérimentaux que sur les myostéomes extirpés chez l'homme, nous ont montré que l'opinion ancienne est fondée, à savoir que dans le muscle le tissu osseux de l'ostéome traumatique naît aux dépens du tissu conjonctif et non de la fibre musculaire plus ou moins transformée.

En résumé. La théorie périostique explique bien les formations osseuses musculaires traumatiques en rapport avec les os de la région, mais elle ne donne pas la raison d'être suffisante des myostéomes éloignés du squelette et sans rapport avec lui. Cette théorie a contre elle dans les ostéomes du dernier groupe non seulement l'impossibilité de l'arrachement du périoste par l'action tendineuse (expériences de Delorme et Marcus), mais aussi les réelles précautions nécessaires pour détacher le périoste dans les expériences.

Il faut donc admettre dans l'état actuel de la science que le tissu conjonctif des muscles sous l'influence d'un traumatisme unique, violent ou bien réitéré, amenant une irritation répétée, est susceptible de produire de l'os à une certaine période de la réparation des lésions, sans doute sous l'influence d'une prédisposition mal connue, spéciale au sujet qui a été l'objet de ce ou de ces traumatismes.

Digitized by Google

CLINIQUE DU PROFESSEUR JABOULAY

SIGMOÏDITES ET PÉRISIGMOÏDITES

AFFECTIONS INFLAMMATOIRES SIMPLES DE L'S ILIAQUE [1]

Par Maurice PATEL

Agrégé à la Faculté de médecine de Lyon.

(*Suite et fin* [1].)

Diagnostic des périsigmoïdites suppurées.

La question qui prime tout, en clinique, parce qu'elle conduira immédiatement au traitement, c'est de savoir s'il existe une collection suppurée, et, ce diagnostic une fois fait, on ne pourra qu'émettre des hypothèses, au sujet de son origine.

1° La *présence du pus* se manifestera par tous les signes que nous avons décrits et qu'il faudra rechercher si la température continue, la douleur, les signes physiques fournis par la palpation. La réaction péritonéale, nous l'avons vu, en raison de son inconstance, sera de peu de valeur.

Le problème sera difficile à résoudre, lorsqu'une sigmoïdite aiguë non suppurée existe en même temps qu'une maladie générale; il ne faudra pas prendre le boudin iliaque comme cause unique de la température. Les observations d'Edlefsen, de Clamouse montrent combien on peut être hésitant, en face d'une accouchée, fébrile, qui présente la crise sigmoïdienne, en même temps qu'une induration suspecte des ligaments larges.

Il se peut aussi que l'on voie certaines localisations de *péritonite tuberculeuse*, souvent d'origine annexielle, s'accompagner de température prolongée avec tuméfaction; ce diagnostic se fera surtout par les antécédents, l'évolution de la maladie, l'état général.

1. Voir le numéro d'octobre.

Digitized by Google

En présence d'un abcès antéro-supérieur localisé, sur le bord externe du droit, avec phénomènes péritonéaux, comme dans notre observation, nous avons éliminé la *hernie, rare, au niveau de la ligne de Spigel.*

Bref, on peut dire qu'il ne faudra porter le diagnostic de collection suppurée, que lorsque l'ensemble de tous les signes réunis ne permettra pas la discussion. Lorsqu'on hésite, c'est qu'il n'y a pas de pus, ce qui peut se traduire par abstention opératoire.

2° *Lorsque la présence du pus aura été diagnostiquée*, la question de savoir quelle est son origine ne laissera de présenter les plus grandes difficultés.

Chez la femme, la première pensée sera pour une suppuration d'origine pelvienne : *salpingo-ovarite suppurée* avec propagation dans la gaine hypogastrique; *phlegmon résiduel* fréquent, siégeant dans la fosse iliaque gauche; *kyste suppuré de l'ovaire,* intra-ligamentaire, ou foyer circonscrit de *péritonite tuberculeuse fibro-caséeuse.* Ce sont là autant d'hypothèses.

Les *périsigmoïdites secondaires* dont nous avons parlé au début montrent bien l'impossibilité d'un tel diagnostic.

La question des abcès périsigmoïdiens ayant pour cause un *ulcère de l'S iliaque* paraît insoluble. A lire certaines observations, rapportées par Quénu et Duval [115], de Gamgee, d'Oliver, de Tédenat, on croirait se trouver en présence de sigmoïdites vraies; d'autant plus que l'affirmation se fait d'après un examen macroscopique et que manquent les caractères histologiques, pourtant encore bien fragiles pour étayer un diagnostic. Au point de vue clinique, rien ne vient distinguer les deux affections; la crise colique antérieure avec douleur fixe est habituelle dans l'ulcère, mais se voit aussi dans toute irritation prolongée de la muqueuse intestinale. Quant aux signes de suppuration, ils sont les mêmes, et à l'ouverture chirurgicale, rien n'autorise à se prononcer. Nous avons laissé dans le chapitre de l'ulcère, toutes les observations qui y avaient été placées. Des cas semblables demandent à être étudiés de beaucoup plus près, et à l'étranger, depuis que les diverticules intestinaux sont connus, le nombre des ulcères vrais a diminué.

On observe aussi des *cancers de l'S iliaque*, qui se manifestent primitivement par un abcès. Tuffier [127] y insistait encore récemment.

Nous avons pu ouvrir un abcès antérieur de la fosse iliaque et un

Digitized by Google

abcès lombaire, tous deux contenant du pus gazeux, fécaloïde, conduisant sur une S iliaque néoplasique. Dans ces cas, s'il n'y a pas eu de signes antérieurs de néoplasme, ils apparaissent rapidement; la fistule stercorale ne se tarit pas, la cachexie survient très vite; et nos deux malades n'ont pas survécu plus de deux mois. Le diagnostic se confirme donc rapidement.

Comme conclusion, nous pouvons dire que rarement, on pourra formuler, d'une façon ferme, le diagnostic de périsigmoïdite vraie. Aucun signe vraiment positif n'existe. On y songera chez un sujet, lorsque toute cause d'ordre génital aura été écartée, lorsque des antécédents d'entéro-côlite existent, lorsqu'enfin on rencontrera les signes que nous avons mentionnés. C'est l'opération et les suites opératoires qui viendront donner raison ou tort à l'hypothèse formulée.

C. Sigmoïdites et périsigmoïdites chroniques.

Ce chapitre est certainement de beaucoup le plus complexe, car il comprend des lésions disparates quant à leur disposition; mais elles se rapprochent par un caractère commun : une évolution prolongée, chronique ou subaiguë qui les différencie des précédentes.

On peut distinguer plusieurs types anatomo-cliniques :

1° La sigmoïdite chronique.

2° La périsigmoïdite chronique.

3° La périsigmoïdite subaiguë.

4° Le rétrécissement de l'S iliaque.

1° Sigmoïdite chronique.

Ce type clinique, très fréquent, est parfaitement net; nous tenons à le mettre en évidence, sans y insister longuement toutefois, car il est essentiellement du domaine médical.

Lésions anatomo-pathologiques.

Théoriquement, ces lésions ne dépassent que de peu la tunique muqueuse de l'S iliaque; on pourrait créer le terme d'*endosigmoïdite*.

Des examens, dus à Mathews [32], ont montré que la muqueuse était amincie, blanchâtre, comme lavée; un dépôt glaireux existe à sa surface et l'on peut y apercevoir de petites ulcérations sur l'exis-

Digitized by Google

tence desquelles Allingham [80] avait déjà bien insisté. Le microscope signale une infiltration considérable de cellules rondes, qui passent au stade de tissu connectif; une augmentation de nombre et de volume des follicules clos; un amincissement et une dissociation des fibres musculaires. Il est certain que ce processus retentit à la longue sur le péritoine; mais il peut rester tel que nous l'indiquons pendant longtemps.

Symptômes.

La sigmoïdite chronique, ainsi comprise, peut succéder aux lésions aiguës, envisagées plus haut, et conduire aux lésions chroniques, que nous indiquons plus loin. Mais, en général, elle existe en même temps que des lésions analogues, quoique moins prononcées, siégeant sur le reste du gros intestin; elle nous apparaît comme une *localisation de l'entéro-côlite* muco-membraneuse, localisation qui se produit avec d'autant plus de prédilection que l'S iliaque est le siège de stase prolongée des matières fécales; dans ce cas, les lésions sont plus marquées du côté de la *portion initiale* de l'S iliaque.

On la voit aussi associée à de la rectite; c'est la *recto-sigmoïdite* (Rosenheim [54]); l'infection semble se produire de bas en haut; aussi, c'est la *portion terminale* du gros intestin qui est surtout intéressée.

L'histoire de ces malades est bien connue; c'est le tableau de l'entéro-côlite, avec ses crises douloureuses, sa constipation, suivie de débâcles et tous les troubles nerveux qui en forment le cortège obligatoire.

Un tableau clinique assez fréquent est réalisé par les malades atteints de *diarrhée matinale*. Lauder Brunton [8], Boas [22] y ont insisté et considèrent ce phénomène comme caractéristique de la sigmoïdite chronique.

Ce n'est que par les signes physiques qu'on arrive à localiser la lésion maxima sur l'anse sigmoïde. On rencontre, en effet, un *boudin sigmoïdal*, décrit déjà par Potain, signalé par Glénard [89], Boas [22], Mathews [32], boudin résistant, douloureux à la pression, ne se laissant pas déprimer par une pression prolongée, bien différent de la sensation de crayon dur, que fournit l'S iliaque normale.

L'examen rectoscopique, qui a été souvent pratiqué, a démontré quelquefois l'existence de lésions concomitantes du côté du rectum, caractérisées par la présence de végétations polypiformes, analogues

Digitized by Google

à celles qui ont été décrites par Delbet et Mouchet[92] dans la rectite proliférante; Teirlinck[29] (Obs. XXXIX) signale un cas remarquable, dans lequel les lésions intéressaient le rectum et l'S iliaque tout ensemble. Rosenheim[54] rapporte une observation (Obs. IX), qu'il intitule *sigmoïdite proliférante polypeuse*; elle se manifestait par des hémorragies répétées. Fédoroff[3] et Schreiber en ont rapporté des cas analogues qu'ils diagnostiquèrent à la sigmoïdoscopie. Cette constatation est des plus intéressantes à relever, car elle permet d'établir quelque rapprochement avec la lésion connue sous le nom de *polyadénome de l'S iliaque*, qui reconnaît peut-être pour origine une irritation chronique de l'intestin, laquelle aboutit à une prolifération glandulaire exagérée.

L'évolution de cette sigmoïdite chronique est celle de l'entéro-côlite muco-membraneuse, c'est-à-dire presque indéfinie; mais il faut bien savoir que, lorsque l'S iliaque est envahie, elle peut être troublée par des poussées aiguës ou subaiguës, qui se rencontrent là plus souvent qu'ailleurs.

La question du *diagnostic* est souvent très simple; mais parfois elle peut donner lieu à des problèmes, difficiles à résoudre. C'est ainsi que la constatation du boudin iliaque, la présence de *légères hémorragies* (Strauss[59]), peuvent faire penser à un *cancer de l'S iliaque*. Du reste, nous ne voulons pas insister sur tous ces points, qui seront mieux à leur place plus loin.

2° Périsigmoïdite chronique.

Voilà une variété anatomo-clinique, qui est des plus curieuses, en raison de la diversité des lésions auxquelles elle donne naissance.

Tableau clinique.

Cliniquement, les symptômes sont les mêmes que précédemment. Ce sont des malades, qui se présentent comme des *côlitiques*. Au point de vue fonctionnel, la fosse iliaque gauche semble peut-être d'emblée plus en cause. Les sujets ont eu une ou plusieurs poussées aiguës, parfois même un abcès; ils localisent davantage leur douleur. Les signes d'obstruction ou de constipation spasmodique sont aussi plus accusés.

Physiquement, on constate toujours le *boudin iliaque*, mais moins régulier, plus dur, plus diffus, se rapprochant davantage de la

Digitized by Google

ligne médiane. Au rectoscope et aux bougies de Wales, on trouve le même état irritatif de la muqueuse.

L'expérience montre que l'évolution de ces formes qui s'accompagnent de lésions péritonéales, est particulièrement bénigne; il semble que le processus infectieux soit limité; parfois, on peut voir la lésion se réchauffer et donner naissance à une forme subaiguë; mais rarement on aboutit à la perforation ou à l'abcès.

Lésions anatomiques.

Ce qu'il y a vraiment de très remarquable, ce sont les lésions que divers chirurgiens ont rencontrées au cours d'opérations ou d'autopsies. Elles ont pour caractères communs, contrairement aux précédentes, de ne pas rester cantonnées aux parois mêmes de l'S iliaque, mais de se diffuser en dehors, d'envahir le péritoine; elles méritent donc bien la dénomination de *périsigmoïdite*, ou encore de *péricolitis sinistra* (Rolleston [57], Rosenheim [54], Caley [61]). Elles sont très variables; en voici quelques types.

1) Il existe autour de l'S iliaque, notamment dans sa portion fixe, des *brides fibreuses*, plus ou moins étendues sur la circonférence intestinale; elles peuvent amener une coudure à l'union du côlon descendant et de l'S iliaque (Gersuny [4]). Ces brides sont analogues à celles que Walter [128] et Quénu [115] ont décrites le long du côlon descendant, et que Tavel [123] signalait autour du cancer à la suite d'attaques répétées d'appendicite. Potherat y revenait encore tout récemment (Soc. de Chirurgie, 1906, 20 juin), en décrivant la *péricôlite sténosante adhésive*. Existent-elles dans tous les cas de sigmoïdites, ainsi que l'admettent Rosenheim [54], Edlefsen [37], pour lesquels la lésion péritonéale est considérée comme fatale? Nous ne saurions l'affirmer; mais il paraît probable qu'elles se réalisent lentement à la suite de poussées chroniques et plus rapidement, après la formation de collections suppurées, dont elles constituent les cicatrices.

2) Carlson [48] a observé deux cas dans lesquels l'S iliaque, sur toute son étendue, était *soudée au péritoine pariétal par des adhérences*, de sorte qu'elle paraissait être dépourvue de méso et n'être recouverte par le péritoine que sur le tiers de sa surface. Elle occupait le sillon séparant la face antérieure de l'abdomen de la fosse iliaque et les adhérences qui la fixaient remontaient presque au niveau de la crête iliaque.

3) Pal [19], Boas [22], Rosenheim [54], ont signalé une forme qu'ils

Digitized by Google

désignent sous le nom de *périsigmoïdite exsudative*, caractérisée par une infiltration de méso-côlon, due à une sorte de sérosité : ce qui lui donne un aspect purulent; le méso est épaissi, œdémateux, et l'S iliaque ratatinée, en général, est perdue au milieu. Cette dénomination de péricôlite exsudative, utilisée depuis Wendscheid [14], est très exacte; c'est, en effet, une sorte d'œdème mou, analogue à l'œdème inflammatoire que l'on trouve au voisinage d'une suppuration chronique.

4) Riedel [56] a noté la terminaison rationnelle de cette périsigmoïdite exsudative. Il a vu le *méso-côlon iliaque rétracté*, amener une coudure et un véritable rétrécissement de l'intestin.

5) Nous rapprochons, de tous ces cas, les faits si intéressants rapportés par Bland Sutton [36], et dans lesquels l'auteur a montré des lésions des diverticules et des appendices épiploïques. Chez une femme de soixante ans qu'il croyait atteinte de néoplasme iliaque, il pratiqua une laparotomie latérale et rencontra l'S iliaque, dilatée à parois rigides; il pratiqua une résection, et, sur la pièce, il put constater un appendice épiploïque, au centre duquel se trouvait un fragment de paille qui avait été le point de départ d'une irritation chronique, qui s'était propagée au loin. La malade guérit sans encombre. Cas analogue, chez une malade de Tuffier [78], qui rencontra des franges épiploïques simplement indurées, sans épaississement de l'intestin; la malade guérit après une simple laparotomie.

Du reste, le rôle des diverticules ne se manifeste pas seulement dans ces cas; il est probable qu'ils sont en cause, plus souvent qu'on ne le pense. Carlson [48] et beaucoup d'autres l'admettent. C'est à leur niveau que se localise au maximum l'infection; c'est par leur intermédiaire qu'elle s'étend en dehors de l'intestin.

Ces lésions constituent quelques-unes seulement des formes que l'on peut observer; mais leur enchaînement est assez net, pour que l'on puisse aisément concevoir et comprendre les intermédiaires possibles. La lésion finale est constituée par la formation du *rétrécissement*.

3° Périsigmoïdite subaiguë.

Rien ne mérite plus d'être retenu que l'histoire des périsigmoïdites que nous dénommons *subaiguës*, en raison de leur allure clinique. Quelques types peuvent en être donnés par les cas.

Digitized by Google

1er Type.

Une femme, de quarante-cinq ans, est atteinte depuis longtemps de troubles digestifs et intestinaux, (entéro-côlite muco-membraneuse). Au cours d'une saison qu'elle fait à Châtel-Guyon, elle est prise de douleurs assez vives dans la fosse iliaque gauche avec arrêt des matières, réaction péritonéale marquée. Son médecin traitant constate alors une tuméfaction iliaque, du volume de deux poings, relève une température de 38°,5. Deux jours après la tuméfaction avait encore augmenté et présentait les caractères suivants : elle avait le volume d'une petite tête de fœtus; elle était moins arrondie, plutôt aplatie, collée contre la paroi postérieure du bassin. Elle siégeait dans la fosse iliaque gauche, assez près de la colonne vertébrale. Elle était dure, douloureuse, immobile, sonore en avant. Le toucher vaginal était négatif. La température ne dépassait pas 39°.

La malade fut purgée souvent et à petites doses; elle eut des débâcles très fortes de matières dures; et progressivement la température redevint normale, en même temps que la tuméfaction disparaissait entièrement; il ne reste plus qu'une S iliaque allongée, indurée, facilement reconnaissable.

En somme, dans ce premier cas, des phénomènes presque aigus viennent se greffer sur une vieille lésion; ils n'aboutissent pas à la suppuration dans certains cas, mais on conçoit facilement la réalisation d'un abcès.

2e Type.

Voici un autre type. C'est l'histoire d'un malade, toujours côlitique, qui présente sans température une *tuméfaction iliaque* volumineuse, amenant quelques signes de rétention et de la douleur.

Cette tumeur est placée sous la fosse iliaque gauche, sonore; elle est fixée profondément; parfois elle est bosselée. De temps en temps, on peut voir de légères élévations thermiques; la tumeur n'est pas entièrement froide. Mais il arrive qu'elle disparaisse après un purgatif ou la mise au régime, alors que ses caractères avaient donné place aux hypothèses les plus pessimistes.

Telles sont les deux principales formes que l'on observe en clinique.

Les lésions que l'on a eu l'occasion d'observer, du reste très rarement, répondent assez bien au type de la *périsigmoïdite exsudative*, mais avec une allure inflammatoire plus franche, et quelques

Digitized by Google

points suppurés, soit dans le mésentère, soit dans les parois ou les diverticules de l'intestin. On ne saurait trop comparer, très utilement du reste, l'état de ces lésions périsigmoïdiennes, à ces abcès tièdes de l'appendicite, dans lesquels on trouve de petits foyers purulents, noyés au milieu d'adhérences. Chez un malade de Gangolphe, autour d'une S iliaque, indurée, violacée, on voyait des cavités cloisonnées péritonéales, contenant un liquide citrin et séro-purulent, et une couverture d'exsudats fibrineux tapissant toute la région.

4° Rétrécissements inflammatoires de l'S iliaque.

Tel que nous le concevons, le rétrécissement inflammatoire peut être envisagé comme l'aboutissant ultime de la sigmoïdite et surtout de la périsigmoïdite, que ces affections aient eu une évolution aiguë ou chronique.

Cette question est posée depuis peu de temps; et elle ne laisse pas de soulever les problèmes les plus intéressants.

C'est grâce aux interventions exécutées, chaque jour plus nombreuses, chez les malades atteints de troubles intestinaux, résistant aux moyens médicaux, que l'on est arrivé à connaître de semblables lésions.

En 1899, Gérard-Marchant et Demoulin[98], rappelant des faits antérieurs de Billroth et de Hartmann, décrivent les tumeurs simplement inflammatoires de la région iléo-cæcale; ils les considèrent comme plus fréquentes en cette région. Mais il faut remarquer que partout on peut en rencontrer, sur le trajet de l'intestin, depuis le pylore jusqu'à l'anus; la rectite chronique hypertrophique proliférante et sténosante de Delbet ne serait qu'une localisation et un aspect un peu particulier du même ordre de lésion. Depuis, les faits ont été signalés plus nombreux, soit au cæcum, soit sur l'intestin grêle (Quénu et Judet)[116]. En ce qui concerne l'S iliaque, les observations sont peu nombreuses; mais elles se présentent comme suffisamment explicites.

En 1897, Folet[16] et Wyns[21] signalent des sténoses non cancéreuses de l'S iliaque. Viennent ensuite les observations de Graser[24], de Rotter[26], de Fabris[30], de Hochenegg[31], de Koch[48], de Waldwogel[35], de Georgi[40], rassemblées dans un curieux article de Koch[42] sur les

Digitized by Google

rétrécissements simplement inflammatoires du gros intestin, et dans le mémoire d'Edwin Beer[45]. On peut citer encore les observations isolées de Bland Sutton[36], de Mathews[32], de Ducos[62].

Tableau clinique.

Cliniquement, le tableau ne diffère pas de celui d'une sténose quelconque de l'S iliaque. On en retrouve les *signes fonctionnels*, la douleur avec crises de coliques paroxystiques, la diarrhée, les débâcles de matières dures, ovillées, couvertes d'enduits puriformes ou sanguinolents, l'amaigrissement progressif, dû à la non-alimentation du malade et au défaut d'absorption des matières ingérées.

On en constate les *signes physiques*, le météorisme, la dilatation du cæcum, le péristaltisme, discret au repos, et plus tourmenté pendant les crises. Il est de règle de constater la présence d'une *tumeur* dans la fosse iliaque gauche, tumeur plus ou moins volumineuse, dure, adhérente dans la profondeur, et dont le diagnostic topographique est en général facile.

On a signalé l'existence de *complications*; l'*occlusion aiguë* se voit; la *péritonite suraiguë perforante* n'a pas été signalée.

On a mentionné la formation consécutive d'*abcès* (Georgi[40], Rotter[26]).

Ce tableau symptomatique, on le voit, ne présente rien qui pût faire soupçonner une lésion purement inflammatoire. Cependant l'évolution clinique avait déjà mis en éveil les chirurgiens. On connaît les cas de cancer du gros intestin, ou de tumeurs prétendues telles, permettant une survie longue, que ne pouvait expliquer une intervention purement palliative.

Mathews[32], Bland Sutton[33] ont des malades, dans ces conditions, en excellente santé, plusieurs années après une laparotomie ou un anus. Hochenegg[31] guérit par l'extirpation une semblable tumeur chez un vieillard de 70 ans et ne met pas en doute un instant qu'il ne s'agit pas ici de cancer.

Nature des rétrécissements inflammatoires.

Aussi, d'après tous ces faits, et en se basant sur ce que l'on sait aujourd'hui de processus analogues, se passant sur le gros intestin, on est conduit à admettre la *tumeur inflammatoire*.

Assurément, sous ce qualificatif d'*inflammatoire*, se dissimulent un certain nombre de problèmes qui ne sont pas résolus. L'examen

Digitized by Google

anatomo-pathologique, fourni par Gérard-Marchant et Demoulin[98], montre la présence d'une hypertrophie énorme, notamment des couches sous-muqueuse et sous-séreuse, due à une infiltration de cellules rondes conjonctives. Sans doute, il n'y a là que des lésions banales. Ainsi que le dit si justement Gérard-Marchant[98], « l'état scléreux marque le stade définitif d'une lésion irritative sans que *l'on puisse préciser la cause réelle* qui préside à la localisation de l'inflammation sur cette portion d'intestin ».

C'est dire que la sclérose peut être l'aboutissant d'un état inflammatoire, dont il nous est impossible de retrouver la trace de la lésion causale. C'est ainsi que la sclérose syphilitique est sans caractères, de même celle de l'ulcère simple. La tuberculose, lorsqu'elle a guéri, ne présente plus de cellules géantes et la *forme hypertrophique*, si fréquente sur le gros intestin, est caractérisée précisément par ce fait que les éléments tuberculeux s'y font très rares; et c'est ainsi que l'on a pu dire que cette variété conduisait à la stricture d'une lésion purement inflammatoire par des transitions insensibles.

On est même allé plus loin, en admettant que la tuberculose pouvait déterminer la sclérose d'emblée des tissus, avec l'action seule des toxines; c'est l'idée si souvent émise par le professeur Poncet[113], à propos de la tuberculose inflammatoire et dont les professeurs Cornil[89] et Tripier[125] ont donné des preuves anatomo-pathologiques.

A l'heure actuelle, on le voit, le problème anatomique est difficile, sinon impossible à résoudre. Sans doute, nombre d'observations que l'on a publiées sous cette dénomination doivent prendre place dans le cadre de la tuberculose. Néanmoins, nous pensons que le rétrécissement inflammatoire existe, qu'il peut succéder à des lésions simples de l'S iliaque; la clinique nous y autorise et l'anatomie pathologique ne vient pas donner à cette idée un démenti formel.

Formation des rétrécissements inflammatoires.

Le *mécanisme* du rétrécissement inflammatoire est facile à comprendre. Une endosigmoïdite chronique peut déterminer un épaississement des parois intestinales. Si elle s'accompagne de périsigmoïdite, la sténose s'explique encore mieux; nous avons vu plus haut les lésions cicatricielles péritonéales, mésocôliques et conjonctives

Digitized by Google

déterminées par ce processus. Il est naturel de concevoir que par un mécanisme, sans doute mixte, de sténose intrinsèque et extrinsèque tout à la fois, l'S iliaque arrive à perdre son calibre primitif.

Là encore, le *rôle des diverticules* tend à prévaloir dans l'esprit des cliniciens.

Pour Graser [24], le fait n'est pas douteux. Edwin Beer [45] considère les sténoses, publiées par Fabris [30], Rotter [26], Koch [42], Georgi [40], Waldwogel [35], comme dues à des diverticules. Récemment, Ducos [61] publiait un rétrécissement de l'S iliaque, mesurant 7-8 centimètres de long; et, sur toute sa hauteur, on voyait de petits diverticules, faisant saillie au dehors et formant une frange irrégulière.

Si on lit dans le détail la description de tous ces cas, on voit que le diverticule n'est pas par lui-même cause de la sténose, comme le sont, par exemple, le diverticule de Meckel ou l'appendice, lorsqu'ils viennent enserrer une anse intestinale; il semble parfois en être la fonction, comme dans les cas de Fabris [30] et de Koch [42]. Ils sont plutôt cause de la sigmoïdite ou de la périsigmoïdite chronique, laquelle détermine la sténose. C'est dans ce sens, semble-t-il, qu'il faut comprendre leur rôle.

Diagnostic des périsigmoïdites chroniques.

Assurément, au point de vue du diagnostic, les sigmoïdites chroniques présentent un grand intérêt, car, de leur connaissance, exacte ou tout au moins soupçonnée, dépend toute une conduite thérapeutique.

Il suffit de lire la discussion du début de 1906, à la Société de Chirurgie de Paris, pour se rendre compte de quelle importance sont ces faits, mais aussi de quelles difficultés leur interprétation est hérissée. On ne peut pas dire à l'heure actuelle qu'il y ait un signe ou un ensemble de signes certains, pour affirmer la lésion simplement inflammatoire. Ce n'est que l'évolution, la constatation de caractères macroscopiques ou microscopiques, qui viendront éveiller les soupçons.

Chez un malade de Monod [69], on crut à un *calcul de l'uretère gauche*, les crises côliques douloureuses, rappelant la colique néphrétique.

Chez d'autres malades, en présence d'une tuméfaction volumi-

Digitized by Google

neuse et de quelques phénomènes légèrement douloureux, on a pu croire à des abcès, d'origine variable, qu'il fallait ouvrir, alors qu'il s'agissait d'une périsigmoïdite exsudative avec poussée aiguë du côté de la muqueuse. Il est vrai que, dans ces cas, la température n'est pas celle d'une collection suppurée, que le malade ne sent pas la suppuration pour ainsi dire, et que la palpation est facile, le ventre souple. Du reste, le repos, les laxatifs, font céder assez lentement il est vrai tous les phénomènes inflammatoires. Et c'est ainsi que s'évanouissent ces *abcès fantômes* : ce qui faisait dire à Segond que l'on ne devait jamais porter le bistouri à la hâte dans la fosse iliaque gauche.

Poncet[71] rappelait qu'il fallait toujours songer à l'*actinomycose*, dont les allures bâtardes rappellent celles de la tumeur et de l'inflammation. Jusqu'ici aucun fait certain n'est venu démontrer la localisation du champignon rayonné sur cette portion du tube digestif.

Mais c'est surtout avec le *cancer de l'S iliaque* que la confusion est facile; nous l'avons laissé entendre à maintes reprises. Peut-on trouver un tableau plus ressemblant que celui de certaines formes de périsigmoïdite chronique? Les troubles intestinaux sont au complet; l'hémorragie peut venir y ajouter sa note. On voit les malades se cachectiser, maigrir, présenter des phénomènes d'occlusion. La *tumeur* que l'on constate vient encore confirmer l'idée première.

On peut bien dire que, dans la sigmoïdite, l'S iliaque est indurée uniformément, semblable à un manche à balai; que, dans la périsigmoïdite, la tumeur est diffuse, irrégulière sans bosselures, douloureuse, alors que dans le cancer elle est plus limitée, plus arrondie, plus irrégulière dans sa surface et aussi moins douloureuse (Bland Sutton). Mais que de variations dans la configuration anatomique des productions néoplasiques ou inflammatoires. Tel cancer encéphaloïde est libre, volumineux, tel cancer squirrheux se révèle par un empâtement à peine sensible. Pour les sigmoïdites, le cadre est encore plus large. Il n'est même pas jusqu'à l'occlusion aiguë qui ne vienne confirmer l'idée du cancer.

On comprend toutes les hésitations, formulées par Lejars[67], Hartmann[65], Tuffier[78], Mathews[32], Boas[22], etc. C'est ainsi que disparaissent les tumeurs fantômes et que s'expliquent les succès pro-

Digitized by Google

longés d'opérations palliatives, auxquelles on n'avait osé demander qu'une amélioration momentanée.

Certes, ces considérations ne sont pas pour retirer au cancer la part, malheureusement si grande, qui lui revient au niveau de l'S iliaque, ni pour retarder des interventions, qui, si elles veulent être radicales, doivent être précoces; mais ce que l'on est en droit de dire aujourd'hui, d'après des faits certains, c'est qu'en présence d'une tumeur iliaque gauche, on pourra avoir affaire à une affection inflammatoire.

Nous ne poussons pas plus loin cette étude du diagnostic; nous avons suffisamment insisté sur le rôle possible de l'ulcère, sur l'existence de lésions tuberculeuses ou syphilitiques de l'S iliaque, pour n'avoir pas besoin d'y revenir. Il serait illusoire de chercher à déceler en clinique, sinon par des considérations théoriques, particulières à chaque cas, des lésions dont l'anatomie pathologique discute encore la nature.

D. — Sigmoïdite et péritonite généralisée.

La péritonite généralisée peut survenir au cours de la sigmoïdite suppurée, par rupture intra-péritonéale d'abcès (Walcha[55]); mais ce n'est pas seulement à titre de complication qu'on l'observe.

A dire vrai, il semble ne pas exister ici, comme pour l'appendice, ces gangrènes soudaines, massives, qui, au milieu d'un tableau septicémique, permettent au contenu intestinal de se déverser dans le péritoine. Le fait ne serait pas impossible pour l'S iliaque ou tout au moins pour les diverticules; mais il n'a pas été observé.

Ce que l'on voit, ce sont des *lésions ulcératives*, qui semblent progresser plus vite que les lésions inflammatoires banales et qui surtout ne déterminent pas de réaction péritonéale de voisinage; c'est dans certains cas une sorte de *mal perforant intestinal*.

Ces ulcérations côliques sont très discutées, surtout quant à leur nature; alors que Hale White et Wilson Garrick[17] en font une entité spéciale, Murrel[110] et nombre d'auteurs ne les admettent que difficilement et croient qu'il s'agit de lésions, soit tuberculeuses, soit dysentériques, soit se rapportant aux ulcères simples du gros intestin.

Il y a beaucoup d'inconnu; ces lésions sont en général obser-

Digitized by Google

vées, alors qu'elles sont très avancées et qu'il ne reste rien de leurs caractères primitifs qui pourraient trancher la question.

Toutefois, dans le nombre, quelques cas semblent bien dus à une lésion inflammatoire simple, du côlon ou de l'S iliaque; ce sont ceux que nous étudions ici.

Du reste, les observations que nous avons recueillies sont peu nombreuses. Ce sont celles, déjà anciennes, de Fieldler (1868), de Loomis[7], de Hilbert; le cas de Jaboulay[18] (Th. de Régnier, 1897); celui de Mertens[33], de Warnecke[79]. Ces trois derniers sont très explicites.

M. Paviot, que nous ne saurions trop remercier ici de sa bienveillance, a bien voulu nous communiquer deux remarquables observations provenant de son service hospitalier; et ce sont elles qui nous permettent d'affirmer, d'une façon certaine, la possibilité d'accidents péritonéaux généralisés, consécutifs à une inflammation sigmoïdienne.

Toutes deux ont trait à des femmes âgées de soixante-dix-huit et soixante-dix-neuf ans, qui moururent après quelques jours de maladie mal définie, sans que l'attention ait été particulièrement attirée du côté de l'abdomen; l'autopsie permit de constater un épanchement louche, presque purulent, à l'intérieur de l'abdomen. Ce n'est que l'examen minutieux de l'S iliaque qui permit de découvrir la cause.

Nous transcrivons un fragment du protocole d'autopsie.

« Au moment de l'éviscération, on remarque sur l'anse sigmoïde une surface ulcérée et recouverte de pus; cette ulcération nage dans les franges adipeuses du péritoine et ne pénètre pas dans l'intestin. A l'ouverture de l'anse sigmoïde, on constate qu'elle présente des valvules très rapprochées qui rétrécissent beaucoup sa cavité et forment des loges dans lesquelles se trouvent des boulettes de matières fécales; l'orifice de ces logettes est transversal; elles sont séparées les unes des autres par des brides transversales, rondes, saillantes, comme des piliers cardiaques. La muqueuse, amincie, glissant mal, passe sur les brides, qui contiennent un tissu blanc grisâtre, translucide comme le muscle intestinal. Deux de ces logettes communiquent manifestement avec deux abcès à cavité irrégulière, creusée dans l'atmosphère graisseuse de l'S iliaque et communiquant avec la cavité péritonéale.

Digitized by Google

« Pour ainsi dire, chaque logette contient un bouchon fécal que l'on énuclée, comme on ferait sortir un bloc de cire molle. Le fond des logettes elles-mêmes ne semble plus constitué que par un tissu cellulaire mince, qui les sépare du tissu cellulo-adipeux.

« En résumé, la lésion paraît très ancienne. Il n'y a pas d'ulcération sur la muqueuse et on peut véritablement se poser la question de savoir s'il ne s'agissait pas d'une anomalie de distribution des fibres annulaires de l'intestin à ce niveau, car le muscle paraît se localiser dans les saillies qui séparent les logettes. L'atmosphère adipeuse qui l'entoure garde sa souplesse et est exempte de tissu scléreux, irradiant de l'intestin.

« Au total, il est assez difficile de se prononcer sur la signification de ces altérations. Toutefois, il paraît bien certain que la malade a succombé rapidement à la perforation d'une de ces lésions. »

Cette observation peut être considérée comme le type de ces *péritonites asthéniques*, distinguées par Dupré, qui ne s'accompagnent pas de réaction péritonéale; elles sont caractérisées par la latence du début et de l'évolution, le peu de réaction thermique, la rapidité d'apparition du collapsus.

Dans certains cas (Mertens [33], Jaboulay [18]), on assiste au tableau de la *péritonite sthénique*, avec vomissements, paralysie intestinale, réaction thermique.

Anatomie pathologique. Au point *de vue anatomo-pathologique*, les documents sont peu nombreux; et aucune observation n'est plus minutieusement détaillée que celle que nous rapportons.

On voit aussi le rôle des diverticules; c'est au sommet de l'un d'eux que s'est produite l'ulcération perforante, et E. Beer [46] range également les autres cas parmi les méfaits qu'occasionnent les diverticules. C'est l'idée qu'exprimait tout récemment encore Warnecke [79], qui met sur le compte des diverticules certaines péritonites diffuses; il cite une observation personnelle, un cas de Ruhwandl, et les faits que nous rapportons.

Diagnostic. Assurément, il ne saurait être question ici de diagnostic différentiel, précis surtout dans la *forme asthénique* de la péritonite généralisée, alors que rien ne peut même attirer l'attention du côté de l'abdomen; les péritonites se rencontrent aussi dans les lésions tuberculeuses de l'intestin (Bérard et Patel [83]),

Digitized by Google

dans le cancer du gros intestin à son niveau ou loin de lui, et même dans certains états marastiques mal connus.

Dans la *forme sthénique*, peut-être le siège à gauche de la douleur primitive fera-t-il songer à une lésion possible de l'S iliaque; mais il ne faut pas que ce soit au détriment des autres diagnostic plus fréquents (appendice, estomac, vésicule).

On peut voir aussi, sur l'S iliaque, des perforations d'ulcérations tuberculeuses (Lejars[107]); d'ulcères simples (Quénu et Duval[115]); de lésions dysentériques; voire même de lésions typhiques.

Comme on le voit, ce n'est pas d'après ces quelques exemples que l'on peut se faire une idée exacte de cette forme de lésions. Néanmoins, lorsqu'on se trouvera en présence d'une péritonite généralisée, pour laquelle les explications classiques feront défaut, peut-être sera-t-on autorisé à rechercher l'S iliaque, on trouvera la cause de péritonites demeurées incomprises.

Malheureusement, ce sera là, pour longtemps sans doute, des manœuvres d'anatomo-pathologiste plutôt que de chirurgien.

IV. — TRAITEMENT.

On peut dire que la solution du problème thérapeutique des sigmoïdites est tout entière contenue dans le diagnostic des formes que nous avons distinguées et qui répondent à des indications différentes. Nous ne saurions trop redire qu'il n'existe pas de barrières infranchissables entre les formes médicales et les formes chirurgicales, qu'elles peuvent se confondre à tout instant de leur évolution.

1° Sigmoïdite aiguë non suppurée.

Cette forme est justiciable du traitement médical. La glace et l'opium (injections de morphine surtout) immobilisent l'intestin et calment la douleur; ce sont les deux premiers médicaments à utiliser; ils amènent une amélioration rapide. Les auteurs allemands préconisent les compresses humides à la *Priessnitz* (linge mouillé placé entre deux feuilles de gutta-percha); le résultat paraît moins prompt.

La glace doit être maintenue plusieurs jours, de la même façon qu'au cours d'une appendicite aiguë. Et, de même, on mettra le malade à la diète pendant toute cette période.

Le *purgatif huileux* ne doit être employé qu'au 3e ou 4e jour, à

Digitized by Google

petites doses, répétées; c'est le procédé le plus sûr, sans faire courir de risques aux parois intestinales.

Ces moyens très simples réussissent admirablement. Mais la vraie thérapeutique consiste à examiner le malade quotidiennement, à surveiller le pouls, la température, le météorisme, les fonctions intestinales. Très utiles, lorsqu'ils sont dirigés contre l'inflammation pariétale, ces moyens deviennent insuffisants, en cas d'aggravation ou de formation d'une suppuration.

Lorsque le processus aigu est terminé, le malade doit être traité comme un côlitique; quelques topiques, des applications de teinture d'iode peuvent hâter la disparition du boudin iliaque.

2° SIGMOÏDITE SUPPURÉE.

En présence d'une suppuration reconnue, l'indication est formelle : il faut intervenir.

On a bien signalé des ouvertures spontanées dans le rectum, dans la vessie; c'est là une éventualité sur laquelle on n'a nullement le droit de compter. Il est plus rationnel d'ouvrir l'abcès.

Les procédés varient bien entendu avec le siège même de l'abcès; il est de règle d'inciser au point culminant de la tuméfaction, reconnu lorsque le malade, anesthésié, est en pleine résolution musculaire. Nous ne pouvons qu'indiquer quelques types d'incisions.

a) Dans les *abcès antéro-inférieurs*, on se sert d'une incision parallèle à l'arcade de Fallope, analogue à l'incision de Roux pour les abcès appendiculaires; on aura soin de dissocier les fibres musculaires plutôt que de les sectionner, afin d'éviter les éventrations ultérieures. Il faudra poursuivre la suppuration aussi loin qu'on le pourra, explorer la poche, avec beaucoup de prudence bien entendu, pour ne pas s'exposer à ouvrir seulement la partie superficielle d'un abcès en bissac (Obs. XX).

b) Dans les *abcès antéro-supérieurs*, et *intra-méso-côliques*, l'incision de Jalaguier est indiquée. L'ouverture du péritoine est difficile parfois en raison des adhérences.

Si l'on reconnaît un abcès intra-méso-côlique, il faudra choisir un espace avasculaire pour pratiquer l'incision.

c) Dans les *abcès postérieurs rétrocôliques*, l'incision de Jalaguier

Digitized by Google

peut être employée, quitte à brancher une incision perpendiculaire sur elle, pour pouvoir aborder plus facilement et refouler en dedans le côlon descendant. Une contre-ouverture lombaire sera souvent indiquée.

d) Dans les *abcès postérieurs lombaires*, saillant en arrière, l'incision postérieure suffit.

En général, après l'ouverture des abcès, la température tombe, les phénomènes péritonéaux s'amendent. Cependant quelques signes peuvent persister pendant un certain temps; ils semblent dus à un état inflammatoire prolongé de l'S iliaque, ou à une diffusion de la suppuration : ce qui nécessiterait de nouvelles incisions.

Si une fistule stercorale se produit, elle se ferme en général spontanément, dès que la suppuration est tarie.

Les abcès périsigmoïdiens ouverts à l'extérieur ont un pronostic relativement favorable, bien que la possibilité de l'extension du foyer suppuré puisse conduire à la septicémie.

3° PÉRISIGMOÏDITE SUBAIGUË.

C'est surtout au sujet de cette forme clinique que les discussions ont eu lieu pour savoir s'il fallait intervenir ou non. Les caractères anatomo-cliniques que nous lui avons assignés montrent suffisamment que l'intervention est inutile et que le chirurgien, en sa présence, ne peut faire aucun traitement rationnel.

Théoriquement, on ne peut donc pas conclure à la nécessité d'une opération.

Mais, pratiquement, la question se complique du diagnostic de l'affection, diagnostic très épineux, nous l'avons vu, qui laissait émettre l'hypothèse d'un cancer, d'une suppuration.

La connaissance de cette variété de périsigmoïdite aiguë, retardera peut-être, ainsi que le disait Segond, les interventions dans la fosse iliaque gauche.

Le régime, les purgatifs, la glace, le topique, maniés prudemment, alternativement, suivant l'intensité de la réaction péritonéale, viendront éclairer sur la nature de l'affection, et c'est après leur échec que l'on devra conclure à autre chose — et faire une laparotomie.

4° SIGMOÏDITES ET PÉRISIGMOÏDITES CHRONIQUES.

a) Le traitement de l'*endosigmoïdite chronique* est d'ordre médical;

Digitized by Google

c'est celui de l'entéro-côlite muco-membraneuse et nous n'y insistons pas.

Quelques auteurs ont pensé traiter directement la sigmoïdite chronique en s'appuyant sur ce fait qu'elle pouvait demeurer localisée à l'S iliaque, ou avoir pour point de départ des lésions rectales. Mathews [32], Terlinck [29] ont déposé directement, avec le sigmoïdoscope, diverses substances, astringentes (Hydrastis canadensis, en cas d'hémorragie, alun, tannin).

Mathews [32], dans les cas graves, fait suivre aux malades ce traitement :

Une semaine de lavages ordinaires; une semaine d'injections dans l'S iliaque d'un peu d'huile contenant de l'iodoforme et du bismuth. Les résultats ont été bons, dit l'auteur; nous ne faisons que les signaler.

b) C'est lorsqu'il existe des signes d'*obstruction* manifeste que le chirurgien est appelé à intervenir. Ces interventions sont peu nombreuses; leur indication est difficile à poser; cependant elles méritent de se généraliser.

Karlson [48] a libéré dans 2 cas des brides périsigmoïdiennes; et il a obtenu des succès.

Hochenegg [31] a réséqué une tumeur inflammatoire de l'S iliaque, croyant avoir affaire à un cancer.

Assurément, les laparotomies devenant chaque jour plus courantes pour les troubles intestinaux chroniques, on sera peut-être conduit à d'autres interventions; nous ne faisons que signaler les anastomoses soit de deux segments du gros intestin, soit de l'intestin grêle avec le gros intestin, ou bien la suppression physiologique du gros intestin, réalisée par l'exclusion unilatérale avec abouchement terminal iléo-iliaque, procédé recommandé et exécuté pour les constipations rebelles.

Il est certain qu'étant donné la nature inflammatoire des lésions, on aura des succès.

5° Sigmoïdite et péritonite généralisée.

La thérapeutique, rationnelle et théorique, consisterait à évacuer le péritoine des produits septiques qu'il contient, à rechercher la perforation pour la suturer ou l'aboucher à la peau, ou pour réséquer le segment intestinal qui la porte.

Digitized by Google

Ce traitement est difficile à appliquer; et il n'a pas donné de succès jusqu'ici.

Ce n'est pas dans la *forme asthénique* qu'il faudra songer à l'utiliser.

Est-on en droit d'espérer quelque chose dans la *forme sthénique*. La recherche de la perforation est aléatoire; on ne vérifie pas, et avec raison, en premier lieu l'S iliaque, si rarement atteinte; et, de plus, un diverticule perforé est déjà si difficile à chercher sur le cadavre! Il faudrait procéder à la façon d'une autopsie.

Toutefois, l'intervention, en principe, ne peut pas et ne doit pas être condamnée.

V. — OBSERVATIONS

I. — SIGMOIDITES AIGUES NON SUPPURÉES.

Observation. I — Recueillie dans le service du prof. Jaboulay, *Lyon médical*, 1904, t. II, p. 325.

Femme âgée de vingt-deux ans, constipée; douleur brusque iliaque gauche; boudin iliaque; température 38°,3. Guérison en 5 jours.

Obs. II. — Recueillie dans le service du Prof. Jaboulay, 1906.

Femme de dix-huit ans, constipée; douleur brusque à gauche; plastron péritonéal très large. Disparition graduelle en dix jours, après plusieurs purgatifs.

Obs. III. — Mayor, *Revue médicale de la Suisse romande*, 1893, p. 421.

Homme quarante ans, début brusque; douleur vive au niveau de l'S iliaque; plastron pendant 2 jours.

Guérison graduelle.

Obs. IV. — Mayor, *id.*

Homme quatorze ans; douleur diffuse, puis localisée à gauche; vomissements bilieux; sensations du boudin iliaque.

Guérison en 2 mois.

Obs. V. — Mayor, *id.*

Femme, quarante-deux ans, constipée; douleur progressive; S iliaque énorme. Deux mois après on la percevait encore.

Obs. VI. — Gaillard, *Société médicale des hôpitaux de Paris*, 8 janvier 1897.

Femme vingt-cinq ans, constipée; arrêt de selles depuis huit jours; réaction péritonéale. Tumeur sigmoïdienne. Diminution progressive, coïncidant avec la chute de température.

Digitized by Google

Obs. VII. — Teirlinck, *Belgique médicale*, 1901, t. I, p. 746.

Fille de sept ans; forte fièvre depuis 15 jours; douleur dans la fosse iliaque gauche et la cuisse gauche. Température de 40°,3. Évacuations douloureuses de matières glaireuses et sanguinolentes. Guérison en 15 jours.

Obs. VIII. — Bittorf. *Münch. medic. Wochenschrift*, 1904, N° 4, Obs. I.

Femme de vingt-neuf ans, *accouchée* 2 mois avant. Début brusque, large tuméfaction iliaque. Disparition en 15 jours.

Obs. IX. — Bittorf, *id.*

Fille de onze ans; début brusque dans la nuit. T = 40°; météorisme; tumeur iliaque. Guérison en huit jours, après purgatifs.

Obs. X. — Bittorf, *id.*

Jeune homme de quinze ans; violent. début : T = 39° 5; météorisme. Cinq jours après, résistance iliaque gauche; tumeur nettement cylindrique. Débâcle abondante. Sang : 24 000 leucocytes.

Guérison en 8 jours.

Obs. XI — Doléga, *Deutsche Arch. f. klin. Medic.*, 1899, T. 45.

Jeune fille de seize ans, convalescente de *scarlatine*; après constipation de quatre jours, tuméfaction iliaque. Disparition après purgatif.

Obs. XII. — Walcha, *Deutsche medic. Wochenschrift*, 1904, N° 4, Obs. I.

Jeune homme de douze ans, diarrhée subite, T. 39°. Réaction péritonéale si vive que l'on croit à un iléus. Tuméfaction iliaque, dessinée progressivement. Au toucher rectal, muqueuse œdématiée, résistante. Après, évacuation de scybales. Amélioration.

Répétition des accès deux fois. Guérison.

Obs. XIII. — Walcha, *id.*

Homme, quarante-deux ans, habituellement diarrhéique. Brusquement, douleur vive à gauche. Au toucher rectal, tuméfaction molle, douloureuse. Guérison en quelques jours.

Obs. XIV. — Lejars, *Semaine médicale*, 1904, p. 26.

Jeune homme de vingt ans; état gastro-intestinal. T. 38°,4; douleur vive. Défense de la paroi abdominale. Sensation de *gros boudin*, allongé, qui devient plus net, à la suite d'application de glace. Le ventre resta sensible quatre jours.

Obs. XV. — Sieur, *Société de Chirurgie Paris*, 1906, p. 301.

Homme de trente-cinq ans; constipé depuis 6 jours. Grand lavement. Trajet de l'S iliaque dur, douloureux. S iliaque sensible 2 mois après.

Obs. XVI. — Sieur, *id.*

Homme de trente-cinq ans, constipé depuis six jours; tympanisme, peu de douleur. Grand lavement huileux; débâcle. Selles sanguinolentes. Induration intestinale, diminue progressivement.

Digitized by Google

Obs. XVII. — Clamouse; in Lejars, *Soc. de Chirurgie Paris*, 27 mars 1906, p. 343.

Femme de vingt et un ans, *accouchée*. Au bout de 8 jours, T = 40° 4; débâcle provoquée, faisant tomber la fièvre. Huit jours après, poussée nouvelle, tumeur iliaque gauche. Résorption définitive.

II. — PÉRISIGMOIDITES SUPPURÉES [1]

Obs. XVIII. — Recueillie dans le service du Prof. Jaboulay, *Lyon médical*, 1904, t. II, p. 325.

Abcès lombaire. Ouverture. Guérison.

Homme de trente-huit ans; début il y a huit jours par une tuméfaction douloureuse, survenue dans la région lombaire gauche. Constipation antérieure. Tumeur fluctuante, siégeant au niveau du triangle J. L. Petit. Température 38°,2. Incision; évacuation de *pus gazeux, fécaloïde*; pas de point osseux dénudé. Guérison en 8 jours.

Obs. XIX. — Recueillie dans le service du Prof. Jaboulay. *Lyon médical*, *id.*

Abcès antéro-supérieur ombilical. Ouverture. Guérison.

Homme, vingt et un ans, début brusque, en plein travail; trois jours après, tuméfaction abdominale gauche. Pas de selles. Neuf jours après, phénomènes péritonéaux intenses (vomissements, hoquets, pas de selles, dyspnée).

Tuméfaction résistante, au-dessous et en dehors de l'ombilic, à gauche, siégeant sur le bord externe du droit. Température 38°,6. Pouls 120.

Incision sur le bord externe du grand droit, à gauche, découverte d'une collection intra-mésocôlique; l'S iliaque est en dehors, lui adhérant. 2 verres de pus fécaloïde. Guérison en 15 jours.

Obs. XX. — Inédite, due à l'obligeance du Prof. Auguste Pollosson.

Abcès antéro-inférieur. Ouverture par voie inguinale.

Femme de quarante-six ans, souffrant déjà depuis sept ans, du côté gauche, sans que l'on ait pu déterminer une affection précise. Depuis un mois, douleur plus vive; gêne dans le membre inférieur gauche; légère augmentation de volume de l'abdomen. L'examen est négatif du côté des organes génitaux; on sent, dans la fosse iliaque gauche, une masse du volume d'une orange, remontant à 4 centimètres au-dessus du pubis; œdème considérable de la paroi abdominale au-dessus de l'arcade crurale. Incision; il s'écoule du *pus gazeux, fécaloïde*; l'intestin n'est pas perçu; M. Pollosson admet, par élimination, qu'il ne peut s'agir que d'une sigmoïdite suppurée.

Obs XXI. — Mayor, *Revue méd. de la Suisse romande*, 1893, p. 421.

Abcès périsigmoïdien, ouvert spontanément dans le rectum.

1. Il a été impossible de nous procurer les huit observations d'Obratzoff, parues dans le *Wratch*, 1895; signalées par la *Médecine moderne*, 1895, p. 409.

Digitized by Google

Femme, vingt-deux ans, constipée, frisson, fièvre; la malade présente l'aspect d'une typhique. Pouls 100. Température 39°,4. Masse bosselée, douloureuse, dans la fosse iliaque gauche, contre l'S iliaque. Elle devient fluctuante. Deux jours après, évacuation dans le rectum. On sent toujours un boudin iliaque, qui alla en diminuant. Guérison.

Obs. XXII. — Mayor, *id.*

Abcès périsigmoïdien, ouvert dans le rectum.

Enfant, onze ans, début brusque par une douleur à gauche. Température 39°,5 dans l'aisselle. Météorisme. Tuméfaction à gauche, qui devient plus saillante, mate. Dans une selle évacuation de pus; la tuméfaction est réduite au volume du poing. Dix jours après, le boudin iliaque persistait seul. Guérison.

Obs. XXIII. — Jaboulay. Thèse de Régnier, Lyon, 97-98.

Abcès périsigmoïdien antéro-inférieur. Incision.

Homme de trente-deux ans, constipé; souffre depuis 8 mois à gauche; on pense à un cancer de l'S iliaque. Incision; on ouvre une collection contenant du pus et des matières fécales. Anus contre nature consécutif. Guérison.

Obs. XXIV. — Bland Sutton, *The Lancet*, 24 octobre, 1903, p. 1149.

Suppuration d'un diverticule iliaque; *incision*; *résection.*

Homme, quarante ans; douleurs dans la fosse iliaque gauche, qui auraient fait faire le diagnostic d'appendicite, si elles avaient été à droite. On pense à une affection inflammatoire. Incision sur le bord externe du droit. On tombe sur un *appendice épiploïque* volumineux; il contient à son intérieur un corps étranger et communique avec la lumière intestinale. Fistule stercorale, pendant 10 jours. Guérison.

Obs. XXV. — Georgi, *Deutsche Zeit f. Chirurg.*, t. 67, p. 5, 1903.

Abcès périsigmoïdien intra-mésocôlique. Rupture.

Dans ce cas, on fit le diagnostic de cancer (il y avait de la sténose). Laparotomie exploratrice. On arrive sur une tuméfaction que l'on croit être cancéreuse. Deux jours après mort par péritonite. — *Autopsie.* Abcès intramésocôlique, rompu dans le péritoine, en rapport *avec un diverticule.* Pas de cancer.

Obs. XXVI. — Hepner, *Beitrag. z. Klin. Chir.*, 1903, t. XXXVIII.

Femme âgée : signes de suppuration; *ouverture spontanée* dans la vessie. L'opération montre la communication d'un abcès, développé autour d'un diverticule de l'S iliaque.

Obs. XXVII. — Rosenheim. *Zeitschrift f. klinich. Med.*, 1904, t. LIV, p. 475.

Abcès d'origine diverticulaire, au niveau de l'S iliaque; mort par péritonite secondaire à l'ouverture. — Cas douteux, non vérifié.

Obs. XXVIII. — Lejars, *Semaine médicale*, 1904, p. 27.

Sigmoïdite suppurée; *abcès antérieur. Ouverture.*

Digitized by Google

Homme, vingt-six ans; souffrait depuis un an de la fosse iliaque gauche. Température 39°. Incision; collection purulente, fétide, située en dehors de l'S iliaque. Guérison.

Obs. XXIX. — Walcha, *Deutsche med. Wochenschrift*, 1904, n° 4, obs. III.
Ouverture intra-péritonéale d'abcès périsigmoïdien.
Jeune fille de dix ans; phénomènes péritonéaux intenses, laissant croire à un iléus. Pouls 140°. Température 37°9. Le lendemain, douleur dans le flanc gauche, péritonite. Mort quelques jours après. L'auteur pense à une ouverture intra-péritonéale de collection suppurée.

Obs. XXX. — Rolleston. *The Lancet*, 1er avril 1905.
Abcès péricôlique rétro-péritonéal.
Femme de quarante-sept ans; douleurs abdominales depuis dix-huit mois, accrues depuis un mois. Phlébite double. Tuméfaction gauche. Mort. *A l'autopsie*, perforations de la fin du côlon descendant : l'une conduisait dans une grande cavité rétro-péritonéale, allant du bassin au diaphragme, et contenant du pus et des matières.

Obs. XXXI. — Rolleston, *id.*
Abcès intra-péritonéal antérieur dû à la perforation d'un diverticule.
Femme, soixante et onze ans; hernie crurale ancienne; accidents abdominaux : on croit à une hernie étranglée; kélotomie. Mort cinq jours après. — *A l'autopsie*, abcès intra-péritonéal, autour du côlon descendant, *limité par des anses grêles :* il descendait jusqu'au Douglas. L'S iliaque présentait de *nombreux diverticules*, dont l'un était perforé et communiquait avec l'abcès. Le sujet présentait un diverticule de Meckel.

Obs. XXXII. — Rolleston, *id.*
Homme, cinquante-deux ans, meurt après des signes d'obstruction; on pense à un cancer perforé. — *A l'autopsie*, abcès situé à l'origine de l'S iliaque; des ulcérations de l'S iliaque s'y ouvraient largement.

Obs. XXXIII. — Nicoletti, *Boll. della Soc. Lancisiana degli Osped. di Roma*, 25, 4, 1906.
Abcès périsigmoïdien.

Obs. XXXIV. — Hartmann, *Société de Chir. de Paris*, n° 9, 13 mars 1906, p. 263.
Abcès périsigmoïdien. Ouverture.
Malade chez lequel on fit le diagnostic de cancer de l'S iliaque. Signes d'inflammation péricôlique peu avant. Quelque temps après, on dut ouvrir un abcès. Le malade est resté guéri; toute idée de cancer doit être écartée.

Obs. XXXV. — Tuffier. *Soc. de Chir. de Paris*, n° 10, 21 mars 1906, p. 347.
Abcès de la fosse iliaque gauche.
Malade entré avec des signes de *phlegmon de la fosse iliaque gauche*. Après ouverture, on tombe sur des masses tellement dures, que l'on porte le

Digitized by Google

diagnostic de cancer; le malade est resté guéri. L'auteur pense qu'il s'agit de lymphangites péri-intestinales.

Obs. XXXVI. — Loison, *Soc. de Chir. de Paris*, 1906, p. 338.

Abcès périsigmoïdien antéro-supérieur. Ouverture sur le bord externe du grand droit.

Homme, trente-six ans; douleur vive à gauche. Zone d'induration sur le bord externe du grand droit, à gauche. Ouverture. Pus fécaloïde.

Phlébite gauche, pendant la convalescence, guérison.

III. — SIGMOIDITES ET PÉRISIGMOIDITES CHRONIQUES [1]

Obs. XXXVII (personnelle).

Femme de quarante-cinq ans, entéro-côlite membraneuse. Réaction péritonéale; apparition d'une tuméfaction iliaque, dure, douloureuse. — Température 38°,5. Disparition sous l'influence du régime d'entéro-côlite.

Obs. XXXVIII. — Glénard, *Les ptoses viscérales*, p. 261.

Homme de quarante-cinq ans; *boudin iliaque*, pris pour un cancer. Santé bonne sept ans après; perception de la tuméfaction iliaque.

Obs. XXXIX. — Teirlenck, *Belgique médicale*, 1901, t. I, p. 747.

Femme, vingt-six ans, fausse couche antérieure. Au rectoscope, *rectite proliférante* et *sigmoïdite concomitante*. Lavage. Instillations.

Obs. XL. — Boas, *Traité des maladies de l'intestin.*

Femme, trente-deux ans. *Sigmoïdite chronique.*

Obs. XLI. — Boas, *id.*

Femme, trente-neuf ans, douleur à gauche; *diarrhée matinale.*

Obs. XLII-XLV. — Mathews, *Diseases of the rectum and sigmoïd flexure*, p. 450. Observ. 1, 2, 3, 5.

a) Femme, quarante ans; expulsion de pus par l'anus; exploration aux bougies de Wales, douleur à l'S iliaque. *Injection d'Hydrastis canadensis.* Guérison.

b) Homme, quarante-cinq ans, douleur rectale pendant les selles. Dysenterie chronique. On pense à un cancer. Avec la bougie de Wales, sensation de constriction à la partie inférieure de l'S iliaque.

Injection d'extrait fluide de Pin. Mélange d'huile et d'iodoforme. Guérison.

c) Femme, vingt-deux ans, diarrhée; diagnostic de cancer végétant. Guérison.

d) Homme, hémorragies rectales, douleur vive à gauche; tuméfaction volumineuse. Disparition de tous les symptômes.

1. Nous ne mentionnons ici que quelques observations de sigmoïdites chroniques, plutôt d'ordre médical; nous signalerons plus longuement les périsigmoïdites, subaiguës ou chroniques, vues par les chirurgiens.

Digitized by Google

Obs. XLVI. — Jaboulay. Th. de Régnier, Lyon, 96-97.

Homme, trente-deux ans. Coliques : selles sanguinolentes. Boudin volumineux, faisant penser à un néoplasme. A l'incision, boudin stercoral perdu dans une anse sigmoïde, rouge, tuméfiée, séro-purulente. Matières fécales dans les pansements. Guérison.

Obs. XLVII. — Gangolphe. Th. de Régnier, 97-98.

Homme, soixante ans : depuis douze jours, douleur iliaque, cachexie. Dans le péritoine, cavités cloisonnées avec liquide citrin et séro-purulent. A l'autopsie, S iliaque indurée, entourée d'exsudats; il s'agissait de périsigmoïdite.

Obs. XLVIIII. — Bland Sutton, *The Lancet*, 24 octobre 1905, p. 1149.

Femme de soixante ans, avec obstruction chronique et tumeur de la fosse iliaque gauche; on pense à un cancer. A l'incision, on vit une tuméfaction ovalaire sur l'S iliaque; les parois étaient si dures, si infiltrées, que l'on pense à un cancer, et on résèque. On put voir qu'il y avait, au niveau du point suspect, un corps lisse dans une cavité communiquant par un conduit avec la muqueuse de l'intestin; il y avait à l'intérieur un fragment de paille. Guérison.

Obs. XLIX. — Monod, *Société de Chirurgie*, 7 mars 1906, p. 291.

Homme, quarante-cinq ans, douleur vive brusque à gauche, avec température, faisant penser à un calcul de l'uretère gauche. Peu d'amaigrissement. Peu après la tuméfaction disparaît. L'auteur reconstituant l'histoire arrive au diagnostic de périsigmoïdite.

Obs. L. — Hartmann, *Soc. de Chirurgie*, 7 mars 1906, p. 293.

Homme, soixante et un ans, porteur d'un tumeur iliaque ayant fait penser à un cancer. Après du repos, des laxatifs, tout disparut. Guérison de trois ans.

L'auteur cite encore un cas analogue.

Obs. LI. — Lejars, *Soc. de Chirurgie*, 21 mars, p. 345.

Femme, quarante ans, chez laquelle on fit le diagnostic de cancer iliaque. On sentait une masse dure, bombée, à contours mal définis. On mit la malade au régime d'entéro-côlite. Tout disparut. L'auteur pense à une périsigmoïdite chronique, consécutive à des lésions ulcéreuses de l'S iliaque.

Obs. LII. — Tuffier, *Soc. de Chir.*, 21 mars, p. 346.

Homme, quarante cinq ans, diarrhée et constipation depuis un an. Cachexie. Masse indurée, ligneuse, dans la fosse iliaque. On croit à un cancer. Un an après, tout avait disparu.

Obs. LIII. — Segond, *Soc. de Chirurgie*, 21 mars 1906, p. 347.

Homme, quarante-cinq ans, accidents aigus avec tuméfaction inflammatoire de la fosse iliaque gauche. Croyant à une suppuration périsigmoïdienne,

Digitized by Google

incision; on tomba sur une tumeur intestinale, ligneuse, qui fut prise pour un cancer. Huit ans après, le malade était encore parfaitement guéri.

IV. — RÉTRÉCISSEMENTS INFLAMMATOIRES DE L'S ILIAQUE.

Obs. LIV. — Graser, *Münch medin. Wochenschrift*, 30 mai 1899; *Verhandl. d. deutsche pathol. Gesselsch.*, t. II, München 99. Berlin, 1900, p. 254.
Cas de rétrécissement survenu à la suite de diverticules intestinaux multiples, siégeant sur l'S iliaque.

Obs. LV. — Rotter, *Archiv. f. klin. Chir.*, 1900, p. 866.

Obs. LVI. — *Giorn. delle R. Accadem. di medic. di Torino*, 1902, nos 4 et 5.
Femme, soixante-huit ans, diverticules de l'S iliaque, allant jusqu'au côlon transverse, atrophie de la musculeuse. Ulcérations chroniques et sténose intestinale.

Obs. LVII. — Hochenegg, *Verhandlungen der deutsch. Gesselschaft f. Chir.*, *Congrès*, 1902.
Homme, soixante-dix ans, diagnostic de cancer de l'S iliaque. Opération en deux temps. Il s'agit d'une sténose que l'auteur assimile au cas de Graser.

Obs. LVIII. — Koch, *Archiv f. Klin. Chir.*, Bd. 70, 1903, p. 876.
Homme de soixante-quatre ans. Signes de sténose; anus contre nature.
A l'autopsie : muqueuse intacte; muscle épaissi; à l'intérieur, deux petits abcès communiquant avec l'intestin. Diverticules nombreux à l'insertion du mésentère, comme sur le côté libre.

Obs. LIX. — Mathews, *Diseases of the rectum and sigmoïd flexure*, Obs. VI.
Homme, cinquante ans, médecin, constipé. Rétrécissement de la partie inférieure de l'S iliaque, reconnu aux bougies de Wales. Bon état.

Obs. LX. — Bland Sutton, *The Lancet*, 1903, t. II, p. 1151.
Femme, cinquante-six ans, signes de sténose. A l'opération, intestin adhérent à l'utérus; on pense à un cancer. L'état est très bon plusieurs années après; et l'auteur ne doute pas de la nature inflammatoire.

Obs. LXI. — Ducos, *Société d'Anat. de Bordeaux*, 22 janvier 1906.
Femme âgée, morte dans le marasme. Rétrécissement de l'S iliaque sur sept, huit centimètres; diverticules très nombreux, siégeant à ce niveau et au-dessus.

V. — SIGMOIDITES ET PÉRITONITE GÉNÉRALISÉE.

Obs. LXII et Obs. LXIII, dues à l'obligeance de M. Paviot, agrégé, médecin des hôpitaux.

Digitized by Google

Obs. LXIV. — Loomis, *New-York medical Record*, 1870, t. IV; cité par Edwin Beer, *American J. al of medical Sciences*, 1904, t. II, p. 135.

Cas de péritonite due à une infection venue d'un diverticule de l'S iliaque.

Obs. LXV. — Fiedler, et Obs. LXVI, Hilbert; cités par Georgi, *Deutsch. Z. f. Chir.*, 1903, t. LVII

Cas de péritonite généralisée par perforation d'un diverticule.

Obs. LXVII. — Jaboulay. In thèse Régnier, Lyon, 97-98.

Malade constipé depuis longtemps; douleur à gauche. Anus contre nature. Mort huit jours après. *A l'autopsie*, ulcération de l'S iliaque, surtout au moment de l'intervention, ouverte dans le péritoine.

Obs. LXVIII. — Mertens. *Mitheilung. u. d. Grenzgebiet. u. d. Med. u. Chir.*, Bd. 9.

Homme, quarante-cinq ans, péritonite généralisée. Opération; on ne trouve aucune perforation. *A l'autopsie, perforation d'un diverticule* de l'S iliaque.

Obs. LXIX. — Warnecke, *Deutsch Z. f. Chir.*, 1906.

Homme, quarante ans; légère contusion abdominale, péritonite diffuse. A l'opération, perforation d'un diverticule siégeant à l'union du rectum et de l'S iliaque. Lésions inflammatoires certaines.

Obs. LXX. — Ruhwandl; in Warnecke, *id.*

Vieillard atteint de cancer de la langue; perforation d'un diverticule; péritonite diffuse évoluant sans symptômes.

BIBLIOGRAPHIE

JUSQU'EN 1897.

1. Doléga, *Deutsche Arch. f. klin. Med.*, 1889, t. LV.
2. Edel, *Virchow's Archiv*, 1894, t. LXXXVIII. Diverticules de l'intestin.
3. Fedoroff, *Arch. f. klin. Chir.*, t. LII.
4. Gesuny, cité par Karlson [48], *Périsigmoïdite chronique.*
5. Good, *Mitheilung. Auss. klin. und Medic.*, Institution der Schweiz, II. H. 8.
6. Hansemann, *Virchow's Archiv*, 1896, t. CLVI. Sur les faux diverticules du gros intestin.
7. Loomis, *New-York med. Record.* 70, t. IV, péritonite due à de faux diverticules.
8. Lauder Brunton, *Nottingham med. Soc. Lancet*, 1893, t. II, p. 1064. Diarrhée matinale.
9. Mayor, *Revue médicale de la Suisse Romande*, 1893, p. 421. Quelques mots sur une variété d'entérite iliaque.
10. Obratzof, *Médecine moderne*, 95, p. 409. *Wratch.* Périsigmoïdite.
11. Oliver, *The Lancet*, 1891, t. II, p. 122. Ulcère simple perforé de l'S iliaque.
12. Sidney Jones, *Transaction of the London pathol. Society*, 1858.
13. Trastour, *Dilatation de l'S iliaque*, 1827.
14. Windscheid, *Deutsche Arch. f. klin. Med.*, t. VL, 1889. La péricôlite.
15. Zilgien, *Revue médicale de l'Est*, 1894, p. 109. S iliaque à diverticules.

Digitized by Google

1897.

16. Folet, *Echo médical du Nord*, 1897, p. 9. Sténoses non cancéreuses de l'S iliaque.
17. Galliard, *Société médicale des hôp. de Paris*, 8 janvier 97. Un cas de sigmoïdite.
18. Jaboulay (Voir Régnier).
19. Pal, *Wiener Klin. Woch.*, 97, nos 18, 19.
20. Régnier, Th. de Lyon, 97-98. Sigmoïdite.
21. Wyns, *Écho médical du Nord*, 1897, p. 121. Sténoses non cancéreuses de l'S iliaque.

1898-99-1900.

22. Boas, *Diagnostic et thérapeutique des maladies intestinales*, t. II, 1899.
23. Gamgee, *Brit. med. Journal*, 98, t. I, p. 250.
24. Graser, *Langenbeck's Arch.*, 1899, t. LI. Faux diverticules de l'intestin.
25. Graser, *Münch. med. Woch.*, 30 mai 99. Faux diverticules multiples de l'S iliaque.
26. Rotter, *Arch. f. klin. Chir.*, t. LXI, 1900, p. 866. Sur les strictures du côlon.
27. Sudsuki, *Langenbeck's Archiv*, 1900, p. 706. Sur les diverticules de l'S iliaque.

1901.

28. Laws. Louisville, 1901, *Maladies de l'S iliaque.*
29. Teirlinck, *Belgique médicale*, 1901. L'S iliaque et ses affections.

1902.

30. Fabris, *Giornale delle R. Academ. di Med. di Torino*, 1902; *Centralbl. f. Chir.*, 1902, p. 1005. Diverticules acquis du gros intestin.
31. Hochenegg. *Verhandlungen der Deutschen Geellschaft f. Chir.*, 3e Congrès 1902.
32. Mathews, On diseases of the rectum and sigmoïd flexure.
33. Mertens, *Mitheilung. u. d. Grenzgebietd. Med. u. Chir.*, t. IX. Faux diverticules de l'S iliaque.
34. Stierlin, *Correspond. Blatt f. Schweiz. Aertze*, 1902, p. 748. Signification clinique des diverticules acquis de l'intestin,
35. Waldwogel, *Deutsche med. Wochenschr.*, 1902, p. 32. Fistule entre l'S iliaque et la vessie.

1903.

36. Bland Sutton, *The Lancet*, 1903, t. II, p. 1151. Perforation du côlon par de petits corps étrangers; ses relations avec les abcès des appendices épiploïques.
37. Edlefsen, *Berliner Klin. Woch.*, 1903, n° 48, p. 1097-1100. Zur Frage der Sigmoïditis acuta.
38. Eisenlorh, *Deutsche med. Woch.*, 90, t. XXXXIV.
39. Ewald, *Berliner Klin. Woch.*, 1903, n° 49.
40. Georgi, *Deutsche Z. f. Chir.*, t. LXVII, p. 5, 1903. Sur les diverticules du gros intestin.
41. Hepner, *Beiträge z. Klin. Chir.*, 1903, t. LXXVIII. Fistule intestino-vésicale.
42. Koch, *Langenbeck's Arch.*, 1903, t. LXX, p. 876. Sur les strictures inflammatoires du gros intestin.
43. Sick, *Deutsche Z. fur Chir.*, 1903, t. LXX, p. 591. Typhlite aiguë stercorale.

Digitized by Google

1904.

44. Aurillani, *Riforma medica*, 30 août 1904, p. 962. Sigmoïdite due à des oxyures.
45. Beer (Edwin), *American Journal of medical Science*, 1904, t. II, p. 145. Aspects pathologiques et cliniques des diverticules acquis de l'intestin.
46. Bittorf, *Münch. med. Wochenschrift*, 26 janvier 1904, n° 4, p. 147-151. Die akuten und chronischen unschriebenen Entzündungen des Dickdarms spez. der Flexura sigmoïdea.
47. Wilson Garrick, *Lancet*, 1904, t. II, 29 octobre. Côlite ulcéreuse avec perforations multiples.
48. Karlson, Hygiea, juin 1904; in *Semaine médicale*, 7 sept. 1904. De quelques formes de péritonite chronique dans la partie latérale gauche de l'abdomen.
49. Lejars, *Semaine médicale*, 27 janvier 1904, p. 26. Sigmoïdite et périsigmoïdite.
50. Mummery, *The Lancet*, 25 juin 1904. Diagnostic des tumeurs de l'S iliaque par le sigmoïdoscope.
51. Niles, *New-York med. Journal*, 1904, t. II, 31 décembre, p. 1257. Maladies chirurgicales de l'S iliaque.
52. Patel, *Lyon médical*, 2 octobre 1904, p. 525. Trois cas de sigmoïdites.
53. Rixford, *California State Journal of Medecine*, octobre 1904, p. 226. Inflammation des appendices épiploïques.
54. Rosenheim, *Zeitschrift für klinische Medicin*, 1904, Bd 54, p. 475, 511. Ueber Sigmoïditis.
55. Walchs, *Deutsche med. Woch.*, 25 août 1904, p. 1273. Sigmoïditis acuta.

1905.

56. Riedel, *Münch. medic. Wochenschr.*, 28 nov. 1905. Torsion des appendices épiploïques et leurs conséquences.
57. Rolleston, *The Lancet*, 1er avril 1905, t. I, p. 854. Péricolite gauche.
58. Singer, *Naturf. u. Aertze Meran*, 24 septembre 1905. De la sigmoïdite.
59. Strauss, *Verein f. inn. Medizin in Berlin*, 3 avril 1905. Sigmoïdite chronique hémorragique avec phlegmon sigmoïdal.

1906.

60. Broca, *Soc. de Chirurgie*, Paris, 21 mars 1906, p. 340. Discussion.
61. Caley, *British med. Journal*, 9 juin 1906, p. 1330. Quelques types cliniques de colites.
62. Ducos, *Société d'anat. de Bordeaux*, 22 janvier 1906. Rétrécissement du gros intestin et diverticules multiples de la paroi intestinale.
63. Ebner, *Deutsche Z. f. Chir.*, 1906, t. LXXXI. p. 533. Ulcères par distension, dus à la coprostase comme cause de perforation intestinale.
64. Gordimer et Simpson, *American of the medical Association*, 26 mai 1906, p. 1505. Diverticulite avec obstruction intestinale.
65. Hartmann, *Soc. de Chirurgie*, Paris, 7 mars 1906, p. 223.
66. Jalaguier, *Soc. de Chirurgie*, Paris, 4 avril 1906, p. 400.
67. Lejars, *Soc. de Chirurgie*, Paris, 21 mars 1906, p. 742. Discussion.
68. Loison, *Soc. de Chirurgie*, Paris, 21 mars 1906. p. 338.
69. Monod, *Société de Chir.*, Paris, 7 mars 1906, p. 221. Discussion.
70. Michaux, *Société de Chirurgie*, Paris, 7 mars 1906, p. 286. Périsigmoïdite, et 4 avril 1906, p. 402.
71. Poncet, *Soc. de Chirurgie*, Paris, 7 mars 1906, p. 294. Discussion.
72. Patel et Pellanda, *Lyon médical*, 23 septembre 1906. Sur une pièce d'S iliaque à diverticules.
73. Quénu, *Soc. de Chirurgie*, Paris, 21 mars 1906, p. 342. Discussion.

Digitized by Google

74. Ruhwandl, cité par Warnecke [79].
75. Saillant; Thèse de Paris, 1906, *Sigmoïdite et périsigmoïdite.*
76. Segond, *Soc. de Chirurgie*, Paris, 21 mars 1906, p. 347.
77. Sieur, *Soc. de Chirurgie*, Paris, 24 mars 1906, p. 302.
78. Tuffier, *Soc. de Chirurgie*, Paris, 21 mars 1906, p. 345.
79. Warnecke, *Deutsche Z. f. Chir.*, 82, 1906, n° 4 et 6. Un cas particulier de péritonite par perforation.

Bibliographie des ouvrages et articles cités, n'ayant pas trait directement aux sigmoïdites.

80. Allingham, *Diseases of the rectum.*
81. Arou, Th. Lyon, 1899-1900. *De l'appendicite à gauche.*
82. Bancks, cité par Duval.
83. Barbet, Th. de Paris, 1898. *Appendicite gauche.*
84. Barton, *Transact. of the R. Acad. of Med.* in Ireland, 1889, p. 392. Position anormale du gros intestin.
85. Bérard et Patel, *Revue de Chirurgie*, 1906, 10 juin, p. 899. Péritonite par perforation dans l'entérite tuberculeuse.
86. Bischop, *The Lancet*, 16 janvier 1904. Quelques formes cliniques d'affections abdominales chroniques.
87. Cahier, *Revue de Chirurgie*, 1906, sept. et octobre. Diverticulites de l'intestin.
88. Cohan, Th. de Paris, 1898. *Recherches sur la situation du côlon transverse.*
89. Cornil, *Académie de médecine*, 18 oct. 1904.
90. Cruveilhier, *Anatomie pathologique*, t. I, p. 953.
91. Curschmann, *Deutsche Arch. f. Klin. Medic.*, t. LIII, 1894, p. 22. Études topographiques cliniques.
92. Delbet, Mouchet, *Archiv. générales de Médecine*, nov. 93, p. 413. Rectite chronique proliférante.
93. Duval, *Revue de Chirurgie*, 1903, t. I, p. 332. Dilatation idiopathique du gros intestin (mégacôlon congénital).
94. Fenwick; cité par Duval, *Brit. med. Journal*, 1er sept. 1900.
95. Fleiner, *Münch. med. Wochenschr.*, 1895, p. 1060.
96. Fleischmann (cité par Samson [120]).
97. Futterer; cité par Duval [23], *Virchow's Arch.*, 1886, p. 585.
98. Gérard-Marchant et Demoulin, *Revue de Gynécologie*, 1899. Sur les tumeurs inflammatoires de la région iléo-cœcale.
99. Glénard, *Les ptoses viscérales*, 1900, p. 261.
100. Max Jordan, *Archiv. f. Klin. Chirurgie*, 1903, t. LXIX, 1, 2, p. 531. Typhlite aiguë.
101. Howard Kelly, *Maladies de l'appendice iléo-cæcal*, Philadelphie, 1905.
102. Hichins, cité par Duval [93], *The Lancet*, 98, p. 1125.
103. Klebs, *Anatomie pathol.*, 1869, p. 271.
104. Kuttner, *Arch. f. pathol. Anat. u. physiol.*, 1868. Ueber innere Incarcerationen.
105. Lanz et Tavel, *Revue de Chirurgie*, 1904, t. II, p. 43. Bactériologie de l'appendicite.
106. Lejars, *Semaine médicale*, 9 mai 1906, p. 217. Typhlite et périty phlite.
107. Lejars, *Soc. de Chirurgie*, Paris, 97, p. 594. Perforation d'un S iliaque tuberculeux.
108. Lejars et Ménétrier, *Revue de Chir.*, 1904, t. II, p. 469. Appendicite diverticulaire et diverticulite de l'appendice.
109. Mauras, Th. Bordeaux, *Le côlon terminal.*
110. Murrel, *The Lancet*, 12 mars 1904. Côlite ulcéreuse.
111. M. Murthy, *Journal of the american med. Assoc.*, novembre 88. Typhlite et double perforation du cæcum.

Digitized by Google

112. Nothnagel, 1903, *Maladies de l'intestin et du péritoine.*
113. Poncet, *Acad. de médecine*, 1904, octobre. Tuberculose inflammatoire.
114. Quénu et Duval, *Revue de Chirurgie*, 1898 novembre. Ligature de l'artère hypogastrique.
115. Quénu et Duval, *Revue de Chirurgie*, 1902, t. II, p. 831. L'ulcère simple du gros intestin et *Soc. de Chirurgie*, 1904. Occlusion de l'angle gauche.
116. Quénu, Judet, *Revue de Chirurgie*, 10 janvier 1902. Les rétrécissements fibreux de l'intestin grêle.
117. De Quervain, *Semaine médicale.* Des positions anormales de l'intestin.
118. Reinbach, *Beitr. z. Klin. Chir.*, 30, p. 110. Anomalie du gros intestin.
119. Saïas, Th. de Paris, 1905. *Conformation du gros intestin chez le nourrisson.*
120. Samson, *Arch. f. Klin. Chir.*, 1892. L'S iliaque.
121. Sanglase, Thèse de Montpellier, 1906. *L'appendicite avec symptomatologie à gauche.*
122. Southam, *British med. Journal*, 30 avril 98. Abcès périthyphliques d'origine cæcale.
123. Tavel, *Congrès*, 1901. Périappendicite.
124. Termet-Vanverts, *Gazette des hôpitaux*, 1897. Prédominance des signes à gauche dans l'appendicite.
125. Trèves, *Maladies de l'intestin.*
126. Tripier, *Anat. pathol.*, p. 397. Lésions scléreuses diffuses d'origine tuberculeuse.
127. Tuffier, *Semaine méd.*, 22 juin 1904. Des abcès profonds de l'abdomen comme symptôme d'un cancer de l'intestin.
128. Walther, *Soc. de Chirurgie*, 1902.

(Lyon, Octobre 1906.)

Digitized by Google

TRAVAIL DE LA CLINIQUE CHIRURGICALE DU PROFESSEUR FORGUE ET DU LABORATOIRE D'ANATOMIE PATHOLOGIQUE.

LA STRUCTURE HISTOLOGIQUE ET L'ORIGINE EMBRYONNAIRE DES TUMEURS MIXTES DES GLANDES SALIVAIRES

Par G. MASSABUAU
Chef de clinique chirurgicale à la Faculté de médecine de Montpellier.

(Suite et fin [1].)

I. — Théorie épithélio-glandulaire.

On peut dire qu'elle est presque exclusivement française : seul, au milieu des membres de l'école allemande, partisans de la théorie conjonctive, Hoffmann [2] soutient « que tous les caractères, invoqués par Kauffmann à l'appui de l'origine sarcomateuse des éléments de ces tumeurs, s'expliquent plus aisément si l'on place le point de départ de la prolifération de ces masses cellulaires de type indifférent dans un développement atypique des épithéliums glandulaires des glandes salivaires. C'est là le principe même de la théorie épithélio-glandulaire, qui peut être ainsi résumée : la prolifération des cellules des acini glandulaires aboutit en premier lieu à une structure adénomateuse; mais, cette prolifération continuant, elle ne tarde pas à prendre un caractère atypique, donnant naissance à ces masses cellulaires qui au premier abord ressemblent un peu à des travées de carcinome; cette prolifération glandulaire typique ou atypique se propage au sein d'un stroma conjonctif fortement modifié.

Ce sont surtout les travaux de l'école de Nantes, dus au professeur Malherbe et à ses élèves, qui ont édifié la théorie de l'origine glandulaire des tumeurs mixtes.

1. Voir le numéro d'octobre.
2. Hoffmann, *Langenbeck's Archiv*, 1889, Bd 38.

Digitized by Google

En 1885, Perrochaud[1] montre dans ces tumeurs mixtes la présence de tissu épithélial, qu'il considère comme développé aux dépens de la glande; il ne donne d'ailleurs pas d'autres preuves de la nature épithéliale des cellules des travées que leur aspect morphologique et ne discute nullement la possibilité d'une autre origine; il admet que dans certains cas la prolifération épithéliale peut être étouffée par la prolifération conjonctive.

En 1890, Voyer et de Larabrie[2] confirment, en les accentuant, les conclusions de Perrochaud : « Les tumeurs mixtes des glandes salivaires sont dues à une prolifération des épithéliums glandulaires dans une trame variable; cette prolifération reproduit au début la disposition glandulaire normale pour prendre ensuite les caractères d'une prolifération épithéliomateuse diffuse. » De Larabrie appuie son opinion par l'examen de 8 cas de tumeurs mixtes des glandes salivaires.

Les conclusions du travail de de Larabrie sont acceptées et reproduites, sans aucune critique, dans les thèses de Collet[3] et de Ponsot[4].

Le professeur Berger, en 1897, adopte en tous points cette théorie et la précise d'une façon remarquable dans un mémoire sur les « tumeurs mixtes du voile du palais ». Dans son article du *Traité* de Le Dentu et Delbet, Morestin pense que, jusqu'à plus ample informé, aucun fait précis n'autorise à rejeter la théorie glandulaire; et il adopte absolument les conclusions du travail de Berger : « Les tumeurs mixtes des glandes salivaires se développent aux dépens des épithéliums glandulaires.

« Elles se composent : 1° D'éléments épithéliaux, dont la disposition rappelle tantôt celle d'un adénome, tantôt et le plus souvent celle des épithéliomes.

« 2° D'une trame conjonctive où se retrouvent les divers modes du tissu conjonctif et principalement le tissu muqueux et le tissu cartilagineux. »

Enfin, en 1904, le professeur Malherbe fait à nouveau soutenir cette théorie par un de ses élèves, Pailler[5], dans une excellente

1. Perrochaud, *Recherches sur les tumeurs mixtes des glandes salivaires*, thèse de Paris, 1885.
2. De Larabrie, Archives générales de Médecine, 1890.
3. Collet, thèse de Paris, 1895.
4. Ponsot, *Tumeurs mixtes de la sous-maxillaire*, thèse de Lyon, 1894.
5. Pailler, *Les épithéliomes polymorphes de la parotide*, thèse de Paris, 1904.

Digitized by Google

thèse, intitulée : « Les épithéliomes polymorphes de la parotide ».

Les conclusions de ce travail sont les suivantes :

« Les tumeurs de la parotide sont le plus souvent des tumeurs mixtes, dans lesquelles l'élément épithélial et l'élément conjonctif jouent tous deux un rôle important.

« Le début du néoplasme dans tous les cas où nous avons pu l'étudier s'est fait aux dépens de l'épithélium des culs-de-sac glandulaires ou des canaux excréteurs. Les culs-de-sac prolifèrent abondamment; ils se laissent distendre par la poussée épithéliale, et, après avoir éclaté, répandent leur contenu dans la trame.

« Cette dernière, qui arrive peu à peu à les étouffer, comprend du tissu muqueux, du tissu fibreux, du cartilage, de l'os, et du tissu élastique. Ils se substituent les uns aux autres avec la plus grande facilité, suivant la loi de suppléance des tissus de substance conjonctive.

« Le processus de destruction varie suivant les éléments constitutifs de la trame. Les tissus cartilagineux et osseux se bornent à refouler les masses épithéliales; les tissus fibreux et élastiques les enserrent, et font périr les cellules par nécrobiose; les tissus muqueux et fibro-muqueux s'insinuent au milieu d'elles, en séparent les cellules, et leur font subir la dégénérescence muqueuse. »

Ces conclusions reposent sur l'examen histologique de 39 tumeurs de la parotide, dirigé par le professeur Malherbe, et sont accompagnées de nombreuses figures montrant les divers stades de la prolifération épithéliale de la tumeur.

II. — Théorie conjonctive ou endothéliale.

Pendant que s'édifiait ainsi en France la théorie épithélio-glandulaire, dont les représentants les plus autorisés sont Malherbe et Berger, des idées tout à fait opposées entraînaient dans une voie tout à fait différente l'opinion allemande.

Les mémoires de Kaufmann [1], de Nasse [2], et de Volkmann [3], eurent en Allemagne un grand retentissement; et jusqu'à ces dernières années la théorie de l'origine conjonctive endothéliale des tumeurs mixtes des glandes salivaires fut absolument prépondérante. Elle fut

1. Kaufmann, Das Parotissarkom, *Archiv für kl. Chir.*, 1881.
2. Nasse, *Archiv für klin. Chir.*, 1892.
3. Volkmann, *Deutsche Zeitschrift für Chir.*, 1895, Bd XLI.

Digitized by Google

analysée, critiquée, discutée en France, admise aussi par certains auteurs, et les mémoires de Curtis et Phocas, de Bosc et Jeanbrau adoptent des conclusions tout à fait analogues à celles du mémoire fondamental de R. Volkmann. Ces auteurs sont tout à fait affirmatifs.

« Le doute ne nous paraît pas permis », disent Curtis et Phocas, dans leur travail basé sur l'examen histologique d'une tumeur de la parotide.

« Demandez aux uns quelle est l'origine des tumeurs mixtes de la parotide; ils vous répondront qu'elles sont épithéliales, parce que les cellules qui s'y trouvent ont un aspect épithélial.

« Adressez les mêmes questions à d'autres : ils vous mettront sous les yeux des préparations et des figures, où vous verrez naître pour ainsi dire le néoplasme au sein même du tissu conjonctif.

« Dans l'état actuel de nos connaissances, nous devons donc conclure que les tumeurs mixtes de la parotide sont d'origine conjonctive : ce sont des endothéliomes ou des lymphendothéliomes radiculaires; et cette conception explique seule aujourd'hui les particularités de leur structure et leur évolution clinique. »

Bosc et Jeanbrau, quoique moins absolus, pensent que seule la génèse endothéliale explique les caractères histologiques des tumeurs mixtes de la parotide. Leurs conclusions sont basées sur l'étude attentive de huit tumeurs parotidiennes; ces conclusions ont été reprises, acceptées et démontrées à nouveau par Tonarelli[1] en 1904.

Il est trois points sur lesquels s'appuient tous ces auteurs pour soutenir et démontrer l'origine endothéliale des tumeurs mixtes. Ce sont :

1° Les caractères des cellules des travées, leur polymorphisme, et leur disposition;

2° Les rapports de ces cellules avec la trame de la tumeur;

3° Le point de départ de la prolifération cellulaire dans les fentes lymphatiques du tissu conjonctif et les vaisseaux lymphatiques véritables.

1° Le polymorphisme des éléments cellulaires parait un point tout à fait important à Bosc et Jeanbrau. Ils décrivent dans les travées et amas huit types principaux de forme cellulaire, allant de la cellule ronde ou fusiforme, cellule conjonctive type, jusqu'à la cellule polygonale irrégulière, cubique ou même cylindrique, avec.

1. Tonarelli, *Riforma medica*, 1904.

Digitized by Google

entre les divers types, toute une série de formes cellulaires intermédiaires et constituant souvent des termes de passage : cellules étoilées, cellules en flammèches, cellules en croissant ou incurvées, cellules irrégulières, cellules monstrueuses.

La forme et la structure de ces cellules, disent-ils, nous conduisent à les considérer non comme des cellules épithéliales, mais comme des cellules conjonctives modifiées. En dehors de l'étude de chacune des formes en particulier, nous sommes amenés à cette conclusion par l'existence des transitions les plus suivies entre les types cellulaires les plus dissemblables jusqu'à la cellule de morphologie nettement conjonctive.

Ils démontrent qu'il n'est plus permis de juger de la nature d'une cellule atypique par son simple aspect; la cellule conjonctive peut subir sous l'influence d'une cause pathogène quelconque des modifications tellement profondes dans son aspect qu'il deviendra impossible de la différencier des cellules d'origine épithéliale. « Il existe, disent Curtis et Phocas, dans l'organisme normal et pathologique, une foule d'éléments affectant la forme épithéliale et provenant cependant du tissu conjonctif. L'épithélium de l'ovaire n'est-il pas un véritable épithélium morphologiquement? Et cependant il est d'origine mésodermique... »

2° Bien plus importantes encore que le polymorphisme des éléments cellulaires, paraissent être, pour les partisans de la théorie endothéliale, certaines dispositions qu'ils peuvent affecter dans ces tumeurs.

Ils insistent tous sur la présence, au sein des amas de cellules épithélioïdes, de cavités revêtues d'épithélium cubique et cylindrique qui se continuent à la périphérie avec des cellules qui perdent peu à peu l'aspect cubique ou cylindrique pour prendre le type polygonal ou indifférent.

Ils s'attachent à montrer que, quelle que soit la perfection du type acineux que peuvent reproduire ces éléments cellulaires, ce n'est là qu'une simple simulation : le type épithélial glandulaire n'est jamais parfaitement net; les cellules qui revêtent ces cavités se continuent à la périphérie avec les cellules des amas; ce sont des cellules qui se disposent sur plusieurs rangs : elles ne sont pas régulières, elles sont écartées les unes des autres, souvent réunies par des prolongements; elles présentent en outre les caractères du pro-

Digitized by Google

toplasme et du noyau de la cellule conjonctive. Ce que quelques-uns prennent pour des produits de sécrétion doit être considéré comme des produits de dégénérescence.

Ils accordent une grande importance à l'aspect étoilé que prennent certaines cellules des amas fondamentaux, surtout marqué quand on s'éloigne de la partie centrale de la prolifération.

3° Ils insistent encore sur la disposition que prend la prolifération de ces cellules aplaties ou étoilées en certains points dans le tissu conjonctif de la trame. Les cellules de la périphérie des amas, disent Bosc et Jeanbrau, prennent une forme franchement étoilée et se confondent avec les cellules myxomateuses de la trame : les traînées anastomosées formées par ces cellules et leurs prolongements en pointe fine dans le tissu conjonctif donnent l'aspect bien connu du sarcome plexiforme.

L'étude de la disposition des cellules en amas, en canaux ou en bourgeons d'apparence carcinomateuse ou épithéliomateuse, ne permet donc, à leur avis, pas plus que l'étude morphologique, de conclure à la nature épithéliale de certaines parties des tumeurs mixtes.

4° Leur opinion est encore précisée quand ils examinent les rapports des éléments d'aspect épithélial avec la trame conjonctive.

Volkmann a pu suivre tous les intermédiaires entre les cellules centrales des amas plus ou moins polygonales, les cellules de revêtement des cavités plus ou moins cylindriques et cubiques et les cellules irrégulières de la périphérie de ces mêmes amas, à angles aigus et étirés, entrant en rapport direct avec les cellules étoilées typiques du tissu muqueux.

Il y a continuité directe, affirment Bosc et Jeanbrau, entre les cellules de la trame et les cellules de la périphérie des amas d'apparence épithéliale. Ces cellules modifiées de la périphérie des amas n'entrent pas seulement en rapport avec les cellules conjonctives typiques; mais on peut suivre leur transformation en cellules cartilagineuses; la substance hyaline fondamentale entoure peu à peu la cellule étoilée et finit par l'emprisonner complètement, par la transformer en cellule cartilagineuse à courtes et fines ramifications.

5° Mais ce qui semble être, pour les partisans de la théorie endothéliale, l'argument définitif et irréfutable, c'est la possibilité de

Digitized by Google

mettre sous les yeux le point de départ de la prolifération néoplasique dans les fentes lymphatiques du tissu conjonctif.

Volkmann, Curtis et Phocas, Bosc et Jeanbrau, Tonarelli, donnent tous des figures identiques représentant le début de la prolifération de l'endothélium des fentes lymphatiques, l'agglomération de ces éléments proliférés en petits amas de cellules volumineuses polygonales et le passage régulier par conséquent entre les cellules endothéliales normales d'une part, les amas épithélioïdes et les formations d'aspect glandulaire d'autre part.

« On peut suivre pas à pas, disent-ils, la formation des traînées, des tubes et des amas cellulaires aux dépens de l'endothélium des vaisseaux ou des radicules lymphatiques; que l'aspect de la prolifération est variable suivant la date de la lésion et aussi suivant le point où on l'observe; que, limitée dans les espaces à parois rigides du tissu conjonctif fasciculé, la prolifération demeure médiocre, qu'elle s'accélère et s'étale dans la trame modifiée et que, suivant l'intensité de la dégénérescence muqueuse ou muco-hyaline, on observera des dispositions qui se rapprocheront davantage des alvéoles carcinomateux ou de l'adénome. »

Tels sont donc, rapidement exposés, les arguments les plus importants qui ont conduit des histologistes autorisés et compétents, à se prononcer d'une façon formelle, les uns en faveur de la théorie épithélio-glandulaire, les autres en faveur de la théorie endothéliale.

Il était nécessaire de montrer les principaux arguments sur lesquels s'appuient ces divers auteurs, afin de pouvoir mieux montrer les points faibles de leurs théories et de pouvoir opposer à leurs observations des résultats fournis par quelques travaux récents et ceux que nous donne l'examen histologique de nos tumeurs.

La théorie épithélio-glandulaire a déjà été l'objet d'une critique sévère, mais juste, dans le mémoire de MM. Curtis et Phocas.

Ces auteurs ont lu d'une façon attentive les observations données par les partisans de cette théorie.

1° Une première et importante critique peut être faite à ces observations. Tous, aussi bien Planteau que Perrochaud, de Larabrie, Voyer, et même que M. Berger, admettent sans discussion, dans tous les cas, la nature épithéliale des cellules des travées, en se basant uniquement sur leur disposition et leurs caractères morphologiques. Malassez, dans son mémoire sur le cylindrome, croit à

Digitized by Google

l'origine épithéliale de ces tumeurs, mais simplement aussi en se basant sur les caractères morphologiques des cellules des travées et non sur la constatation d'une continuité ou d'une filiation histologique évidente.

« Les cellules des travées sont polyédriques, peu volumineuses, possèdent un gros noyau sphérique, les remplissant en grande partie. Bien souvent, aucune d'elles n'a de caractère spécial qui puisse indiquer leur nature; mais dans les amas d'un certain volume, les cellules de la périphérie, celles qui sont en rapport avec le tissu conjonctif sont allongées perpendiculairement à la surface de l'amas, semblent s'implanter sur le tissu conjonctif : elles finissent par ressembler aux cellules basales de certains revêtements épithéliaux à plusieurs couches. Cependant ces seuls caractères ne suffisent pas évidemment, pour affirmer leur nature épithéliale. »

2° Le point de départ de la prolifération n'est d'ailleurs nullement indiqué ni dans le mémoire de de Larabrie, ni dans la thèse de Perrochaud, ni dans le travail du professeur Berger.

Tantôt les auteurs avouent qu'il est impossible de trouver la filiation entre des culs-de-sac glandulaires à épithélium proliféré et les amas épithélioïdes de la tumeur.

Tantôt ils prennent comme point de départ de la prolifération des culs-de-sac d'aspect glandulaire, mais transformés, absolument méconnaissables, dit Perrochaud, « ne rappelant que peu ou point la disposition glandulaire », dit de Larabrie, culs-de-sac qui sont pour la plupart véritablement pseudo-glandulaires, comme nous le démontrerons, formés par la dégénérescence des masses épithéliales.

3° Dans son mémoire, M. Berger reproduit quelques figures de globes épidermiques dans les travées cellulaires des tumeurs; mais il ne songe à en tirer aucune conclusion au sujet du type épithélial précis des cellules polygonales : il se contente d'affirmer simplement la nature épithéliale de ces cellules et conclut sans autres preuves à leur origine glandulaire.

Toutes ces critiques ont été longuement exposées et mises en évidence dans le mémoire de MM. Curtis et Phocas : ce qui nous dispense d'y insister davantage ici.

Trouvons-nous des arguments plus précis et plus convaincants en faveur de l'origine glandulaire dans la thèse récente de Pailler, où

Digitized by Google

cet auteur étudie 36 observations de tumeurs mixtes des glandes salivaires?

Nous pouvons formuler à l'égard de ce travail des critiques analogues à celles opposées si justement par M. Curtis aux observations de Perrochaud, de Larabrie, et de M. Berger.

Tout d'abord, sur 39 observations, il en est 24 où l'auteur déclare d'une façon formelle qu'il est impossible de suivre la prolifération cellulaire depuis un point de départ glandulaire jusqu'à la constitution des amas et des travées. Il admet dès lors, *a priori* et sans discussion, la nature épithéliale des cellules de ces travées.

Dans d'autres tumeurs, l'auteur décrit et fait dessiner le point de départ de la prolifération dans des acini glandulaires normaux ou modifiés.

Mais ces acini ne sont pas dans l'immense majorité des cas des éléments constitutifs de la glande : bien souvent il doit s'agir de cavités pseudo-glandulaires, créées artificiellement au sein des amas cellulaires. Ainsi, dans l'observation V : « Nous n'avons pu trouver, dit Pailler, de points de transition permettant d'établir le point de départ de la néoplasie. Cependant, en voyant certains amas arrondis en forme de culs-de-sac glandulaires, on ne peut s'empêcher de voir là le premier stade du processus pathologique ».

L'observation VII est encore plus démonstrative à ce point de vue. « Il existe bien sur nos préparations du tissu normal glandulaire; mais il est séparé du tissu pathologique par de grandes bandes fibreuses et il nous faut chercher ailleurs la transition. Nous croyons que les culs-de-sac bourrés de cellules épithéliales que l'on rencontre dans les masses cellulaires sont le point de départ de la tumeur, et qu'après éclatement ils ont versé leur contenu dans la trame qui proliférant à son tour a étouffé peu à peu les culs-de-sac glandulaires. »

Donc l'auteur signale là l'intégrité absolue de la glande, l'impossibilité d'y voir le début du néoplasme, et quand on lit la description histologique, incomplète d'ailleurs, de cette tumeur, on est absolument convaincu que ce qu'il prend pour des acini bourrés de cellules n'est pas constitué par autre chose que par des petits amas cellulaires isolés au sein d'une trame conjonctive plus ou moins serrée.

Quelques-unes des figures données par Pailler, notamment la figure 1, semblent bien représenter tous les stades de la prolifération

Digitized by Google

des acini glandulaires, depuis l'adénome jusqu'à un véritable adéno-carcinome.

Mais la tumeur reproduite là est-elle véritablement une tumeur mixte? Cette tumeur, développée chez un homme de quarante-six ans, nettement adhérente à la glande, à trame purement fibreuse, paraît bien n'être pas autre chose qu'un épithélioma de la parotide purement et simplement.

On sait bien aujourd'hui qu'à côté des tumeurs mixtes proprement dites, il existe des tumeurs nettement épithéliales glandulaires (épithéliomes et carcinomes) ou nettement conjonctives (fibromes, sarcomes). L'existence des carcinomes parotidiens a été bien mise en évidence par la thèse de Michaux. Vilar, Mermet, Leclerque[1]. Delanglade et Peyron[2] ont publié tout récemment des observations d'épithéliomas primitifs de la glande parotide; et les dessins que m'a montrés Peyron m'ont paru tout à fait convaincants. Nous avons eu d'ailleurs l'occasion d'observer un cas d'épithélioma primitif de la parotide développé aux dépens des canaux excréteurs de la glande, où l'on pouvait suivre tous les stades de la prolifération, depuis l'adénome typique à belles cellules cylindriques des canaux excréteurs jusqu'au carcinome véritable à cellules atypiques.

Bien des observations de Pailler, justement celles sur lesquelles il s'appuie principalement pour soutenir la théorie de l'origine glandulaire des tumeurs mixtes, nous paraissent devoir rentrer dans le cadre des « épithéliomes primitifs de la parotide ».

L'auteur n'est d'ailleurs pas absolument affirmatif; et il emploie, pour désigner ses tumeurs le terme d'« épithéliomes polymorphes de la parotide ». Le terme de polymorphe nous paraît inexact, si on considère que la plupart des tumeurs de Pailler ont une trame bien souvent composée uniquement par un seul tissu, du tissu fibreux ou du tissu muqueux, et que, d'ailleurs, le fait de voir dans une tumeur épithéliale développée nettement aux dépens des épithéliums glandulaires une trame fibro-muqueuse n'a rien de surprenant : nombreux sont les carcinomes, et Malassez y a insisté tout particulièrement pour les carcinomes de l'ovaire, dont la trame est constituée par un abondant tissu myxomateux : il ne faut point les prendre pour des tumeurs mixtes.

1. Leclerque, *Lyon méd.*, 1905.
2. Delanglade, Épithélioma primitif de la parotide, *Marseille médical*, déc. 1905.

Digitized by Google

Il serait d'ailleurs bien étonnant que ces tumeurs mixtes, qui ne seraient pour ces auteurs pas autre chose que des adéno-carcinomes ou même des carcinomes purs, aient une évolution si différente des épithéliomes des autres glandes, qu'ils restent encapsulés, qu'ils s'imbriquent souvent chez de tout jeunes, et que leur évolution très lente conserve pendant très longtemps, toujours quelquefois, un caractère de bénignité absolue.

La théorie épithélio-glandulaire ne suffit donc pas à expliquer les caractères histologiques et ne donne pas la clef de l'histogénèse des tumeurs mixtes.

La théorie conjonctive est-elle plus heureuse et doit-on accepter les conclusions de ceux qui la soutiennent?

Nous ne voulons point ici reprendre les arguments qu'a formulés contre elle M. Berger, que Veau a davantage encore précisés dans sa thèse sur les « épithéliomes branchiaux du cou », dont la structure est très voisine de celle des tumeurs mixtes des glandes salivaires. Il suffit de lire les deux importants travaux pour se convaincre que l'idée de la genèse endothéliale n'est pas à l'abri de sérieuses critiques et que c'est beaucoup mettre sur le compte de la cellule endothéliale que de penser que cette cellule mésodermique hautement différenciée peut former par pure métaplasie des cellules polygonales épithélioïdes, des cellules cylindriques rangées autour de lumières d'aspect glandulaire, peut évoluer vers la formation de globes épidermiques aussi bien que vers celle de vésicules colloïdes tapissées par des cellules aplaties, peut faire enfin aussi bien des cellules du type muqueux que des cellules cartilagineuses ou que des cellules osseuses.

Nous voulons simplement montrer maintenant, à l'aide de l'examen histologique de nos tumeurs, comment on peut préciser les caractères des divers éléments cellulaires des tumeurs mixtes, leurs connexions et leurs rapports, et combien cette étude nous éloigne franchement aussi bien de l'idée de la genèse épithélio-glandulaire que de la genèse conjonctive ou endothéliale de ces tumeurs.

La phrase qui est en tête du mémoire de Volkmann est la suivante : « Il y a des tumeurs dont l'habitus est essentiellement carcinomateux et desquelles il peut être démontré qu'elles ne dérivent

Digitized by Google

nullement des épitheliums, mais des cellules plates de l'endothélium conjonctif qui revêt les fentes lymphatiques du tissu conjonctif fibrillaire. Ceux qui, au lieu de rechercher le mode de développement et le tissu originel des éléments cellulaires, ne se préoccupent pour en déterminer la nature que de l'apparence extérieure et de l'arrangement réciproque de ces cellules, confondront ces tumeurs conjonctives, qui n'ont rien de commun avec les épithéliomes, avec les carcinomes épithéliaux tout différents par leur origine. — Je pars de ce principe que, toute classification des tumeurs basée uniquement sur leurs caractères morphologiques et sur la clinique, n'est ni rationnelle ni possible et que la seule scientifique et vraiment utilisable en clinique est celle qui se fonde sur l'étude de leur développement. »

Ainsi que le dit M. Berger avec juste raison, cette proposition laisse présumer que les caractères anatomiques constatés par Volkmann n'auront de valeur que par l'interprétation.

Il est, nous semble-t-il, plus logique et plus juste de commencer par étudier les points de ces tumeurs où la prolifération présente un aspect typique et où les cellules ont un caractère nettement défini, pour voir ensuite comment ces caractères se modifient, comment ces éléments cellulaires se transforment pour donner naissance à des proliférations, à des dispositions plus ou moins atypiques, plus ou moins éloignées, par la forme et le groupement cellulaire, des cellules typiques de la tumeur.

C'est en suivant cette règle que nous avons fait l'étude histologique de nos tumeurs; et nous sommes ainsi arrivé à des résultats tout différents de ceux de Volkmann, aussi bien que de ceux de M. Berger et de Malherbe.

Si on examine en effet attentivement à un fort grossissement les travées, les amas cellulaires de nos tumeurs, on voit qu'ils sont formés par deux ordres d'éléments cellulaires : tous deux du type épithélial le plus net et le plus précis.

I. — Les premiers reproduisent exactement le type de la cellule épithéliale pavimenteuse malpighienne, telle qu'on la rencontre dans les papillomes ou dans les cancers de la peau par exemple : ce sont des cellules polygonales régulières à gros noyau bien coloré et reliées les unes aux autres par des filaments unitifs tout à fait caractéristiques. La figure 1 représente une de ces masses de cellules malpi-

Digitized by Google

ghiennes au centre d'une volumineuse travée de la tumeur n° 1; et il suffit de la regarder pour être convaincu qu'il s'agit bien là de cellules épithéliales plates et non pas de cellules épithélioïdes.

La présence d'éléments épithéliaux plats daus les tumeurs mixtes des glandes salivaires a d'ailleurs été déjà plusieurs fois signalée. En 1890, Landsteiner[1], dans un travail sur les tumeurs mixtes de la parotide, a donné une figure représentant des éléments épithéliaux plats en voie de prolifération très active.

Hinsberg[2], en 1899, a étudié d'une façon plus précise ces éléments malpighiens dans les tumeurs mixtes des glandes salivaires; et Wilms[3] en a donné des descriptions et des figures très précises, qui ressemblent à celles que nous trouvons dans nos tumeurs.

Ces cellules épithéliales malpighiennes existent surtout avec des caractères indubitables dans les parties centrales des travées et des amas cellulaires. A la périphérie de ces amas, elles perdent peu à peu leur type malpighien pour prendre un aspect plus ou moins régulièrement polygonal, quelquefois même un aspect irrégulier avec des prolongements qui les rapprochent beaucoup du type des cellules conjonctives étoilées. Dans les points des amas où la prolifération cellulaire est très active, où les figures de karyokinèse sont nombreuses, les cellules épithéliales deviennent complètement atypiques et il se forme ainsi des cordons volumineux de cellules indifférentes, où l'aspect purement morphologique des éléments cellulaires ne permet nullement d'affirmer leur nature épithéliale.

En certains points de nos préparations, nous avons vu ces cellules malpighiennes s'aplatir en proliférant: certaines d'entre elles, les plus rapprochées du tissu conjonctif, subissent une transformation cornée plus ou moins marquée; et l'on peut avoir ainsi des figures rappelant absolument la coupe d'un épiderme complet avec ses diverses couches, couche basale, couche de cellules polygonales, couche cornée. Des formations aussi typiques sont relativement rares; et le plus souvent les néoformations épithéliales s'agglomèrent en amas, en bourgeons, en travées de cellules polygonales.

On voit très souvent aussi, au sein de ces masses épithéliales, la dégénérescence cornée des cellules aboutir à la formation de vrais

1. Landsteiner, *Deutsche Zeitschrift für Chir.*, 1890.
2. Hinsberg, *Deutsche Zeitsch. für Chir.*, 1899.
3. Wilms, *Die Mischgeschwülste*, Heft III, Leipzig, 1902.

Digitized by Google

globes épidermiques tels qu'on les rencontre dans les cancers pavimenteux; la figure 2 en est un exemple tout à fait net. Berger les avait déjà signalés dans ses tumeurs. Pitance leur accorde une importance tout à fait considérable.

Il arrive souvent que cette prolifération d'éléments épithéliaux malpighiens est absolument prépondérante dans une tumeur mixte, que la production des globes épidermiques est très développée, et certaines de ces tumeurs peuvent ainsi présenter des parties qui ont tout à fait la structure d'un épithélioma pavimenteux lobulé à globes épidermiques. Notre observation II en est un exemple frappant. Dans certains de ses points cette tumeur présente une structure analogue à celle de toutes les tumeurs mixtes : au sein d'un stroma chondro-fibro-myxomateux sont disséminés des bourgeons, des amas de cellules épithéliales typiques ou atypiques en rapport intime avec la trame; en d'autres points, ces amas deviennent plus volumineux; ils prennent alors un type malpighien tout à fait précis, renferment de nombreux globes épidermiques et se disséminent dans un stroma plutôt fibreux : les cordons et les amas cellulaires sont là très souvent séparés du tissu conjonctif par une ligne assez régulière de cellules bordantes, cubiques ou aplaties. L'aspect des préparations représente en ces points la structure caractéristique d'un cancer de la peau.

Nous sommes tout à fait de l'avis de Fredet et Chevassu [1]. Il peut exister des épithéliomas pavimenteux intra-parotidiens, tout à fait séparés du tissu glandulaire et qui n'ont rien à voir avec les éléments de la glande. Il faut les considérer comme de véritables dégénérescence des tumeurs mixtes. Ce sont des tumeurs mixtes dans lesquelles la prolifération des éléments épithéliaux plats est prépondérante, empêche et étouffe plus ou moins complètement la prolifération des autres éléments.

Ce qui nous permet d'affirmer un tel fait, c'est que certaines tumeurs de la parotide présentent, comme notre tumeur n° 2, en certains points, la structure classique des tumeurs mixtes; en d'autres points, au contraire, ce tableau se transforme en celui d'un véritable épithélioma pavimenteux tout à fait précis.

On peut donc trouver dans certains cas toutes les transitions,

1. Fredet et Chevassu, Les épithéliomas branchiaux intra-parotidiens, *Bulletin Société anatomique*, 1902.

Digitized by Google

tous les termes de passage, entre la tumeur mixte renfermant seulement quelques amas épithéliaux malpighiens typiques et un stroma conjonctif polymorphe, et la tumeur parotidienne uniquement constituée par une prolifération abondante plus ou moins atypique de cet épithélium malpighien avec les produits de dégénérescence (globes épidermiques) qu'il forme habituellement. Notre observation II est à ce point de vue, pensons-nous, tout à fait démonstrative. En résumé, l'étude attentive de nos observations permet d'être convaincu de la présence, dans les tumeurs mixtes des glandes salivaires, d'épithélium malpighien typique.

Cet épithélium existe toujours dans ces tumeurs. Il est parfois très peu abondant à l'état typique comme dans notre observation VIII, où la prolifération conjonctive semble étouffer d'une façon presque complète la prolifération épithéliale; il est peu abondant encore dans notre observation III où la prolifération cellulaire est si intense que très rapidement on voit les cellules prendre cet aspect indifférent si fréquemment observé dans les tumeurs mixtes. Souvent cet épithélium malpighien est plus abondant, comme dans notre tumeur n° 1; il peut être enfin prépondérant, former d'énormes travées limitées nettement du tissu conjonctif par une couche plus ou moins régulière de cellules cubiques ou aplaties, et reproduire la structure d'un véritable épithélioma pavimenteux; et nous sommes en droit de dire dans ces cas avec Fredet et Chevassu que bien souvent l'évolution rapide des éléments épithéliaux plats que l'on rencontre dans les tumeurs mixtes aboutit à la constitution de véritables épithéliomas intra-parotidiens qui n'ont aucun rapport avec le tissu glandulaire. Ce fait se dégage nettement de l'étude comparée de nos diverses tumeurs.

Mais ce mode d'évolution des éléments épithéliaux malpighiens est loin d'être toujours identique.

Dans bien des cas on trouve au sein des amas épithéliaux des modifications de la forme et de la disposition des éléments cellulaires qui ont des caractères tout à fait particuliers.

Très souvent on constate au sein des masses cellulaires la présence de cavités plus ou moins nombreuses, plus ou moins volumineuses, parfois vides, parfois remplies d'une matière muqueuse ou colloïde qui fait ressembler fort la structure de la tumeur à celle d'un cylindrome. Ces cavités sont tantôt tapissées de cellules épithé-

Digitized by Google

liales aplaties ou incurvéees en croissant, comme le montre bien la figure 5, tantôt de cellules cubiques plus ou moins hautes disposées sur un seul rang parfois (fig. 3), le plus souvent sur plusieurs rangs comme dans la figure 4. Ces cellules aplaties ou hautes se continuent toujours à leur phériphérie avec des amas de cellules polygonales revêtant progressivement le type malpighien net, comme le représente notre figure 4.

Ces formations tubulées peuvent être très nombreuses dans certaines tumeurs, de façon à donner au premier abord l'impression de tubes glandulaires plus ou moins modifiés et disposés en réseau plus ou moins régulier.

Il s'agit là en réalité de tubes *pseudo-glandulaires*. Ce sont ces formations que les partisans de la théorie épithélio-glandulaire ont décrites comme des acini, modifiés, transformés, mais encore reconnaissables et constituant le point de départ de la prolifération épithéliale.

Volkmann, Bosc et Jeanbrau se sont déjà élevés contre cette interprétation fausse; ils ont démontré à l'aide de nombreuses figures qu'il fallait comprendre ces formations comme des dispositions cellulaires consécutives à la dégénérescence des éléments des travées. On peut sur leurs dessins suivre très nettement les divers stades de cette dégénérescence jusqu'à la formation des cavités remplies d'une substance colloïde et revêtues de cellules aplaties, incurvées en croissant, et disposées sur un ou plusieurs rangs selon les cas.

Quand la dégénérescence est rapide, et s'étend à la presque totalité des cellules d'un amas, on comprend très bien que les cellules qui limitent l'amas du côté du tissu conjonctif prennent l'aspect de cellules hautes, en palissade, et que l'ensemble de la formation en impose pour un acinus glandulaire.

Bosc et Jeanbrau tirent de ces figures de dégénérescence des conclusions en faveur de la nature conjonctive des cellules des travées. Nos figures démontrent nettement qu'il faut comprendre ces formations pseudo-glandulaires comme des produits de la dégénérescence de cellules épithéliales du type plat; la figure 4 est tout à fait démonstrative, qui montre une lumière pseudo-glandulaire, vide, revêtue de cellules cubiques qui se continuent à leur périphérie avec des cellules polygonales indifférentes (*i*), qui ne tardent pas à prendre en *m* un type malpighien précis.

Digitized by Google

Nous ne pouvons terminer l'étude des éléments épithéliaux plats dans les tumeurs mixtes, sans montrer que parfois une prolifération dans les espaces conjonctifs lâches peut donner naissance à des figures, qui reproduisent cet aspect bien connu du « sarcome plexiforme ». Notre figure 12 montre ainsi des cordons de cellules polygonales indifférentes plus ou moins aplaties qui s'entre-croisent dans un tissu conjonctif lâche délimitant des espaces (*e*) en forme de mailles donnant des aspects analogues à ceux que Volkmann, Curtis et Bosc ont dépeints comme absolument caractéristiques des tumeurs conjonctives. Cependant l'étude attentive de ces proliférations cellulaires à disposition si troublante montre qu'on est conduit, en les suivant, à des amas de cellules qui revêtent le type malpighien net (fig. 12, *am*) et où viennent aboutir les travées plexiformes. C'est la démonstration nette de la nature épithéliale indubitable de ces travées.

Le même argument peut être répété pour les modifications que subissent dans certains amas, et surtout à la périphérie de ces amas, les cellules malpighiennes : elles s'écartent les unes des autres très nettement, laissant entre elles des espaces parfois considérables; leur protoplasma émet des prolongements ordinairement très courts et terminés en pointes nettes, qui s'anastomosent rarement avec des prolongements venus d'autres cellules, mais qui contribuent à donner à ces éléments un aspect étoilé qui les rapproche davantage de la cellule du type conjonctif que de la cellule du type épithélial. C'est là un fait qui est un des gros arguments en faveur de la genèse conjonctive et qui, comme nous l'a dit le Pr Bosc en examinant nos préparations, l'a souvent induit en erreur et fait pencher du côté de la nature conjonctive de ces éléments.

Veau s'est élevé déjà contre l'interprétation fausse des ces formes cellulaires, à l'aide d'arguments tirés de l'embryogénie. « Les cellules de la notochorde, nettement épithéliales, se transforment en cellules myxomateuses typiques. Pourquoi serait-il irrationnel d'admettre que d'autres cellules épithéliales peuvent subir la même transformation? Et cela se comprendrait d'autant mieux que les cellules mères du myxome sont des débris embryonnaires arrêtés pour un temps dans leur progression. »

Aux arguments un peu théoriques de Veau, nous pouvons en ajouter deux, qui certainement paraîtront plus importants.

Digitized by Google

1° Il est absolument impossible de nier la nature épithéliale de certaines de ces cellules d'aspect étoilé, car on peut suivre leur filiation histologique directe avec des cellules de type malpighien précis.

2° Nous avons eu l'occasion d'observer, dans une prolifération de l'épithélium pavimenteux stratifié de la muqueuse des lèvres, qu'en certains points de la prolifération les éléments malpighiens s'écartaient nettement les uns des autres et prenaient cet aspect étoilé tel qu'on le rencontre parfois à la périphérie, surtout, des travées cellulaires des tumeurs mixtes.

II. — Nous venons d'établir dans les lignes qui précèdent la réalité de la nature épithéliale des travées et des amas cellulaires de nos tumeurs mixtes.

Mais les éléments épithéliaux de type pavimenteux, de type malpighien, ne sont pas les seuls que l'on rencontre dans ces néoformations.

L'étude de nos observations démontre nettement que l'on peut rencontrer dans ces tumeurs des éléments qui revêtent le type glandulaire, normal ou modifié.

On ne peut point douter, quand on examine notre figure 6, qu'il ne s'agisse là, en *a*, *a'* et *a''* d'acini parotidiens normaux : ce sont des tubes nettement limités à leur périphérie de la prolifération cellulaire qui les entoure; ils présentent une lumière centrale de petit calibre tapissée de cellules pyramidales possédant un gros noyau basal fortement chargé de chromatine et un protoplasme finement granuleux, surtout dans la partie de la cellule qui se rapproche de la lumière; le caractère épithélial de ces cellules est absolument indubitable; et on les différencie bien facilement et par leurs caractères propres et par leurs connexions d'avec les cellules atypiques, qui revêtent les tubes pseudo-glandulaires que nous avons étudiés plus haut.

Ces acini glandulaires normaux sont très nombreux dans certaines tumeurs mixtes; ils sont en nombre particulièrement considérable dans la tumeur n° 3, où l'on rencontre aussi des éléments épithéliaux plats; ils se disposent souvent, au sein du tissu de la trame, par groupe de quelques-uns nettement séparés les uns des autres et donnant l'impression que l'on est en présence de la coupe d'un lobule d'une glande salivaire à cellules séreuses. Ces groupe-

Digitized by Google

ments acineux sont situés souvent dans les parties les plus centrales de la tumeur; il ne peut s'agir là bien entendu de parties de la glande normale, car celle-ci existe à la périphérie de la tumeur, séparée d'elle par une capsule fibreuse, ne présentant aucun processus de prolifération épithéliale anormale; et le microscope ne décèle aucune relation précise entre le tissu glandulaire et les groupements acineux néoformés au sein de la tumeur : nous verrons plus tard que leur présence est parfaitement explicable et quelle signification il convient de leur donner.

Il faut bien dire cependant que, si ces néoformations de type glandulaire précis se rencontrent quelquefois dans les tumeurs mixtes des glandes salivaires, elles ne sont point toujours aussi nombreuses et aussi pures que dans la tumeur n° 3, qui est à ce point de vue un exemple frappant.

Souvent la prolifération du type glandulaire s'écarte du type cellulaire précis de la glande normale et donne un aspect que l'on peut qualifier d'adénomateux. Wilms a bien insisté sur la production dans les tumeurs mixtes de volumineuses formations tubulées, irrégulières et ramifiées, poussant des prolongements, des diverticules dans le tissu conjonctif et tapissées par des cellules cubiques souvent très régulières.

Wilms a montré qu'il fallait considérer ces tubes absolument fermés, indépendants du tissu conjonctif qui les entoure de toutes parts, non pas comme des fentes lymphatiques dilatées et tapissées par un endothélium tuméfié et proliféré, mais bien plus logiquement comme des tubes adénomateux.

Notre figure 7, dessinée très exactement en un point de la tumeur n° 1, nous paraît tout à fait démonstrative; et il faudrait en vérité faire de bien grands efforts d'imagination pour voir, dans ces tubes réguliers et absolument fermés, des fentes lymphatiques du tissu conjonctif dilatées et dont l'endothélium a proliféré.

En d'autres points des préparations, cet aspect tubulé présente des caractères un peu différents : on trouve, par exemple, isolé dans le stroma de la tumeur comme le représente la figure 8, un tube régulier, possédant une membrane basale qui le sépare nettement du tissu conjonctif avoisinant. La lumière du tube est vide et tapissée par une couche de cellules cylindriques hautes, très minces, à noyau basal et au-dessous desquelles on peut voir quelques cellules

Digitized by Google

de remplacement : c'est là la structure assez précise d'un canal excréteur de glande salivaire; dans la figure 8, le type du tissu conjonctif qui entoure le tube est à noter : il s'agit d'un tissu conjonctif présentant de nombreuses fissures largement reliées les unes aux autres et tapissées par des cellules plates nombreuses; on retrouve fréquemment cet aspect lacunaire dans les premiers stades du développement normal du tissu conjonctif.

Telles sont donc les diverses formations épithéliales qu'on peut rencontrer dans les tumeurs mixtes des glandes salivaires, que nous retrouvons d'une façon tout à fait nette dans nos tumeurs. Ce sont en résumé :

1° Des travées de cellules épithéliales du type malpighien avec globes épidermiques, vésicules colloïdes, dégénérescence muqueuse ou hyaline des cellules;

2° Des formations reproduisant nettement le type et la disposition cellulaire des acini glandulaires normaux;

3° Des tubes irréguliers et flexueux tapissés de cellules épithéliales cubiques, ayant une structure glandulaire adénomateuse;

4° Des tubes réguliers enfermés dans une vitrée à type de canal excréteur.

Ces divers éléments sont combinés dans des proportions relatives, variables bien entendu pour chaque tumeur. Ainsi, pour prendre des exemples, dans notre tumeur n° 1, tous ces éléments se retrouvent en quantité à peu près égale; dans la tumeur n° 2, ce sont les formations malpighiennes qui dominent largement; dans la tumeur n° 3, une grande place doit être faite à côté des proliférations malpighiennes aux néoformations de type acineux pur (fig. 6).

III. — Maintenant que nous connaissons les divers éléments épithéliaux qui entrent dans la structure des tumeurs mixtes des glandes salivaires, il nous faut dire un mot des rapports de ces divers éléments entre eux, qui ont une grande importance au point de vue de la compréhension de la genèse de ces tumeurs.

Il ne faut pas croire en effet que les divers types de prolifération épithéliale soient partout nettement distincts et tout à fait isolés les uns des autres. Le plus souvent il y a un rapport intime non seulement de contiguïté, mais encore de continuité réelle entre les éléments malpighiens et les tubes glandulaires normaux ou adé-

Digitized by Google

nomateux. On voit très souvent dans nos préparations des masses malpighiennes qui viennent faire saillie dans la cavité des tubes épithéliaux, perforant pour ainsi dire leur paroi; et il semble dès lors que des cellules glandulaires se détachent, naissent des travées de cellules polygonales, qui ne vont pas tarder à prendre un type malpighien précis.

La figure 9 est tout à fait démonstrative. Nous y voyons en *cy* la paroi supérieure d'un de ces tubes, formé de cellules cylindriques ou cubiques régulières qui se continuent à leur périphérie, avec des cellules polygonales irrégulières; et en *g* nous voyons les cellules cylindriques venir se confondre par cette série de transitions insensibles avec un amas de cellules polyédriques qui prennent en *m* le type malpighien le plus net. Il semble donc que l'on trouve là des points de passage entre la prolifération malpighienne et la prolifération à type glandulaire; et l'on est immédiatement tenté de faire intervenir, pour expliquer de pareilles formations, la notion de « métaplasie cellulaire » : nous verrons tout à l'heure que nous n'avons nul besoin d'invoquer une métaplasie, et l'histoire du développement des tumeurs mixtes nous rendra très bien compte de cette continuité des éléments cellulaires, de cette intrication des deux sortes de proliférations, la prolifération glandulaire normale ou modifiée et la prolifération malpighienne.

IV. — Le stroma des tumeurs mixtes des glandes salivaires est aujourd'hui parfaitement connu : il est constitué par un tissu conjonctif polymorphe plus ou moins abondant; le tissu muqueux paraît dans bien des tumeurs être la forme prédominante. C'est justement au niveau des points où le stroma revêt un aspect myxomateux qu'il est intéressant d'étudier les rapports de ce stroma avec les éléments épithéliaux des travées et amas.

Les partisans de la théorie endothéliale triomphent quand ils étudient ces rapports. « Toutes les objections qu'on peut faire à Volkmann, dit Curtis, ne tiennent pas devant ce fait que les traînées, soi-disant épithéliales, du néoplasme se continuent avec les éléments du tissu conjonctif... Les traînées d'aspect épithélial se dissocient, s'égrènent en une foule de points, au milieu du stroma conjonctif; elles prennent alors des formes irrégulières et des prolongements qui entrent *en continuité directe avec des cellules du tissu conjonctif*; on peut dire, à volonté, que les traînées épithélioïdes se

Digitized by Google

terminent ou naissent au sein même du tissu conjonctif ou muqueux. »

Nous avons étudié avec un soin tout spécial dans nos tumeurs les rapports de la trame avec les cellules épithéliales des travées; les observations I et V nous ont fourni des points tout à fait intéressants; nous avons pu en conclure le fait suivant : dans l'immense majorité des cas, les travées épithéliales, quand elles arrivent au voisinage du tissu conjonctif, paraissent se dissocier. Ces cellules s'écartent les unes des autres et prennent souvent un aspect étoilé que nous avons déjà étudié : il semble que la substance fondamentale du tissu muqueux vienne s'infiltrer entre les cellules épithéliales; cette pénétration des deux tissus va en s'accentuant davantage, et il arrive un moment où l'intrication des deux ordres d'éléments, cellules épithéliales dissociées et cellules conjonctives étoilées, est intime. Leur confusion est-elle possible? Ne peut-on pas arriver à les distinguer les unes des autres : en un mot y-a-t-il continuité ou simplement contiguïté de deux formes cellulaires fortement modifiées et écartées par conséquent plus ou moins considérablement de leur type primitif?

Nous nous sommes attaché à démontrer que sur des coupes minces et colorées d'une façon très précise on pouvait arriver à pousser la différenciation des cellules du type épithélial avec les cellules du type conjonctif jusqu'aux limites ultimes de la prolifération. Les cellules épithéliales apparaissent toujours avec un protaplasma plus nettement accusé, plus fortement coloré par les réactifs, à bords plus précis ; il émet parfois des prolongements, mais ces prolongements, qui partent surtout des angles de la cellule, sont courts, durs et ne s'effilent pas dans la substance fondamentale : le noyau de ces cellules est toujours très riche en chromatine.

Les cellules conjonctives, au contraire, ont un protoplasma plus faiblement coloré par les réactifs, finement granuleux, à peine apparent, parfois disposé en mince couche autour du noyau. Le protoplasma émet des prolongements fins et longs qui donnent à la cellule un aspect rameux et qui viennent s'anastomoser avec des prolongements venus de cellules voisines. Le noyau de ces cellules est très pâle, ordinairement volumineux, parfois même vésiculeux.

Ces caractères opposés du protoplasma nous ont paru très nettement indiqués par les colorations au Van Gieson : le protoplasma

Digitized by Google

des cellules épithéliales prend une couleur orangée, tandis que celui des cellules conjonctives prend plutôt une teinte rosée, quelquefois très peu accusée. C'est là une différence que nous avons retrouvée dans tous les points de nos préparations et que nous avons fait dessiner fidèlement.

La figure 10 nous montre déjà cette distinction : nous y voyons un amas épithélial malpighien qui vient se dissocier dans une trame muqueuse riche en cellules; une cellule épithéliale prise au hasard (*m*) se distingue très bien de la cellule conjonctive (*cc*), toute voisine, et cependant d'aspect bien différent. La figure 11 montre un aspect analogue plus net encore peut-être : au-dessous d'un vaisseau (*v*) on voit l'intrication de deux proliférations cellulaires au sein d'un tissu vaguement fibrillaire, et la distinction entre les cellules épithéliales (*m*) et les cellules du type muqueux apparaît au premier coup d'œil. Dans la figure 12, nous voyons les éléments épithéliaux disséminés au sein de la trame muqueuse se réunir, se grouper, s'aplatir les uns à côté des autres pour s'infiltrer dans les espaces du tissu conjonctif et former des cordons qui donnent à la préparation un aspect plexiforme, et qui vont aboutir à des amas épithéliaux de type malpighien.

Ainsi donc, non seulement le caractère épithélial des cellules des travées est indubitable, mais encore l'étude attentive de nos préparations nous a permis de suivre jusqu'à ses limites extrêmes la prolifération épithéliale et de montrer que la prétendue *continuité* hautement affirmée par les partisans de la genèse conjonctive entre les éléments conjonctifs et les éléments épithéliaux est plus apparente que réelle : le fait ne peut d'ailleurs pas nous surprendre et il ne peut en être autrement étant donné les caractères des cellules des travées et des amas.

V. — Reste maintenant un dernier point à élucider : comment faut-il interpréter les figures de Volkmann, de Curtis et de Bosc représentant le début, le point de départ de la prolifération cellulaire dans les fentes lymphatiques du tissu conjonctif? Des figures analogues à celles de ces auteurs, nous en avons rencontré souvent dans toutes nos tumeurs. Mais qu'on prenne un cancer du sein dans sa zone d'envahissement, ce sont encore des figures analogues que l'on aura sous les yeux : des bourgeons de cellules cancéreuses pénètrent dans les fentes du tissu conjonctif et les distendent, ainsi

Digitized by Google

que dans les vaisseaux lymphatiques proprement dits : quoi de plus naturel que de voir leur endothélium irrité se tuméfier, augmenter de volume, entrer en prolifération, quoi de plus logique que de voir cette prolifération donner naissance à des cellules irrégulièrement polygonales plus ou moins volumineuses venant se mélanger et se confondre avec les cellules cancéreuses elles-mêmes? Ribbert[1], Letulle[2] dans son *Traité d'Anatomie pathologique*, ont bien insisté sur la difficulté très grande parfois de distinguer les endothéliomes d'avec les carcinomes : nous-même[3], dans une étude sur le « cancer épithélial primitif de l'ovaire », nous avons cherché à montrer que certains carcinomes pouvaient reproduire absolument tous les aspects des enthodéliomes, même ceux qui paraissent pathognomoniques, et que, dans certaines tumeurs un peu atypiques comme on en trouve dans l'ovaire, le diagnostic histologique ne peut parfois être posé d'une façon précise. Pour une de nos tumeurs de l'ovaire étudiée déjà auparavant, étiquetée « endothéliome » et présentant les figures les plus nettes qu'on considère comme caractéristiques de ces tumeurs, nous avons pu cependant démontrer sa nature épithéliale et en faire un carcinome en démontrant qu'en certains points on trouvait le point de départ indubitable de la prolifération néoplasique dans l'épithélium de surface de l'ovaire.

De ce qu'il y a contiguïté des éléments cellulaires, on ne peut conclure qu'il y ait continuité, et nous sommes persuadé que les proliférations endothéliales de nos tumeurs mixtes des glandes salivaires sont purement secondaires, produit de l'irritation des cellules endothéliales par l'infiltration cellulaire épithéliale qui progresse dans les fentes et les vaisseaux lymphatiques, dans toutes ses formes et sous tous ses aspects.

Ceci est surabondamment démontré, à notre avis, par ce fait, que si on suit la marche de la prolifération cellulaire depuis l'endothélium de la fente lymphatique en voie de division jusqu'aux amas pleins auxquels elle aboutit, on voit que ceux-ci sont très souvent constitués par des cellules épithéliales du type malpighien indéniable.

Si l'on veut alors soutenir encore l'origine endothéliale, il faut

1. Ribbert, *Lehrbuch der pathol. An.*, 1902.
2. Letulle, *Traité d'Anatomie pathologique.*
3. Massabuau, *Le cancer épithélial primitif de l'ovaire*, thèse de Montpellier, 1906.

Digitized by Google

admettre que la cellule endothéliale est capable d'aboutir comme terme ultime de sa prolifération et par pure métaplasie à la transformation en cellule épithéliale typique.

C'est là un fait sur lequel Retterer[1] a particulièrement insisté récemment.

Dans une communication à la Société de Biologie, où il donne le résultat de ses expériences, il annonce qu'en pratiquant le décollement des membranes tégumentaires d'un embryon de cobaye il a réussi à déterminer le développement de follicules clos aux dépens de masses épithéliales. Il admet dans les masses épithéliales du corps muqueux la possibilité de la transformation des cellules épithéliales en cellules conjonctives.

Les expériences de Retterer présentent un intérêt tout à fait considérable; mais à l'heure actuelle on peut bien être partisan convaincu de la non-spécificité cellulaire, mais on n'est pas autorisé à généraliser en partant de tels faits, et à admettre par exemple la possibilité dans une prolifération néoplasique de la transformation de cellules conjonctives en cellules épithéliales.

Par conséquent la structure histologique de nos tumeurs mixtes garde sa valeur tout entière, et démontre d'une façon irréfutable, nous semble-t-il, que leur genèse ne peut être expliquée ni par la théorie épithélio-glandulaire ni par la théorie conjonctive ou endothéliale.

Le professeur Bosc, qui est considéré comme étant en France l'un des partisans les plus autorisés de la théorie conjonctive, nous a déclaré être parfaitement convaincu de ce fait, quand nous lui avons montré les préparations de quelques tumeurs qui forment la base de ce travail, notamment de la tumeur n° 1. « De pareilles tumeurs, nous a-t-il dit, constituent des types tout à fait nets, tout à fait précis, forment une série dont les divers éléments sont comme des chaînons intimement unis les uns aux autres. Du fait même de cette union, de cette continuité, les caractères plutôt un peu indécis de quelques-unes de ces tumeurs où prédominent les travées de cellules purement indifférentes en rapport intime avec la trame conjonctive, et pour lesquelles on pourrait soutenir une origine endothéliale, sont lumineusement éclairés par l'aspect typique de quel-

1. Retterer, *Comptes rendus de la Société de Biologie*, 1903.

Digitized by Google

ques autres, dans lesquelles existent des cellules épithéliales malpighiennes parfois même prédominantes. »

Cunéo et Veau, pour qui les analogies de structure des tumeurs mixtes des glandes salivaires avec d'autres tumeurs mixtes développées au niveau de la région cervicale, paraissent être des arguments convaincants, pensent que la structure de ces tumeurs ne peut être expliquée que si on admet leur développement aux dépens de restes embryonnaires provenant des fentes branchiales de l'embryon. L'appareil branchial est composé de tissus complexes : épithélium pavimenteux stratifié, épithélium cylindrique, squelette conjonctivo-vasculaire. Chacun de ces éléments peut pour une cause inconnue entrer en prolifération et donner, tour à tour, des globes cornés comme le tissu pavimenteux et ectodermique, des formations cylindriques de nature entodermique, des tumeurs conjonctives, vasculaires et lymphatiques. D'une façon générale, il est rare qu'un seul de ces tissus prolifère seul et pour son propre compte; tous participent plus ou moins à l'édification de ces tumeurs.

La théorie branchiale telle que l'exposent Cunéo et Veau paraît au premier abord répondre victorieusement à toutes les objections qu'on peut lui adresser et semble être la seule capable d'expliquer l'histogénèse des tumeurs mixtes des glandes salivaires : c'est ainsi que concluent Vignard et Mouriquand [1] dans un travail qui est surtout une revue critique des diverses théories exposées à propos de la génèse des tumeurs mixtes.

Il nous semble que deux arguments principaux peuvent être opposés à la théorie branchiale :

1° Elle n'explique que d'une façon imparfaite le développement de tumeurs mixtes au niveau des glandules de la muqueuse des lèvres, de la muqueuse des joues, et surtout du voile du palais qui présentent cependant une structure absolument identique à celle des tumeurs parotidiennes. Au contraire la localisation des tumeurs mixtes de la parotide et de la sous-maxillaire paraît être en accord parfait avec cette théorie.

2° Si la théorie branchiale explique parfaitement la présence dans les tumeurs mixtes de masses d'épithélium plat à côté de tubes revêtus d'épithélium cylindrique de type entodermique, comment

1. Vignard et Mouriquand, Les tumeurs de la parotide d'origine branchiale. *Archives générales de Médecine*, 1904.

Digitized by Google

expliquer la présence dans ces tumeurs de tubes présentant la structure exacte des acini glandulaires, comment admettre le groupement de ces acini en véritables petits lobules tels que nous le voyons dans notre tumeur n° 3?

Il semble donc que nous soyons là en présence de deux faits qui nous empêchent d'accepter d'une façon intégrale la théorie branchiale telle que la soutiennent Cunéo et Veau.

Une autre explication pathogénique est-elle possible? Nous le pensons, si on admet la théorie de l'origine embryonnaire telle que la soutenait et l'exposait Pitance[1] il y a déjà dix ans.

« Nous pensons, dit-il, qu'il est possible d'admettre que les éléments épithéliaux des tumeurs mixtes se développent non pas aux dépens du parenchyme glandulaire, mais aux dépens d'amas épithéliaux disséminés entre les acini : ils auraient conservé leurs caractères embryonnaires et auraient sommeillé en quelque sorte jusqu'au jour où, se développant, ils donnent naissance à la partie épithéliale d'une tumeur mixte. »

Les idées de Pitance sont absolument tombées dans l'oubli. Veau n'en fait même pas mention dans sa thèse. Vignard et Mouriquand les exposent sans leur accorder une grande importance. Elles sont reprises sous une forme nouvelle et avec un développement plus considérable par Hinsberg et surtout par Wilms qui expose cette théorie dans toute son ampleur et lui donne en la rajeunissant par des preuves nouvelles la place prépondérante qu'elle doit occuper.

Les germes embryonnaires, dit Wilms, destinés à la formation des glandes salivaires et en particulier de la glande parotide, apparaissent de très bonne heure dans les premiers stades de la vie intra-utérime : ils naissent sous forme de bourgeons, de l'ectoderme qui doit constituer aussi le revêtement muqueux de la cavité buccopharyngée. Ces bourgeons embryonnaires, constitués par une masse d'ectoderme qui a entraîné une plus ou moins grande quantité de mésoderme, vont aboutir à la constitution des glandes salivaires adultes, dont le stroma sera formé par le développement des cellules mésenchymateuses, et dont les cellules sécrétantes des acini seront dues à la haute différenciation des cellules ectodermiques.

1. Pitance, thèse de Paris, 1897.

Digitized by Google

Ainsi donc, l'ectoderme de la région buccale va donner naissance par sa différenciation au cours du développement à deux ordres de formations bien différentes : 1° le revêtement épithélial de la muqueuse buccale qui est un épithélium pavimenteux stratifié; 2° le parenchyme des glandes salivaires constitué par des acini revêtus de cellules cubiques sécrétantes.

Si l'on admet que la totalité des cellules qui constituent le bourgeon embryonnaire peut ne pas entrer en voie de division, on comprendra facilement qu'il est logique de penser que quelques-uns de ces éléments, qui sont restés inutilisés sous la forme de petits foyers de cellules embryonnaires dans l'intérieur de la glande salivaire, après être demeurés longtemps à l'état latent, sous une influence que nous ne connaissons pas encore, seront capables d'entrer soudain en voie de prolifération extrêmement active. Or cette prolifération ectodermique aboutira au même résultat auquel elle devait aboutir si elle s'était produite pendant la vie embryonnaire, c'est-à-dire que d'une part elle pourra constituer de l'épithélium plat, analogue au revêtement de la muqueuse buccale, d'autre part de l'épithélium salivaire normal ou légèrement atypique (type adénomateux).

Cette théorie nous a paru extrêmement séduisante et l'étude de nos tumeurs semble apporter en sa faveur des preuves intéressantes.

On peut formuler en effet en sa faveur une série d'arguments qu'il nous reste à exposer maintenant.

1° Tout d'abord il ne s'agit point là d'un fait particulier dans l'histoire du développement des tumeurs dans les organes glandulaires, mais bien d'un fait qui tend, à l'heure actuelle, à prendre une importance de plus en plus considérable.

Wölfler, Laguesse, Albarran, ont montré qu'il existait dans la glande thyroïde, dans le pancréas, dans le rein, des éléments embryonnaires, se présentant sous divers aspects et qu'il fallait considérer comme des restes du bourgeon cellulaire, qui avait donné naissance à ces glandes elles-mêmes.

Albarran a démontré que dans le rein ces restes embryonnaires, qui se présentent sous la forme de canalicules rénaux aberrants, peuvent être le point de départ d'une prolifération néoplasique parfois très maligne. Monod et Arthaud ont fait la même démons-

Digitized by Google

tration à propos de certaines tumeurs mixtes du testicule; tout récemment Walthard a expliqué le développement de certains adénomes de l'ovaire par un processus tout à fait identique : il n'y a donc rien d'étonnant à penser que des formations analogues peuvent exister dans les glandes salivaires aussi bien que dans la glande thyroïde, le rein, l'ovaire ou le testicule et devenir le point de départ de néoplasmes complexes imitant les divers produits du développement du germe embryonnaire.

2° Ce ne serait évidemment là qu'une hypothèse purement philosophique, si les faits observés ne semblaient pas venir la démontrer. Les tumeurs mixtes des glandes salivaires renferment deux ordres d'éléments : 1° des éléments épithéliaux appartenant les uns au type malpighien, les autres au type glandulaire; 2° des éléments conjonctifs de type essentiellement variable.

On ne peut expliquer d'une façon logique cette structure complexe que si on admet que les deux sortes de formations épithéliales sont le résultat du développement d'un bourgeon ectodermique qui évolue tardivement et dans le sens néoplasique, mais qui aboutit à la différenciation vers laquelle avait évolué l'ectoderme buccal primitif dont il n'est qu'une partie retardée dans son évolution, c'est-à-dire à la formation d'épithélium plat d'une part, d'épithélium glandulaire de l'autre. La prolifération de cellules mésodermiques, qui faisaient elles aussi partie intégrante du germe embryonnaire, explique le développement du stroma de ces tumeurs sans qu'il soit besoin de faire intervenir une néoplasie cellulaire.

Cette théorie explique fort bien et explique seule non seulement le voisinage des deux sortes d'éléments épithéliaux, mais encore leur intimité, leur intrication et aussi ce fait qu'il semble que l'on ait sous les yeux en certains points des préparations, des figures représentant une véritable naissance des tubes glandulaires typiques aux dépens de masses d'épithélium plat, ou réciproquement.

La formation de tubes à type de canal excréteur tel que celui représenté dans la figure 8 ne doit pas nous surprendre non plus avec cette interprétation de la genèse des éléments épithéliaux des tumeurs mixtes.

Cette théorie a d'ailleurs été démontrée exacte non seulement pour les tumeurs des glandes salivaires, mais encore pour les tumeurs mixtes développées en certains points de la cage thoracique

Digitized by Google

et notamment dans la glande mammaire, où Wilms, Lecène et d'autres, admettent que c'est aux dépens de germes ectodermiques que se constituent les éléments épithéliaux de type variable de ces tumeurs.

L'ectoderme forme au niveau du sein aussi bien l'épiderme de la peau que les tubes épithéliaux de la glande. Si un fragment de cet ectoderme reste inutilisé dans la vie embryonnaire, il pourra se développer plus tard après être longtemps resté à l'état latent, reproduire les mêmes processus de différenciation cellulaire que pendant les premières phases du développement et aboutir à la formation d'éléments épithéliaux plats à côté de tubes glandulaires, comme on les rencontre dans presque toutes les tumeurs mixtes du sein. Peut-être même, comme le dit Wilms, bien des adénomes encapsulés du sein ne reconnaissent pas d'autre pathogénie.

3° Cette théorie embryonnaire explique mieux que la théorie branchiale le développement des tumeurs mixtes au niveau des glandules des lèvres, de la joue et du voile du palais : elle rend en outre parfaitement compte de l'encapsulation de ces tumeurs.

En raison de tous ces faits, elle nous paraît être celle qui explique le mieux la structure complexe, mal connue jusqu'à l'heure actuelle, dés tumeurs mixtes des glandes salivaires.

Il resterait pour compléter la série des arguments histologiques que nous venons de donner en sa faveur, à l'aide de l'étude de nos six tumeurs, à démontrer l'existence de germes embryonnaires latents dans les glandes salivaires. C'est un résultat que l'on ne peut obtenir que par l'étude attentive de nombreuses parotides embryonnaires et adultes, et qui mettra définitivement un terme aux longues discussions sur la genèse des tumeurs mixtes de cette glande.

Conclusions.

I. — Les tumeurs mixtes des glandes salivaires sont constituées par deux ordres de tissus, du tissu conjonctif et du tissu épithélial.

II. — Le tissu épithélial se présente sous deux aspects différents :

1° Il constitue des amas d'épithéliums plats de type malpighien, dont le développement peut être parfois prépondérant et aboutir à la constitution de véritables épithéliomas pavimenteux intra-parotidiens, indépendants de la glande.

Digitized by Google

La dégénerescence des cellules épithéliales des travées aboutit à la formation de tubes pseudo-glandulaires de forme variable, que les partisans de la théorie épithélio-glandulaire ont souvent pris pour de véritables tubes acineux.

2° Le tissu épithélial se présente encore dans ces tumeurs sous la forme de tubes glandulaires véritables, constituant de véritables petits groupements acineux en forme de lobules au sein de la tumeur, ou bien aboutissant à la formation de tubes adénomateux plus ou moins volumineux.

On trouve encore dans ces tumeurs des formations épithéliales, qui reproduisent la structure exacte des canaux excréteurs des glandes salivaires.

III. — Les deux ordres de productions épithéliales, épithéliums plats d'une part, épithéliums glandulaires de l'autre, présentent dans les tumeurs mixtes des relations intimes et étroites : il existe des points où elles s'imbriquent et se confondent, où elles semblent dériver l'une de l'autre, où il semble que l'on surprenne par exemple le point de départ d'une prolifération malpighienne aux dépens d'un tube glandulaire normal ou adénomateux.

IV. — Quand on examine les rapports du stroma conjonctif polymorphe avec les travées ou les amas d'épithélium plat, on constate qu'il n'y a pas de *continuité* entre les deux ordres de formations, mais simple *contiguïté* par pénétration réciproque et que l'on peut suivre souvent, jusqu'aux termes ultimes de la prolifération, la distinction entre les éléments de type épithélial et les éléments de type conjonctif.

V. — La théorie épithélio-glandulaire, ni la théorie endothéliale ne sont capables d'expliquer la structure histologique de ces tumeurs complexes des glandes salivaires.

VI. — La théorie branchiale ne permet pas d'expliquer d'une façon parfaite les diverses localisations de ces tumeurs mixtes (glandules des lèvres, de la joue, du voile du palais), et surtout ne permet pas de comprendre la présence dans ces tumeurs de formations épithéliales de type glandulaire *normal* ou adénomateux.

VII. — Seule, la théorie qui explique le développement des tumeurs mixtes des glandes salivaires aux dépens de restes ecto-mésodermiques du bourgeon embryonnaire destiné à la formation de

Digitized by Google

ces glandes elles-mêmes, rend compte d'une façon parfaite de la structure de ces tumeurs.

1° Elle n'est qu'un fait particulier dans l'histoire du développement des tumeurs mixtes au niveau des organes glandulaires.

2° Elle explique la néo-formation aussi bien d'épithélium plat que d'épithélium glandulaire normal ou adénomateux, l'ectoderme primitif de la région buccale aboutissant dans ces tumeurs à la différenciation vers laquelle il évolue normalement.

3° Elle rend compte parfaitement de l'intrication des deux ordres de proliférations épithéliales, et des rapports intimes de contiguïté et de continuité entre elles.

4° Il n'est point besoin d'invoquer, comme dans la théorie endothéliale, une métaplasie cellulaire pour expliquer le développement du stroma conjonctif polymorphe de ces tumeurs.

Digitized by Google

CONGRÈS FRANÇAIS DE MÉDECINE

IXe SESSION, TENUE A PARIS DU 14 AU 17 OCTOBRE 1907

MM. Gilbert Ballet et Louis Delherm (Paris), *rapporteurs*. — *Pathogénie et traitement du goitre exophtalmique*.

Les théories les plus diverses ont été émises sur la pathogénie de la maladie de Graves.

Les uns ont considéré cette affection comme une névrose, comme la conséquence d'un trouble fonctionnel et même organique du bulbe, ou encore comme la résultante d'une perturbation du système sympathique.

D'autres auteurs ont fait jouer le principal rôle à certaines glandes à sécrétion interne et particulièrement au corps thyroïde.

Enfin, des théories intermédiaires sont tirées, qui invoquent à la fois la perturbation nerveuse et le trouble de la fonction thyroïdienne.

La plupart des tentatives thérapeutiques découlent d'une des conceptions pathogéniques.

Nous classerons les traitements en deux groupes :

Dans le premier, nous étudierons les interventions chirurgicales telles que :

1° *Injections médicamenteuses dans la glande thyroïde*. — On a injecté différents médicaments et notamment des solutions iodées ou iodo-iodurées à la dose de 50 centigrammes à 1 gramme. On a obtenu par ce procédé des résultats parfois très appréciables. Néanmoins, en dehors des accidents septiques, on doit redouter des hémorragies parfois considérables, des douleurs d'oreilles, de la nuque, de l'épaule, et, complications plus redoutables, de la fièvre, de la dyspnée; enfin, dans certains cas, la mort subite. Récemment, Pitres a conseillé les injections d'éther iodoformé, en solution de 4 grammes d'iodoforme dans 20 grammes d'éther, dont on injecte 1 centimètre cube de temps en temps dans la tumeur. Pitres, en 1899, a publié 6 guérisons et 6 améliorations par ce procédé.

J. Abadie et Ch. Collon ont soigné 24 cas légers ou graves uniquement par cette méthode. Ils ont eu 12 guérisons ou améliorations pouvant imposer pour des guérisons, 9 améliorations persistantes notables, 3 améliorations passagères. Ils ont constaté la diminution du volume du goitre, la disparition des insomnies, des céphalalgies, de l'émotivité. Néanmoins, on peut se demander si la guérison est aussi définitive qu'on peut l'espérer.

2° *Exothyropexie*. — L'exothyropexie, tentée par Jaboulay, a donné, entre ses mains et celles de Poncet, dans 12 cas, 5 guérisons ou améliora-

Digitized by Google

tions seulement. Dans les cas heureux, on compte une notable proportion de récidives. Les cas malheureux ne sont pas rares; on peut citer celui de Brémond, opéré par Poncet, à la Salpêtrière, qui se termina par la mort dans le coma; 2 cas de Jaboulay, qui moururent le lendemain de l'opération, au milieu des symptômes d'une intoxication à marche suraiguë. Cette opération est abandonnée.

3° *Thyroïdectomie partielle.* — Depuis les travaux de Reverdin, de Schiff, de Julliard, de Kocher, qui ont attiré l'attention sur les très graves conséquences de la thyroïdectomie totale, on ne pratique plus que la thyroïdectomie partielle.

Selon que le goitre est diffus ou nucléaire, on pratique l'ablation d'un lobe ou l'énucléation.

Reclus a observé 3 succès. Buscheram, en 1894, a publié 80 cas, qui comportent 31 guérisons, 26 améliorations, 16 aggravations, 6 morts, 7 inconnus. Frieberg, en 1893, dans 33 cas, a eu 20 guérisons et 2 morts. La statistique la plus importante est celle d'Allen Starr, qui porte sur 190 thyroïdectomies, ayant donné 74 guérisons complètes, 45 améliorations, 3 insuccès et 33 morts immédiates, soit 17 p. 100 de mortalité. Bérard a eu 15 à 30 p. 100 de mortalité immédiate; Mayo, 15 p. 100 sur 40 cas.

Néanmoins, les cas de mort pendant l'intervention, ou très-peu de temps après, ont été encore assez fréquents dans les statistiques récentes pour que Wriesinger, dans une discussion à la Société de Médecine de Hambourg, proclame que la thyroïdectomie est mortelle dans 10 pour 100 des cas.

Il est impossible de ne pas se laisser impressionner par ces morts rapides survenant quelques jours ou quelques heures après une opération simple.

A côté de ces morts subites, la thyroïdectomie peut avoir d'autres conséquences fâcheuses que l'on peut diviser : 1° en accidents immédiats tels que hémorragies, accidents respiratoires; 2° en complications éloignées, telles que complications broncho-pulmonaires et troubles cardiaques.

En regard de ces dangers et de ces complications, peut-on placer des résultats satisfaisants? Il ne le paraît pas.

D'après Brissaud, dans 200 ou 300 cas de thyroïdectomie, on a noté seulement chez trois ou quatre malades la disparition de l'exophtalmie; jamais le signe de Græfe n'a cédé. Parfois, dans les huit jours qui suivent, il se produit une exacerbation qui emporte le malade.

Bonardi mentionne que les suites éloignées sont grevées de cas de folie, de myxœdème, de troubles intellectuels, de mort après des semblants d'améliorations; et il conclut que la thyroïdectomie est plus dangereuse que la maladie.

4° *Ligatures des artères thyroïdiennes.* — La ligature des artères thyroïdiennes, proposée par Lange et par Jones contre les goitres vasculaires (1807), a été employée plus récemment par Billroth, Wœlfler, Rydygier, et enfin, surtout, par Kocher, dans le goitre exophtalmique.

Dans un mémoire récent, Kocher, se basant sur des examens histologiques du corps thyroïde, d'autre part sur l'augmentation du volume des

Digitized by Google

glandes lymphatiques du voisinage, enfin sur des examens du sang qui montrent une augmentation de la lymphocytose, estime que tous ces phénomènes sont dus, d'une manière certaine, à l'hyperfonctionnement de la glande, et qu'en diminuant la sécrétion on peut guérir la maladie. Pour éviter les conséquences graves d'une thyroïdectomie trop complète d'emblée, Kocher pratique des interventions successives, effectuées à quelques jours de distance les unes des autres, et en n'intervenant à nouveau que lorsqu'il a pu se rendre compte des résultats obtenus par l'intervention antérieure.

D'autres auteurs, parmi lesquels Lavisé, modifient quelque peu cette technique, et ligaturent, en une seule fois, les quatre artères.

Sous une bénignité apparente, la ligature des artères est aussi délicate que la thyroïdectomie. Enfin les résultats sont loin d'être toujours parfaits. Kocher lui-même a vu la ligature des quatre artères thyroïdiennes être suivie de myxœdème. On n'est pas toujours non plus à l'abri des récidives.

5° *Sympaticectomie.* — A la suite d'un insuccès complet de la thyroïdectomie, Jaboulay pensa que deux au moins des symptômes cardinaux de la maladie, l'exophtalmie et les palpitations, pouvaient s'expliquer par une irritation du sympathique cervical ; et il pratiqua la section de ce nerf (1896). Abadie, peu après, émit la théorie dite « sympathique » du goitre exophtalmique.

Pour Abadie, tout se passe comme s'il y avait excitation permanente des fibres vaso-dilatatrices ou de leurs noyaux. Il explique ainsi tous les symptômes.

Jonnesco, quelques mois après l'intervention de Jaboulay, pensant que la simple section était insuffisante, réséqua le ganglion supérieur et moyen, avec le cordon intermédiaire. En 1897, Soulié alla encore plus loin : il comprit dans son intervention le ganglion cervical inférieur.

Il existe une grande inconstance dans les résultats obtenus. Les guérisons complètes sont rares. Dans tous les autres cas, les malades ou bien sont morts, ou bien ont obtenu seulement une atténuation symptomatique plus ou moins marquée. Bien souvent enfin, au bout de quelques mois, les symptômes qui s'étaient atténués ont réapparu.

Un temps d'arrêt paraît du reste s'être fait dans la vogue de la sympathicectomie.

Les autres traitements ont été : *l'opothérapie*, *la sérothérapie*, *la radiothérapie*, *la radiumthérapie*, qui sont des procédés cherchant uniquement à modifier le corps thyroïde ou le sympathique ;

L'électricité ou *les médications pharmaceutiques* peuvent, suivant la manière dont elles sont utilisées, exercer tantôt une action pathogénique, tantôt une action symptomatique.

L'électricité, sous forme de courant galvanique ou galvano-faradique, concourt aussi à diminuer la sécrétion thyroïdienne, et, par son action sédative, calmante et vaso-constrictive, elle agit sur le sympathique. C'est un bon procédé de traitement qui a fait ses preuves.

Digitized by Google

Les injections de sérum ou de sang d'animaux éthyroïdés paraissent devoir être mises en première place.

Enfin le salicylate de soude est, parmi les préparations pharmaceutiques, celle qui paraît avoir le plus de succès à son actif.

Nous ajouterons l'hydrothérapie, les cures d'air, les stations thermales, le massage, un régime alimentaire bien compris, et, enfin, l'isolement et la psychothérapie.

M. Doyen (Paris). Dans le goitre exophtalmique, il y a toujours, en un point quelconque de la thyroïde, un ou plusieurs lobules modifiés. Histologiquement, on constate que les cellules épithéliales sont revenues à l'état embryonnaire. Dans deux cas, j'ai trouvé des noyaux d'aspect cancéreux. Par la palpation de la glande mise à nu, on reconnaît facilement les points malades à leur consistance spéciale. Leur extirpation est suivie d'une amélioration rapide en cinq, six ou huit jours; et même d'une guérison définitive. Mais l'opération doit être faite rapidement, ce qui se peut en agissant de la façon suivante : incision transversale de la peau, qui laisse une cicatrice à peine visible et facile à masquer; palpation de la glande mise à nu: énucléation des points malades qu'on isole et qu'on sépare du reste de la glande après écrasement de la partie intermédiaire; si les lésions sont diffuses, on reconnaît les parties restées saines à leur mollesse spéciale; il suffit d'en laisser gros comme une noisette pour éviter les accidents. L'opération ainsi conduite dure cinq à six minutes au maximum et donne de bons résultats. Il faut agir sur la glande plutôt que sur le grand sympathique.

M. Lancereaux (Paris). Le sulfate de quinine, donné à dose élevée et longtemps prolongée, me paraît être la médication héroïque de la maladie de Basedow.

M. Abadie (Paris). Je voudrais m'efforcer d'établir la théorie vasomotrice (excitation des vaso-dilatateurs du sympathique cervical) du goitre exophtalmique. En effet, je m'appuierai sur ce fait que les carotides sont augmentées de volume et battent très-violemment, tandis qu'on ne constate pas de troubles au niveau d'autres grosses artères, comme les fémorales; sur ce fait que la tachycardie, l'exophtalmie, ne sont pas forcément subordonnées, en clinique, à l'augmentation de volume de la glande thyroïde; sur ce fait encore qu'on ne reproduit pas expérimentalement le syndrome de Basedow par l'hyperthyroïdisation chez l'homme ou chez les animaux. Par contre, M. Morat, en excitant la chaîne ganglionnaire du sympathique dans la partie supérieure de la région dorsale, a obtenu la tachycardie, l'augmentation de volume du corps thyroïde, et l'exophtalmie: et, inversement, la section du sympathique cervical chez les malades atteints de maladie de Basedow a fait disparaître ces trois symptômes cardinaux de l'affection. Donc, réservant la question du sérum de chèvres éthyroïdisées dont je n'ai pas l'expérience, je pense que, si le sulfate de

Digitized by Google

quinine, vaso-constricteur par excellence, donné longtemps et à haute dose, ne réussit pas, que des accidents sérieux apparaissent, il faut recourir à la sympathicotomie, opération plus rationnelle, plus efficace, et moins dangereuse que la thyroïdectomie.

M. Doyen. La thérapeutique médicale ne donne aucun résultat dans le traitement du goitre exophtalmique. Je tiens à la disposition du rapporteur des coupes microscopiques qui démontrent le retour des lobules thyroïdiens altérés à l'état embryonnaire.

Ces préparations sont la preuve d'une corrélation directe entre la maladie de Basedow et l'altération thyroïdienne.

M. Abadie nous a exposé une théorie, tout artificielle. L'origine nerveuse du goitre exophtalmique est démontrée, dit-il, par l'exagération des pulsations des seules artères cervicales; et il leur oppose l'absence de battements violents dans la fémorale. M. Abadie paraît ignorer que les artères sont élastiques, et qu'en raison de cette propriété de leur tunique moyenne, le choc de l'ondée sanguine s'atténue considérablement lorsqu'on s'éloigne du cœur. M. Abadie semble également ignorer le trajet des filets thyroïdiens du sympathique, lorsqu'il nous parle du danger de lier ces vaisseaux dans la ligature des artères thyroïdiennes suivant la méthode *indirecte* de Kocher.

Il n'existe aucune ramification sympathique de quelque importance qui puisse être liée avec les artères thyroïdiennes; quant aux filets nerveux microscopiques qui rampent dans la gaine externe des artères, ils ne peuvent pas être ménagés par la ligature. M. Abadie fait erreur également, en arguant de l'impossibilité de déterminer chez l'animal le goitre exophtalmique par la médication thyroïdienne intensive. Non seulement il est impossible de conclure des animaux à l'homme, dans les cas même de maladies spontanées et très-analogues; mais je dois ajouter qu'aucun expérimentateur n'a tenté de produire artificiellement la maladie de Basedow en faisant absorber à un animal un lobe thyroïdien altéré, provenant d'un goitre exophtalmique chez l'homme.

J'oppose donc des faits à des théories trop spéculatives; et je persiste à préférer, dans les cas où la médecine est impuissante, la méthode opératoire directe, la résection des lobes thyroïdiens altérés, aux méthodes indirectes, la section du sympathique ou la ligature des artères thyroïdiennes.

La question de la pathogénie de goitre exophtalmique ne me paraît pas difficile à élucider, si les médecins deviennent moins réfractaires à l'opération, particulièrement la thyroïdectomie partielle, et je suis prêt à vous démontrer l'innocuité et les bons résultats de cette opération, lorsqu'elle est bien faite.

M. Hallion (Paris). Restant sur le terrain physiologique, je dirai qu'avec M. François-Franck j'ai constaté que l'excitation du grand sympathique déterminait toujours une vaso-constriction du corps thyroïde.

M. G. Ballet. J'admets qu'il y a, à l'origine de la maladie de Basedow, un

Digitized by Google

trouble nerveux qui perturbe le fonctionnement du corps thyroïde; mais je soutiens aussi que l'on peut — et je l'ai fait avec M. Enriquez — reproduire expérimentalement le syndrome basedowien par hyperthyroïdisation. Pratiquement, il faut savoir qu'il existe des malades qui s'accommodent très bien de leur goitre exophtalmique, que le médecin peut guérir bien souvent cette affection. Il ne faut donc pas se hâter d'envoyer le malade au chirurgien et ne le faire que si la maladie ne s'améliore pas médicalement ou détermine des accidents graves.

M. Léopold Lévi (Paris). Je ferai remarquer que la maladie de Basedow peut être reproduite chez l'homme par thyroïdisme alimentaire, par le traitement iodé des goitres.

M. Kocher (Berne). J'ai observé dans la maladie de Basedow des modifications du sang et du tissu lymphoïde dues au trouble thyroïdien. J'ai obtenu de bons résultats à Berne par l'extirpation partielle et la ligature artérielle, chacune d'elles ayant été faite uniquement ou toutes deux ayant été pratiquées à la fois.

M. Gauthier (Genève). Je crois à l'origine thyrotoxique du goitre exophtalmique, parce que cette affection est plus fréquente chez les goitreux que les autres personnes, parce que les accidents aigus d'iodisme ne sont que des accidents thyroïdiens.

M. Rénon (Paris). J'ai essayé l'opothérapie hypophysaire dans la maladie de Basedow. Je la considère comme une médication symptomatique, comme la simple application de l'influence de l'hypophyse sur le système vasculaire aux symptômes vasculaires du goitre exophtalmique.

M. J. Parisot (Paris). Me basant sur les relations qui existent entre la thyroïde et l'hypophyse, j'ai traité par l'extrait hypophysaire trois malades atteints du goitre exophtalmique. Chez tous, le tremblement, les sueurs, la diarrhée ont disparu très rapidement; les urines et les règles ont augmenté d'abondance. Le goitre a diminué de volume; ses battements ont été supprimés. La tachycardie a été, elle aussi, influencée, mais persiste dans 2 cas, alors que, dans le troisième, le pouls est tombé de 140 à 60 et se maintient à ces chiffres depuis trois mois. Le poids des malades s'est considérablement élevé.

A côté des réactions réciproques que s'impriment l'hypophyse et la thyroïde, je pense qu'il faut, dans cette action de l'extrait hypophysaire, faire intervenir ces deux faits que m'a prouvés l'expérimentation : la vasoconstriction intense qu'exerce sur les vaisseaux thyroïdiens l'extrait hypophysaire, et la puissance antitoxique de cet extrait vis-à-vis de l'extrait thyroïdien.

M. David (Limoges). Je citerai un cas de guérison, maintenue depuis six ans, de goitre exophtalmique par les eaux-mères de Salies-de-Béarn, chez un homme de quarante-deux ans.

Digitized by Google

MM. Jean Delize et Perrin (Nancy). A propos de la posologie des produits opothérapiques, nous ne saurions trop préconiser une méthode simple et précise, pour évaluer l'activité d'un extrait par rapport à l'organe frais correspondant.

M. Paul Sainton (Paris). — *Goitre exophtalmique.*

J'étudierai surtout, dans le traitement du goitre exophtalmique, l'*organothérapie*, ses indications et ses résultats.

Pendant longtemps, le goitre exophtalmique fut considéré comme une névrose pure et simple, au même titre que la neurasthénie et que l'hystérie : dans les traités classiques, il est encore décrit, côte à côte, avec elles.

Aujourd'hui, on tend de plus en plus à restreindre le nombre des affections *sine materia*. Plus qu'aucune autre affection nerveuse, la maladie de Basedow a suscité des recherches précises ; on en a cherché la cause dans le bulbe, dans le système sympathique tout entier, ou dans sa portion cervicale. Mais, depuis les expériences déjà anciennes qui ont mis en valeur le rôle de la glande thyroïde en pathologie, cet organe a été accusé d'être l'agent principal des accidents; il semble que la théorie glandulaire ait gagné du terrain. Pourtant, à mesure que les sécrétions internes étaient mieux étudiées, les troubles dans les fonctions des organes qui y président apparaissaient plus nombreux ; et l'on en vint à se demander si l'origine du goitre exophtalmique ne pouvait pas être cherchée dans d'autres glandes que la thyroïde. Les uns remarquaient les symptômes basedowiens accompagnant les modifications de la fonction ovarienne, puberté, ménopause, troubles menstruels; les autres, frappés de la persistance du thymus dans les autopsies, mettaient en cause cet organe à physiologie problématique. Enfin, la coexistence de certains syndromes d'origine pituitaire ou surrénale avec le goitre exophtalmique amenait les observateurs à soupçonner la participation possible de ces glandes dans l'éclosion des phénomènes morbides. La découverte des connexions étroites qu'offre la glande thyroïde avec les groupes glandulaires parathyroïdiens contribua encore à compliquer le problème de la pathogénie de la maladie de Basedow.

On le voit, le nombre des faits où l'organothérapie a donné des résultats satisfaisants est donc considérable; qu'une action suggestive ait pu se produire par son intermédiaire dans quelques cas, le fait est possible; mais, en présence du nombre considérable des cas guéris ou améliorés, le scepticisme serait exagéré. D'ailleurs, l'emploi des méthodes opothérapiques est étayé par des recherches physiologiques. La diversité des moyens employés n'est point un argument contre la valeur de la méthode; elle serait, au contraire, une preuve en sa faveur. Car il est impossible de nier les connexions anatomo-pathologiques qui relient ces glandes en présence de la constatation des altérations de l'hypophyse, de la surrénale, de la thyroïde, de l'ovaire, dans certaines maladies de Basedow ; au point de vue clinique, plus nombreux de jour en jour sont les faits où l'on signale l'association de la maladie de Basedow avec le syndrome d'Addison, l'insuffisance ovarienne, l'acromégalie. Comme l'ont dit Rénon et Delille, on peut se demander s'il

Digitized by Google

n'y a pas intérêt à associer les méthodes opothérapiques. Peut-être le traitement organothérapique, en servant de pierre de touche, peut-il aider à reconnaître la glande mise en cause; il y a là toute une série de recherches à faire. La clinique seule est, en effet, impuissante à attribuer à chaque variété basedowienne son origine réelle.

Il est donc bien difficile d'établir, en présence d'un syndrome basedowien, une médication vraiment spécifique. C'est pour cela qu'il n'est point permis de négliger des méthodes telles que la cure de repos et d'isolement, l'électrothérapie, le traitement hydrominéral, etc., qui ont eu elles aussi des succès.

M. Doyen. — *Étiologie du cancer chez l'homme et chez les animaux.*

Les expériences entreprises pour résoudre le problème de l'étiologie des tumeurs ont été dirigées dans deux voies bien distinctes.

1° La greffe cancéreuse.

Ehrlich a démontré que l'épithélioma de la souris pouvait être remplacé par un sarcome, à la suite d'une longue série de passages successifs.

Il a démontré ensuite que les souris chez lesquelles la greffe épithéliale ne se développait pas étaient vaccinées à la fois contre l'épithéliome, contre le sarcome, et contre l'enchondrome.

Plus récemment, il observa la transformation, chez des souris déjà immunisées, du cancer épithélial en adénome, c'est-à-dire qu'en inoculant à ces souris une tumeur maligne il obtenait une tumeur bénigne.

2° Mes recherches sur le microbe pathogène du cancer m'ont conduit de mon côté à acquérir, dès 1886, la certitude que les tumeurs les plus variées, épithéliome, carcinome, sarcome, enchondrome, etc., renfermaient un seul et même microbe.

Les expériences ont démontré que l'inoculation de cultures pures, de provenance épithéliale ou sarcomateuse, produisait indifféremment et le plus souvent simultanément, chez le rat blanc, des néoformations épithéliales et cartilagineuses du poumon, identiques à l'enchondrome malin du poumon du chien.

Les cultures atténuées du Micrococcus neoformans préservent, par rapport aux animaux témoins, dans la proportion de 30 à 50 p. 100, la souris blanche contre la greffe cancéreuse.

Les expériences d'Ehrlich sont donc venues confirmer pleinement mes publications antérieures : 1° sur l'unité étiologique des néoplasmes: 2° sur la possibilité de réaliser avec un seul vaccin l'immunité contre les tumeurs les plus variées et de structure histologique différente. Il ne faut pas négliger le traitement médical. Mais ce traitement général du cancer ne peut être efficace qu'à condition d'être employé autant que possible dès l'apparition des premiers symptômes.

M. Linossier, *rapporteur.* — *Le traitement de l'ulcère simple de l'estomac.*

L'ulcère simple de l'estomac a une tendance naturelle à la guérison. Il s'agit donc moins de chercher à guérir un ulcère que de s'efforcer d'écarter

Digitized by Google

les causes qui contrarient sa guérison; ces causes sont les mouvements de l'estomac, l'irritation produite par les aliments, l'action digestive du suc gastrique. Les moyens thérapeutiques seront de trois ordres : diététiques, médicamenteux, chirurgicaux.

Le traitement diététique se propose de réaliser la suppression de toute activité stomacale, le repos de l'organe, pour favoriser la cicatrisation de l'ulcère. Dans la pratique, les dangers de l'inanition sont un obstacle à sa réalisation. La cure de repos stomacal a comme correctif l'alimentation extra-gastrique : sous-cutanée et rectale. En dehors de l'eau et des sels, l'alimentation sous-cutanée ne peut fournir d'une manière pratique à l'organisme que des corps gras, c'est-à-dire un aliment hautement thermogène, mais lentement utilisable. Les injections sous-cutanées d'albumine et de sucre sont dangereuses. L'alimentation rectale, bien que plus importante, est insuffisante. La quantité d'albumine absorbée ne peut suffire à réaliser l'équilibre azoté chez un sujet nourri exclusivement par le rectum. La graisse émulsionnée est absorbée, mais toujours en quantités inférieures à celles qu'introduit dans l'organisme une alimentation normale. Malgré tout, et quelque médiocre que soit le secours apporté à l'organisme inanitié par l'alimentation rectale, il n'y a aucune raison valable de ne pas y recourir. Les inconvénients qu'elle peut présenter, en troublant le repos gastrique au point de vue sécrétoire et au point de vue moteur, sont en effet assez légers.

La cure de repos stomacal absolu est essentiellement une cure momentanée, à laquelle doit succéder une cure de régime rationnelle. L'alimentation d'un malade atteint d'ulcère de l'estomac doit réaliser les conditions suivantes : ne produire par elle-même aucune irritation des parois gastriques, c'est-à-dire être liquide ou pâteuse, ni trop chaude ni trop froide; séjourner le moins longtemps possible dans l'estomac : ce qui fournit une seconde fois l'indication des aliments liquides ou pâteux; exciter au minimum la sécrétion gastrique et soustraire, si possible, les parois de l'ulcère à l'action digestive du suc gastrique.

Le problème se pose de savoir s'il est plus utile de réduire la sécrétion gastrique au minimum, ou de ne rien faire pour la réduire, mais de la neutraliser par des albuminoïdes qui la satureront après sa production.

Il est difficile de proclamer la supériorité de l'alimentation azotée sur l'alimentation à prédominance ternaire; en principe celle-ci serait supérieure, c'est vers elle qu'il faudrait tendre, mais à la condition qu'elle soit très bien tolérée; sinon il faut se résigner momentanément à revenir à une alimentation plus azotée, moins sédative de la sécrétion, mais plus sédative des douleurs. Un régime éclectique avait été réalisé par Cruveilhier avec le lait; et le régime lacté reste encore le régime qui répond le mieux à toutes les indications, bien supérieur en cela au régime albuminoïde de Lenhartz et au régime gras de Sénator.

Le traitement médicamenteux ne doit jouer au cours de l'ulcère qu'un rôle épisodique. Les alcalins, le bicarbonate de soude ont une action analgésiante utile à la période aiguë. Le sous-nitrate de bismuth à hautes doses

Digitized by Google

calme les douleurs, mais ne modifie en rien l'hyperchlorhydrie. L'emploi du nitrate d'argent et du perchlorure de fer semble illusoire. L'huile d'olive serait généralement mal supportée; l'eau de Karlsbad ne ferait que hâter un peu l'évacuation de l'estomac.

Le traitement chirurgical n'a d'indications et ne peut être discuté qu'après échec du traitement médical. L'excision de l'ulcère ne peut être considérée que comme une opération d'exception. La seule opération utile, d'après presque tous les chirurgiens, est la gastro-entérostomie; le bénéfice qu'elle apporte est surtout grand en cas de sténose pylorique.

L'ulcère simple, non compliqué, relève donc pour ainsi dire uniquement du médecin; mais le traitement médical pour réussir doit être suffisamment sévère et prolongé.

MM. Castaigne et Dujarier, *rapporteurs*. — *Les complications de l'ulcère gastrique et leur traitement.*

Laissant de côté l'ulcère simple de l'estomac, qui a fait le sujet du précédent rapport, nous ne nous occuperons que des complications qu'il peut déterminer et du traitement qu'on doit lui opposer.

Ces complications sont suraiguës, aiguës, et lentes.

Complications suraiguës. — C'est la péritonite généralisée par perforation, dont la diagnostic doit être fait dès le début par la brusquerie, l'intensité et le siège de la douleur, sans attendre les vomissements, le ballonnement, les modifications du pouls et de la température, qui peuvent survenir trop tardivement. Le traitement chirurgical est précoce. Ce sont ensuite les grandes hémorragies, dues à l'ulcération d'une artère par l'ulcus ou à l'exulceratio simplex de Dieulafoy, et qui mettent si gravement la vie du malade en danger. D'une façon générale, les résultats des interventions sont, de l'avis de tous, très nettement inférieurs à ceux du traitement médical.

Complications aiguës. — Ce sont les péritonites localisées et les abcès périgastriques et sous-phréniques. Contre ces accidents, le traitement ne demande pas à être institué avec une rapidité aussi grande que pour les cas précédents; mais en revanche le diagnostic est loin d'être toujours facile : ce qui empêche alors d'instituer une thérapeutique rationnelle. Le traitement est chirurgical; il consiste à ouvrir, trouver la collection et donner issue au pus.

Complications lentes. — Elles comprennent des accidents, les uns mécaniques, provoqués par le développement de tissu fibreux autour de l'ulcère : périgastrite et diverses formes de sténose cardiaque, médio-gastrique et surtout pylorique; les autres atteignant l'état général : anémie et troubles nerveux; d'autres enfin correspondant à la transformation de l'ulcère en cancer et à la cachexie qui l'accompagne.

Dans ce dernier cas, dès que le diagnostic est solidement établi, l'intervention chirurgicale s'impose.

Que peut-on attendre de chacun de ces modes de traitement?

Le traitement médical donne les meilleurs résultats dans les hémorragies

Digitized by Google

abondantes, les spasmes du pylore, les troubles de l'état général. Il est surtout préventif des complications et doit être continué après l'intervention chirurgicale, pour assurer à celle-ci les bénéfices qu'on peut en attendre.

Le traitement opératoire ne doit jamais être préconisé à titre prophylactique. Lorsqu'il est nécessaire, quel doit-il être? La gastro-entérostomie est l'opération la plus courante et peut-être la plus utile; elle a surtout pour effet de mettre l'estomac atteint d'ulcère pylorique dans des conditions mécaniques et chimiques, favorisant la cicatrisation de l'ulcère.

La pylorectomie supprime l'ulcère et semblerait *a priori* devoir être une opération curative, indiquée dans tous les cas; mais, outre qu'il existe assez souvent des ulcères multiples, et qu'il y a des ulcères inextirpables, parce qu'ils sont trop adhérents, il peut se faire aussi que dans certains cas un nouvel ulcère se produise après l'intervention. Il n'y a donc pas d'opération réellement curative de l'ulcère; chacune d'elles peut être indiquée suivant les circonstances. Il faut connaître aussi les complications que peut entraîner l'opération : circulus vitiosus, ulcère peptique et syndrome dyspeptique secondaire; pour les éviter, il est nécessaire d'instituer un traitement médical prolongé.

En résumé, il serait inexact et dangereux d'accepter les conclusions de quelques chirurgiens pour qui l'ulcère de l'estomac serait incurable médicalement et ne relèverait que de la chirurgie. Il est plus juste d'adopter la formule suivante qui répond mieux à la réalité des faits;

Le traitement de l'ulcère rond est d'ordre exclusivement médical, tant qu'il n'existe aucune complication; si celles-ci se produisent, le médecin doit immédiatement discuter avec le chirurgien l'utilité d'une intervention qui s'impose souvent, mais non dans tous les cas. Enfin, après l'opération, il est absolument indispensable que les malades suivent un traitement médical; faute de quoi, ils sont exposés à de nombreux accidents.

M. Doyen. Les conclusions du rapport de MM. Linossier, Castaigne et Dujarier, ainsi que le nombre de chirurgiens inscrits pour la discussion, démontrent l'importance qu'a prise dans ces dernières années le traitement *chirurgical de l'ulcère gastrique*.

Les rapporteurs ont insisté très vivement sur le traitement chirurgical des *complications de l'ulcère*.

Ce sont des *opérations d'urgence*, dont l'opportunité n'est pas discutable, aussi bien dans l'hématémèse grave, dans les perforations, dans les cas de sténose complète ou d'estomac biloculaire, dont j'ai cité en 1895 un cas très remarquable, opéré avec succès en 1893.

Je m'attacherai à discuter exclusivement le traitement chirurgical de l'*ulcère de l'estomac*, en dehors de toute complication.

Deux procédés opératoires sont ici en présence : la *résection de l'ulcère* et la *gastro-anastomose*.

La résection de l'ulcère est une opération exceptionnelle et qui ne peut se pratiquer que dans les cas d'ulcère du pylore ou de la grande courbure.

Digitized by Google

J'ai pratiqué deux fois cette opération avec succès. Dans un cas d'ulcère calleux du pylore bien limité, j'ai pratiqué la pylorectomie avec gastro-entérostomie. Une autre fois, j'ai eu l'occasion de réséquer un ulcère calleux saignant et très douloureux du voisinage de la grande courbure. L'opération a été suivie d'un résultat fonctionnel parfait; mais cette opération est impraticable toutes les fois que l'ulcère siège dans le grand cul-de-sac et surtout au niveau de lapetite courbure.

Nous arrivons à la question des gastro-anastomoses, dont j'ai été l'un des promoteurs dans l'ulcère de l'estomac.

La distension du viscère, alternant avec son évacuation, est une des causes principales de la non-cicatrisation et de la persistance des ulcères gastriques. Seule, la libre évacuation de l'estomac peut remédier a cet état de choses.

Toute affection non cancéreuse de l'estomac, rebelle à la thérapeutique médicale et entraînant un dépérissement grave de l'économie, est désormais du ressort de la chirurgie. C'est ainsi que j'exposais, en 1895, dans mon volume sur le *Traitement chirurgical des maladies de l'estomac*, les indications générales de l'intervention chirurgicale dans les gastropathies non cancéreuses. Mes conclusions étaient basées sur 24 opérations.

Un grand nombre de chirurgiens français et étrangers m'ont suivi dans cette voie.

J'ai démontré en 1895 le rôle prépondérant de la contracture spasmodique du pylore en pathologie gastrique.

Dans les dyspepsies et particulièrement dans l'ulcère de l'estomac, le pylore est atteint d'une contracture spasmodique réflexe, qui aboutit, à la longue, à l'hypertrophie du sphincter.

J'ai démontré que la gastro-entérostomie bien faite faisait disparaître tous les symptômes de l'ulcère de l'estomac; et j'ai acquis la certitude que les insuccès de l'opération devaient être attribués à un fonctionnement défectueux du nouveau pylore.

La pyloroplastie d'Heinecke et de Mikulicz me semble très inférieure a la gastro-entérostomie.

La gastro-entérostomie présente l'avantage d'être applicable à tous les cas; mais cette opération ne rétablit pas aussi bien qu'une bonne pyloroplastie le fonctionnement normal de l'estomac.

J'ai eu l'idée, en 1898, de modifier l'ancienne pyloroplastie; et j'ai pratiqué, dans un cas d'ulcère gastrique éloigné du pylore, où la première portion du duodénum était très accessible, une opération nouvelle, la *gastro-duodénostomie, avec section du pylore*. C'est cette opération, encore peu connue, que je vous propose comme opération de choix dans tous les cas d'ulcère gastrique éloigné du pylore.

L'estomac est suturé verticalement au duodénum, au-dessous et à partir du pylore, sur une hauteur de 4 centimètres, par deux plans séro-séreux: on place en amont et en aval du pylore, pour fermer l'estomac et le duodénum, deux pinces élastiques, et on fait sur l'estomac, à 5 millimètres de ce double plan de sutures profondes, deux sections verticales de 3 à 4 cen-

Digitized by Google

timètres. Les extrémités d'une pince à disséquer sont introduites dans le pylore et une section transversale du sphincter réunit la partie supérieure des deux incisions verticales gastriques et duodénale. Un plan muco-muqueux postérieur et deux plans séro-séreux superficiels complètent l'abouchement. L'opération dure de vingt à trente minutes.

Les résultats thérapeutiques sont excellents.

Une de mes dernières opérées, qui arriva à la clinique presque mourante, était âgée de trente-deux ans; sa taille était de 1 mètre 65 et elle était tombée au poids extraordinaire de 28 kilogrammes. Trois semaines après l'opération, elle avait déjà gagné 3 kilogrammes et ses digestions étaient parfaites.

M. Hartmann (Paris). — Tout d'abord, le chirurgien doit se défier des dyspepsies nerveuses; mais, s'il existe nettement un ulcus stomacal, le traitement chirurgical peut rendre de grands services. Fait dans de bonnes conditions, il détermine une mortalité opératoire presque nulle; les résultats éloignés sont bons, et si, plus tard, le malade, par suite de fautes dans l'hygiène alimentaire, présente des accidents, ceux-ci guérissent par le traitement médical, bien mieux que lorsque celui-ci était appliqué avant l'intervention. Les indications opératoires sont : la sténose pylorique ou médiogastrique; les petites hématémèses répétées; la périgastrite adhésive; l'ulcère non compliqué qui n'a pas été amélioré par le traitement médical, et cela surtout lorsqu'on constate le syndrome pylorique. Il est bien naturel aussi que la perforation, l'abcès périgastrique, commandent l'intervention. En dehors de ces deux indications, sur lesquelles tout le monde est d'accord, le mode opératoire, pour les autres cas, est, ou la pylorectomie, que l'on emploiera lorsqu'il y a crainte de greffe cancéreuse et que l'ablation de l'ulcère est facile, ce qui est assez rare; ou la gastro-entérostomie, qui est l'opération le plus souvent indiquée. Mais, une fois cette gastro-entérostomie pratiquée, le malade doit être mis entre les mains du médecin, qui réglera son régime et la médication interne à mettre en œuvre suivant les cas.

Evidemment, si le traitement chirurgical est souvent de mise, c'est que les suites éloignées de l'ulcère traité médicalement ne sont pas d'ordinaire très brillantes.

M. A. Monprofit (Angers). — Chez un grand nombre de malades, pour des raisons le plus souvent d'ordre social, il est impossible de continuer pendant longtemps le traitement médical. Lorsque, chez ces malades, les accidents reparaissent à la moindre fatigue, à la moindre infraction au régime, on intervient chirurgicalement et on n'a qu'à se louer de cette intervention.

Dans les perforations, les abcès, les sténoses, tout le monde est d'accord pour opérer. Dans les hémorragies, il faut distinguer entre les hémorragies très abondantes, pour lesquelles l'intervention chirurgicale est tellement grave qu'elle ne doit pas être tentée, et les hémorragies légères et répétées qui bénéficient au contraire d'une façon surprenante de l'opération. Quant

Digitized by Google

aux suites éloignées de la gastro-entérostomie, il faut distinguer parmi les accidents décrits par MM. Parmentier et Denéchau.

Les uns sont caractérisés par des troubles dyspeptiques avec vomissements alimentaires; ils relèvent d'un vice opératoire, d'une obstruction de la bouche gastro-intestinale. Je m'en suis assuré dans plusieurs cas, et une nouvelle intervention put remédier aux accidents.

Les autres sont des accidents de dyspepsie nerveuse; le malade, névropathe avant l'opération, le reste après; aussi insisterai-je, comme M. Hartmann, sur la nécessité de se défier des dyspepsies nerveuses.

Comme MM. Castaigne et Dujarier, je suis d'avis qu'il ne faut pas considérer la gastro-entérostomie comme l'opération applicable à tous les cas sans distinction; mais, faite judicieusement, elle rend de très grands services. Je ferai remarquer cependant que, chez les hyperchlorhydriques, l'ulcère peptique peut être une complication de cette intervention.

M. Tuffier (Paris). J'ai cherché à étudier expérimentalement la physiologie pathologique de l'ulcère gastrique; mais il est impossible d'obtenir chez le chien des lésions analogues à l'ulcus ou à la sténose pylorique. J'ai vu d'autre part que, lorsqu'on fait une gastro-entérostomie chez l'animal, la radiographie après absorption de bismuth montre que l'évacuation stomacale se fait par le pylore et non par la bouche gastrique artificielle.

Quant à la question des indications opératoires dans l'ulcère compliqué, j'arrive aux mêmes conclusions que MM. Castaigne et Dujarier. Dans les grandes hémorragies de l'exulcération simplex, on doit s'abstenir, car l'ulcération est difficile à trouver et l'opération longue que nécessiterait sa recherche est contre-indiquée par l'état grave du malade. Quant aux hémorragies répétées, elles sont habituellement associées à d'autres accidents, qui, déjà par eux-mêmes, conduisent à l'intervention. Quand il existe des adhérences gastriques, il ne faut pas se hâter trop d'opérer.

Les sténoses commandent l'intervention, même lorsqu'elles sont légères; l'ulcère simple du pylore détermine des troubles pyloriques qui conduisent à opérer; mais, pour les ulcères non compliqués et siégeant loin du pylore, le traitement médical doit, jusqu'à plus ample informé, être seul employé, puisque les médecins compétents disent qu'ils peuvent guérir leurs malades.

La résection de l'ulcère n'a pour elle qu'un argument : la possibilité de la cancérisation secondaire; l'ablation doit donc être faite quand elle est facilement praticable; mais c'est là une condition qui se rencontre rarement; aussi est-ce la gastro-entérostomie qui est le plus souvent pratiquée. Elle donne toujours une grande amélioration et guérit parfois. Mais dans l'évaluation des résultats qu'elle donne, il faut faire intervenir les lésions qui l'ont commandée : certaines, étendues et profondes, ne peuvent évidemment pas être totalement guéries par l'opération.

M. Bourget (Orne). Le lavage de l'estomac peut être pratiqué sans danger, même quand il y a hémorragie; le lavage avec de l'eau additionnée de

Digitized by Google

perchlorure de fer donne d'excellents résultats. La question de l'alimentation par le lait est délicate; le lait seul devient acide environ une heure et demie après son ingestion; ingéré sous forme de bouillie, il détermine une acidité bien moindre. Enfin, par les alcalins, il faut plus avoir pour but de corriger la sécrétion que de neutraliser le suc gastrique.

M. Mathieu (Paris). Les statistiques globales qui ont été fournies sur les guérisons chirurgicales ou médicales de l'ulcère n'ont qu'un intérêt relatif. Il faut dissocier les cas et étudier séparément l'ulcère aigu, l'ulcère chronique, rechercher si ce dernier est vraiment chronique, ou s'il ne s'agit pas d'un ulcère récidivant très difficile à distinguer de l'ulcère chronique. Il faut noter enfin s'il s'agit d'un ulcère pylorique ou de la grande cavité.

Les lavements nutritifs font augmenter de poids le malade, mais surtout par l'eau qu'ils redonnent à l'organisme dans les cas d'ulcère, s'accompagnant de déshydratation. Les alcalins, donnés à doses strictement suffisantes pour empêcher la douleur, le lavage de l'estomac avec gavage à la poudre de viande suivant la méthode de M. Debove, donnent de très bons résultats.

M. Frémont (Vichy). J'ai observé très souvent la formation d'ulcus chez le chien à estomac isolé suivant ma méthode. J'ai pu chez eux constater les bons effets de la thérapeutique médicale de l'ulcus.

M. Maillard. J'ai obtenu des guérisons par des lavages pratiqués le soir, pour laisser toute la nuit l'estomac au repos.

M. Bard (Isère). L'ulcère guérit fréquemment, et ce qui le prouve, c'est la fréquence des ulcères cicatrisés constatés aux autopsies.

MM. Gilbert et Lereboullet (Paris). Il existe un syndrome observé au cours des maladies des voies biliaires et caractérisé par l'association d'hématémèses, avec ou sans melæna, à des douleurs gastriques plus ou moins vives; il ne s'agit pas d'ulcère vrai, mais de simple varice gastrique ulcérée comme le montrent les constatations anatomiques. Le diagnostic de ce *pseudo-ulcère stomacal d'origine biliaire* doit être fait avec la dyspepsie hyperchlorhydrique et avec le cancer de l'estomac ; il repose sur la constatation des signes de la maladie biliaire. Il a la plus grande importance, car il permet d'éviter nombre d'erreurs, qu'entraînerait une intervention chirurgicale inutile ou nuisible.

Digitized by Google

REVUE DES SOCIÉTÉS SAVANTES

SOCIÉTÉ DE CHIRURGIE

Du 2 octobre au 13 novembre 1907.

M. Morestin. — *Ostéome du maxillaire inférieur.*

M. Morestin, étant de passage à la Martinique, a l'occasion d'y opérer un jeune nègre pour un vulumineux ostéome de la mâchoire inférieure. L'affection avait débuté trois ans auparavant par des douleurs dans les dents, douleurs qui disparurent après l'ablation des deux grosses molaires; mais en même temps se montra un gonflement de la mâchoire qui ne cessa d'augmenter. Quand M. Morestin vit le malade, il y avait déjà une déformation considérable de la face; la tuméfaction occupait toute l'étendue depuis l'angle de la mâchoire jusqu'au menton; on sentait sur les téguments épaissis une masse très dure, à surface régulière. Dans la bouche le cul-de-sac gingival était effacé par la tumeur qui faisait saillie à l'intérieur de l'arc maxillaire et refoulait la langue vers la gauche. Le diagnostic était difficile ; après avoir éliminé plusieurs autres hypothèses, M. Morestin s'était arrêté au diagnostic de sarcome. La résection de toute la moitié droite du maxillaire fut pratiquée; l'opération fut très laborieuse; mais les suites furent très bonnes. L'intérêt de cette observation réside dans l'examen histologique qui fut pratiqué par M. Letulle et qui donne comme résultat: ostéome végétant, donnant l'image des bourgeons charnus qui auraient subi la transformation ossifiante diffuse.

Chirurgie des voies biliaires (Suite de la discussion).

M. Souligoux rapporte 16 observations de chirurgie biliaire, qui se décomposent ainsi : 7 cholécystostomies, soit 1 pour rupture de la vésicule biliaire, 1 pour cholécystite avec angiocholite, 3 pour obstruction du cholédoque par cancer du pancréas, 1 pour lithiase vésiculaire sans ictère ayant donné lieu à une cholécystentérostomie secondaire. — 4 cholécystectomies simples, dont 2 pour lithiase vésiculaire, 1 pour cholécystite, 1 pour cancer de la vésicule. — 3 cholécystectomies avec drainage de l'hépatique. — 1 duodénotomie antérieure sans cholécystectomie, avec incision de l'ampoule de Vater pour calcul. — 1 implantation de cholédoque dans le duodénum sans cholécystectomie pour pancréatite chronique. — Ces opérations ont donné 12 guérisons, 1 résultat nul bien que la malade ait survécu un mois, 3 morts dont 1 pour cancer de la vésicule, 1 pour cancer du pancréas, 1 pour calcul du cholédoque.

M. Souligoux estime que, dans tous les cas de calcul du cholédoque,

Digitized by Google

la cholecystectomie et le drainage de l'hépatique doivent être la règle. Les contre-indications sont : 1° l'état trop grave des malades ; 2° la présence des adhérences multiples cachant la région cholédocienne. — Dans les cas où existent seuls des signes de lithiase vésiculaire ou d'inflammation de la vésicule, c'est à la cholécystectomie simple qu'il faut avoir recours. — S'il existe un calcul de l'ampoule de Vater, l'ablation à travers le duodénum est tellement simple que M. Souligoux n'hésite pas à pratiquer une duodénotomie antérieure. — Dans les cas d'oblitération du cholédoque pour cancer du pancréas, on pratiquera l'implantation du cholédoque dans le duodénum, s'il n'y a pas d'infection, et la cholécystectomie simple si le malade a de la pierre, s'il est infecté, ou s'il est très affaibli. — Enfin, s'il existe de la pancréatite chronique, il faut exclure le trajet pancréatique du duodénum ; or ce but peut être atteint d'une façon temporaire par le drainage de l'hépatique, d'une façon définitive par la transplantation du cholédoque. M. Souligoux est résolument partisan de cette dernière opération.

M. Mauclaire a pratiqué jusqu'à présent 19 cholécystostomies, 8 cholécystectomies, 3 cholédocotomies, 3 explorations biliaires pour lithiase présumée, et deux incisions de phlegmons biliaires. Parmi ces observations, il y en a trois qui lui paraissent présenter un intérêt particulier. Dans le premier de ces cas, il s'agit de lithiase biliaire chez une femme de soixante-trois ans, présentant un ictère persistant depuis neuf mois. M. Mauclaire pratiqua l'opération de Kehr, et trouva une vésicule biliaire remplie de calculs, dont quelques-uns avaient déterminé de véritables diverticules, s'enfonçant dans le tissu hépatique et venant affleurer, quelques-unes, à la face convexe de la glande. Le cholédoque contenait également deux calculs, qui furent extraits. Drainage de l'hépatique. La malade fut prise, dix jours après l'opération, d'hémorragies capillaires répétées, qui résistèrent à toute médication et auxquelles la malade succomba.

Dans la seconde observation, il s'agit encore de lithiase vésiculaire et cholédocienne avec hépatoptose chez une femme de trente-neuf ans. M. Mauclaire fait également l'opération de Kehr et retire un grand nombre de calculs de la vésicule et du cholédoque. Drainage de l'hépatique et fixation du lobe droit du foie aux muscles de l'abdomen. Cette malade guérit et a été revue au bout d'un an; elle présentait encore quelques troubles que M. Mauclaire attribue à une récidive de son hépatoptose.

Enfin la troisième observation a trait à une femme de cinquante-deux ans, qui, à la suite d'une fièvre typhoïde ou paratyphoïde, présente les signes d'une angiocholite sous forme d'accès de fièvre intense avec douleurs hépatiques, vomissements, état subictérique et hémorragies intestinales. Une simple cholécystostomie temporaire amena chez cette malade la disparition complète de tous les accidents.

M. Lejars n'a jamais eu la pensée de soutenir que l'opération de Kehr, c'est-à-dire le drainage hépatique, devait être de pratique exclusive et remplacer tous les autres modes opératoires. Elle peut être inapplicable. D'autre part, les anciennes pratiques opératoires ont fourni et fournissent encore d'excellents résultats. Il n'y a donc aucune raison d'y renoncer.

Digitized by Google

Traitement de l'ostéomyélite aiguë (discussion).

M. Broca s'élève contre l'exagération des conclusions que l'on veut tirer de quelques observations et qui mettent en cause le traitement même de l'ostéomyélite proprement dite par la trépanation. Les controverses sur la périostite phlegmoneuse et l'ostéomyélite ne sont plus de mise. Tout le monde est d'accord sur l'existence des formes périostiques; elles sont rares, bien que certains microbes tels que le bacille d'Eberth et le pneumocoque leur donnent plus volontiers naissance que d'autres. En fait, dans les formes à staphylocoques, M. Broca les croit très rares. Néanmoins, comme M. Delbet, M. Broca se dispense de la trépanation quand, au cours de l'opération, il arrive sur un os dénudé, mais vascularisé, ne laissant pas sourdre de pus par les canaux de Havers dilatés et ne sonnant pas sec sous le stylet. Il s'abstient également de la trépanation quand il s'agit de ces foyers secondaires, dont on connaît la bénignité et qui guérissent par incision simple, ou après un curettage superficiel s'ils restent fistuleux. Quant au danger possible d'une trépanation du canal médullaire dans un foyer purulent, M. Broca n'a pas observé d'accident dans les quelques cas où il a eu l'occasion de faire cette exploration; mais, instruit par le cas malheureux de M. Delbet, il sera à l'avenir très réservé dans cette exploration. En somme, dans le traitement de l'ostéomyélite, il considère comme dangereux d'exiger en principe l'opération limitée au débridement large des parties molles; la trépanation est le traitement de choix pour les cas habituels.

M. Routier pense également qu'il est souvent inutile de trépaner l'os et qu'on peut se contenter d'inciser largement l'abcès sous-périostique. Cependant, dans plusieurs cas où il pratiqua des trépanations du canal médullaire sans y trouver de pus, il n'a pas observé d'accidents consécutifs. Il faut, en règle générale, commencer par ouvrir largement l'abcès sous-périostique et se comporter ensuite suivant l'état de l'os.

M. Lucas-Championnière ne méconnaît pas qu'un certain nombre de cas d'ostéomyélite ont pu guérir par l'incision périostique large; mais il considère que ces faits sont tellement exceptionnels, et les accidents immédiats de la maladie peuvent être tellement graves, qu'il a fait de la trépanation du canal médullaire une règle systématique. On évite ainsi non seulement les dangers immédiats, mais encore les récidives au bout de quelques mois, qui sont beaucoup plus rares après les interventions larges, et la mortification étendue aboutissant à un énorme séquestre. M. Lucas-Championnière a soin, avant toute action de la gouge, de détruire les éléments septiques au moyen de puissants antiseptiques, voire même de thermocautère: et il termine l'opération par une imprégnation de tout le foyer par la solution de chlorure de zinc au dixième. En procédant ainsi, il n'a jamais importé dans une partie saine de l'os des éléments infectieux provenant de la partie malade.

M. Tuffier procède de la façon suivante; il incise largement l'abcès sous-périosté et le désinfecte à la teinture d'iode. Si l'os présente près du bulbe un piqueté hémorragique ou grisâtre il le trépane; sinon il fait, à

Digitized by Google

la tréphine, une sorte de ponction exploratrice qui ne dépasse jamais l'étendue de l'abcès.

M. Félizet n'a jamais rencontré, dans l'affection grave qui porte le nom d'ostéomyélite aiguë ou périostite phlegmonaire diffuse, une suppuration limitée au périoste. Il a vu des abcès sous-périostés, qu'il a pu guérir sans trépanation; mais il s'agissait de lésions primitives sous-périostées, n'ayant aucun rapport avec l'ostéomyélite.

M. Mauclaire ne pense pas qu'on puisse mettre en doute l'existence de simples abcès sous-périostés sans infection du centre de l'os. M. Mauclaire estime que ces cas forment environ la dixième partie de la totalité des cas d'ostéomyélite. Mais souvent cette intégrité au centre de l'os n'est qu'apparente, et, comme aucun indice ne permet de reconnaître si cette apparence correspond à la réalité, M. Mauclaire préfère, dans le doute, pratiquer la trépanation décongestive ou évacuatrice du pus. Or, dans les cas d'abcès sous-périostés simples, il n'a jamais vu cette trépanation amener une infection diffuse de tout l'os.

M. Delbet ramène toute la discussion à la question suivante. La maladie, connue sous le nom d'ostéomyélite des adolescents, débute-t-elle toujours en plein tissu osseux, dans le bulbe de l'os, et n'y a-t-il pas des cas où la lésion est primitivement périostée? Les conclusions thérapeutiques découlent de la réponse que l'on fait à ces questions. La lésion centrale fortifie une intervention profonde, la trépanation; à la lésion sous-périostée, il suffit d'opposer une incision large. Or de la discussion actuelle il ressort que tous les chirurgiens sont d'accord pour considérer comme non douteuse l'existence des abcès sous-périostés. D'une façon générale, ils sont considérés comme rares ou exceptionnels; M. Delbet est tenté de les considérer comme beaucoup plus fréquents qu'on ne pense.

M. Robert Picqué. — *De l'intervention immédiate dans les coups de feu de l'oreille.*

Rapport de M. Lucien Picqué.

M. Robert Picqué rapporte l'observation d'un cuirassier, qui, dans une tentative de suicide, se loge dans la tête trois balles de revolver de petit calibre. Il est vu environ douze heures après, et M. Picqué constate trois orifices de balle : un occipital et deux pré-auriculaires à droite. Pas de symptôme de compression; peu de stertor; température normale; pas de paralysie faciale. On procède aussitôt à l'extraction des projectiles. Un volet cutané occipital permet, après évacuation d'un hématome, d'extraire facilement un projectile de plomb, aplati contre la paroi cranienne. Puis une incision verticale est menée, en avant du pavillon, répondant aux deux orifices d'entrée. Le stylet, introduit par l'orifice supérieur, conduit vers la fosse zygomatique; une pince de Kocher en ramène assez facilement la balle aplatie. L'orifice inférieur conduit au contraire vers la mastoïde, et le stylet, traversant par conséquent le conduit déchiré, rencontre le projectile évincé à la base du rocher, entre celle-ci et le bord antérieur de la mastoïde. L'extraction en est assez laborieuse, en raison d'une part de la

Digitized by Google

voie pré-auriculaire un peu détournée, et d'autre part de l'enclavement du projectile. On dut pratiquer au ciseau l'abrasion de plusieurs copeaux osseux et subdiviser le projectile en plusieurs fragments. Les suites opératoires furent excellentes.

A l'occasion de cette observation, M. Lucien Picqué étudie les indications et la technique de l'intervention dans les cas de plaies de l'oreille par balles de petit calibre. En ce qui concerne les premières, elles reposent exclusivement sur la notion de l'infection, infection prématurée ou retardée, localisée au massif pétreux ou propagée aux centres nerveux. A une époque plus ou moins éloignée de l'accident, l'infection peut déterminer la mort ou donner lieu à une suppuration interminable, qui entraîne la cachexie progressive des malades, et même certaines formes transitoires d'aliénation mentale. Ces considérations conduisent logiquement au principe formel de l'intervention immédiate.

Destinée surtout à prévenir l'infection, l'intervention opératoire doit avoir pour but moins l'extraction du projectile que la désinfection du foyer. Il faut donc s'appliquer à transformer le trajet étroit et tortueux du projectile en une brèche largement ouverte vers l'extérieur. Deux voies se présentent à cet effet : la voie rétro-auriculaire et la voie pré-auriculaire. La première présente les deux temps suivants : 1° Incision dans le sillon rétro-auriculaire, rabattement du pavillon en avant et décollement du conduit cartilagineux; 2° abrasion du bord antérieur de la mastoïde dans son quadrant antéro-supérieur, résection du mur de la logette, pénétration dans la caisse, et, si nécessaire, destruction de la paroi interne de la caisse et évidemment de la pyramide.

La voie pré-auriculaire, déjà proposée par Gangolphe, mais avec une technique qui la rend insuffisante, comprend, d'après M. Robert Picqué, les temps suivants : 1° Incision dans le sillon pré-auriculaire recourbée un peu en arrière au-dessous du lobule; 2° décollement de la parotide du conduit cartilagineux à l'aide d'un instrument mousse, et luxation du condyle maxillaire en avant de la plaie pour attirer en avant le bord postérieur de la branche montante; 3° abrasion de la paroi antérieure du conduit osseux, dans une zone qui ne doit pas dépasser en haut le niveau du Gasser, afin d'éviter la pénétration dans le crâne au travers du toit de la cavité glénoïde, et en bas ne pas intéresser l'apophyse vaginale, afin que le facial reste protégé par l'épaisse couverture des muscles styliens.

C'est à la voie postérieure que M. Lucien Picqué donne la préférence pour l'extraction des projectile inclus dans le rocher, car la voie pré-auriculaire a le grand inconvénient de compromettre gravement le jeu de l'articulation temporo-maxillaire.

M. Berger trouve que M. Picqué n'a pas rendu justice à un mode d'exploration, qui a une grande utilité même pour l'extraction des corps étrangers de l'oreille : c'est l'appareil Trouvé. Ce dernier a été trop facilement abandonné depuis que nous possédons les rayons X. Il a pourtant sur ces derniers l'avantage de n'exiger ni calcul ni interprétation. Par le trajet fait par le projectile lui-même, il se met en contact avec ce dernier. Dès lors pas d'in-

Digitized by Google

certitude sur la voie à suivre. Il suffit d'agrandir le canal traumatique de la balle, et de se guider sur l'explorateur pour reconnaître la direction à donner à l'intervention; on sera amené ainsi à se diriger tantôt en arrière vers l'apophyse mastoïde, tantôt en avant et en haut vers la paroi supérieure du conduit auditif. Aussi, tout en reconnaissant la nécessité de s'appuyer sur la radiographie pour reconnaître la situation des petits projectiles, M. Berger insiste pour qu'on ne se prive pas de l'aide plus précise que donne l'explorateur Trouvé.

M. Sieur fait observer que ce qui a empêché tout d'abord l'intervention immédiate de recueillir une adhésion unanime, c'est qu'on lui a attribué comme unique but l'extraction du projectile. Or ce dernier n'est pas toujours facile à atteindre; et souvent il peut être dangereux de l'extraire, car les faits et les expériences démontrent que les balles de revolver, tirées dans l'oreille, ne perforent pas la face postérieure du conduit, mais glissent sur elle, gagnent la moitié antérieure de la caisse et s'arrêtent au contact du canal carotidien. Il faut donc, pour justifier l'intervention immédiate, une indication plus pressante; et, cette indication, c'est l'infection. Il faut intervenir, pour éviter les complications infectieuses qui peuvent résulter de la rétention du pus dans le trajet infecté.

En ce qui concerne les voies d'accès à la balle, M. Sieur rejette la voie pré-auriculaire comme étroite et dangereuse pour l'articulation temporo-maxillaire; elle ne saurait convenir qu'à un petit nombre de cas. La voie rétro-auriculaire est l'opération de choix, puisque seule elle se prête aux indications essentielles de l'intervention : la recherche et l'extraction du projectile, le drainage et la surveillance du foyer traumatique et opératoire.

M. Sébileau réclame dans tous les cas une intervention précoce. Celle-ci est souvent rendue nécessaire par des accidents labyrinthiques plus ou moins sévères, ou par une hémorrhagie persistante pouvant faire craindre la blessure d'un gros vaisseau. Mais elle s'impose même en l'absence d'accidents, car l'évolution des coups de feu de l'oreille est dominée par la question de l'infection primitive ou retardée. Primitive, l'intervention doit prévenir l'infection tardive; elle doit mettre fin aux suppurations interminables; l'une et l'autre doivent extraire la balle.

Par quelle voie peut-on et doit-on atteindre la balle? Cela dépend exclusivement du siège du corps étranger. Pour déterminer ce dernier une bonne exploration clinique est indispensable; et on a le devoir de ne négliger aucun moyen d'exploration otoscopique, si fréquemment omise; elle est susceptible de donner de très précieuses indications. Il faut tenir grand compte également des phénomènes subjectifs; la paralysie faciale, les accidents labyrinthiques peuvent avoir une signification diagnostique précieuse. Enfin la radiographie donne des indications précises sur le nombre, la profondeur, la situation des projectiles.

Au point de vue thérapeutique, on peut diviser les coups de feu de l'oreille en deux classes : ceux où le projectile est visible et tangible, soit dans le conduit auditif externe, soit dans la caisse à la faveur d'une large destruction de la membrane; et ceux où le projectile échappe à

Digitized by Google

l'exploration clinique. Dans le premier cas, il est inutile de s'attarder aux moyens qui sont voués à un échec certain. Il faut inciser derrière le pavillon, décoller la paroi postérieure du conduit membraneux, fendre celle-ci sur toute la longueur et se donner ainsi du jour vers le conduit osseux; si le corps étranger est enclavé; s'il se cale derrière l'anneau tympanique, ou s'il s'enfonce sous la paroi externe de la sus-cavité tympanique, sous le mur de la logette des osselets, il faut faire sauter ce mur à la gouge et au maillet. Dans les cas où le projectile ne peut être ni vu ni senti, ils peuvent être superficiels ou profonds. La radiographie renseignera sur ce point. Pour les projectiles superficiels, l'opération atypique préconisée par M. Berger peut être employée. Pour les corps étrangers profonds cette méthode est dangereuse; elle expose à blesser le facial, les sinus, à pénétrer dans le labyrinthe. Il faut de toute nécessité revenir à une opération réglée. Deux voies sont possibles : la voie postérieure ou antro-mastoïdienne et la voie antérieure préauriculaire. M. Sébileau rejette la dernière comme compliquée, menant au but d'une façon indéterminée; il se prononce nettement, dans tous les cas, pour la voie postérieure.

M. Loison discute un point spécial de la question : celui de savoir que est le meilleur moyen de s'assurer de la présence et de la situation du projectile. — M. Berger a prôné les avantages de l'appareil Trouvé. M. Loison le considère comme très infidèle dans les renseignements qu'il fournit. Actuellement il faut s'en tenir aux procédés radiologiques, dont deux sont à votre disposition. Le premier, qui est le procédé de choix, consiste dans l'emploi de la méthode de radiographie métrique de Contremoulins; c'est le procédé de choix dont le seul inconvénient est de ne pas être à la disposition de tout le monde. Le second procédé consiste à regarder le corps étranger à l'écran fluorescent, et, sous le contrôle de la vue, en passant par le trajet creusé par le projectile dans les tissus, on introduit une aiguille creuse, dont le canal est occupé par un fil de plomb pour augmenter son opacité. Le contact une fois pris, l'aiguille reste en place et sert de guide à l'intervention; c'est la méthode dite de fonction du corps étranger.

M. Pierre Delbet reconnaît l'indication d'extirper les balles ayant pénétré par l'oreille. Mais deux questions se posent : quand faut-il les enlever? Comment faut-il les enlever?

M. Delbet estime que le chirurgien a le devoir de se livrer, aussitôt après l'accident, à une exploration très minutieuse pour découvrir le projectile et l'extraire s'il le trouve et surtout pour procéder à une désinfection minutieuse de la plaie. Mais il considère comme imprudent de se lancer dans une tentative d'extraction, avant d'avoir fait tous ses efforts pour localiser la balle. En allant aveuglément à la recherche du projectile, sans savoir où il est, on s'expose à faire des délabrements étendus et inutiles. M. Delbet rapporte une observation personnelle, où toutes les apparences permettaient de croire à l'existence d'une balle; et cependant des épreuves radiographiques répétées n'ont pu en révéler la présence. La possibilité des cas de ce genre doit faire bannir toute tentative antérieure à la localisation de la balle.

Digitized by Google

Cette localisation, comment peut-on la faire? M. Delbet estime que le stylet de Nélaton et l'appareil Trouvé doivent être abandonnés maintenant que les progrès de la radiographie ont permis d'obtenir, grâce à elle, tous les renseignements dont on peut avoir besoin.

En ce qui concerne la voie d'accès pour atteindre le projectile, M. Delbet rejette absolument la voie pré-auriculaire. Mais, contrairement aux précédents orateurs, il ne croit pas que la voie rétro-auriculaire, excellente en principe, doive être appliquée à tous les cas. Actuellement qu'on peut déterminer avec certitude et précision le siège qu'occupe la balle, tous les cas ne doivent pas être soumis à une règle unique; il faut choisir la voie qui mène le plus directement sur le projectile. C'est ainsi que, dans un cas où la balle fut localisée par M. Contremoulins dans un point rapproché de la pointe du rocher, M. Delbet fit délibérément une trépanation dans la région sus-auriculaire, décolla la dure-mère jusqu'au corps étranger et en fit l'extraction.

M. Morestin. — *Parotidite post-opératoire.*

Une malade de trente ans subit une simple colpotomie pour suppuration pelvienne d'origine annexielle et d'origine probablement gonococcienne. Dès le lendemain de l'opération, elle fut prise de douleurs dans la région parotidienne gauche, suivie très rapidement de tuméfaction et de fièvre. Il s'agissait sans aucun doute d'une parotidité aiguë intense, s'accompagnant d'un degré léger de stomatite. M. Morestin pratiqua journellement des pressions sur la tuméfaction et le long du trajet du Sténon, et à chaque fois fit sourdre du pus à travers l'orifice de ce canal. Grâce à ces expressions, pratiquées ensuite plusieurs fois par jour, les phénomènes s'amendèrent rapidement; et en moins de quinze jours la malade était guérie.

M. Delbet fait observer qu'il s'agit là de faits bien connus et loin d'être exceptionnels. Dans l'immense majorité des cas, il s'agit d'infections canaliculaires d'origine buccale, dont le meilleur traitement est l'expression.

M. Walther emploie depuis fort longtemps l'expression dans le traitement des parotidites et en a obtenu d'excellents résultats.

M. Tuffier pense que les parotidites post-opératoires sont en réalité des parotidites post-chloroformiques, car elles peuvent survenir à la suite de l'anesthésie par le chloroforme sans opération sanglante. Elles sont canaliculaires, d'origine buccale, et guérissent par la simple expression. Elles doivent être bien distinguées des formes pyohémiques.

M. Broca a souvenir d'une clinique publiée il y a fort longtemps par M. Duplay, dans laquelle il insistait sur la différence entre les parotidites canaliculaires à traiter par l'expression, et les phlegmoneuses à traiter par l'incision.

M. Quénu estime que toutes les parotidites post-opératoires n'appartiennent pas à la même classe. Un certain nombre ne sont autres que des adéno-phlegmons de la parotide, consécutifs à des infections internes de la gorge et de la bouche. Ces derniers aboutissent souvent à la suppuration et nécessitent l'incision.

Digitized by Google

M. Bazy soigne en ce moment un malade qui, à la suite d'une chute de cheval, a eu des accidents cérébraux. Au cours de ces accidents, il présenta une parotidite avec issue de pus par l'orifice du canal de Sténon. Cette parotidite guérit spontanément sans expression.

M. Legueu estime qu'on attribue une trop grande bénégnité aux parotidites post-opératoires. Il en est qui sont bénignes et qui guérissent par l'expression; mais il a eu l'occasion d'en observer un cas, qui aboutit à la mort malgré l'incision la plus large. M. Legueu a observé un grand nombre de ces parotidites post-opératoires; et, frappé par leur fréquence, il s'est livré avec MM. Verfren et Morel à des recherches expérimentales. Celles-ci l'ont amené à cette conclusion que le facteur principal est un facteur mécanique, moindre sécrétion, excrétion nulle, suppression de la vis e tergo et du courant protecteur. Le second facteur est le réveil de la virulence du milieu buccal. M. Legueu est porté à croire que toutes les parotidites, de quelque origine, sont canaliculaires et d'origine buccale.

M. Riche. — *Fracture de Dupuytren avec diastasis de l'articulation péronéo-tibiale inférieure et fracture de l'astragale. Enclavement de l'astragale entre le tibia et le péroné. Astragalectomie. Ostéotomie du péroné. Enclouage de la malléole interne au tibia.*

Rapport de M. Schwartz.

Chez un malade, ayant subi un traumatisme du cou-de-pied six mois auparavant et marchant difficilement, M. Riche put constater, grâce à des radiographies, que la malléole interne avait été fracturée à sa base, que le péroné s'était luxé obliquement à 12 centimètres de la pointe de la malléole, qu'il existait un diastasis très considérable de l'articulation péronéo-tibiale inférieure et que l'astragale paraissait avoir pénétré entre les deux os : un fragment avait été détaché de la partie astragalienne et transporté en avant. Il pratiqua l'opération suivante : incision interne et externe classiques de l'astragalectomie; on tombe dans une gangue ostéofibreuse qui ne permet d'enlever l'astragale que par morcellement. Section oblique du péroné au siège de la fracture. La correction du diastasis ne se faisant qu'avec peine et ne se maintenant pas, M. Riche cloua la malléole interne au tibia.

M. Tuffier. — *Dilatation congénitale dite idiopathique du côlon.*

M. Tuffier rapporte l'observation d'une jeune fille de vingt ans, entree dans son service pour une volumineuse tumeur de l'abdomen. Le passé pathologique de cette malade était tout entier d'ordre digestif. C'était une constipation opiniâtre datant des premiers jours de la vie et qui ne cédait qu'à des lavements répétés. C'était aussi des douleurs survenant sous forme de crises, se renouvelant plusieurs fois par jour, et accompagnées de borborygmes et de contractions intestinales visibles et tangibles. A l'examen on notait, au-dessous de l'ombilic, une grosse tumeur qui offrait tous les caractères d'un kyste dermoïde de l'ovaire. Mais la laparotomie montra qu'il s'agissait d'autre chose : la tumeur, du volume d'une tête de fœtus, siégeait au niveau du côlon pelvien dont elle occupait toute la lumière. Une

Digitized by Google

entérotomie permit d'extraire un énorme calcul stercoral pesant 1 kil. 455.

Le corps étranger enlevé, on peut constater que la paroi intestinale était hypertrophiée au point d'avoir l'épaisseur de la main. La dilatation du côlon se continuait sans aucune coudure, sans aucune séparation brusque, avec le reste de l'intestin, aussi bien en haut qu'en bas. M. Tuffier referma l'abdomen, et la malade guérit sans complication. Mais elle revint deux mois après, très améliorée, mais ayant encore des crises douloureuses intestinales et de la constipation. M. Tuffier résolut alors de s'attaquer à l'anse dilatée elle-même et pratiqua l'occlusion complète du côlon pelvien, en anastomosant latéralement la portion saine du côlon descendant avec la portion saine du rectum. Cette seconde opération fut suivie d'un résultat beaucoup plus satisfaisant.

M. Riche. — *Deux observations malheureuses d'anévrisme traités chirurgicalement.*

Rapport de M. Lejars.

La première observation concerne un anévrisme sacciforme de l'artère poplitée, que M. Riche extirpa après avoir placé une double ligature au-dessus et au-dessous du sac. Dans les jours qui suivirent cette opération, se manifestèrent des symptômes de gangrène du pied; et il fallut finalement pratiquer l'amputation de la jambe au lieu d'élection. M. Riche attribue cet insuccès à ce fait qu'au moment de l'intervention la circulation collatérale du membre n'était pas encore suffisamment préparée, car la tumeur anévrismale présentait de grosses pulsations, et l'artère tibiale antérieure battait très nettement. M. Lejars pense qu'il faut y ajouter deux autres facteurs : la résection en masse sans ouverture du sac, qui eût permis de limiter la résection de l'artère, et la blessure de la veine poplitée au cours de l'opération.

La seconde observation a trait à un anévrisme du tronc brachio-céphalique, que M. Riche traita par la ligature de la carotide primitive et celle de l'axillaire sous la clavicule; un quart d'heure après l'opération le malade tombait dans le coma; il succombait au bout d'une heure. L'autopsie ne put être faite et les causes de la mort ne peuvent être précisées.

M. Abrand. —*Tuberculose recto-sigmoïdienne traitée par la méthode endoscopique.*

Rapport de M. Chaput.

Il s'agit d'un homme de 34 ans, atteint depuis deux ans d'un écoulement purulent par l'anus. L'examen au moyen du rectoscope de Strauss permit de constater l'existence d'ulcérations, occupant toute la hauteur du rectum jusque dans l'S iliaque. Grâce à un traitement consistant en lavages journaliers avec du sérum artificiel, et en cautérisations à l'aide de l'acide lactique à 50 p. 100 exécutées deux fois par semaine après cocaïnisation et à l'aide du rectoscope, le malade guérit rapidement.

Digitized by Google

SOCIÉTÉ DE CHIRURGIE DE LYON.

Séance du 7 novembre 1907. — *Présidence de M. Gangolphe.*

Opération césarienne itérative.

M. Fabre rapporte l'observation d'une malade, qui avait subi, il y a trois ans, une opération césarienne. La paroi abdominale ayant suppuré, il existait une éventration et des adhérences utéro-pariétales. Malgré cette circonstance, l'opération césarienne itérative fut très simple; elle resta même *extra-pariétale.* Guérison rapide.

M. Fabre croit qu'on ne doit pas faire la suture utérine avec du catgut, mais avec de la soie, qui est beaucoup plus résistante. La soie favorise peut-être l'infection; mais ce n'est pas là une raison, puisqu'il suffira de soigner davantage la désinfection.

Faut-il préférer la pubiotomie ou la césarienne? Il semble bien qu'actuellement la césarienne est plus sûre que la symphyséotomie ou l'opération de Gigli.

Toutefois cette dernière intervention *est préférable dans les bassins rétrécis transversalement et chez les multipares.* M. Fabre rapporte un cas suivi de succès : le bassin était rétréci transversalement à neuf centimètres. Les résultats de la pubiotomie sont excellents jusqu'ici, d'après les observations rapportées et la mortalité est presque nulle, bien inférieure à celle de la symphyséotomie. Il faut, d'ordinaire, laisser, après la section osseuse, *l'accouchement se faire spontanément*; en suivant cette règle, la gravité est fort *réduite.*

Tumeur pileuse de l'estomac.

M. Tixier présente une tumeur pileuse de l'estomac extraite, il y a six mois, et que l'on avait prise pour un cancer de l'estomac. Vomissements, amaigrissement, tout concordait.

A l'opération, on vit aussitôt que la tumeur était en réalité intra-stomacale; et elle fut facilement enlevée par une gastrotomie.

M. Barjon avait pratiqué la radiographie; mais cette épreuve n'avait pas donné de résultat positif. On voyait bien, au centre de l'estomac, une masse plus sombre, tapissée par le bismuth ingéré. Cela ne suffisait pas à donner une certitude.

M. Destot rappelle les moyens d'exploration de l'estomac aux rayons X. En Allemagne, le bismuth est employé « *largâ manu* », jusqu'à la dose de 50 grammes; de nombreuses plaques sont tirées. Malheureusement cette méthode est fort coûteuse. Il vaudrait mieux examiner l'estomac à la radioscopie, en variant l'insufflation de l'organe, dans lequel on met ou non du bismuth.

Séance du 14 novembre 1907. — *Présidence de M. Gangolphe.*

Exploration de l'estomac.

M. Destot croit que l'exploration de l'estomac aux rayons X est excessi-

Digitized by Google

vement importante et plus répandue en Allemagne qu'en France. Or, en examinant les estomacs ainsi, on voit bien les lésions matérielles de l'organe ; mais on ne saurait affirmer d'ordinaire leur nature, soit ulcéreuse, soit cancéreuse.

La méthode sera probablement appliquée plus tard et donnera des renseignements bien plus sérieux que les autres modes d'examen, tels que l'insufflation, etc. La radiographie complétera ces explorations.

Anurie calculeuse.

M. Thévenot présente une jeune femme de vingt et un ans, qu'il opéra, un mois auparavant, pour une anurie calculeuse. Cette malade, sans antécédents pathologiques, fut brusquement prise, huit jours avant son entrée à l'hôpital, d'une douleur violente dans le flanc droit. Quelques heures après, survinrent des nausées, des vomissements, une constipation plus opiniâtre que normalement, sans arrêt des gaz, et surtout une anurie absolue. Dyspnée violente.

L'apparition de température, et surtout d'une tumeur dans la région vésiculaire, fit considérer la malade comme une hépatique probable ; aussi fut-elle dirigée sur l'Hôtel-Dieu.

A son entrée, on trouve un facies urémique, avec un teint blafard, de la cyanose des lèvres. La tumeur fait bien saillie au niveau de la vésicule ; mais on la sent aussi dans la région lombaire ; et, sous anesthésie, on constate qu'elle ballotte. Le ventre est souple, non ballonné ; le pouls est plein, régulier.

En présence de ces symptômes, et surtout de cette anurie absolue, on pense à un calcul de rein.

Une incision latérale montre un rein congestionné, deux fois plus volumineux que normalement. En l'incisant suivant son grand axe, on constate que le bassinet ne renferme pas d'urine, mais un calcul ovoïde, de la grossesse d'une amande ; il occupe la partie supérieure du bassinet et n'obture pas l'uretère. Le cathétérisme, fait immédiatement après l'opération, montre d'ailleurs que du sang est descendu dans la vessie.

La malade a commencé à uriner deux heures après l'opération, et depuis ses mictions ont leur fréquence, leur abondance normale. Les suites opératoires furent des plus simples et la malade est actuellement cicatrisée. L'âge de cette malade, l'absence des phénomènes pathologiques à gauche, la mobilité du calcul, la rapidité de la suppression, puis du rétablissement de la miction, permettent de penser qu'il s'agit peut-être d'anurie par réflexe réno-rénal. La recherche de la valeur fonctionnelle des deux reins, qui sera faite dès que la malade sera rétablie, montrera si ce cas relève d'une telle pathogénie, si rare cependant.

M. Gangolphe a fait une néphrectomie dans les mêmes conditions sans succès. Le rein, du côté opposé, était absolument atrophié et rempli de cailloux.

M. Bérard a fait une néphrotomie dans un cas où l'uretère était atteint de calcul. Le rein était gros, blanc à la coupe. Une néphrectomie secondaire montra un calcul dans l'uretère. Guérison.

Digitized by Google

Le cathétérisme de l'uretère aurait peut-être tranché le diagnostic. Peut-être les rayons X auraient-ils donné la clef du diagnostic?

M. Rochet. M. Bérard avait-il trouvé le calcul avant la néphrectomie?

M. Bérard avait fait la néphrectomie tout d'abord.

M. Vllard a essayé les diviseurs des urines vésicales, sans aucun résultat. Que donne donc, en réalité, la séparation des urines chez l'homme?

M. Rochet ne croit pas à la valeur de la séparation des urines.

M. Bérard. C'est également mon avis.

Fracture chez une tabétique.

M. Gangolphe présente une femme atteinte de fractures multiples d'origine tabétique. Cependant, on ne constate pas de signes évidents du tabès : conservation des réflexes; pupilles égales.

Ces cas sont fréquents et M. Gangolphe en a observé déjà quatre ou cinq cas. Dans l'un d'eux, la fracture se produisit dix ans avant l'apparition des signes tabétiques.

Dans un autre cas, le malade était atteint d'une synovite hydropique d'allure tuberculeuse. La synoviale, remplie de sang, n'était pas tuberculeuse histologiquement. Plus tard évoluaient tous les signes d'une arthropathie tabétique.

Le diagnostic doit être fait avec un ostéo-sarcome, une ostéo-myélite gommeuse. La fracture tabétique est peut-être plus rare ; mais elle existe. La consolidation est possible.

M. Destot. Y a-t-il un signe différentiel, à la radiographie, de la lésion tabétique? Oui quelquefois : l'os est plus gros, quoique non douloureux. La fracture tabétique est absolument indolore, d'autre part; et l'association de ces signes attire l'attention vers le vrai diagnostic.

Cependant, dans les arthropathies tabétiques, les extrémités articulaires restent souvent atrophiées à la radiographie. Mais, en pareil cas, la lésion est déjà ancienne, alors qu'au début l'os est hypertrophié. En somme, *l'os tabétique, au début, est d'ordinaire plus gros. Plus tard, l'os est atrophié.*

Delore.

SOCIÉTÉ DE CHIRURGIE DE MARSEILLE

Séance du 16 mai 1907.

Lecture et adoption du procès-verbal de la précédente séance.

M. Imbert présente un malade qui avait un *pied creux* rendant la marche impossible.

L'auteur fit une ténotomie du jambier antérieur, puis pratiqua une résection cunéiforme de l'articulation phalango-métatarsienne du gros orteil. Le résultat obtenu fut très satisfaisant. Actuellement le pied porte bien sur le sol et le malade ne souffre plus.

Digitized by Google

M. Pons. — *Kyste hématique du sein.*

L'auteur présente la pièce. La malade, âgée de quarante ans, avait vu se produire une tuméfaction du sein droit, sans cause aucune, sans traumatisme ni période d'allaitement.

La tumeur présentait de la fluctuation et quelques caractères phlegmasiques. Cependant ni fièvre ni ganglions axillaires. L'incision donna issue à 150 grammes d'un liquide séro-sanguinolent. La cicatrisation se fit rapide. Mais, quelques mois après, on notait la reproduction des mêmes symptômes. L'auteur se décida à l'amputation de toute la glande. Cette dernière présentait à sa partie externe un kyste du volume d'une orange. L'examen histologique a permis de ranger la tumeur dans la catégorie des adénofibromes à tendance villeuse. L'auteur dans des cas de ce genre pense que l'ablation complète de la glande est indiquée et met le malade à l'abri de la transformation en adéno-sarcome ou épithéliome, transformation constatée dans plusieurs cas semblables.

M. Imbert dit qu'histologiquement ces kystes pourraient être assimilés aux cysto-épithéliomes; au point de vue pathogénique, il n'est pas éloigné de croire qu'il s'agit de véritables inclusions fœtales, et qu'il y a un réveil de débris embryonnaires.

M. Roux (de Brignoles). — *Intervention pour perforation au cours d'une fièvre typhoïde.*

C'était un typhique au 23e jour de sa maladie; brusquement apparaissent les signes d'une perforation intestinale. Quand l'auteur voit le malade, l'état général est assez précaire. Intervention 7 heures après le début des accidents. L'incision médiane mène sur un foyer de péritonite au voisinage du cæcum.

Sur la terminaison de l'iléon et *près de son bord mésentérique* existe une perforation. Étant donné la friabilité des parois intestinales, l'auteur usa de l'artifice suivant; il attira au-devant de la perforation un lambeau mésentérique et le sutura tout autour et à distance de la perforation. Puis l'appendice s'étant présenté dans le champ opératoire et ayant sa séreuse dépolie, il fut réséqué. Drainage. Guérison complète au 15e jour. L'auteur termine en disant que l'autoplastie séreuse dont il s'est servi peut être une prudente ressource le cas échéant.

M. Roux (de Brignoles). — *Deux observations d'emphysème sous-cutané au cours d'appendicite grave.*

Dans le premier cas, au cours d'une appendicite avec septicémie péritonéale, il s'est produit un emphysème sous-cutané ayant pris naissance dans la région appendiculaire et s'étant progressivement étendu d'abord à l'abdomen sous-ombilical, puis ayant gagné la face externe de la cuisse jusqu'au genou. Toute la partie inférieure du corps est envahie, puis ensuite la région thoracique. L'état général s'aggrave à mesure que l'emphysème progresse; et le malade succombe trente-six heures après le début de l'emphysème.

Le second cas est superposable au précédent. Là encore, septicémie péri-

Digitized by Google

tonéale, apparition d'emphysème sous-cutané au niveau de la fosse iliaque droite, extension progressive et dans le même ordre de l'emphysème, terminaison par la mort. Ce serait donc un symptôme de gravité excessive, mais dont la pathogénie est obscure. Il n'y avait aucun signe d'abcès périappendiculaire, permettant de penser à une perforation intestinale consécutive. Faut-il admettre l'hypothèse d'une septicémie gangréneuse? Mais la coloration de la peau normale dans les 2 cas, les températures de 39° dans le 1er cas, 38° dans le 2e, permettent de repousser cette hypothèse. En somme l'explication de ce phénomène n'a pu être fournie; mais il mérite d'être signalé tout d'abord à cause de cette lacune et ensuite à cause de sa rareté; qui, au point de vue pronostic, est un indice d'excessive gravité.

M. Imbert. — *Résultats opératoires dans les plaies de l'abdomen.*

L'auteur donne la statistique des plaies de l'abdomen opérées dans son service par divers chirurgiens. Sur 28 laparotomies dont 10 faites par l'auteur il y a eu 16 morts et 12 guérisons; 7 fois la laparotomie fut blanche. De ces derniers un seul mourut par éventration post-opératoire. La laparotomie exploratrice est donc inoffensive. Cette série comportait 5 plaies par coups de couteau et 2 par balles de revolver. Pour les 21 opérés, divisons les cas en :

1° *Blessures portant uniquement sur le tube digestif* : 12 blessés rentrent dans cette catégorie, la plupart par arme à feu; 3 guérisons, 9 morts. Sur les 3 cas guéris 2 avaient des plaies de l'estomac. Tous les autres cas étaient des plaies de l'intestin. Ces derniers seraient donc plus graves; sans envisager toutes les causes de cette forte mortalité, l'auteur croit devoir signaler les lésions intestinales qui passent trop souvent inaperçues.

2° *Blessures simultanées du tube digestif et d'un autre organe abdominal* : 4 cas.

2 plaies du foie : 1 guérison, 1 mort.

1 plaie du rein : 1 guérison.

1 plaie de la vessie : 1 mort.

3° *Blessures d'un organe abdominal à l'exclusion du tube digestif* : 5 cas.

1 plaie de la rate : splénectomie, mort.

1 plaie du rein : néphrectomie, mort.

1 plaie du foie : guérison.

1 plaie du foie et du rein : mort.

1 plaie du foie et de la vésicule biliaire : mort.

Conclusions. Pronostic plus grave pour les armes à feu que pour les armes blanches. Innocuité des laparotomies exploratrices. Fréquence et gravité des lésions intestinales, surtout par coup de feu. Possibilité de méconnaître une perforation.

M. Roux. Il faut distinguer les projectiles; les balles blindées à cause de leur force de pénétration produisent des perforations plus nombreuses que les balles en plomb.

M. Aubert estime que la mortalité assez élevée des plaies de l'abdomen est due au retard apporté à l'intervention. Le blessé n'est amené à l'hôpital

Digitized by Google

que 6 ou 8 heures après l'accident; encore que ces conditions ne soient pas des pires, elles pourraient être améliorées facilement, si on voulait bien éviter au blessé les stations et les examens intempestifs dans les pharmacies ou les commissariats de police.

En outre la gravité est en rapport avec le siège de la lésion. Ainsi, pour l'estomac, les plaies de la face postérieure sont plus sérieuses parce qu'elles sont plus difficiles à suturer. De même, les plaies de l'intestin grêle sont plus graves que celles du côlon.

La durée de l'intervention a son importance au point de vue de la mortalité. Il n'est pas rare que les malades meurent de schock uniquement.

M. Pieri partage l'avis des auteurs précédents, touchant la gravité des plaies de l'abdomen par armes à feu, gravité variable avec la précocité de l'intervention et le siège des lésions. Pour aller vite et malaxer le moins possible l'intestin, il pense que le meilleur moyen est de faire avant de commencer l'intervention le diagnostic *probable* des lésions. Il dit probable, car le trajet suivi par les projectiles est parfois invraisemblable. Quand on le peut donc, il faut s'enquérir de la distance à laquelle le coup a été tiré, de la position de l'agresseur par rapport au blessé et par suite de l'approximation de la direction du projectile. Avec ces renseignements, on peut intervenir; d'abord laparotomie large, puis, avant de mettre la main dans le ventre, regardez; souvent les perforations sont en brochette selon une direction déterminée; si déjà cinq ou six heures se sont écoulées depuis l'accident auteur a reconnu souvent une anse perforée à sa rougeur légère, un peu de dépoli de la séreuse et surtout une dilatation localisée de l'anse qui tranche sur l'aspect normal des anses voisines. Lorsqu'enfin il est obligé par les circonstances d'inspecter tout l'intestin, il pratique non l'éviscération, mais le dévidement intestinal, en commençant par l'insertion cæcale. L'intestin ne sort pas de la cavité abdominale et le schock est incontestablement moindre; car outre les réflexes sympathiques dus à la manipulation de l'intestin, l'exposition de cet organe à l'air le refroidit et ce refroidissement lui enlève beaucoup de ses capacités réactionnelles et diminue sa résistance à l'infection; car il ne faut pas oublier que cette dernière existe toujours du fait de l'épanchement des liquides intestinaux.

L'auteur insiste également sur le grand avantage qu'offre l'emploi des fils d'argent pour la fermeture de la paroi en un seul temps. Elle permet d'abréger notablement l'intervention. L'auteur qui depuis deux ans agit selon la méthode qu'il vient d'indiquer tout au long admet qu'il a peut-être été favorisé par les circonstances, mais jamais il n'a eu à se reprocher l'oubli d'une perforation passée inaperçue.

Le secrétaire, Pieri.

Digitized by Google

ACADÉMIE DE MÉDECINE

Présidence de M. Bucquoy, vice-président.

M. A. Poncet (Lyon) lit, en son nom et au nom de M. Leriche, un travail *sur la tuberculose inflammatoire et le rachitisme tardif*, dont voici le résumé : « On connaît la grande fréquence des malformations osseuses ou ostéo-articulaires, qui se montrent au moment de la croissance (scoliose, *genu valgum*, pieds plats et douloureux, *coxa vara*, etc.), depuis longtemps groupées sous le terme générique de difformités essentielles de la croissance.

Ollier, relevant quelques analogies entre les troubles du développement ainsi produits et ceux que réalise le rachitisme dans la première enfance, créa pour eux le mot de rachitisme tardif.

Ce terme, entré dans l'usage, fut consacré par les ouvrages classiques et en bloc toutes les déformations osseuses essentielles furent rangées par quelques chirurgiens (Kirmisson, Lannelongue) dans ce cadre nouveau et très compréhensif.

On admit deux formes du rachitisme tardif : l'une débutant inopinément vers douze ou quinze ans chez un enfant libre de toute atteinte rachitique; l'autre, plus fréquente, qui n'est en somme qu'une tardive rechute d'un rachitisme infantile paraissant guéri et qu'une active poussée de croissance a réveillé. Tout en reconnaissant au rachitisme infantile le pouvoir de faire, dans l'adolescence, un retour offensif et de réaliser ainsi certaines déformations osseuses, à tort considérées comme essentielles, on doit constater qu'il ne le fait que rarement et toujours d'une manière telle que le diagnostic étiologique s'impose. Ceci étant, on est conduit à se demander si l'ostéomalacie locale, qui est à la base de toutes les déformations osseuses dites essentielles, ne reconnaît pas souvent pour cause une tuberculose à virulence atténuée.

On vérifiera le bien fondé de cette hypothèse en recherchant systématiquement la tuberculose par une enquête clinique minutieuse, par les procédés de laboratoire, et cela dans toutes les difformités squelettiques de la croissance.

Cette recherche est souvent positive, ainsi que le prouvent les faits suivants : une jeune femme de vingt-deux ans atteinte d'un double radius *curvus* (maladie de Madelung) ne cessa de présenter pendant son enfance, indemne de toute atteinte rachitique, des petits ganglions au cou et n'arriva pas davantage à se débarrasser des gommes tuberculeuses de la face dont on constate encore les traces. Pâle, maigre, elle se plaint de fréquentes ostéalgies, d'arthralgies, de céphalée, etc.; elle offre les signes d'une imprégnation bacillaire évidente certifiée par un sérodiagnostic nettement positif.

Un jeune homme de seize ans entre à l'hôpital pour une tarsalgie bilatérale datant de deux ans : il n'est ni rachitique, ni rhumatisant, ni blennorrhagique. Par contre, il porte au cou des glanglions et fut soigné il y a dix-huit mois pour une pleurésie droite. Son père est mort de tuberculose pulmonaire; de trois frères, il en a perdu deux en bas âge et le troisième vient d'être réformé du service militaire pour des lésions bacillaires du

Digitized by Google

poumon. On est donc autorisé à admettre que l'affection ostéo-articulaire dont souffre ce malade est d'origine tuberculeuse.

Il résulte de ces faits, choisis entre beaucoup d'autres, que la tuberculo se atténuée est fréquemment à l'origine des affections groupées sous le nom de rachitisme tardif primitif. Toutes les déformations ostéo-articulaires de la croissance ont ainsi leur substratum et, parmi les nombreux agents qui peuvent intervenir, celui de la tuberculose doit souvent être incriminé.

Elle agit, en pareil cas, comme tuberculose inflammatoire, sous des dehors inaccoutumés et en dehors des formules classiques. Elle n'en constitue pas moins une menace pour l'avenir, et cette notion nous semble féconde au double point de vue prophylactique et thérapeutique. »

M. Gourdon (Bordeaux) lit une note *sur une nouvelle méthode de diagnostic des scolioses*. Dans cette note, il démontre que le fait important dans les affections scoliotiques n'est pas, comme on le croit généralement, l'écart du rachis de la verticale, mais la rotation des vertèbres : celle-ci précède, en effet, la déviation latérale de la colonne vertébrale et, en outre, elle est toujours plus accusée que cette dernière lésion. On peut s'en assurer assez facilement par l'examen des parties avoisinant la colonne vertébrale, les côtes pour la région dorsale et les parties molles pour la région lombaire. D'après l'orateur, tout sujet examiné le tronc fléchi en avant, qui ne présente dans cette attitude aucune asymétrie du corps, peut être considéré comme indemne de scoliose.

Quand, au contraire, il existe une surélévation d'un des côtés du tronc on peut affirmer qu'il y a scoliose; celle-ci est plus ou moins accentuée, suivant que pour la région dorsale, la partie postérieure surélevée des côtes est plane ou forme un angle plus ou moins aigu ; plus l'angle costal est aigu, plus la scoliose est prononcée.

Pour la région lombaire, le caractère de gravité est basé sur la facilité plus ou moins grande avec laquelle s'atténue la saillie musculaire paraspinale, en faisant passer le tronc de la position verticale à la position horizontale : la scoliose est d'autant plus marquée que cette saillie s'atténue moins à la suite du changement de position du tronc.

MM. Wickham, médecin de l'hôpital Saint-Lazare, et Degrais chef de laboratoire à l'hôpital Saint-Louis lisent un travail sur le *traitement des nævi vasculaires par le radium*. Ils présentent une série d'aquarelles reproduisant des types différents de ces *nævi vasculaires* qui ont été blanchis et décolorés par l'action du radium. Les uns ont été relevés sur des adultes, d'autres l'ont été sur des bébés.

Toutes ces taches ont été effacées par la simple application d'appareils plats, recouverts d'un vernis auquel est incorporé le radium. Les radiations qui s'échappent des appareils sont dosées de telle sorte qu'il est facile de varier l'action à produire selon la durée et le nombre des applications.

On peut obtenir la guérison de certains *nævi* par des applications de doses faibles souvent répétées, sans qu'il se produise la moindre réaction. Il est souvent préférable et nécessaire, dans les *nævi* étendus et profonds, d'agir plus fortement jusqu'à production d'une réaction plus ou moins vive.

Digitized by Google

Dans ces cas, les tissus de réparation sont souples, lisses, unis, décolorés, et, dit M. Wickham, d'une belle esthétique.

Les applications ne déterminent aucune douleur, ce qui permet de traiter des larges surfaces et des enfants, même en bas âge, pendant leur sommeil.

MM. Wickham et Degrais concluent que le « radium peut être utilisé avec avantage et à des degrés divers dans toutes les formes de taches de vin, même celles dites jusqu'ici incurables, en spécifiant que les formes les plus faciles à guérir sont les plus colorées et celles qui font quelque saillie ».

M. E. Boinet (Marseille) lit un mémoire sur *le cancer et la tuberculose.*

Ses conclusions sont les suivantes :

« 1° Il n'existe pas d'antagonisme vrai entre la tuberculose pulmonaire et le cancer des divers organes.

2° La coexistence de ces deux affections n'est pas exceptionnelle, puisque nous avons trouvé onze fois de la tuberculose pulmonaire dans 35 autopsies de cancer de l'estomac, de l'œsophage, du pancréas sur un total de 800 nécropsies.

3° Les descendants des cancéreux sont prédisposés à la tuberculose pulmonaire. »

M. Boinet lit ensuite un second travail ayant pour titre : *Un nouveau signe de l'anévrysme de la crosse de l'aorte.*

Ce signe est l'abaissement et l'immobilisation du larynx avec déviation et torsion à gauche, tandis que l'absence de déviation concomitante du larynx appartient aux adénopathies et aux tumeurs du médiastin.

M. H. Vincent lit un mémoire intitulé :

Étiologie et prophylaxie de certains cas de tétanos; rôle de l'hématome infecté. L'histoire du tétanos fait mention d'un assez grand nombre de cas de cette affection survenue chez des opérés ou des blessés dont les plaies, traitées par les antiseptiques, se cicatrisent par première intention, sans suppuration et sans autre incident. On ne peut évidemment, à l'égard de ces cas si singuliers, incriminer les facteurs pathogéniques habituels : influence des associations microbiennes, attrition des tissus. Seul, l'apport accidentel du bacille de Nicolaïer dans la plaie reste indiscutable. Mais quelles conditions générales ou locales ont permis sa multiplication?

Le microbe du tétanos n'est pas un pathogène obligé : c'est un saprophyte éventuellement pathogène. La germination de ses spores ne se fait qu'à la faveur des causes qui retardent, diminuent ou annihilent la défense leucocytaire. Parmi ces facteurs possibles, on pourrait croire que la narcose chloroformique ou éthérée joue un rôle. Mais M. Vincent n'a pu, par ce moyen, déterminer expérimentalement le tétanos chez les animaux inoculés avec des spores sans toxine.

L'apport du bacille par du catgut ou du crin mal stérilisé peut amener le tétanos s'il existe simultanément des germes favorisants. Le tétanos peut aussi, mais exceptionnellement, succéder à des ligatures faites avec du catgut souillé par des spores seules. Mais, dans ces expériences, leur

Digitized by Google

germination n'a pu s'effectuer que grâce à un petit hématome dans l'épaisseur duquel le bacille avait pullulé.

M. Vincent a donc été conduit à rechercher l'influence des épanchements sanguins sur l'éclosion du tétanos qui survient à la suite des plaies opératoires ou accidentelles guéries normalement et sans suppuration.

Si, chez l'animal, on détermine, avec le minimum de lésions mécaniques, un hématome sous-cutané stérile au milieu duquel on injecte aussitôt quelques spores tétaniques sans toxine; si, plus simplement, on injecte sous la peau, dans les muscles, le péritoine, le testicule, etc., un mélange de sang frais stérile et de spores tétaniques, le tétanos survient après une incubation prolongée (8, 10, 11 et même 14 jours). En outre, et malgré ce retard dans l'apparition des symptômes morbides, le tétanos manifeste, contrairement à la règle, une évolution ordinairement aiguë ou suraiguë. Les symptômes surviennent lorsque la toxine sécrétée dans l'épaisseur de l'hématome s'extravase hors de celui-ci.

Il paraît donc très admissible qu'un certain nombre de cas de tétanos apparus, chez l'homme, à la suite d'une opération antiseptique terminée par une cicatrisation normale, se réclament d'une origine semblable. Ces conclusions s'appliquent à l'étiologie de certains cas de tétanos puerpéral.

Donc l'évacuation d'un foyer sanguin épanché au voisinage d'un traumatisme ouvert et la désinfection de la cavité, ne pourrait que réaliser une précaution salutaire.

Quant au traitement préventif du tétanos ainsi survenu, une seule injection de sérum antitoxique est insuffisante à assurer l'immunité.

Il faut réitérer 2 ou 3 fois, à 8 ou 10 jours d'intervalle, les injections de sérum spécifique.

M. J. L.-Championnière ne croit pas que le catgut, bien préparé selon le conseil de Lister, à l'aide de l'acide phénique, puisse produire le tétanos.

M. Vaillard a examiné un grand nombre de catguts destinés au service de la chirurgie militaire; aucun ne renfermait de bacilles tétanigènes.

M. Cornil, en collaboration avec M. Brossard du Caire, lit une observation d'utérus et de trompe situés entre les deux testicules dans la tunique vaginale. Cette curieuse pièce paraît être unique dans son genre.

Quoiqu'on trouve dans la tunique vaginale un utérus et 2 testicules, on ne peut faire du jeune homme qui en était porteur, un hermophrodite, car il avait les organes génitaux externes normaux.

Il s'agit d'un vice de développement, d'une malformation originelle ayant déterminé la formation et l'accroissement morbide d'un utérus. Cet organe se développe aux dépens des canaux de Müller qui forment les trompes et constituent l'utérus par leur réunion. Or, ici, aux 2 cornes de l'utérus viennent se rendre 2 trompes et de plus 2 épididymes. De chaque côté, la trompe et l'épididyme sont unis dans une gangue fibreuse commune.

On peut donc supposer qu'il y a eu originellement 4 canaux de Muller, 2 de chaque côté, cheminant accolés 2 par 2, donnant naissance à 2 épididymes et à 2 trompes, ces 2 derniers canaux constituant un utérus.

M. Péraire.

Digitized by Google

NÉCROLOGIE

M. le Pr Henri FOLET (de Lille).

M. le Dr Henri-Lucien Folet, professeur de clinique chirurgicale, chirurgien des hôpitaux, doyen honoraire de la Faculté de médecine de Lille, est mort à l'âge de soixante-cinq ans, le 3 novembre 1907.

Il était ancien interne des hôpitaux de Paris, officier de l'Instruction publique, chevalier de la Légion d'honneur, membre correspondant de l'Académie de médecine et de la Société de chirurgie de Paris, etc.

Les obsèques ont eu lieu le 6 novembre, à Lille, en présence d'une foule nombreuse. Des discours ont été prononcés par le recteur de l'Université, le doyen de la Faculté de médecine, par M. le président de l'Association de prévoyance et de Secours mutuels des Médecins du Nord, et par le vice-président de l'Union des Etudiants.

Le professeur Folet, après son internat à Paris, vint se fixer à Lille en 1868. Elève préféré du chirurgien Parise, il fut bientôt désigné pour lui succéder. Dès ses débuts dans la pratique médicale, il s'était, en effet, consacré à la chirurgie et il y resta fidèle, à une époque où beaucoup divisaient encore leur temps entre les opérations et la clientèle médicale. Il fut successivement professeur suppléant, chef des travaux anatomiques, professeur adjoint à l'Ecole préparatoire, chargé du cours d'anatomie, professeur d'anatomie, professeur de pathologie chirurgicale, et enfin professeur de clinique chirurgicale à la Faculté.

C'est en 1890 qu'il accepta le Décanat; il le conserva longtemps et pendant près de vingt ans il fit partie du Conseil général des Facultés et du Conseil de l'Université. Il rendit, dans ces fonctions, de grands services à l'enseignement médical.

La vie professionnelle du Pr Folet a été un modèle, le modèle qu'il avait tracé en 1891 dans un discours sensationnel. Il a d'ailleurs été courageux jusqu'à sa mort, puisqu'il a tenu à rester à son poste de professeur de clinique, se sachant frappé. Professeur instruit, chirurgien très occupé, enthousiaste des œuvres d'assistance médicale, il trouvait, malgré ses multiples devoirs, le temps d'écrire dans nombre de journaux médicaux et de rédiger des travaux scientifiques appréciés.

En dehors de sa carrière chirurgicale, il s'est, en effet, fait connaître comme historien et critique médical très documenté et polémiste ardent en matière d'exercice illégal. Tout le monde connaît son remarquable rapport sur l'*exercice illégal de la médecine sous le couvert d'annonces médico-pharmaceutiques.*

Digitized by Google

Parmi ses travaux d'ordre chirurgical, il faut citer un mémoire sur les *kystes de l'ovaire*, qui date de 1867; sa thèse sur la *résection du poignet* (1868); ses études sur les *rétrécissements péniens* (1868); la *mélanose* (1870), l'*infection purulente* (1871), les *hernies étranglées* (1872), les *greffes dermiques humaines* (1872), l'*érysipèle* (1872), les *polypes utérins* (1873), les *résections du poignet et du coude* (1871-74); la *péritonite*, la *fistule vaginale*, les *corps étrangers de la vessie*, la *trépanation*, l'*hystérectomie*, la *suture osseuse*, l'*éthérisation rectale*, les *kystes hématiques*, la *cystoplastie* (1886), avec un nouveau procédé, les *tumeurs de la vessie*, l'*occlusion intestinale*, les *anévrysmes*, l'*encéphalocèle*, l'*uréthrotomie interne*, les *calculs vésicaux*, l'*atrophie testiculaire* (1884), etc. Tout cela avant l'époque où l'antisepsie et l'asepsie vont régner en maîtresse : ce qui indique un réel tempérament chirurgical.

De 1890 à 1907, les mémoires de Folet ont été aussi nombreux, et relatifs à des sujets encore plus divers, mais toujours d'ordre chirurgical : *tétanos*, *appendicite*, *kystes de l'ovaire*, *cholécystostomie*, *pylorectomie*, *anesthésie*, *sutures tendino-musculaires*, etc., etc.

Au point spécial de l'Histoire de la Chirurgie, on lui doit quelques articles sensationnels : *La Révolution de la Chirurgie* (*Nouvelle revue*, 1887); *Essai d'asepsie au XVI*e *siècle* (1899); *Ambroise Paré* (*Revue de Paris*, 1901); *Les petits Prophètes de la Chirurgie* (1904), etc.

Le professeur Folet était un esprit très ouvert, très renseigné, sinon un encyclopédiste. Ce qui le distingue surtout des autres chirurgiens de province c'est l'intérêt qu'il porta à l'histoire de la médecine, aux œuvres professionnelles, et son bel enthousiasme pour les causes qu'il croyait bonnes.

Il consacra trente-neuf années à l'enseignement et exerça vingt-quatre ans la chirurgie à l'hôpital Saint-Sauveur comme chirurgien pratiquant. On peut trouver autre part carrière aussi longue et aussi bien remplie; mais il serait difficile, on l'avouera, de trouver un homme plus actif, aussi bien doué pour le professorat, et aussi dévoué à ses fonctions et à ses élèves.

Voici d'ailleurs la liste des principaux mémoires de chirurgie qui sont dus au travailleur infatigable que fut M. le Pr Folet.

Note sur une variété de kyste de l'ovaire, *Bull. de la Société anatomique*, 1867. De la résection du poignet. In-8°, *Germer Baillière*, 1868. Mécanisme de la mort rapide dans certains cas de pneumothorax, *Bull. méd. du Nord*, 1869. Mémoire sur les rétrécissements péniens de l'urèthre, *Archives de médecine*, 1869. Mélanose généralisée, *Bull. méd. du Nord*, 1870. Pathogénie de l'infection purulente; étude critique, *Bull. méd. du Nord*, 1871. Des ponctions aspiratrices dans le traitement de la hernie étranglée, *Mémoires de la Soc. de Chirurgie*, 1872. Quelques faits nouveaux à propos de greffes dermiques humaines et animales, *Bull. méd. du Nord*, 1872. Une épidémie d'érysipèle à St-Sauveur. Contagion de l'érysipèle, *Bull. méd. du Nord*, 1872. Ablation des gros polypes utérins par l'écraseur et le forceps, *Bull. méd. du Nord*, 1873. Nouvelle contribution à l'étude de la résection du poignet, *Congrès de l'Association française* et *Gazette hebdomadaire*, 1874. Indications et contre-indications de la résection du coude, *Bull. méd. du Nord*, 1871. De la péritonite simulant l'étranglement interne, *Bull. de méd. du Nord*, 1876. Balano-posthite gangréneuse, *Bull. méd. du Nord*, 1880. Mémoire sur une opération de fistule vésico-vaginale compliquée, *Bull. méd. du Nord*, 1881. Corps étrangers intra-vésicaux; précautions et manœuvres qui facilitent la préhension et le broiement, *Bull. méd. du Nord*, 1882. Fracture du crâne. Trépanation, *Bull. méd. du Nord*, 1882. Énorme calcul urétral. Taille urétrale

Digitized by Google

prérectale, *Annales des maladies des voies urinaires*, 1883. De la lésion des uretères dans les hystérectomies, ovariotomies et opérations analogues, *Bull. méd. du Nord*, 1883. Nouveau procédé de suture osseuse. Application à l'amputation ostéo-plastique du pied, *Bull. de la Soc. de Chirurgie*, 1883. Insuffisance et dangers de l'éthérisation rectale, *Bull. méd. du Nord*, 1884. De la cæcotomie dans le traitement de la dysenterie chronique, *Congrès français de Chirurgie*, 1885. Entérectomie dans la gangrène herniaire, *Bull. méd. du Nord*, 1885. Pathogénie des kystes hématiques, *Bull. méd. du Nord*, 1885. Fistule vésico-utérine. Nouveau procédé de cystoplastie, *Bull. de la Soc. de Chirurgie*, 1886. Considérations sur le traitement chirurgical des tumeurs de la vessie, *Bull. méd. du Nord*, octobre 1886. Sur la Thérapeutique chirurgicale de l'occlusion intestinale, *Rev. générale de clinique et de thérapeutique*, mars-octobre 1887. Anévrysme intra-thoracique traité par la méthode de Moore, *Revue de Chirurgie*, 1888. Contribution à l'étude de l'Encéphalocèle traumatique, *Revue de clinique et de thérapeutique*, 1888. De la Herniotomie chez le nouveau-né et de l'atrophie testiculaire consécutive, *Bulletin médical de Paris*, 1889. Le nécessaire et le superflu en matière d'antisepsie, *Bulletin médical de Paris*, 1889. Sur deux cas d'urétrotomie interne, *Bull. méd. du Nord*, 1890. Note sur les calculs vésicaux de l'adulte datant de l'enfance; indications opératoires. *Bull. méd. du Nord*, 1890. Kyste congénital du vagin, *Bull. méd. du Nord*, 1891. Lipome sublingual, *Bull. méd. du Nord*, 1891. L'hémophilie leucémique et la splénectomie, *Bull. méd. du Nord*, 1892. Note sur le traitement local du tétanos, *Bull. Acad. de méd.*, 1893. Trépanation rachidienne pour lésions traumatiques, *Bull. méd. du Nord*, 1894. Fibromes de la paroi abdominale et fibromes utérins, difficultés possibles de diagnostic, *Bull. méd. du Nord*, 1894. Action curative de l'insufflation d'air dans le péritoine tuberculeux, *Revue de Chirurgie*, 1894. Plaies de poitrine par arme à feu, *Bull. méd. du Nord*, 1895. Sténoses non-cancéreuses du gros intestin. *Acad. de méd.*, 1895. Grossesse extra-utérine gémellaire probablement tubaire. Rétention pendant quinze ans d'un fœtus mort à terme. Laparotomie, guérison. *Annales de gynécologie*, 1896. Une forme exceptionnelle d'appendicite plastique. *Echo médical du Nord*, 1897. A propos de la cure opératoire des hernies (procédé de Kocher), *Echo médical du Nord*, 1897. Gangrène gazeuse, *Echo médical du Nord*, 1897. Gastro-entérostomie dans le cancer de l'estomac, *Echo médical du Nord*, 1897. Appareil ambulatoire pour fracture de jambe, *Echo médical*, 1898. Note sur le traitement des flexions utérines (Cunéo-hystérectomie vaginale), *Bull. médical de Paris*, 1898. Le tétanos et son traitement, *Echo médical*, 1898. Lit à tiroirs mobiles, *Echo médical*, 1898. Difficulté de diagnostic de certains kystes de l'ovaire, *Echo médical*, 1898. Pseudarthrose; déambulation; thyroïdine, *Echo médical*, 1899. Mort foudroyante par embolie à la suite d'hysterectomie abdominale guérie, *Echo médical*, 1899. Arthropathie syringo-myélique, *Echo médical*, 1899. Péritonite partielle traumatique, *Echo médical*, 1900. Cholécystostomie pour cholécystite lithiasique, *Echo médical*, 1900. Illusions radiographiques, *Echo médical*, 1900. Opothérapie ovarienne contre les accidents de la ménopause, *Echo médical*, 1900. Gynécologie et réclame, *Echo médical*, 1900. La rachicocaïnisation, *Echo médical*, 1900. Paralysies radiales dans la fracture de l'humérus, *Echo médical*, 1901. Corps étrangers métalliques dans les tissus et dans les cavités, *Echo médical*, 1902. Kystes du mésentère, *Echo médical*, 1902. Occlusion intestinale par entéro-spasme, *Bull. méd. de Paris*, 1902. Plaies artérielles de la paume de la main, *Echo médical*, 1902. Restauration ostéogénique de phalangette, *Echo médical*, 1902, et *Prov. méd.*, 1906. Pylorectomie pour cancer; deux gastro-entérostomies successives; survie de 3 ans, *Bull. méd. de Paris*, 1902-1903. Péritonite par perforation, syndrome peu signalé de perforation stomacale, *Echo médical*, 1903. Hernies propéritonéales et réductions en bloc, *Echo médical*, 1903. Sutures tendino-musculaires, *Bull. méd. de Paris*, 1903, et *Echo médical*, 1903. Résultats, après 10 ans, d'une gastro-entérostomie pour ulcère alcoolique, *Echo médical*, 1904. Suture tardive du nerf médian, *Echo médical*, 1904. Arthrite blennorrhagique suppurée, *Echo médical*, 1905. Fibromyxome du sinus maxillaire, *Echo médical*, 1905. Myostéomes traumatiques, *Bull. méd. de Paris*, et *Echo médical*, 1905. L'anesthésie chirurgicale et ses récents progrès, *Echo médical*, 1906. Suture de la rotule radiographiée au bout de 7 ans, *Echo médical*, 1907. Fibromes de la main et des doigts, *Echo médical*, 1907.

M. B.

Digitized by Google

TABLE DES MATIÈRES

DU TOME TRENTE-SIXIÈME

MÉMOIRES ORIGINAUX

ANGLADA. — Voy. JEANBRAU.
BAUMGARTNER et HUGUIER. — Les luxations sous-astragaliennes. . 114, 230
CHALIER. — Voy. DELORE.
CORBELLINI. — La guérison radicale des hernies inguinales. 54
CORNIL et COUDRAY. — Ostéomes musculaires. 669
COUTEAUD. — Plaies de la vésicule biliaire 294
DELORE et CHALIER. — Contribution à la chirurgie thyroïdienne. . . . 487
DIEULAFÉ et HERPIN. — Les accidents de la dent de sagesse. 450
ESTOR. — La subluxation congénitale du poignet. 145, 317
GAYET. — Tumeur mixte de la joue 169
GUIBÉ. — Volvulus de l'intestin grêle 91
HERPIN. — Voy. DIEULAFÉ.
JEANBRAU et ANGLADA. — Traumatismes et appendicite. 24
LECÈNE. — Voy. TERRIER.
MALLY. — Etat actuel de la photothérapie 183
MASSABUAU. — Tumeurs mixtes des glandes salivaires 389, 731
PATEL. — Sigmoïdites et périsigmoïdites 420, 698
PICHON. — Les myocèles 201, 349
PICQUÉ. — Voy. POIRIER.
POIRIER et PICQUÉ. — La région hyo-thyro-épiglottique. 1
QUÉNU. — Du diastasis. 62
TERRIER et LECÈNE. — La ligne semi-lunaire de Spiegel 285

BIBLIOGRAPHIE

BARDELEBEN. — Cholécystectomie et cholécysto-entérostomie. 187
DEMIÉVILLE. — Lésions traumatiques de l'articulation du cou-de-pied . 284
DIEULAFOY. — Clinique médicale de l'Hôtel-Dieu. 284
DUNGERN et WERNER. — La nature des tumeurs malignes. 529
FRISCH et ZUCKERKANDEL. — Manuel d'urologie. 282
HARTMANN, LECÈNE, OKINCZIC. — Travaux de chirurgie anatomo-clinique. 387
HOCHNEGG. — Manuel de chirurgie spéciale 532
JULLIARD. — Manuel pratique des bandages. 282
KOCHER. — Médecine opératoire. 532

Digitized by Google

KÖNIG. — La tuberculose articulaire 530
MORESTIN. — Chirurgie des articulations 283
ŒTTINGEN. — Le service sanitaire pendant la guerre russo-japonaise . 530
OPPENHEIM. — Diagnostic et traitement des tumeurs cérébrales et médullaires 529
RUSCA. — Le cercle vicieux dans la gastro-entérostomie 531
THOMSON et MILES. — Manuel de chirurgie 531

SOCIÉTÉS SAVANTES

Académie de médecine 141, 381, 793
Congrès français de chirurgie 551
Congrès français de médecine 763
Société de chirurgie, du 22 mai au 12 juin 130
— du 19 juin au 10 juillet 264
— du 2 octobre au 13 novembre 778
Société de chirurgie de Lyon, du 30 mai au 13 juin 132
— du 20 juin au 4 juillet 778
— du 7 au 14 novembre 788
Société de chirurgie de Marseille 660, 790
XXXVIe congrès de la Société allemande de chirurgie 628

NÉCROLOGIE

BERNAYS (E.-U.) 144
FOLET (Lille) 798

Digitized by Google

TABLE ANALYTIQUE DES MATIÈRES

DU TOME TRENTE-SIXIÈME

ABRÉVIATIONS

Ac. méd. : Académie de médecine.
Bibl. : Bibliographie.
Cong. chir. Congrès français de chirurgie.
Cong. all. chir., XXXVIIe Congrès de la Société allemande de chirurgie.
C. m. f., Congrès français de médecine.
Soc. chir. : Société de Chirurgie de Paris.
Soc. ch. L. : Société de Chirurgie de Lyon.
Soc. ch. M. : Société de Chirurgie de Marseille.

Les titres des mémoires originaux sont imprimés en *italiques*, et les noms de leurs auteurs en PETITES CAPITALES.

Abdomen. — Résultat opératoire dans les plaies de l' —, *Soc. chir. M.*, 792.

Abcès. — — pelviens d'origine appendiculaire, *Soc. chir.*, 130 ; particularités d'— sous-phrénique, *Cong. chir.*, 616; — séquestrant de la rate, *Cong. all. chir.*, 665; — rétro-péritonéal, *id.*, 668.

Actinomycose. — Traitement chirurgical de l'— du poumon, *Cong. all. chir.*, 655.

Adénite. — — tuberculeuse, *Soc. chir.*, 133.

Adénome. — —, *Cong. all. chir.*, 651.

Affection. — Des — chirurgicales chroniques, *Cong. chir.*, 588.

Amputation. — — du rectum, *Soc. ch. L.*, 140, id., *Cong. chir.*, 625.

Anévrysme. — — poplité, *Soc. chir.*, 136; opération idéale des —, *Cong. all. chir.*, 648, — traumatique, *id.*, 649; observation d' —, *Soc. chir.*, 787; signe d' — de la crosse de l'aorte, *Ac. méd.*, 796. — Voy. *Fémur.*

Anurie. — — calculeuse, *Soc. chir., L.*, 789.

Anus. — Atrésie de l'—, *Cong. all. chir.*, 665.

Aorte. — Voy. *Anévrysme.*

Appendice. — Cancer de l'— hernié, *Soc. ch. L.*, 137. Voy. *Abcès.*

Appendicectomie. — —, *Soc. ch. M.*, 681.

Appendicite. — *Traumatismes et* — (JEANBRAU et ANGLADA) 24; — et traumatisme, *Soc. chir.*, 133; nouveauté de l'—, *Ac. méd.*, 141. — Voy. : *Emphysème.*

Articulations. — Chirurgie générale des —, par *Morestin*, bibl., 283.

Astragale. — Voy. *Luxation.*

Bandages. — Manuel technique des —, par Ch. *Julliard*, bibl., 282.

Bassin. — Fracture du —, *Soc. ch. L.*, 280.

Digitized by Google

Bile. — Drainage des voies biliaires, *Soc. chir.*, 135, 778.
Bronches. — Corps étrangers des — *Soc. chir.* 270. — Voy. *Cancer.*
Calcul. — Voy. *Anurie.*
Cancer. — — du col de l'utérus, *Soc. chir.*, 136; les courants de haute fréquence dans le traitement du —, *Ac. méd.*, 386; les différents traitements du —, *Cong. chir.*, 601; — de la bouche, *id.*, 608; diagnostic du — cellulaire, *Cong. all. chir.*, 646; chirurgie du —, *Cong. méd.*, 770; — et tuberculose, *Ac. méd.*, 794, 796. — Voy. *Appendice, Hystérectomie.*
Carotide. — Ligature de la —, *Cong. all. chir.*, 649, *Soc. ch. M.*, 682.
Carpe. — Dislocation du —, *Soc. chir. L.*, 138, 140; traumatismes du —, *Soc. chir. L.*, 278.
Césarienne. — Opération —, *Soc. chir. L.*, 788.
Chirurgie. — Travaux de — anatomo-clinique, par *Hartmann, Lecène*, et *Okinczic*, bibl., 387. — Manuel de —, par *Thomson* et *Miles*, bibl., 531. — Manuel de — opératoire, par *Kocher*, bibl. 532. — Manuel de — spéciale, par *Hochenegg*, bibl. 532.
Cholécystectomie. — Expériences sur la —, par *Bardeleben*, bibl., 387; de la —, *Cong. all. chir.*, 669.
Cicatrice. — Voy. *Doigt.*
Clavicule. — Traitement des fractures de la —, *Soc. chir.*, 136.
Clinique. — — médicale de l'Hôtel-Dieu, par *Dieulafoy*, bibl. 284.
Cœur. — Plaie du —, *Soc. chir.*, 270; blessures du —, *Cong. chir.*, 610; chirurgie du —, *Cong. all. chir.*, 657.
Côlon. — Voy. *Dilatation.*
Cou-de-pied. — Lésions traumatiques de l'articulation du —, par *Demiéville*, bibl., 284.
Coude. — Ostéome du —, *Cong. chir.*, 637.
Coup de feu. — Voy. *Oreille.*
Dent. — *Les accidents de la — de sagesse* (Dieulafé et Herpin), 451.
Dentelé. — Voy. *Paralysie.*
Diastasis. — *Du* — (Quénu), 62. — Voy. *Malléole.*
Dislocation. — Voy. *Carpe.*
Dilatation. — — du côlon, *Soc. chir.*, 786.
Diverticule. — — de la vésicule biliaire, *Cong. all. chir.*, 668.
Doigts. — Cicatrice rétractile des —, *Soc. ch. L.*, 281.
Drain. — — en couronne, *Cong. all. chir.*, 680.
Drainage. — Voy. *Bile.*
Endoscopie. — — pleurale, *Cong. chir.*, 611.
Emphysème. — — sous-cutané, au cours d'appendicite, *Soc. chir. M.*, 791.
Epaule. — Tumeur de l'—, *Cong. chir.*, 636.
Epiglotte. — *Anatomie de la région hyo-thyro-épiglottique* (Poirier et Picqué). 1.
Epiploon. — Torsion du grand —, *Cong. all. chir.*, 661.
Epithéliome. — *Soc. chir.*, 137.
Estomac. — Paralysie de l'—, *Cong. chir.*, 620; volvulus de l'—, *id.*, 621; traitement opératoire de la dilatation de l'—, *Cong. all. chir.*, 653, altérations expérimentales de l'—, *id.*, 662; — en sablier, *id.*, 662, 663; traitement de l'ulcère de l'—, *Cong. méd.*, 770, 772; Tumeur fibreuse de l' —, *Soc. ch. L.*, 788; exploration de l' —, *id.*, 788.
Eventration. — Procédé pour prévenir les —, *Cong. chir.*, 615.
Exophtalmos. — — pulsatile, *Cong. chir.*, 608.
Fémur. — Fracture du —, *Soc. ch. L.*,

Digitized by Google

279; id., *Cong. all. chir.*, 675, 676; anévrysme de l'artère du —, id., 676.— Voy. *Luxation, Ostéosarcome.*

Fibrome. — — naso-pharyngien, *Cong. chir.*, 607.

Foie. — Plaie du —, *Soc. ch. L.*, 281; résection du —, *Cong. all. chir.*, 668. — Voy. *Kyste.*

Fracture. — de Dupuytren, *Soc. chir.*, 786; — chez une tabétique, *Soc. chir. L.*, 790. Voy. *Clavicule, Malléole, Fémur, Bassin, Scaphoïde.*

Gastrectomie. — Complications rares de la —, *Cong. all. chir.*, 663.

Gastro-entérostomie. — Le cercle vicieux dans la —, par *Rusca*, bibl. 531.

Goitre. — Pathogénie et traitement du — exophtalmique, *C. m. f.*, 763, 769.

Grossesse. — — extra-utérine, *Soc. chir.*, 136.

Hanche. — Résultats éloignés de deux résections de la —, *Soc. ch. L.*, 139. — Voy. *Luxation.*

Hernie. — *La guérison radicale des* — (Corbellini), 54; *id.*, —, *Cong. all. chir.*, 661.

Hétérotopie. — —, *Cong. all. chir.*, 651.

Hydronéphrose. — — intermittente, *Soc. chir.*, 136.

Hypertrophie. — — congénitale de l'orteil, *Soc. chir.*, 278.

Hypospadias. — — pénien, *Soc. ch. L.*, 137.

Hystérectomie. — — abdominale pour cancer du sein, *Cong. chir.*, 613; — abdominale dans les cancers du rectum, *id.*, 625; — vaginale pour fibrome, *Cong. chir.*, 629.

Iliopsite. — L'— appendiculaire, *Cong. chir.*, 626.

Instruments. — —, *Soc. ch. L.*, 138; —, *Cong. chir.*, 643; —, *Cong. all. chir.*, 652.

Interventions. — Possibilité des — chirurgicales sous le sommeil électrique, *Cong. chir.*, 605.

Intestin. — *Volvulus de l'— grêle* (Guibé), 91; occlusion intestinale, *Soc. chir.*, 134, 271; id., *Soc. ch. M.*, 680; plaie de l'—, *id.*, 277; des troubles de l'—, *Cong. all. chir.*, 662. — Voy. : *Invagination, Rétrécissement.*

Intoxication. — — saturnine, *Cong. all. chir.*, 646.

Invagination. — — intestinale des jeunes enfants, *Ac. méd.*, 384.

Joue. — *Tumeur mixte de la* — (Gayet), 169.

Kyste. — Double — dermoïde de l'utérus, *Soc. chir.*, 137; — de l'ovaire, *Soc. ch. L.*, 139; — du poumon, *Cong. chir.*, 612; les — de l'ombilic, *id.*, 617; — du foie, *id.*, 623; — rétro-péritonéaux, *id.*, 629.

Langue. — Voy. *Lymphadénome.*

Laparotomie. — La —, *Cong. chir.*, 614; pronostic des —, *id.*, 615; —, *id.*, 631; la chirurgie de la —, *Cong. all. chir.*, 660.

Larynx. — Voy. *Papillome.*

Ligature. — Voy. *Carotide.*

Lipome. — — du bassinet du rein, *Cong. chir.*, 627.

Lithiase. — — urique et mal de Pott, *Soc. chir.*, 278; — biliaire, *Cong. chir.*, 622; id., *Cong. all. chir.*, 678.

Luxation. — *Les — sous-astragaliennes* (Baumgartner et Huguier), 114, 230; — incurable, *Soc. chir.*, 136; — de la rotule, *Soc. ch. L.*, 280; — consécutive à l'ostéomyélite de la hanche, *Cong. chir.*, 638; variétés des — de la hanche, *Cong. chir.*, 638, 639, 640; — de l'astra-

Digitized by Google

gale, *id.*, 643; — du fémur, *Cong. all. chir.*, 675. — Voy. *Scaphoïde.*
Lymphadénome. — — de la langue, *Soc. ch. M.*, 681.
Main. — Section de la —, *Cong. chir.*, 637.
Mal de Pott. — Voy. *Radiographie, Lithiase.*
Malformation. — Deux cas de — congénitale, *Cong. chir.*, 628.
Malléoles. — Diastasis et fracture des —, *Soc. ch. L.*, 279.
Mastication. — — oblique, *Cong. all. chir.*, 650.
Mastite. — La — chronique, *Cong. all. chir.*, 659.
Mastoïdite. — — et pyohémie, *Soc. ch. L.*, 279.
Maxillaire. — Ostéome du — inférieur, *Soc. chir.*, 778.
Mésentère. — Tumeur du —, *Cong. chir.*, 618.
Mucocèle. — Cas de —, *Soc. chir.*, 132.
Muscle. — Voy. *Ostéome.*
Myocèles. — *Les* — (Pichon), 201.
Néphrectomie. — —, *Soc. chir.*, 136.
Néphrolithotomie. — —, *Cong. all. chir.*, 673.
Névralgie. — Traitement de la — faciale, *Cong. chir.*, 606.
Occlusion. — Voy. *Intestin.*
Œsophage. — Extraction de corps étrangers de l'—, *Cong. chir.*, 610; chirurgie de l'—, *Cong. all. chir.*, 653.
Œsophagotomie. — — interne, *Soc. chir.*, 137.
Ombilic. — Voy. *Kyste.*
Opération de Kehr. — —, *Soc. chir.*, 274.
Orchidopexie. — —, *Soc. chir.*, 186.
Oreille. — De l'intervention immédiate dans les coups de feu de l' —, *Soc. chir.*, 781.
Oreillette. — Plaie de l'—, *Cong. all. chir.*, 659.
Orteil. — Voy. *Hypertrophie.*
Os. — Voy. *Plombage.*
Ostéome. — *Les — d'origine musculaire* (Cornil et Coudray), 669; — du coude, *Cong. chir.*, 637. — Voy. *Maxillaire.*
Ostéomyélite. — Traitement de l' — aigüe, *Soc. chir.*, 780. — Voy. *Luxation.*
Ostéosarcome. — — du fémur, *Soc. ch. M.*, 679.
Ostéosynthèse. — Résultats de l'—, *Cong. ch.*, 634.
Ovaire. — Diagnostic des affections de l'—, *Cong. ch.*, 633. — Voy. *Kyste.*
Papillomes. — Traitement des — du larynx, *Cong. chir.*, 609.
Paraffine. — Injections de —, *Cong. chir.*, 599.
Paralysie. — Les transplantations dans le traitement des —, *Cong. chir.*, 571; — médullaire, *Cong. all. chir.*, 651; — du grand dentelé, *id.*, 673.
Parotide. — Voy. *Tumeur.*
Parotidite. — — post-opératoire, *Soc. chir.*, 786.
Pénis. — Voy. *Hypospadias.*
Perforation. — — opératoire de l'utérus, *Soc. ch. L.*, 138; — au cours de fièvre typhoïde, *Soc. chir. M.*, 791.
Péritonite. — Traitement des — aiguës, *Cong. chir.*, 616.
Pharyngotomie. — —, *Cong. all. chir.*, 650.
Photothérapie. — *Etat actuel de la* — (Mally), 183.
Pied. — —, creux, *Soc. chir. M.*, 790. — Voy. *Scaphoïde.*
Plaies. — Traitement des —, *Cong. all. chir.*, 647. — Voy. *Poumon, Cœur, Intestin, Utérus, Abdomen.*

Digitized by Google

Plombage. — — des os, *Cong. all. chir.*, 647.
Pneumogastrique. — Tumeur du —, *Soc. chir.*, 270.
Poignet. — *Subluxation congénitale du* — (Estor), 145, 317. — Chute sur le —, *Soc. chir.*, 134.
Polype. — Accouchement d'un — utérin, *Cong. all. chir.*, 680.
Polypose. — — intestinale, *Cong. all. chir.*, 665.
Pouce-bot. — —, *Cong. chir.*, 637.
Poumon. — Double plaie du —, *Soc. chir.*, 264; plaie du —, *Cong. chir.*, 610; id., *Cong. all. chir.*, 655; chirurgie du —, *Cong. all. chir.*, 654. — Voy. *Actinomycose*.
Prostate. — Extirpation de la —, *Cong. all. chir.* 669.
Prostatectomie. — —. *Soc. ch. M.*, 682.
Prothèse. — — immédiate, *Cong. all. chir.*, 650.
Pseudarthrose. — — du radius, *Soc. chir.*, 273.
Pylore. — L'exclusion du —, *Cong. chir.*, 619; sténose du —, *id.*, 620.
Pyohémie. — Voy. *Mastoïdite*.
Rachicocaïnisation. — Statistique de — et de rachistovaïnisation, *Cong. chir.*, 604.
Rachitisme. — Voy. *Tuberculose*.
Radiographie. — — du mal de Pott et des reins, *Soc. ch. L.*, 140, 280; les erreurs de la —, *Cong. chir.*, 634.
Radius. — Voy. *Pseudarthrose*.
Rate. — — migratrice, *Cong. all, chir.*, 665. — Voy. *Abcès*.
Rayons de Röntgen. — Voy. *Tumeur*.
Rectum. — Voy. *Tumeur, Amputation, Uretère, Rétrécissement, Hystérectomie, Tuberculose*.
Rein. — Tuberculose du —, *Soc. ch. L.*, 280; — mobile, *Ac. méd.*, 381; implantation de parenchyme du —, *Cong. all. chir.*, 673. — Voy. *Radiographie*.
Résection. — Voy. *Hanche, Foie*.
Rétrécissement. — — du rectum, *Cong. chir.*, 625; — id., *Cong. all. chir.*, 665; — de l'intestin, *Cong. all. chir.*, 664.
Rotule. — Voy. *Luxation*.
Salive. — Voy. *Tumeur*.
Sarcome. — Les limites du genre —, *Cong. chir.*, 600.
Scaphoïde. — Fractures et luxations du — du pied, *Cong. all. chir.*, 677.
Scolioses. — Nouvelle méthode de diagnostic des —, *Ac. méd.*, 795.
Scopolamine. — L'anesthésie par la —, *Cong. chir.*, 604.
Sein. — Voy. *Hystérectomie*.
Sigmoïdites. — — et *périsigmoïdites* (Patel), 420, 698.
Spiegel. — *La ligne semi-lunaire de* — (Terrier et Lecène), 285.
Sténose. — — médiogastrique, *Soc. chir.*, 277.
Stéréocystectomie. — —, *Cong. all. chir.*, 669.
Subluxation. — Voy. *Poignet*.
Taille. — Modication de la — hypogastrique, *Cong. all. chir.*, 670.
Ténosynovite. — — persistante, *Cong. all. chir.*, 674.
Tétanie. — Contribution à l'étude de la —, *Cong. chir.*, 622.
Tétanos. — Traitement du —, *Soc. chir.*, 131; — *Ac. méd.*, 796.
Thyroïde. — *Contribution à la chirurgie thyroïdienne* (Delore et Chalier), 487.
Torsion. — Voy. *Epiploon*.
Torticolis. — — musculaire, *Cong. all. chir.*, 679.
Transplantation. — — d'organe. *Cong. all. chir.*, 648. — Voy. *Paralysie*.

Digitized by Google

Traumatisme. — Voy. *Appendicite.*
Troubles. — — trophiques et moteurs, *Soc. ch.*, 136.
Tuberculose. — La — articulaire, par *König*, bibl., 530; traitement des —, *Cong. chir*, 635; — recto-sigmoïdienne, *Soc. chir.*, 787; — inflammatoire et rachitisme tardif, *Ac. méd.*, 793. — Voy. *Adénite, Cancer.*
Tumeur. — — *mixtes des glandes salivaires* (Massabeau), 389, 731; — villeuse du rectum, *Soc. chir.*, 136 — de la parotide, *Soc. ch. L.*, 137; la nature des — malignes par *Dungern* et *Werner*, bibl., 529; les — du système nerveux, par *Oppenheim*, bibl., 529; influence des rayons de Rontgen sur les tumeurs malignes, *Cong. chir.*, 555; — mélaniques, *Cong. chir.*, 601; — de l'épaule, *Cong. chir.*, 636. — Voy. *Joue, Mésentère, Pneumogastrique, Estomac.*
Typhoïde. — Voy. *Perforation.*
Ulcère. — Voy. *Estomac.*
Uretère. — Abouchement d'un — dans le rectum, *Soc. chir.*, 271.
Urologie. — Manuel d'—, par *Frisch* et *Zuckerkandel*, bibl., 282.
Utérus. — Voy. *Cancer, Kyste, Perforation, Intestin.*
Vascularisation. — Importance de la — artérielle de l'S iliaque, *Cong. all. chir.*, 664.
Vaso-vésiculectomie. — La —, *Cong. chir.*, 631.
Ventre. — — en tambour, *Cong. all. chir.*, 665.
Vésicule. — *Plaies de la — biliaire* (Couteaud); 294; rupture de la — biliaire, *Cong. chir.*, 623.
Vessie. — — ratatinée, *Cong. all. chir.*, 670; extirpation de la —, *id.*, 670; traitement opératoire de l'exstrophie de la —, *id.*, 671.
Volvulus. — Voy. *Intestin, Estomac.*

Le propriétaire-gérant : Félix Alcan.

Coulommiers. — Imp. Paul BRODARD.

Digitized by Google

Digitized by Google

Digitized by Google

Digitized by Google

Digitized by Google